

Геморрагический васкулит

Подготовила студентка

2507В группы

Агапова Д.О.

Геморрагический васкулит (болезнь Шенлейна-Геноха, иммунокомплексный системный тромбоваскулит)

- ▶ Васкулит с иммунными депозитами IgA, поражающий мелкие сосуды (капилляры, венулы, артериолы). Типичны поражение кожи, кишечника и почек в сочетании с артралгиями и артритами.

!D69.0 Аллергическая пурпура

Патогенез

Гиперпродукция ИК



Активация системы комплимента



Повышение проницаемости сосудов



Периваскулярный отек



Кожный синдром



Повреждение эндотелия



Фибриноидные наложения



Почечный синдром



Гиперкоагуляция



Микротромбоз



Абдоминальный синдром

Клинические формы

- ▶ По клинике

1. Кожная
 - а)простая б)некротическая
2. Абдоминальная
3. Суставная
4. Почечная
5. Смешанная

- ▶ По продолжительности

1. Молниеносная
2. Острая (1 мес)

Диагностические критерии (J.A. Miles)

Критерий	Определение
Пальпируемая пурпура	Слегка возвышающиеся геморрагические кожные изменения, не связанные с тромбоцитопенией
Возраст моложе 20 лет	Начало заболевания
Боли в животе	Диффузные боли, усиливающиеся после приема пищи, возможно развитие кишечного кровотечения
Данные биопсии: обнаружение гранулоцитов	Инфильтрация гранулоцитами стенки артериол и венул

Не менее 3 признаков из 6

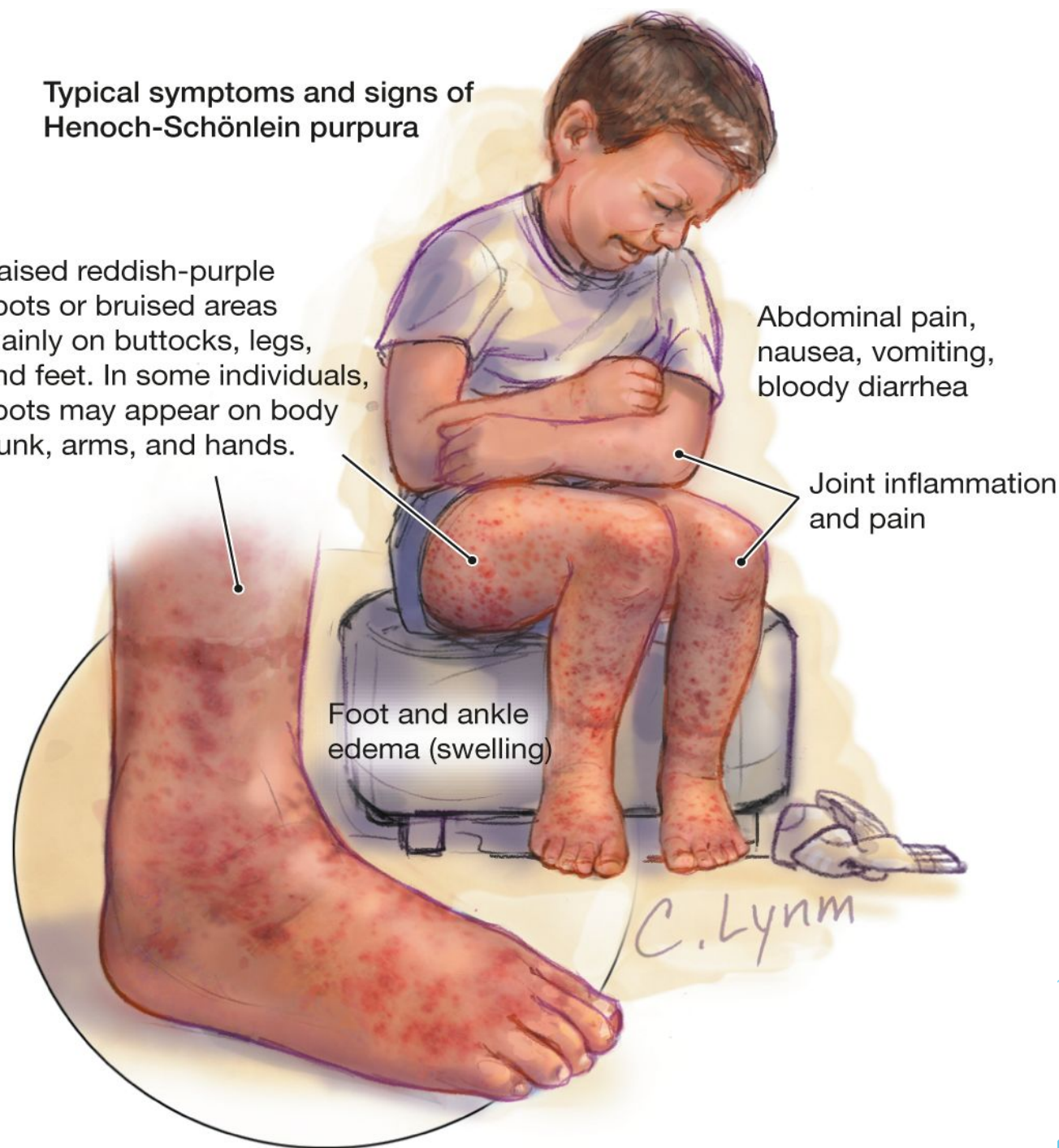
Typical symptoms and signs of Henoch-Schönlein purpura

Raised reddish-purple spots or bruised areas mainly on buttocks, legs, and feet. In some individuals, spots may appear on body trunk, arms, and hands.

Abdominal pain, nausea, vomiting, bloody diarrhea

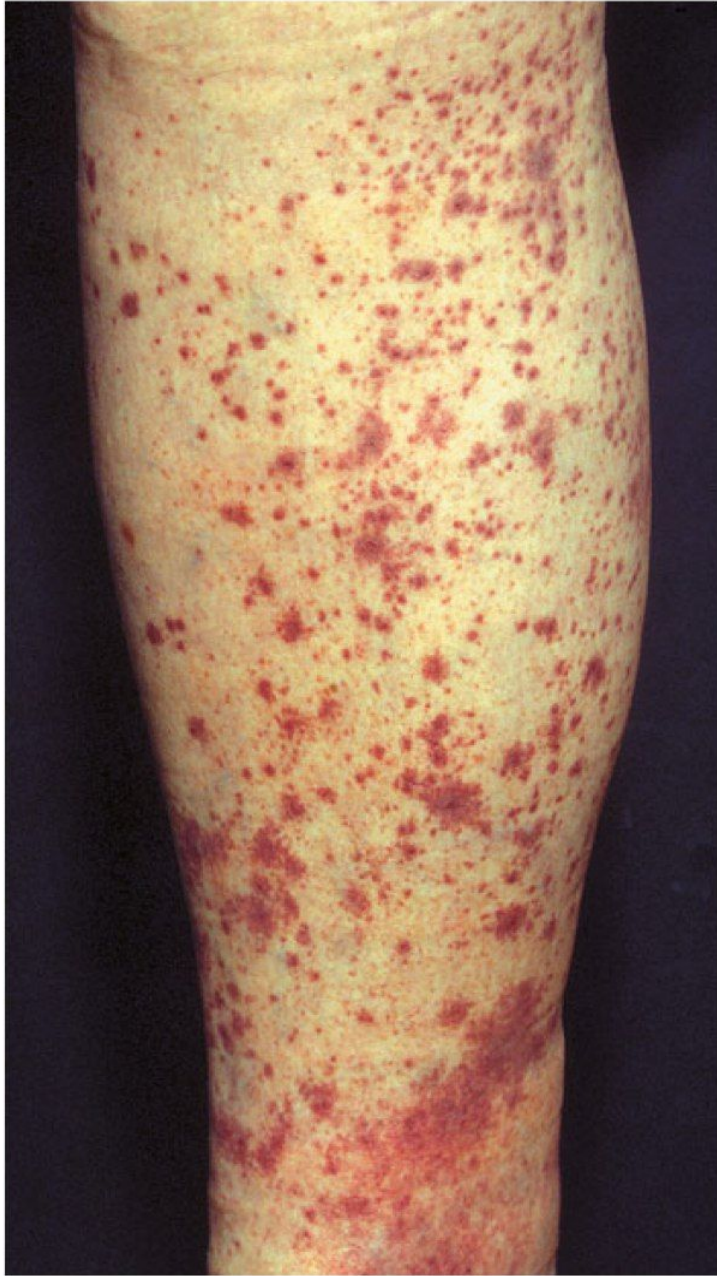Joint inflammation and pain

Foot and ankle edema (swelling)

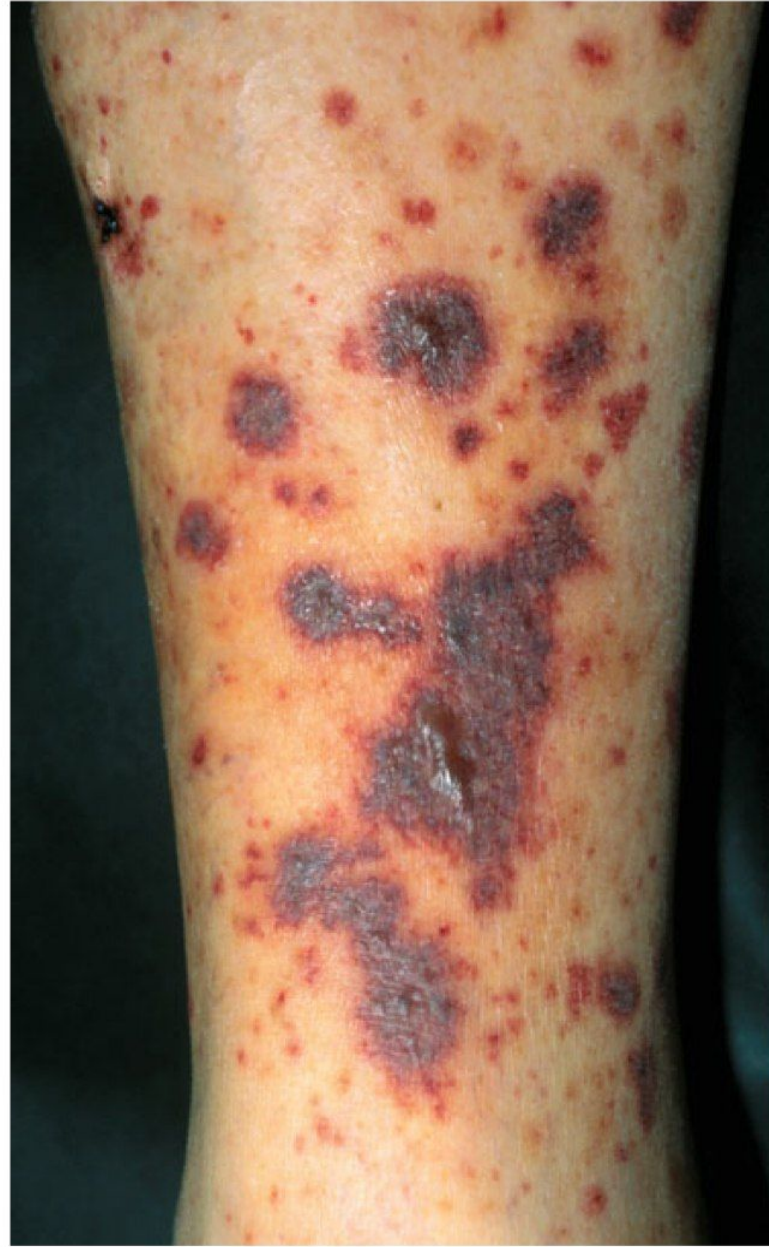

Кожный синдром

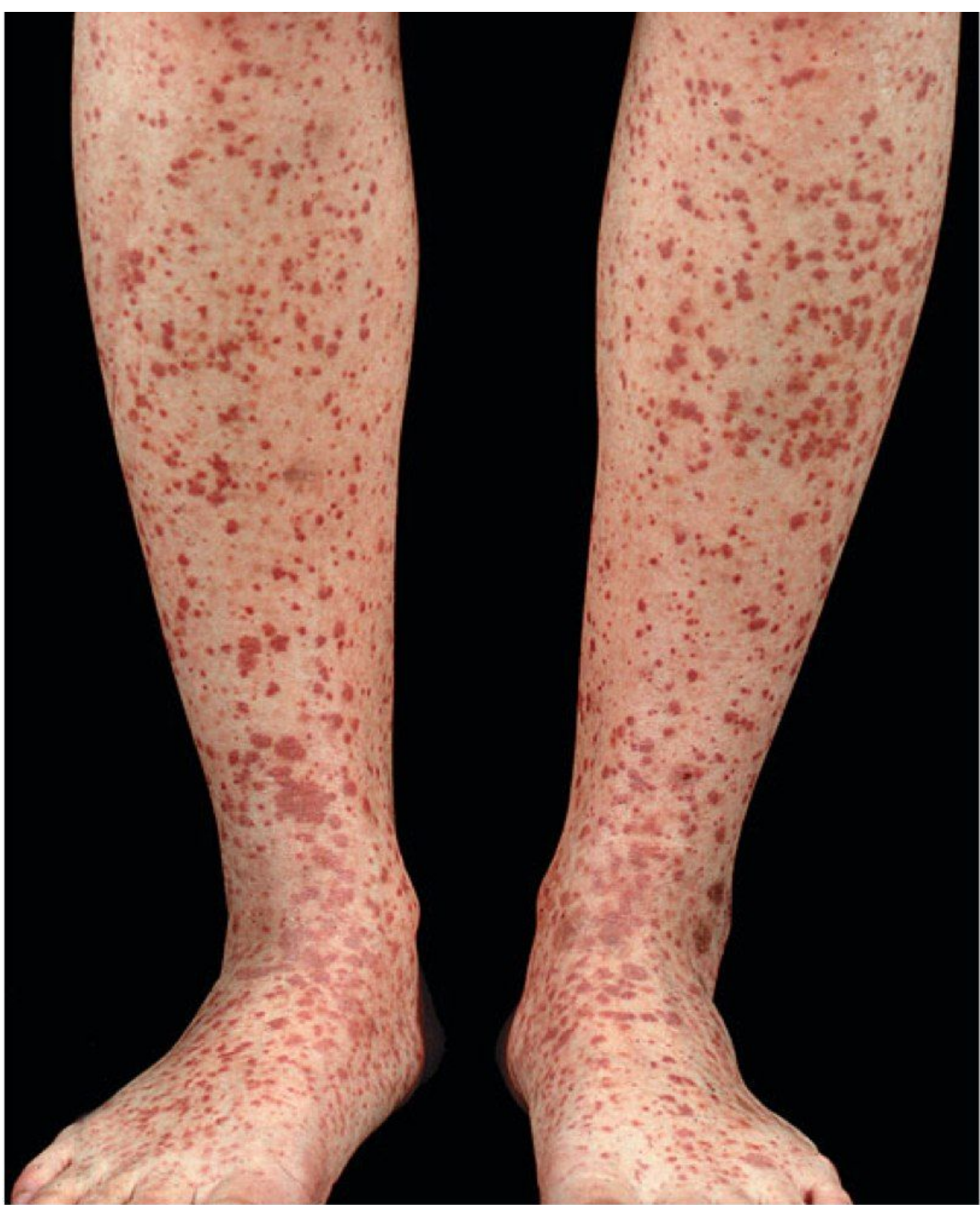- ▶ Пятнисто-папулезная геморрагическая пальпируемая пурпура множественная симметричная
- ▶ Нижние конечности -> ягодицы
Верхние конечности
- ▶ Волнообразность подсыпаний

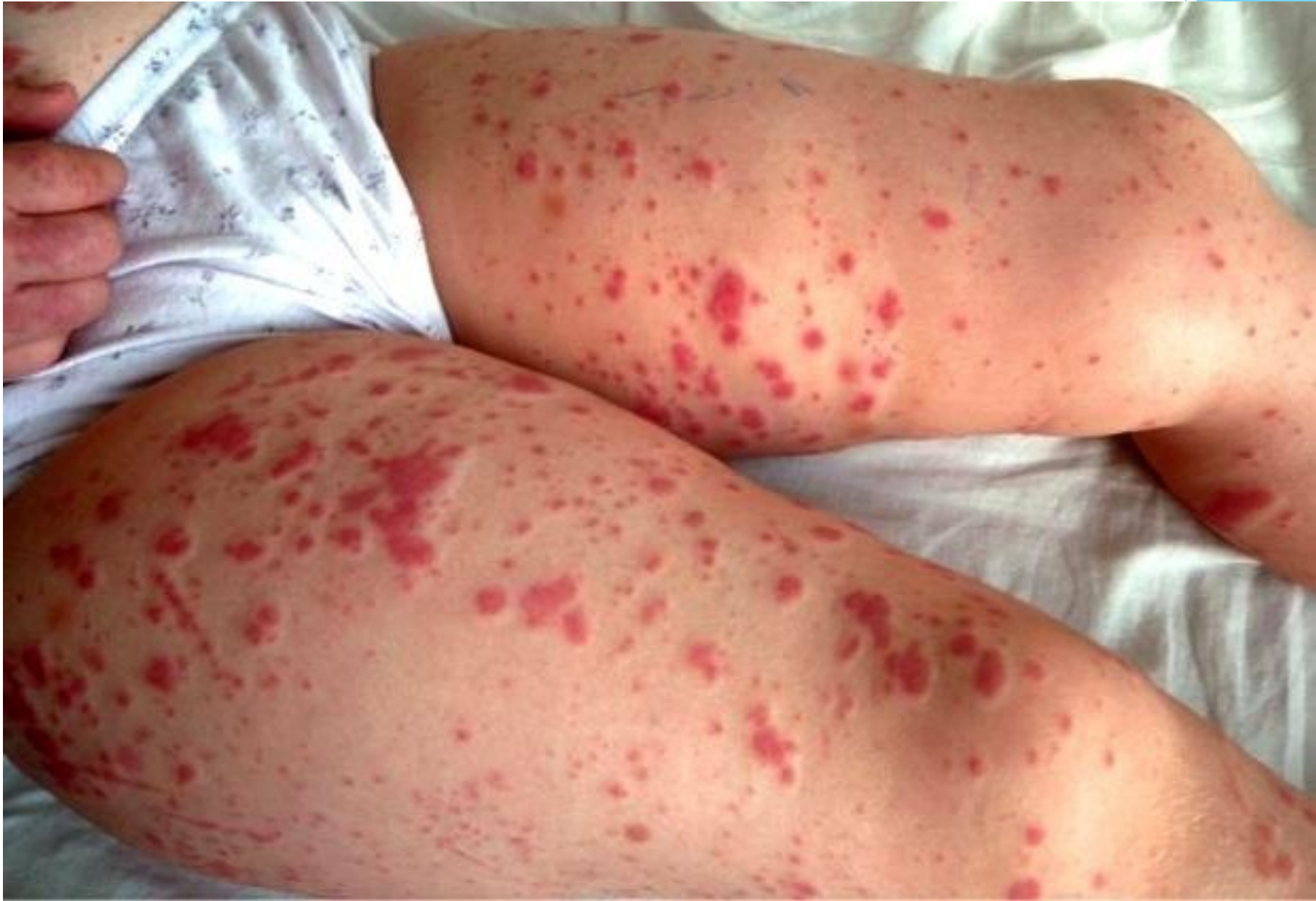

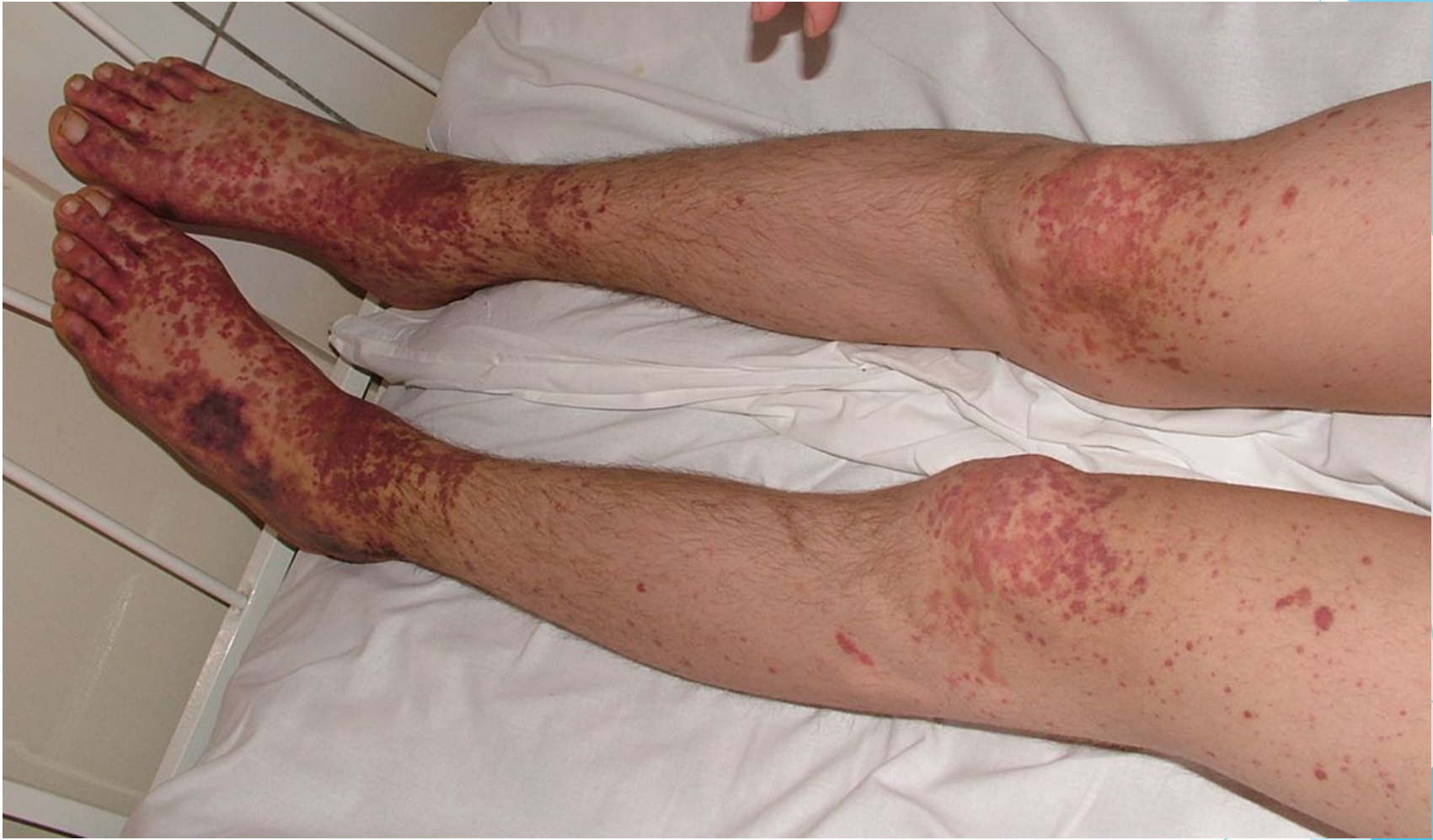A

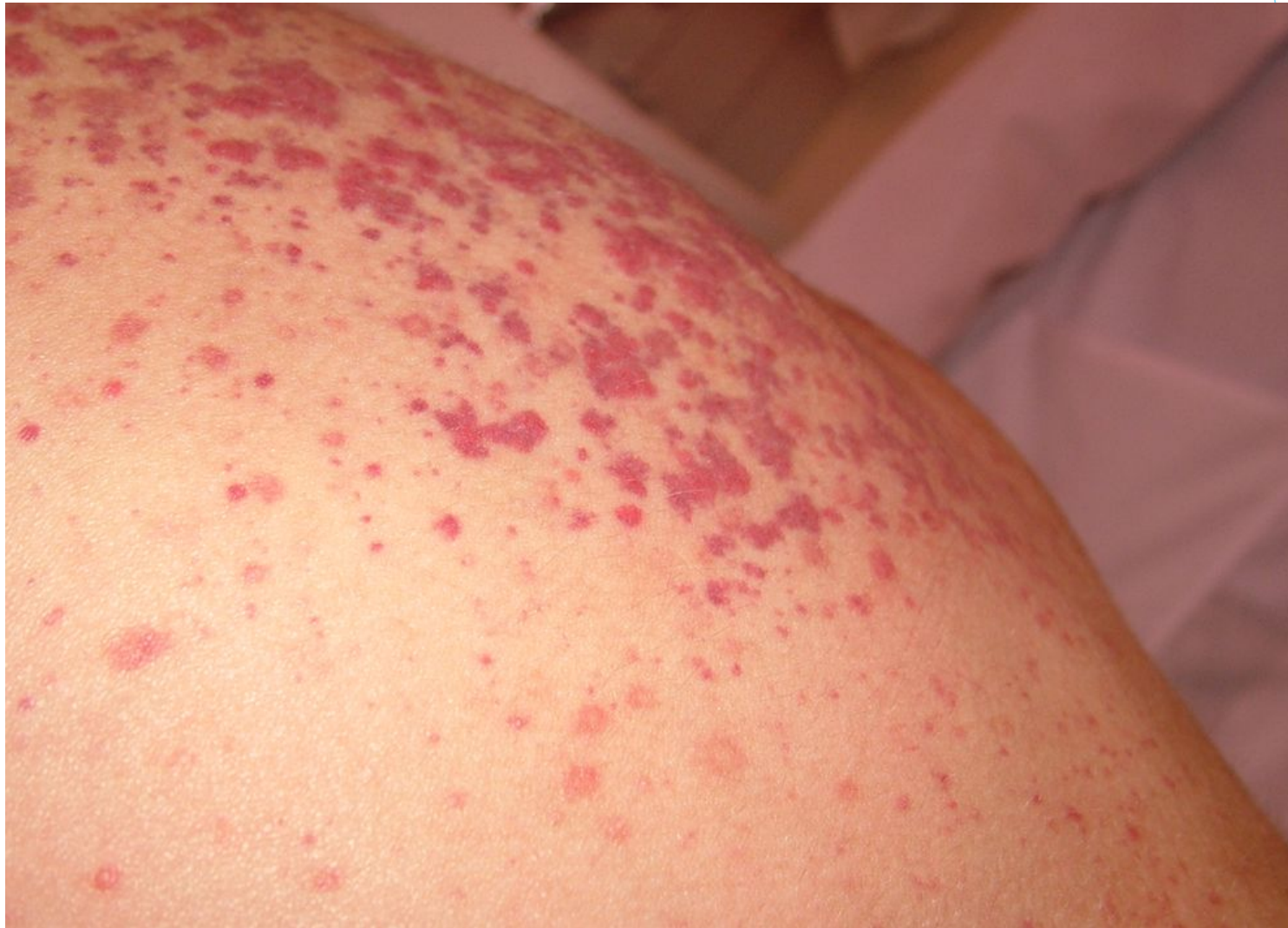

B



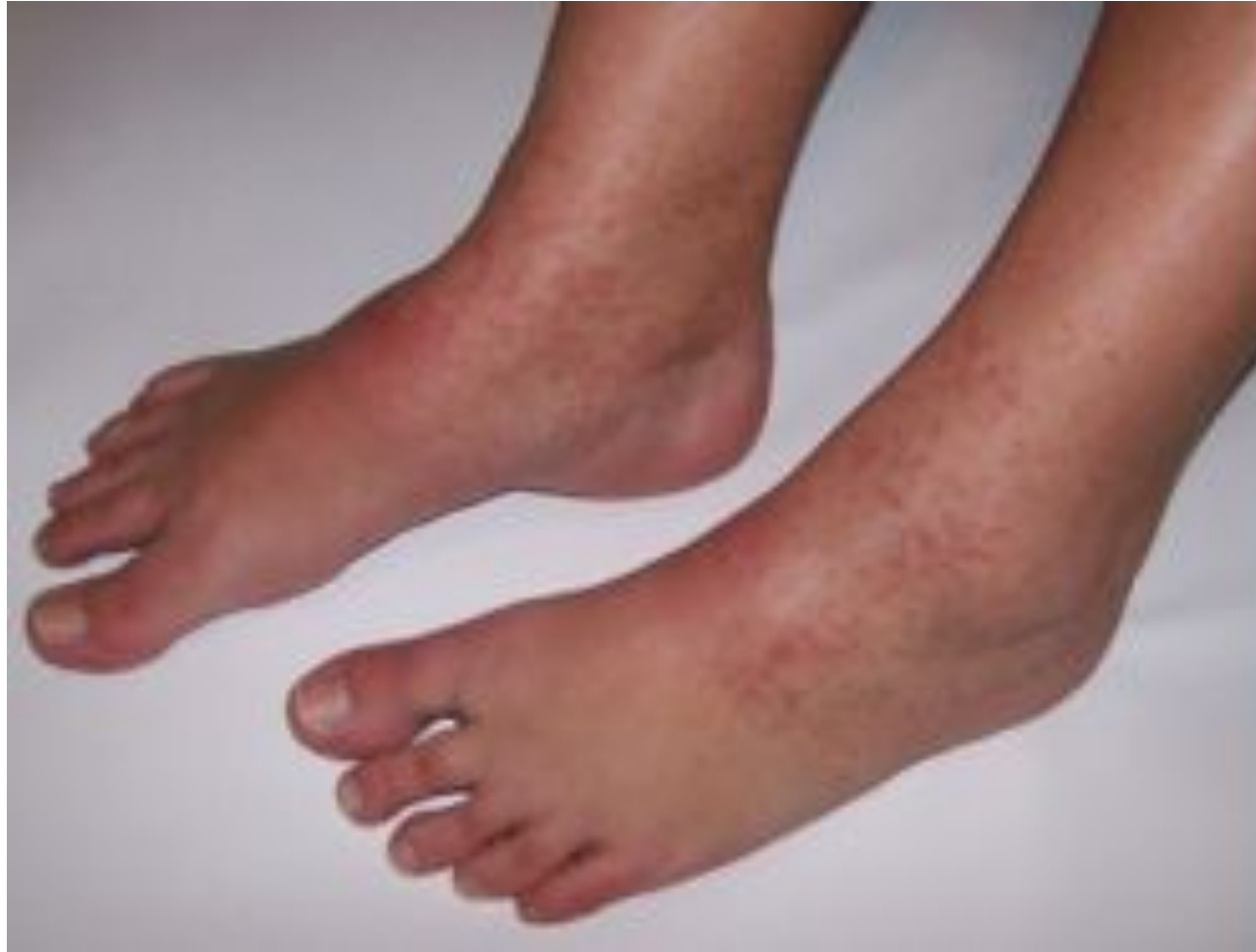





Суставной синдром

- ▶ Крупные суставы
- ▶ Несимметричное поражение
- ▶ Быстро проходит, не оставляет деформаций



Абдоминальный синдром

- ▶ Диффузные схваткообразные боли (чаще у пупка)
- ▶ Вздутие живота
- ▶ Учащение стула



Почечный синдром

- ▶ транзиторная гематурия;
- ▶ капилляротоксический нефрит, гематурическая
- ▶ капилляротоксический нефрит с нефротическим синдромом и гематурией;
- ▶ быстро прогрессирующий гломерулонефрит.

Диагноз

- ▶ **Остро возникший кожный синдром**
- ▶ Анализ крови: умеренный лейкоцитоз с нейтрофилезом, эозинофилия, тромбоцитоз
- ▶ Б/х крови, ОАК - степень поражения почек
- ▶ Система свертывания: гиперкоагуляция
- ▶ Иммунный статус: повышение С-реактивного белка, IgA