МЫШЦЫ ГОЛОВЫ И ШЕИ

Мышцы лица, вид спереди

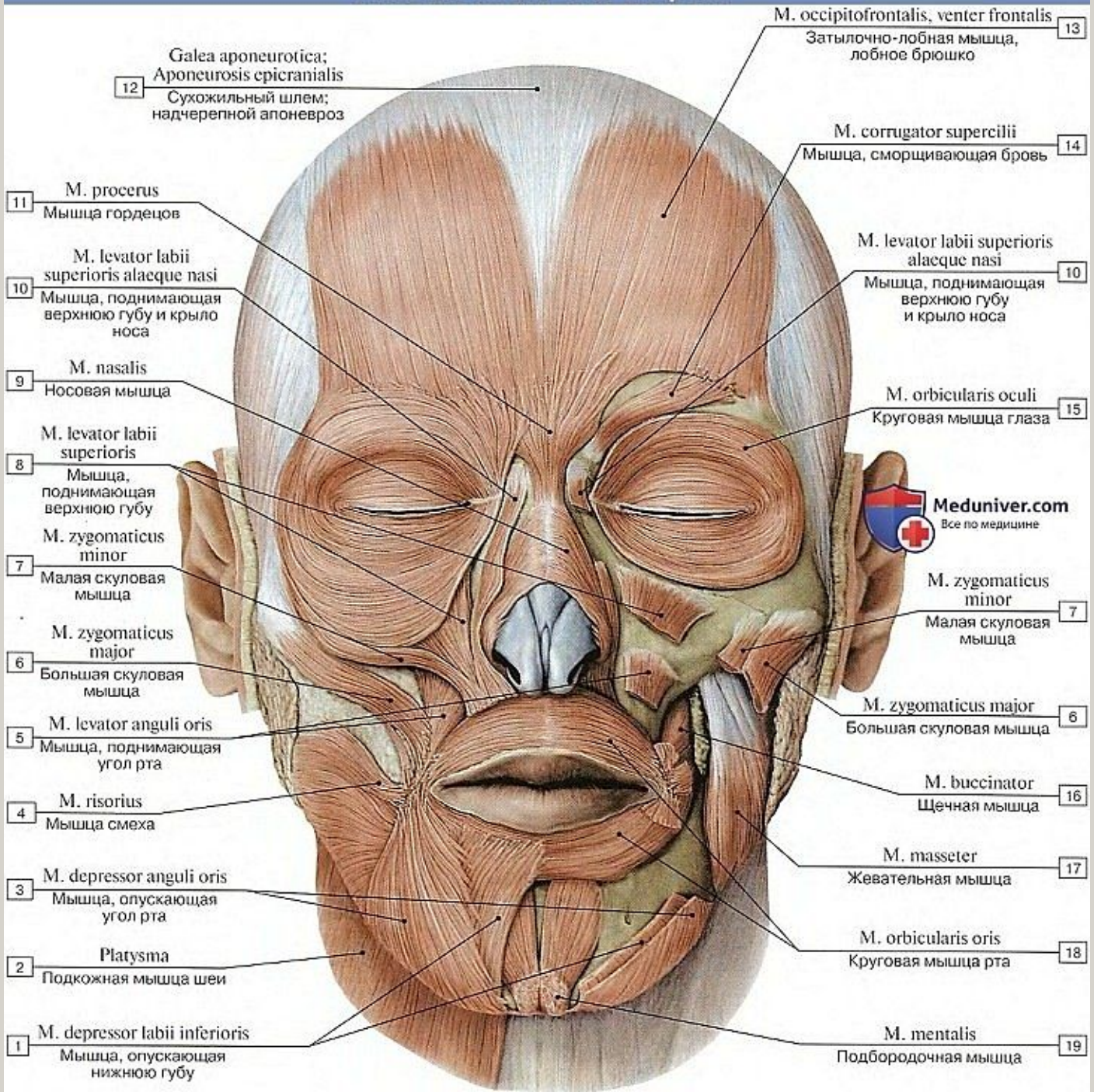

Мышцы головы, вид справа

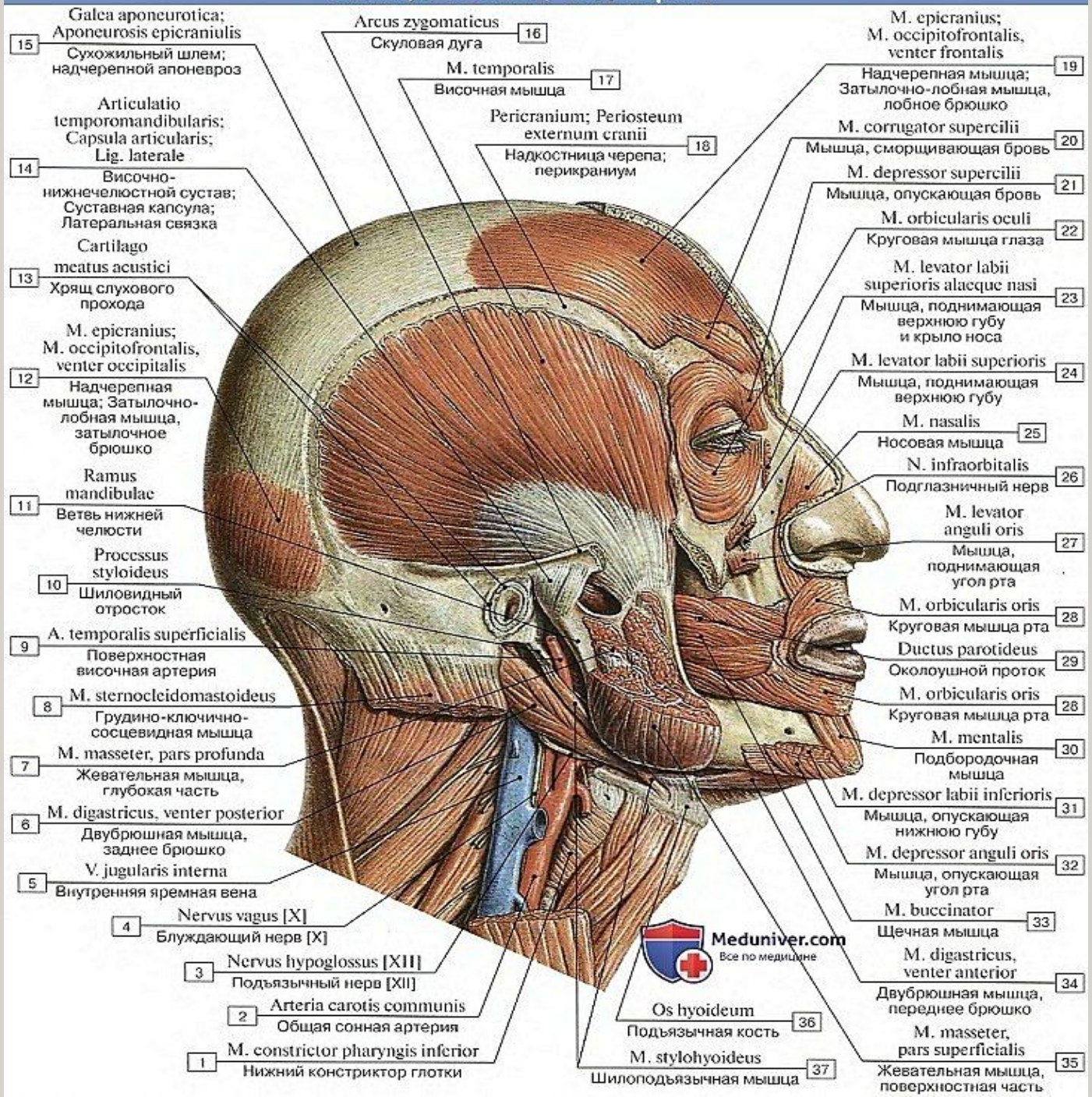

Жевательные мышцы, справа

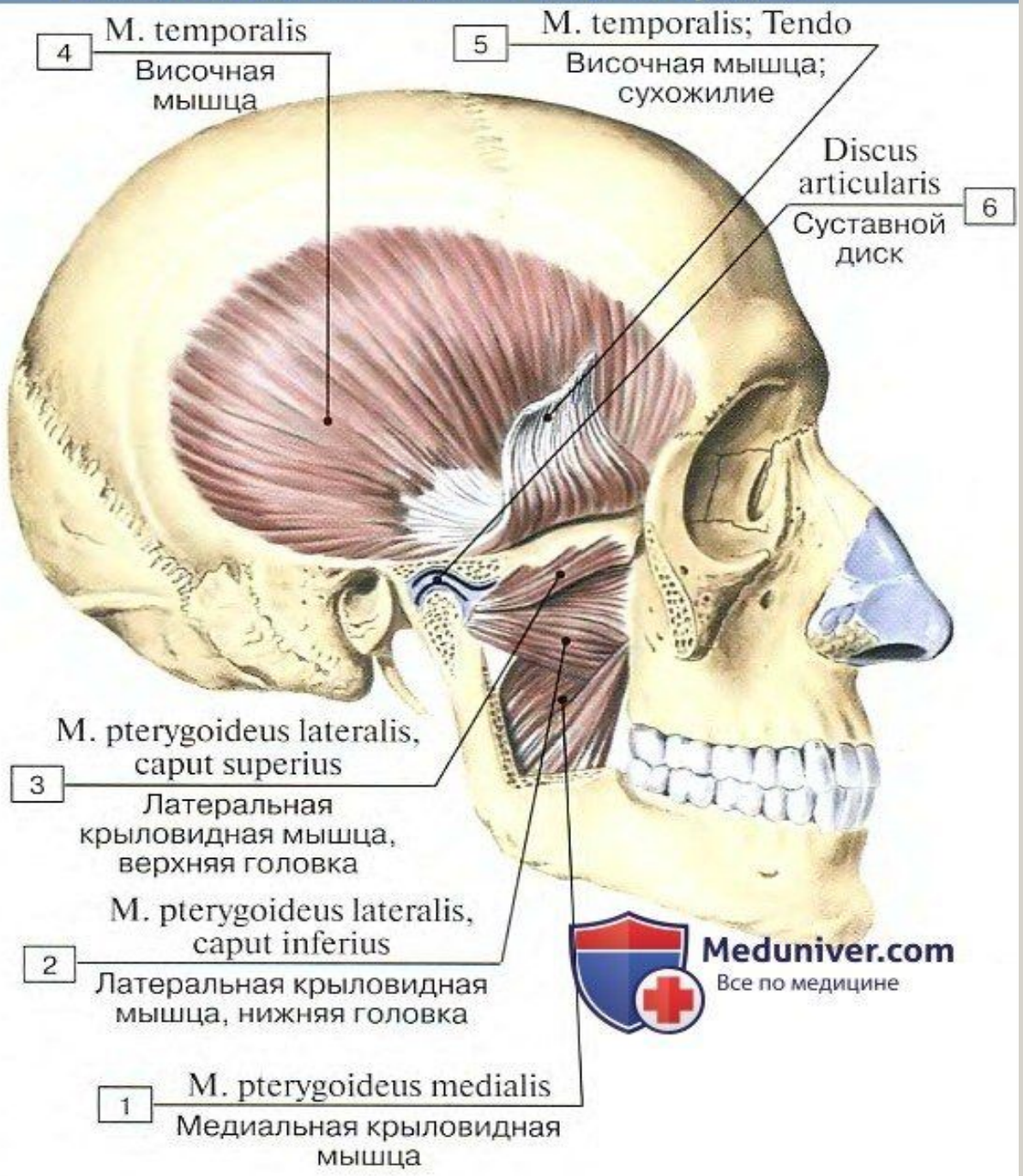

Височная фасция, вид сверху

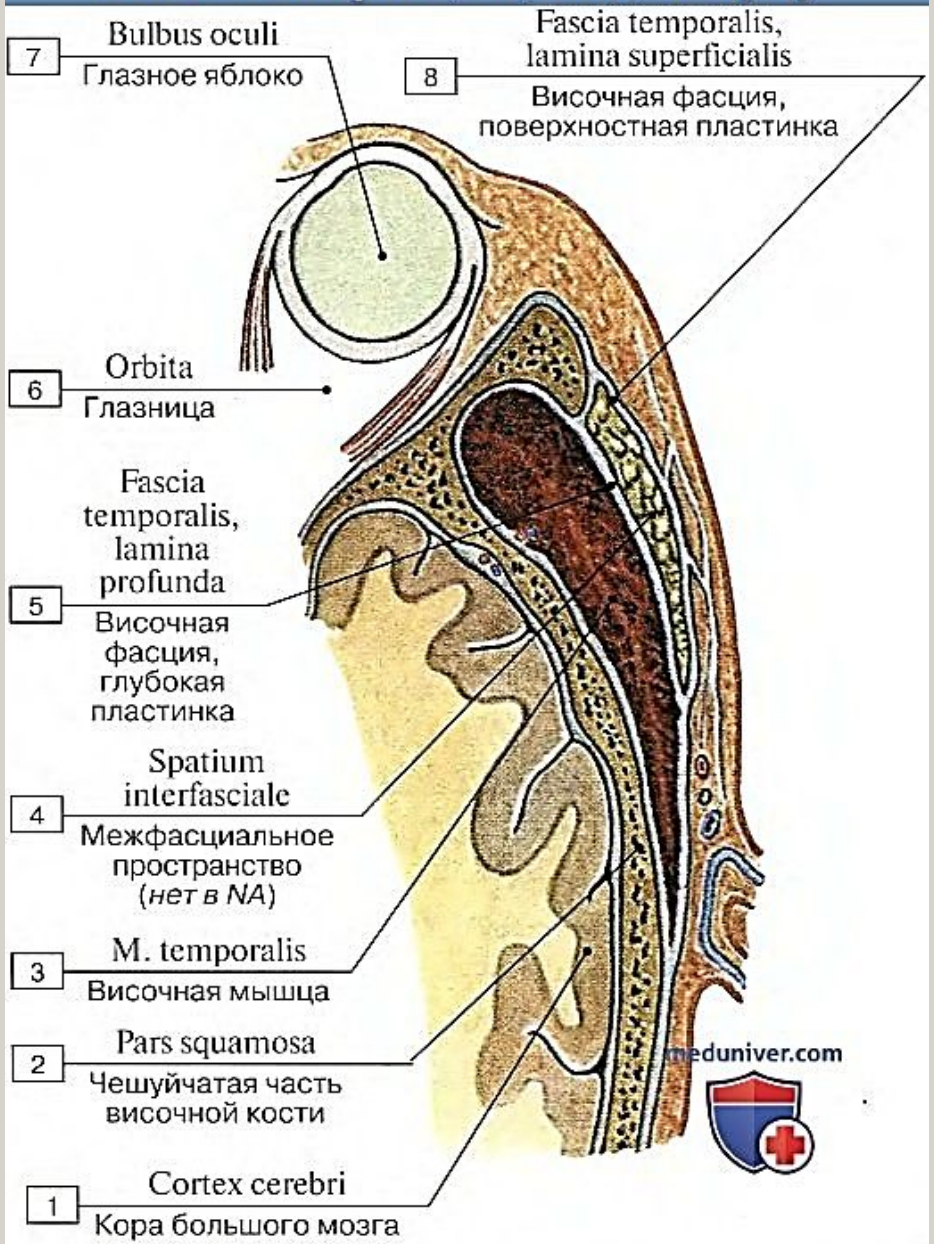

Поверхностная и глубокая пластинки височной фасции, вид сверху, горизонтальный распил над скуловой дугой

Жевательные мышцы, вид сзади изнутри

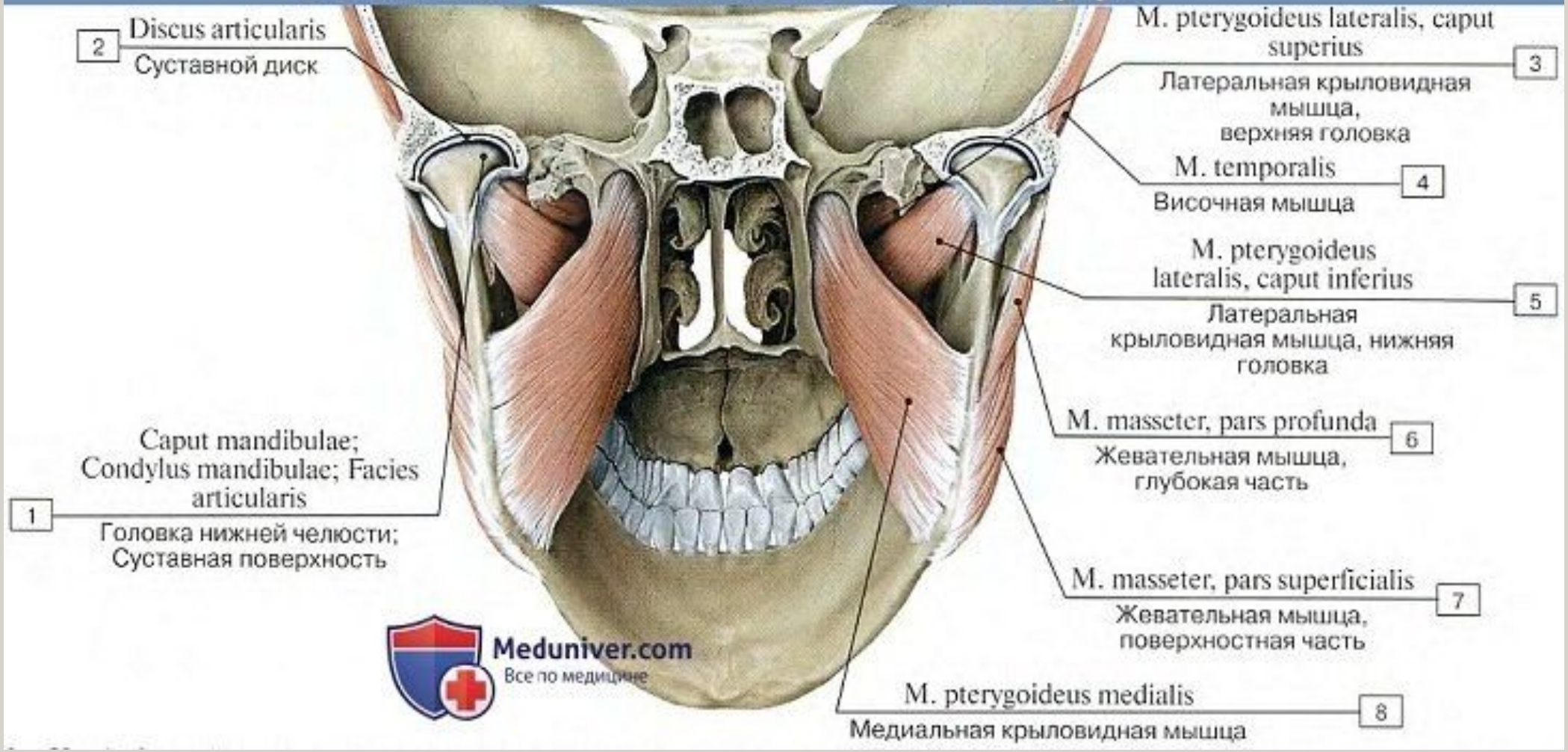

Жевательная и височная мышцы, справа

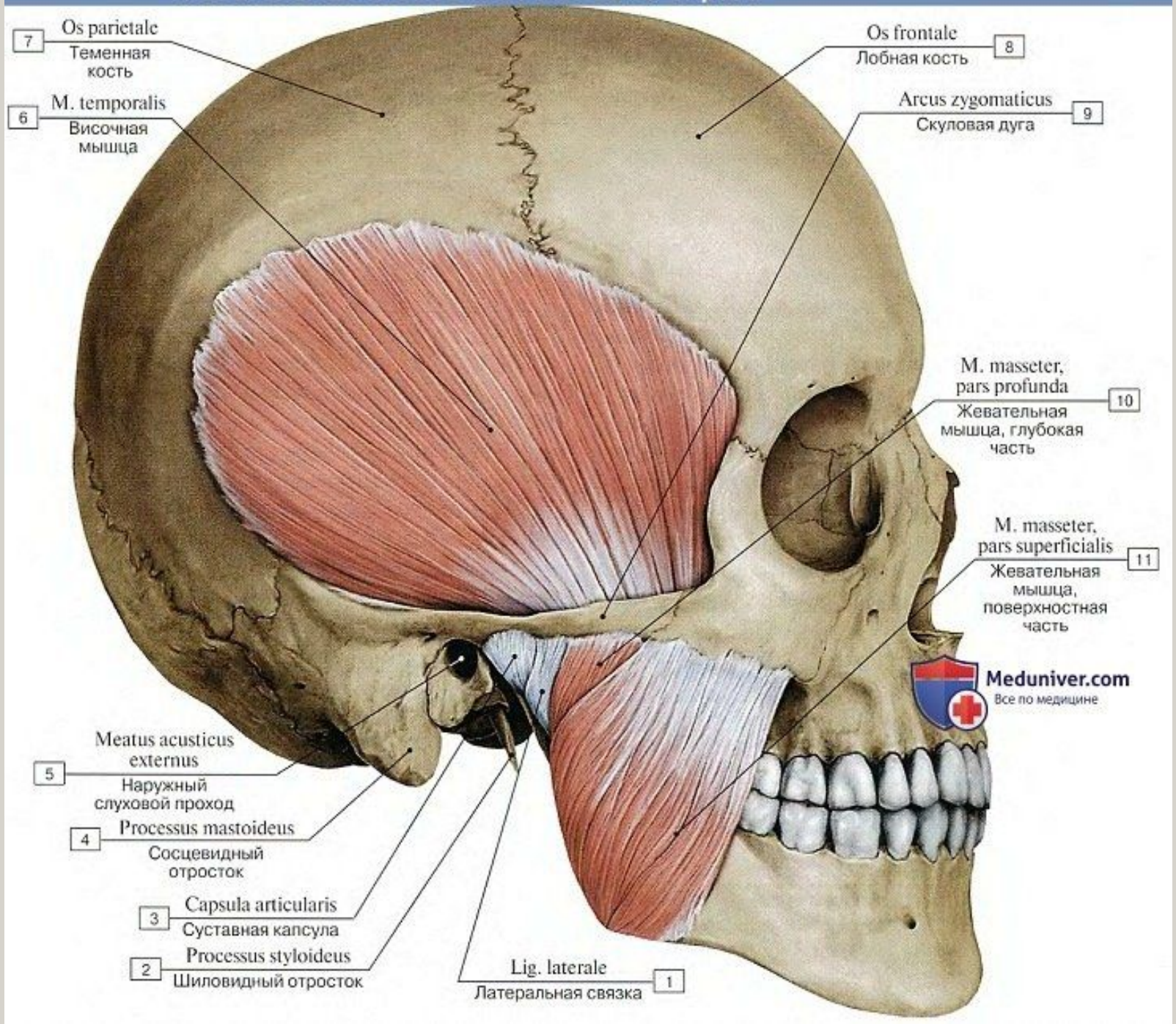

Анатомия мышц шеи

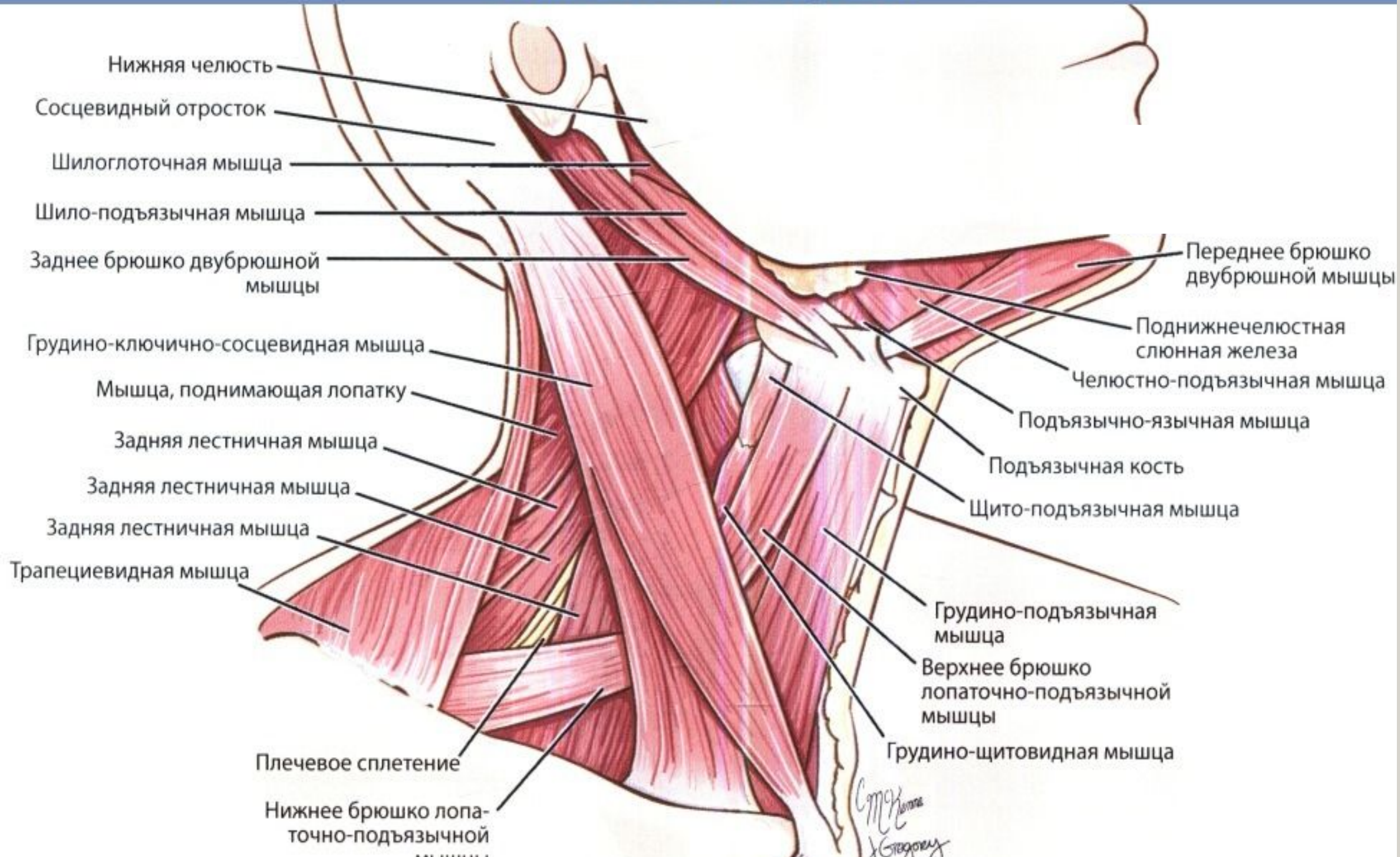

Подкожная и другие мышцы шеи, вид спереди

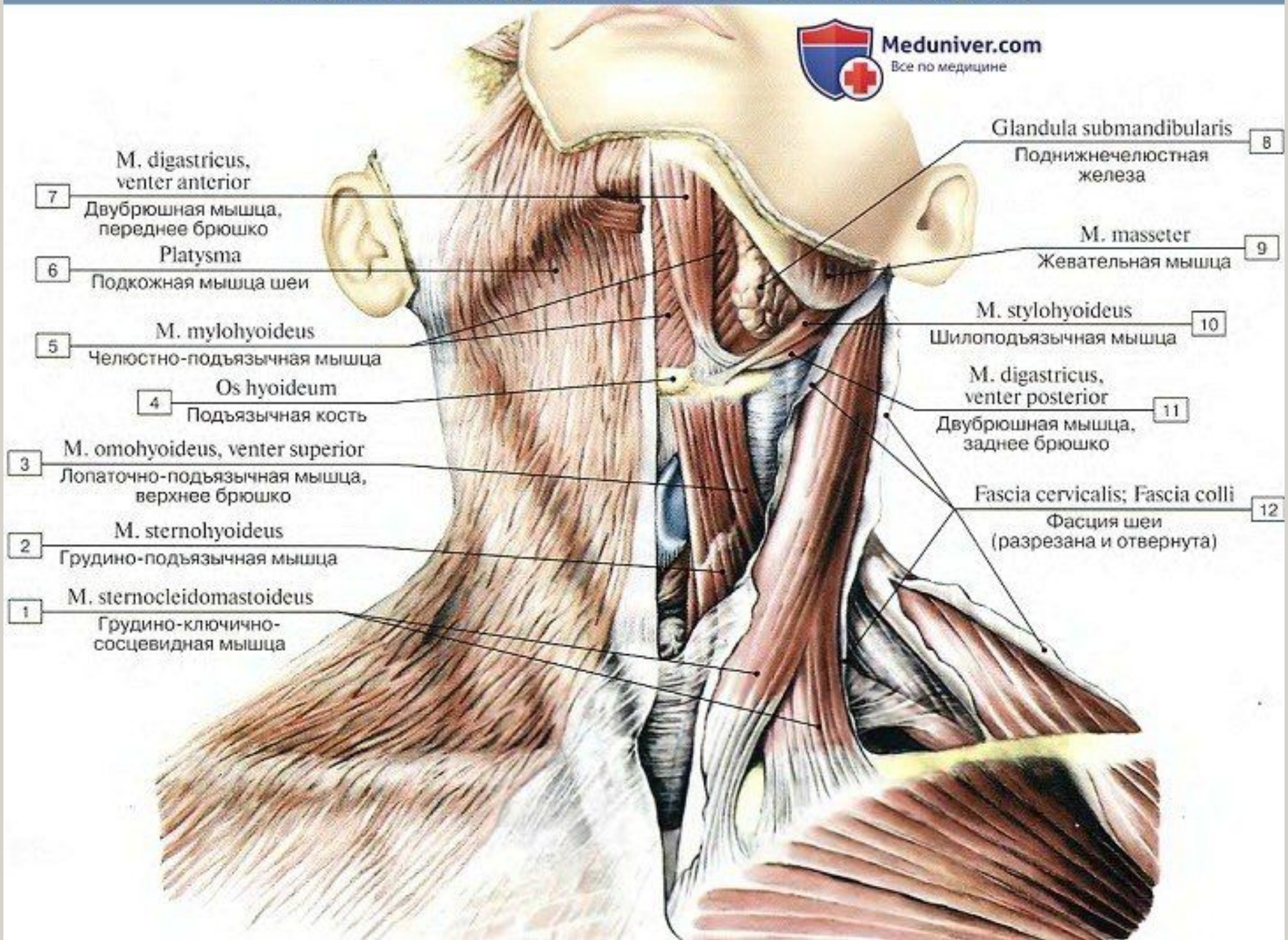

Грудино-ключично-сосцевидная мышца, мышцы прикрепляющиеся к подъязычной кости

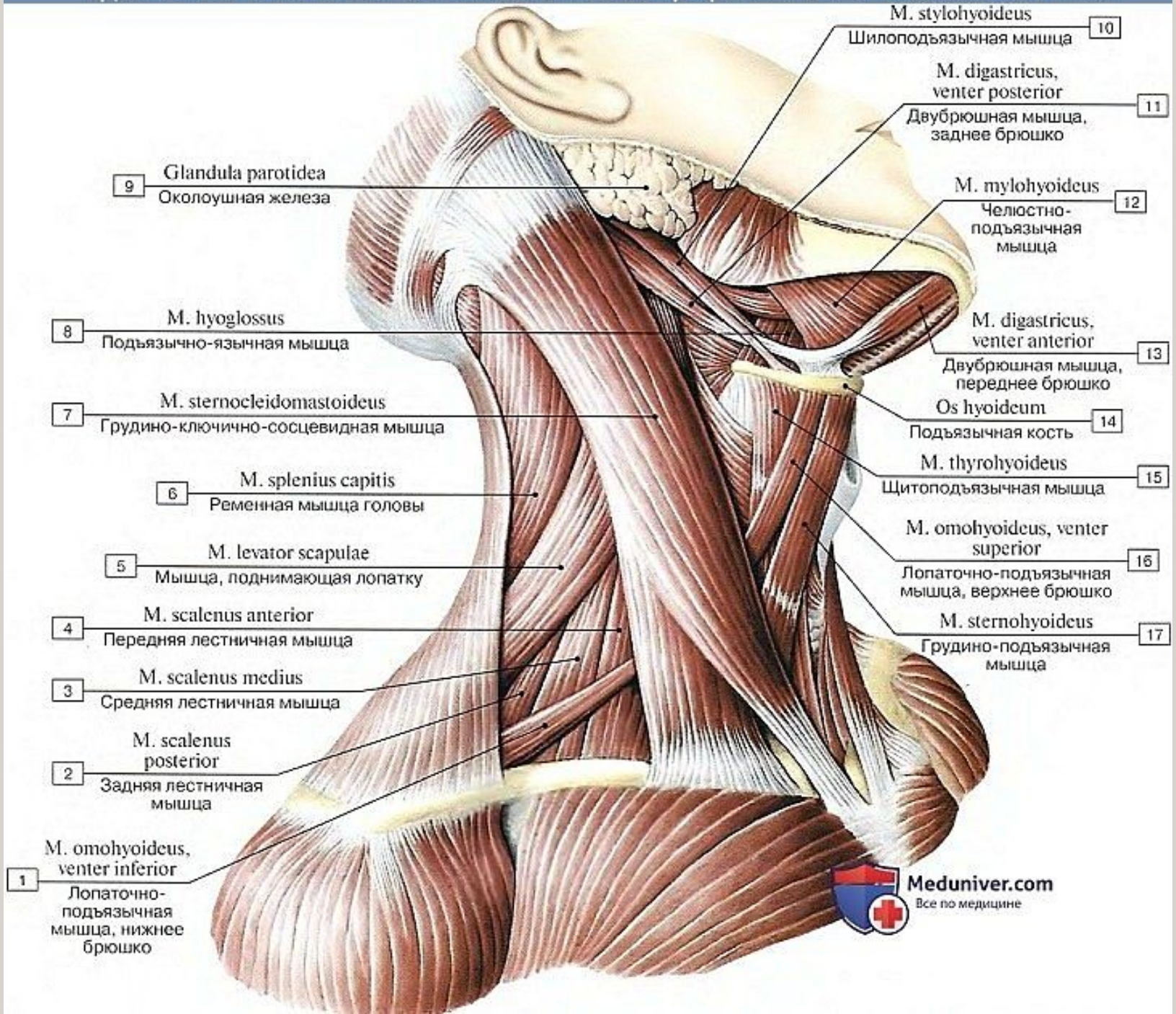

Поверхностные мышцы шеи, вид спереди

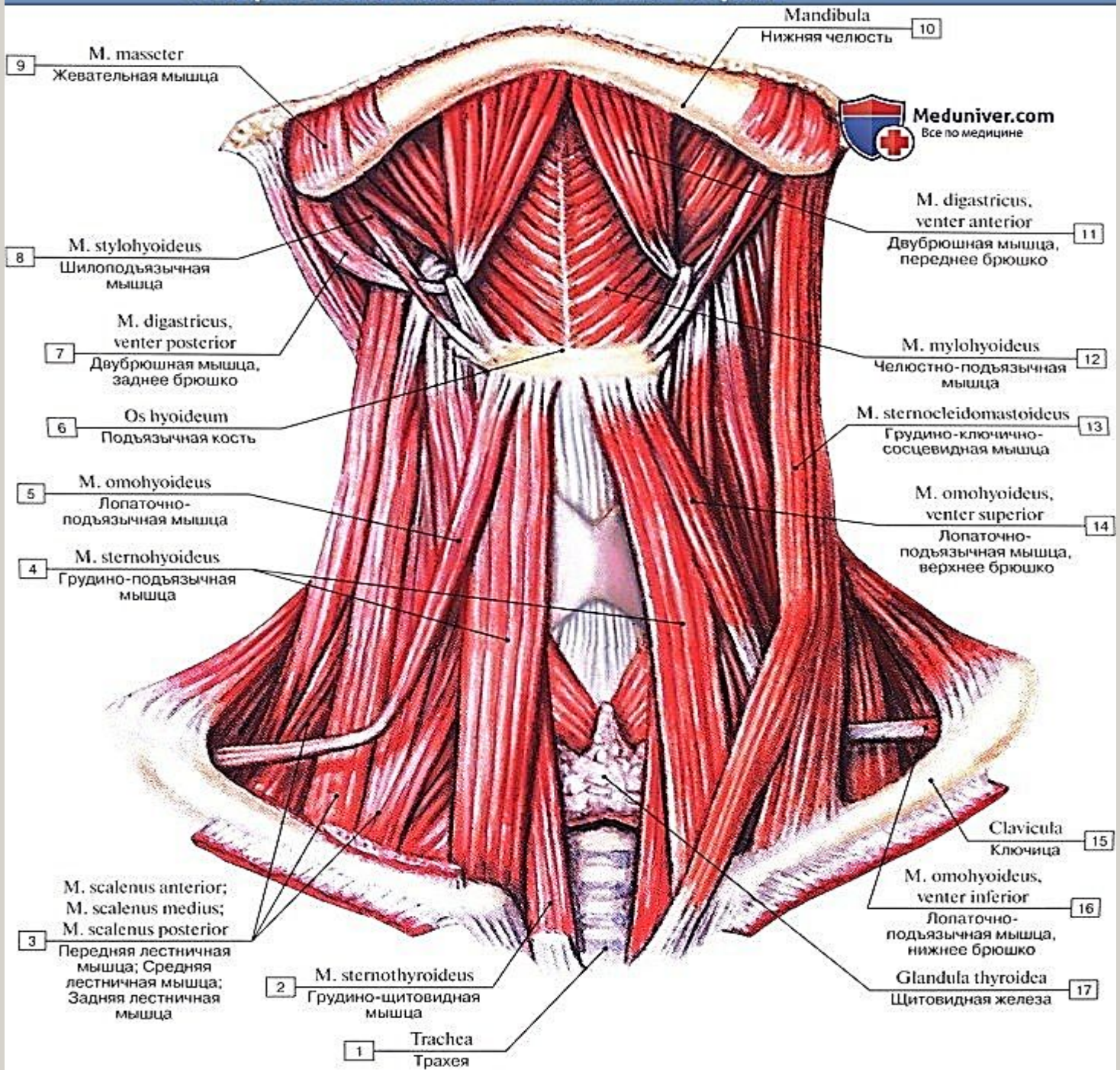

Надподъязычные мышцы, вид спереди и снизу

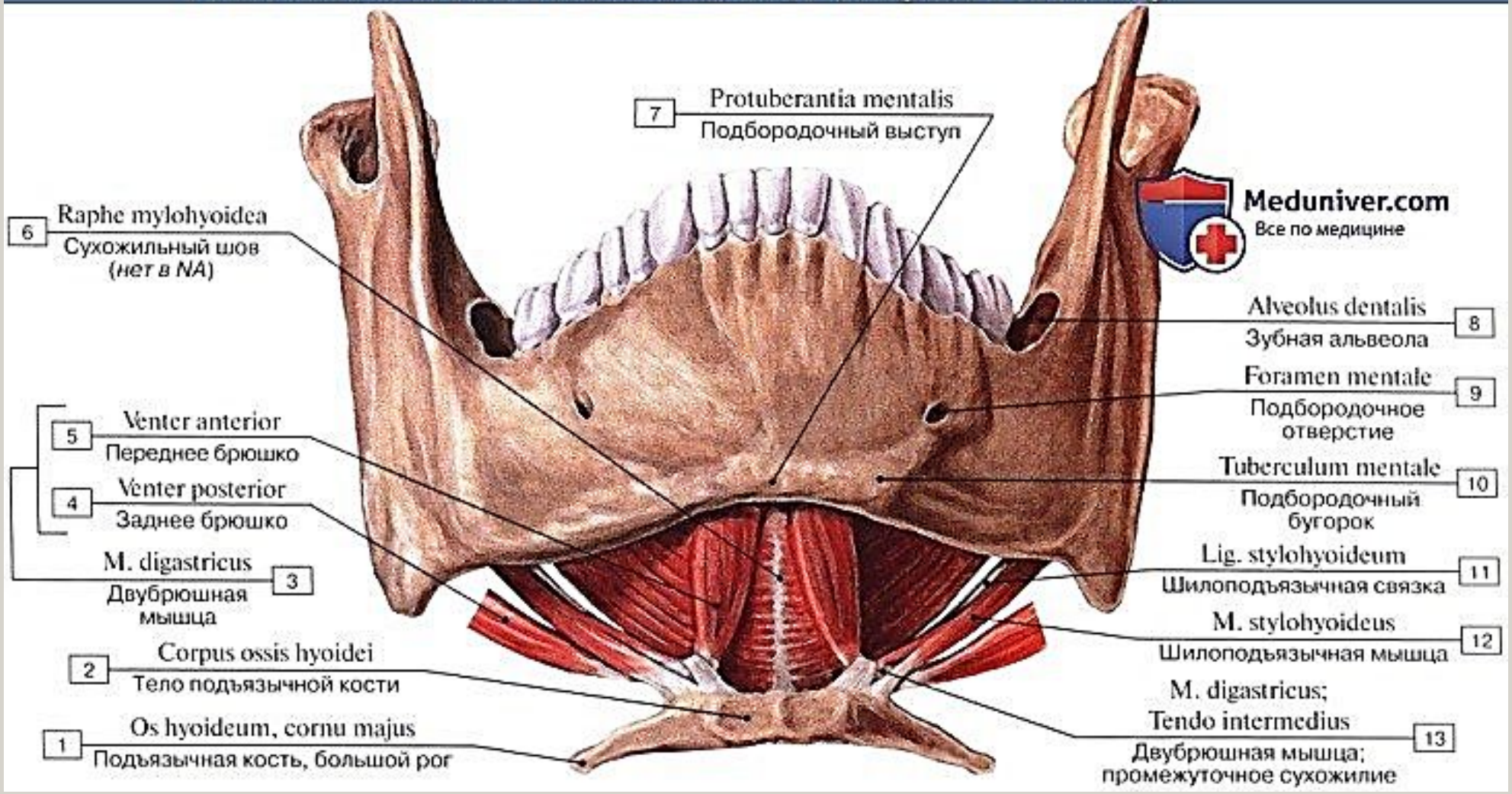

Челюстно-подъязычные и подбородочно-подъязычные мышцы, вид сверху, сзади

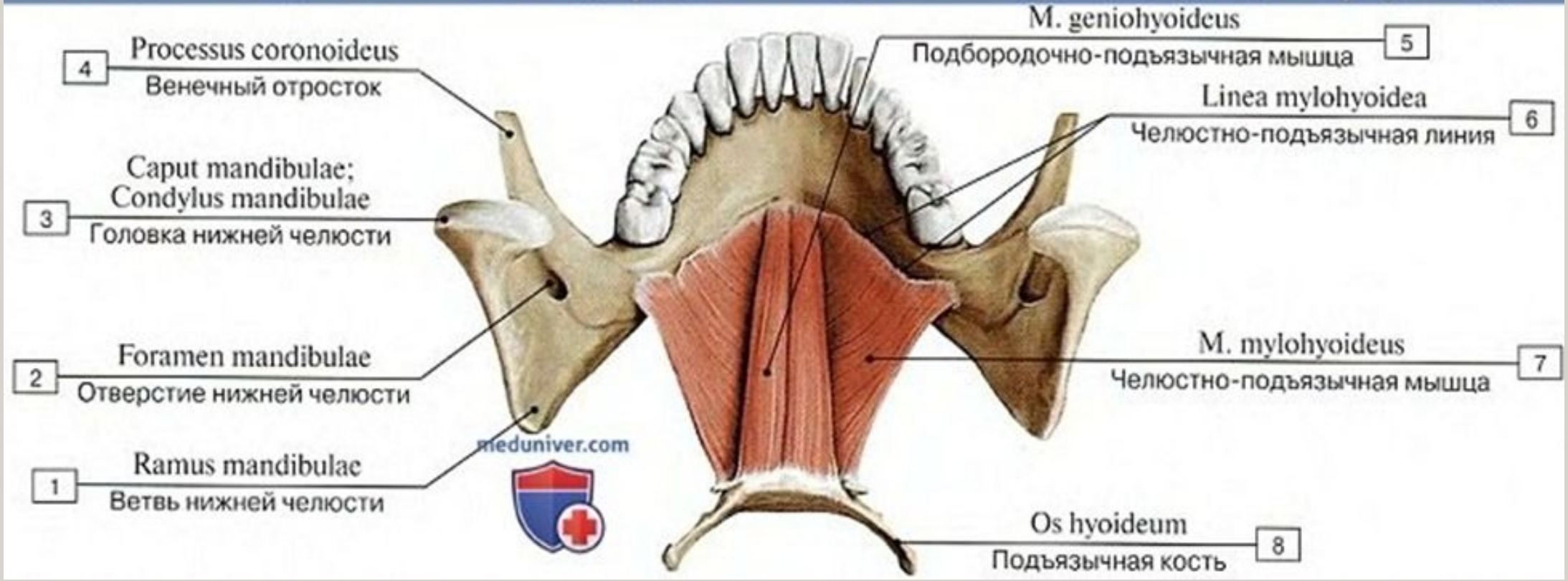

Грудино-ключично-сосцевидная мышца, мышцы прикрепляющиеся к подъязычной кости

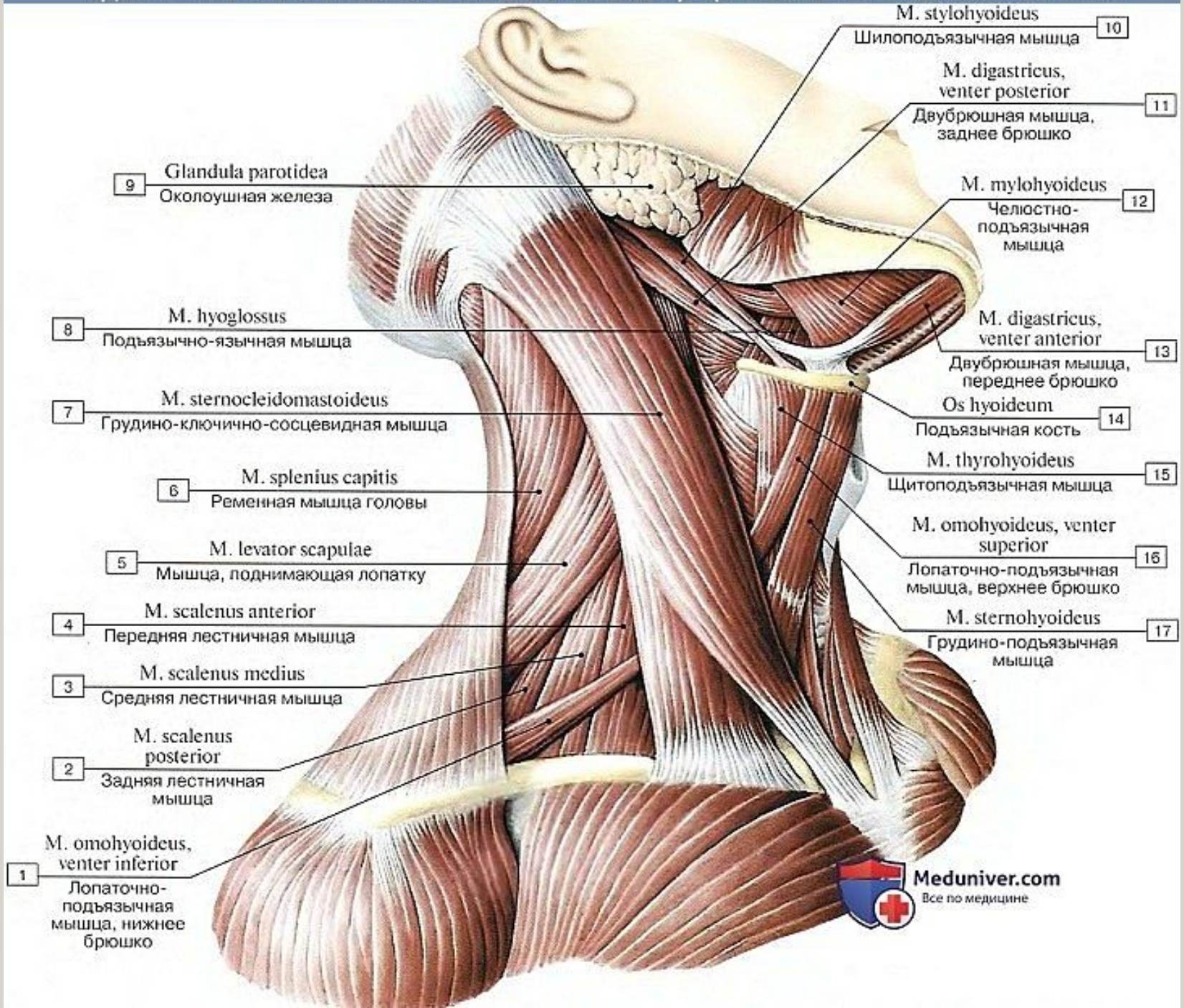

Мышцы прикрепляющие к подъязычной кости, вид справа

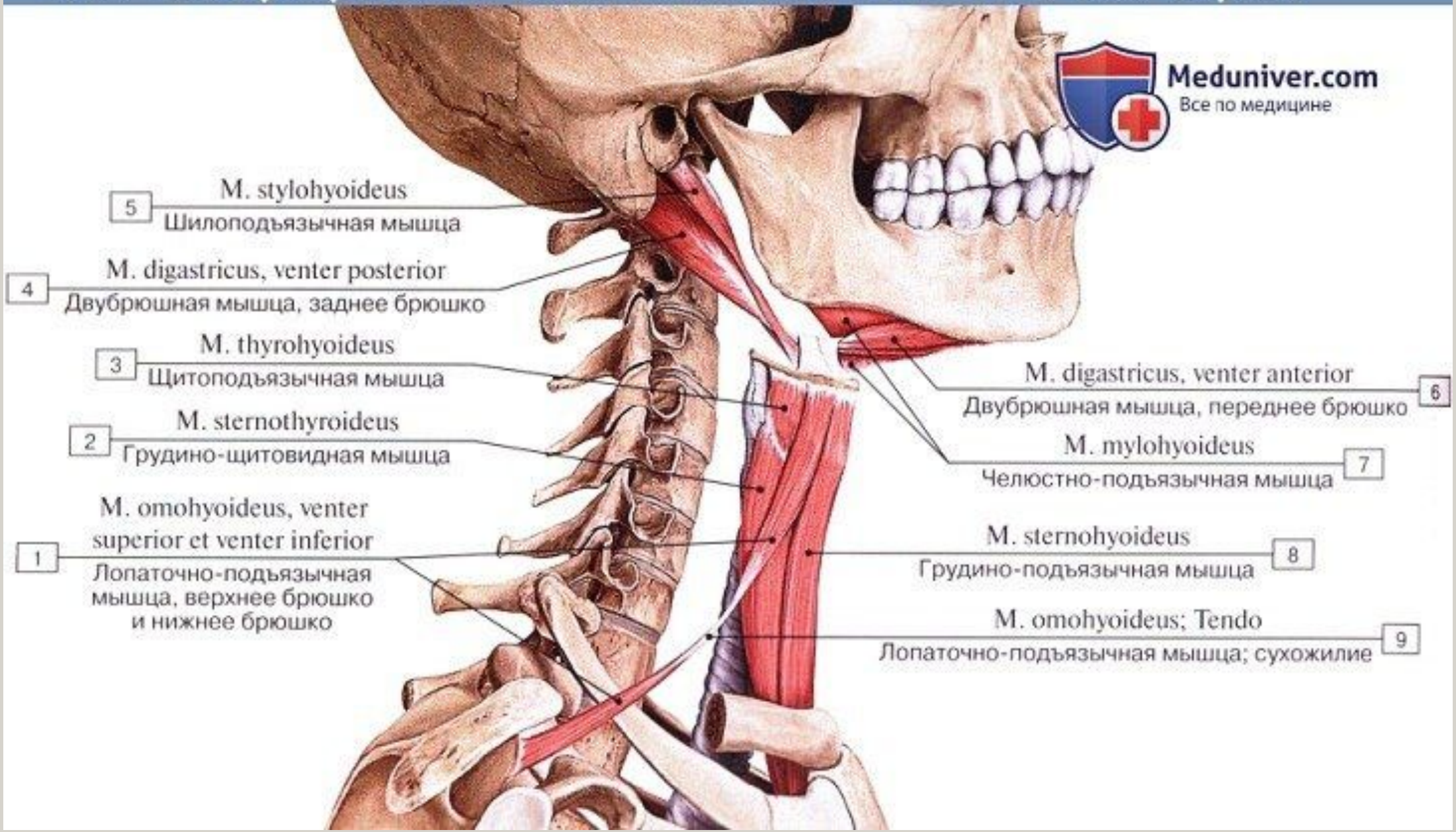

Мышцы прикрепляющие к подъязычной кости, вид спереди

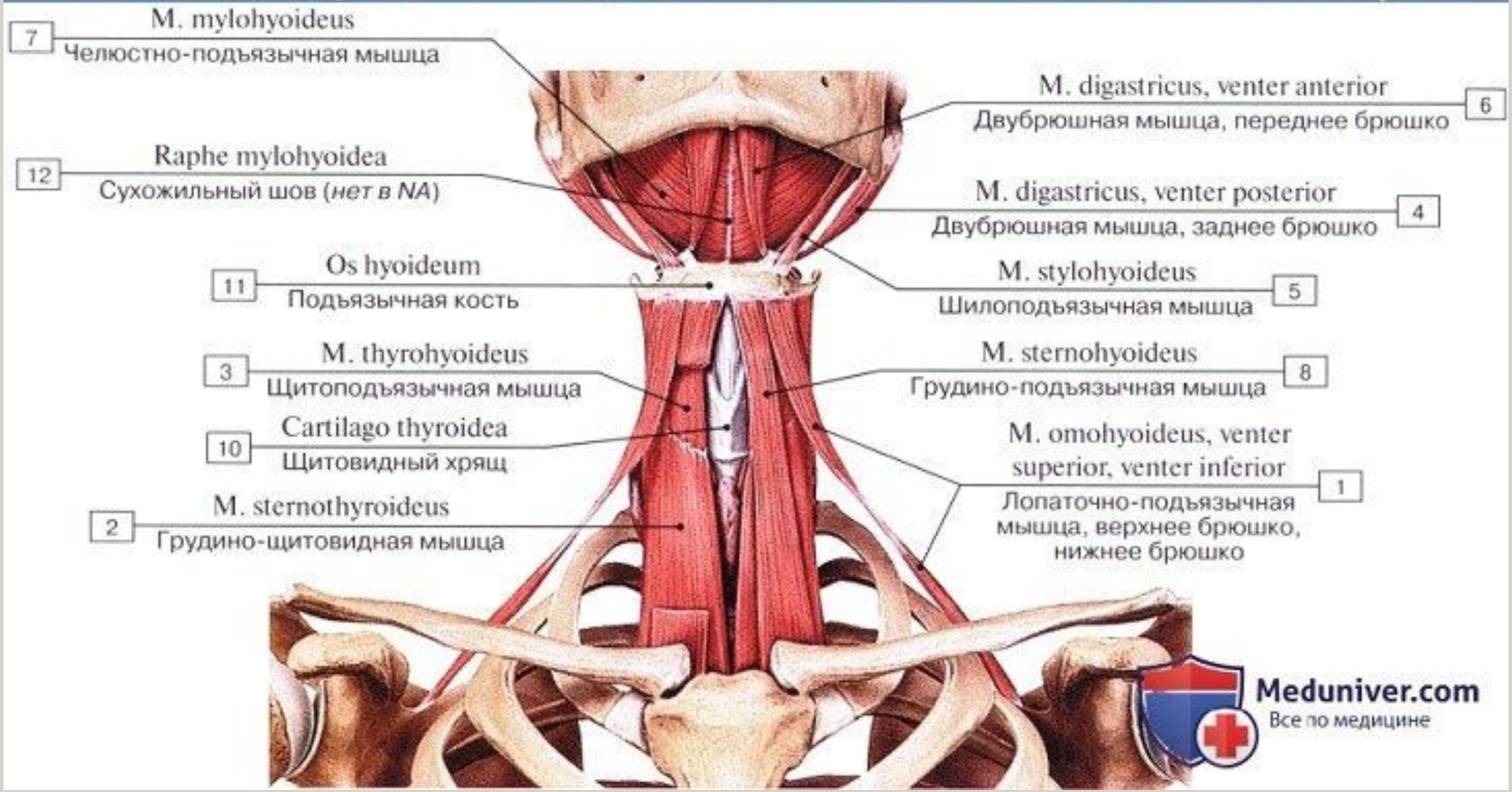

Мышцы шеи, вид справа

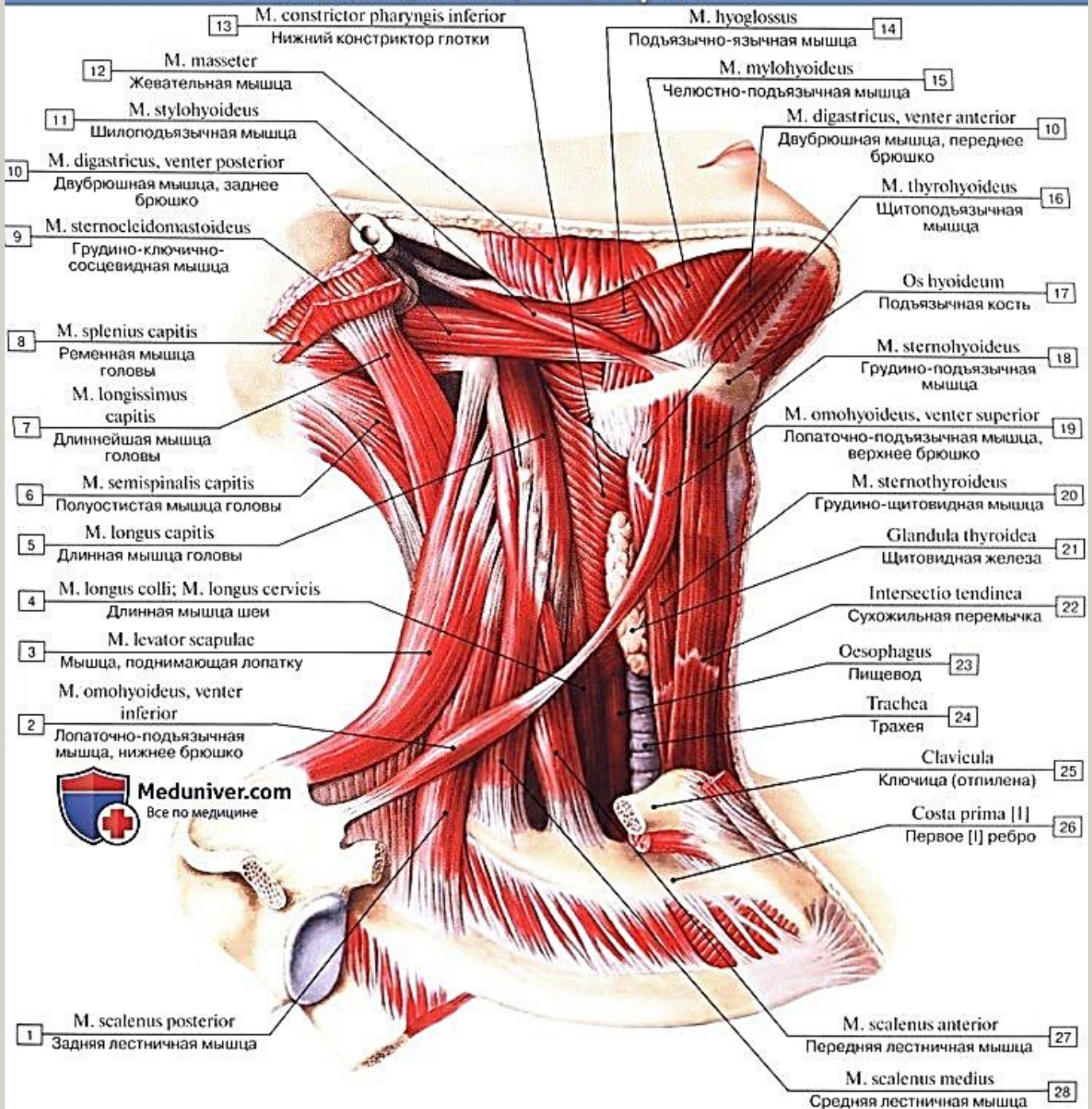

Направления тяги мышц подъязычной кости шеи

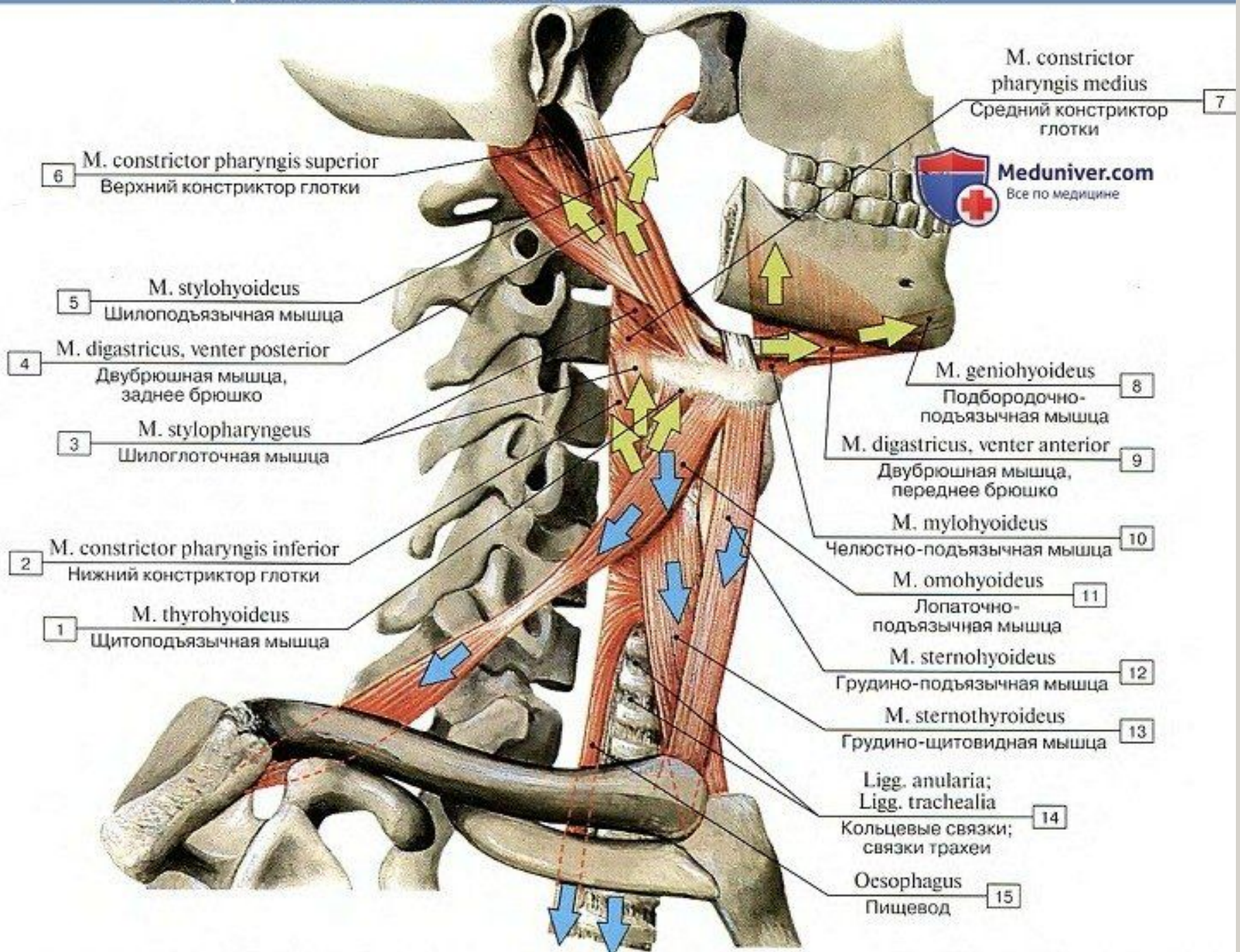

Глубокие мышцы шеи

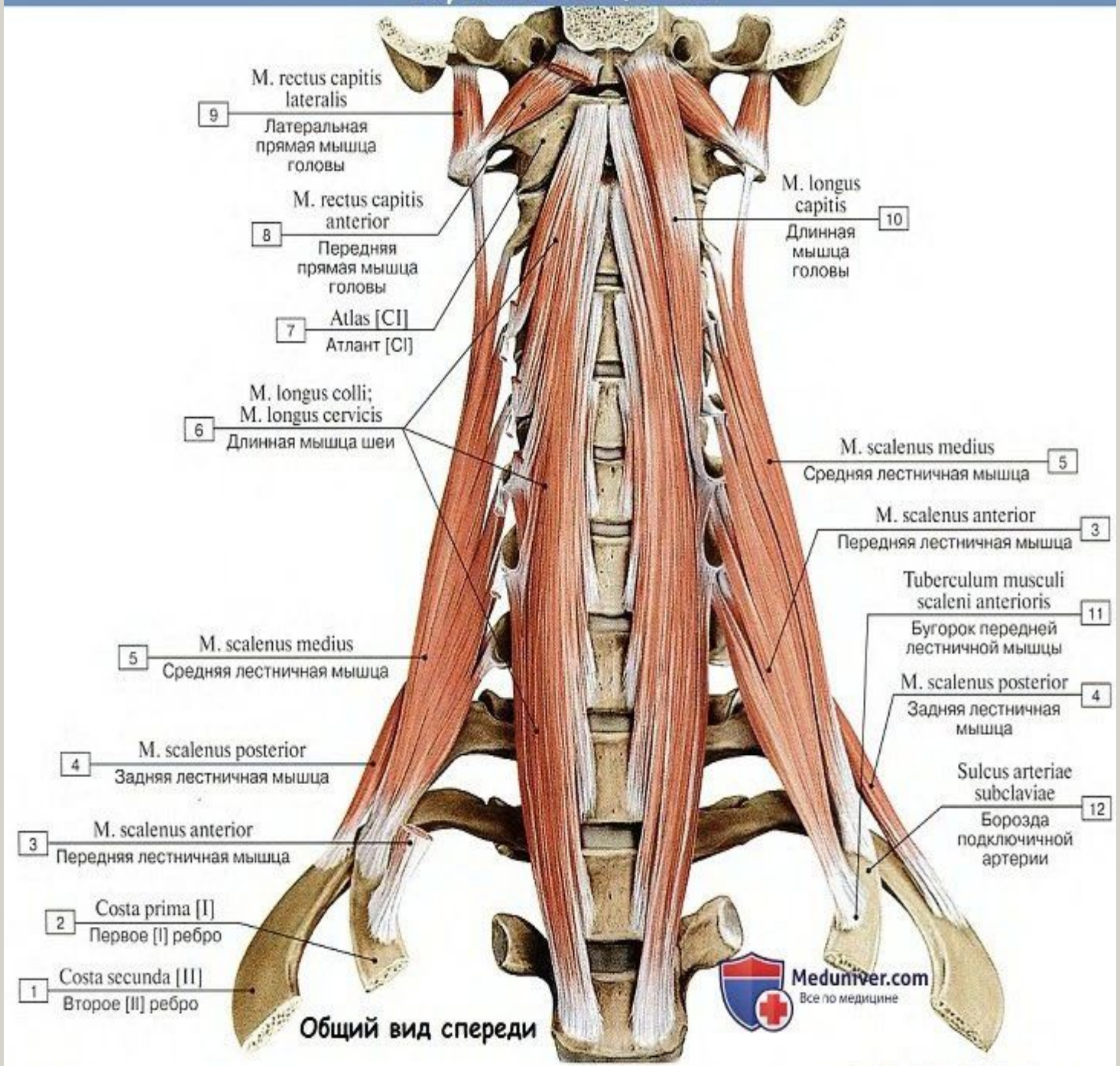

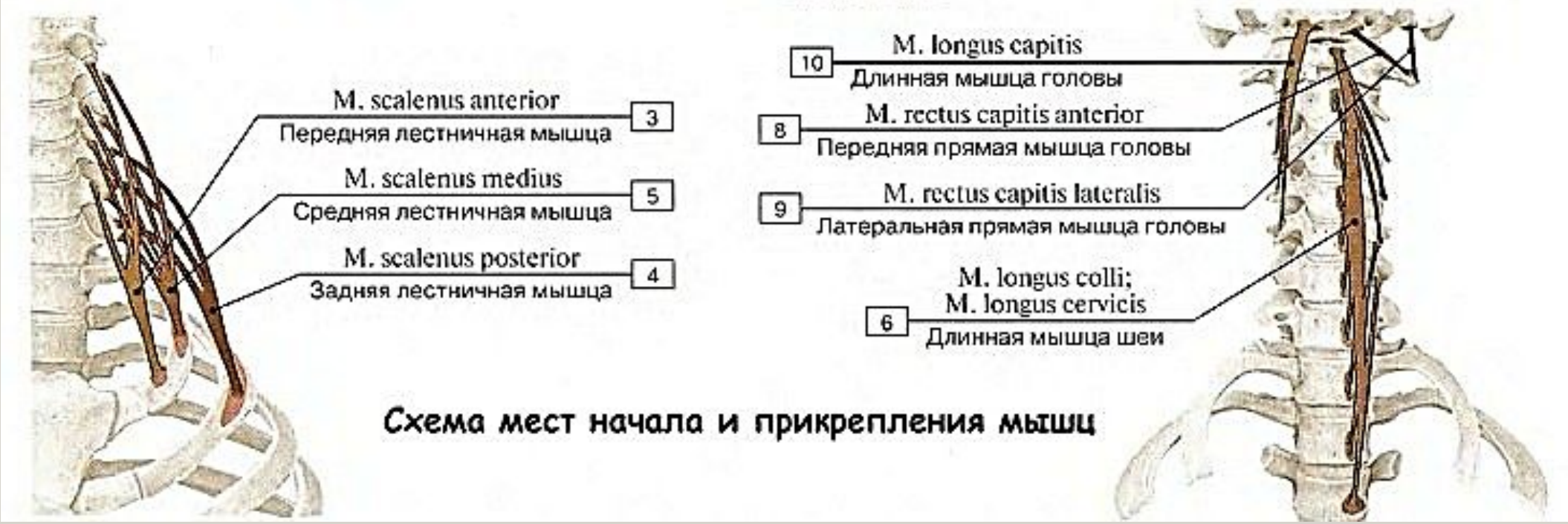
M. scalenus anterior
Передняя лестничная мышца
3
M. scalenus medius
Средняя лестничная мышца
5
M. scalenus posterior
Задняя лестничная мышца
4
10
M. longus capitis
Длинная мышца головы
8
M. rectus capitis anterior
Передняя прямая мышца головы
9
M. rectus capitis lateralis
Латеральная прямая мышца головы
6
M. longus colli;
M. longus cervicis
Длинная мышца шеи
Схема мест начала и прикрепления мышц

Глубокие мышцы шеи, вид слева

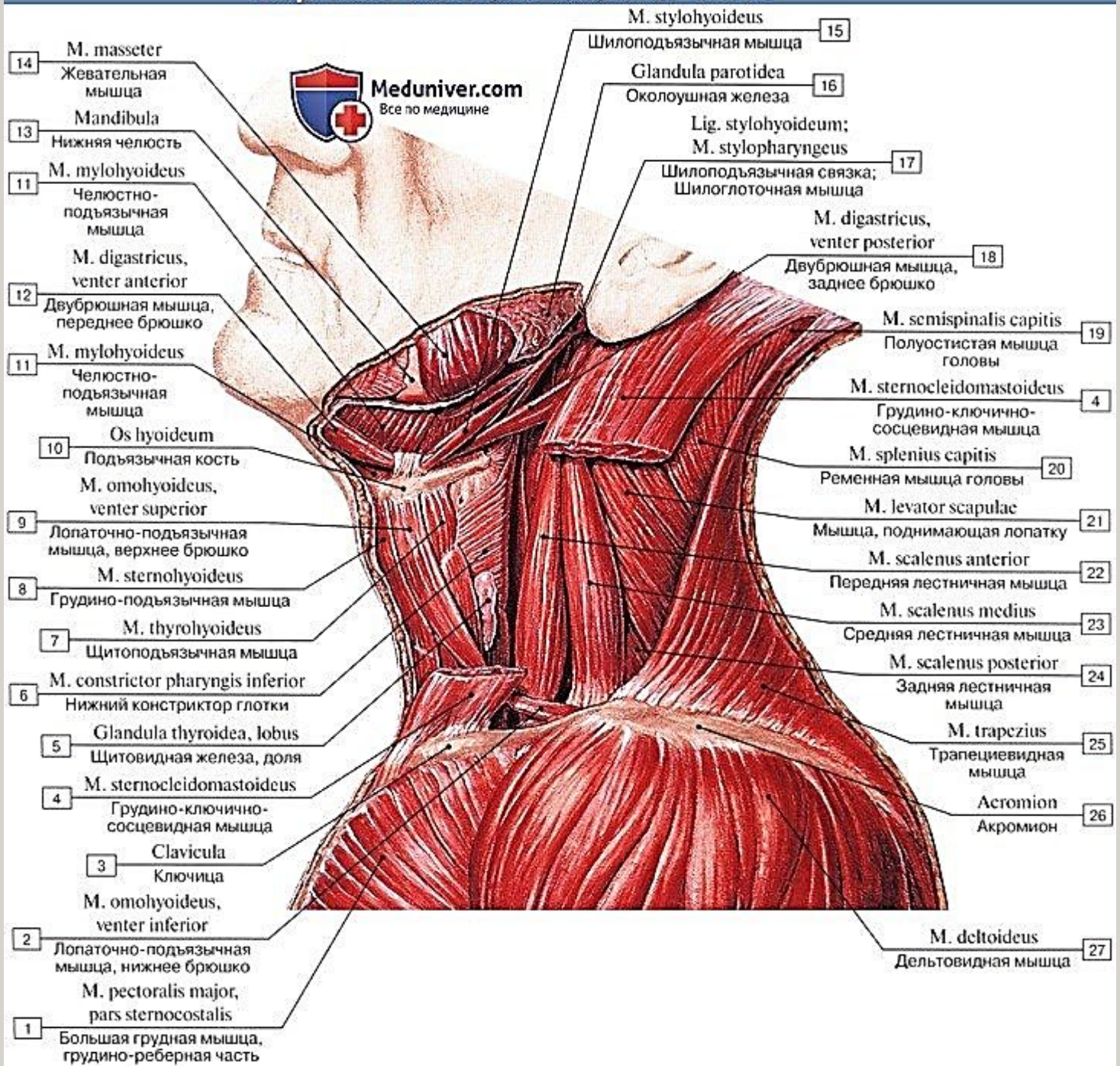
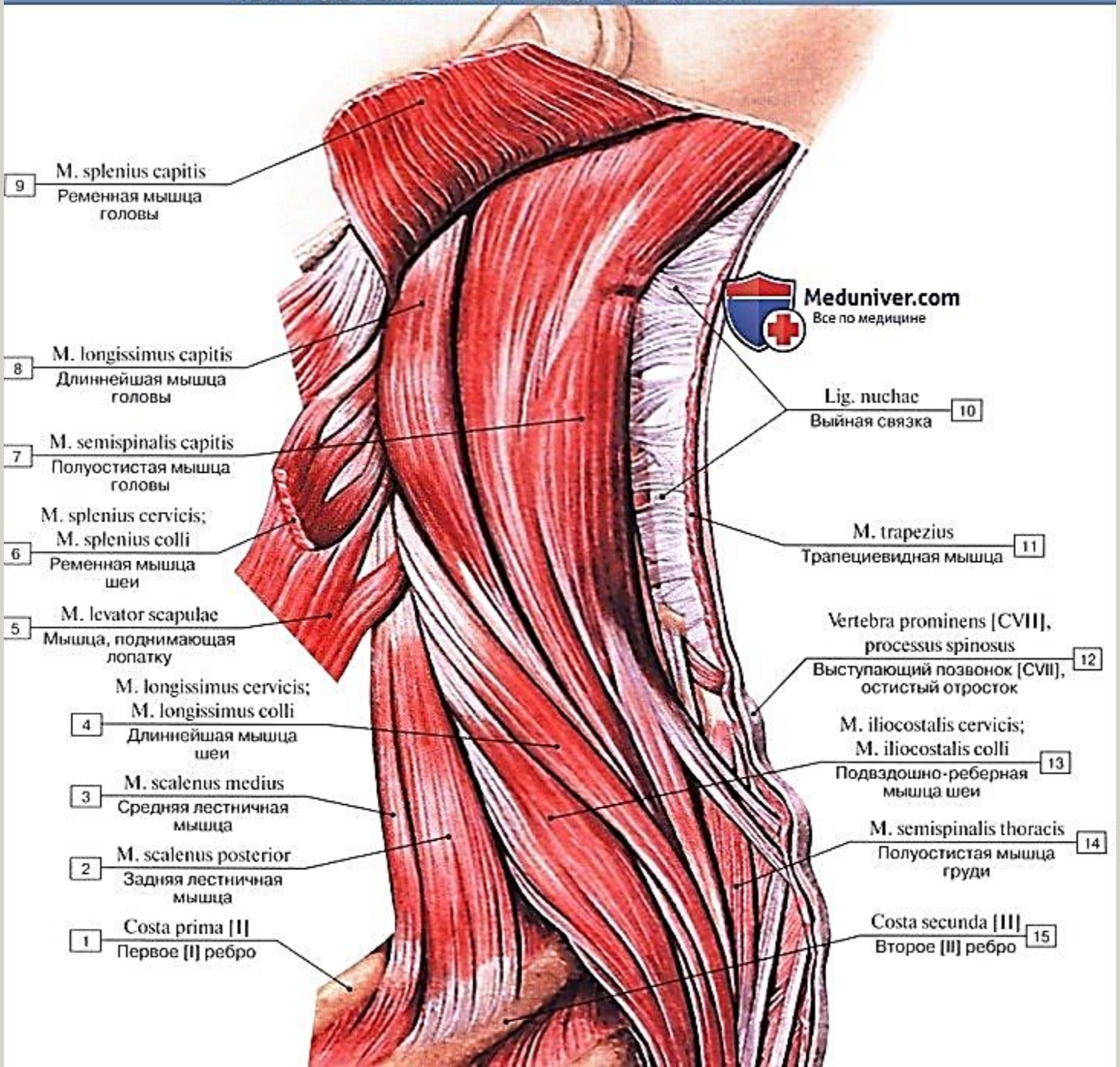
Мышцы шеи и спины, вид слева