Силико-, кониотуберкулез

Кониотуберкулез –

- сочетание **пневмокониоза** и различных форм **туберкулеза** органов дыхания.
- Его развитие связывают с обострением старых туберкулезных очагов в легких и внутригрудных лимфатических узлах, а также с постоянной суперинфекцией туберкулеза.

- **Кониотуберкулез** является не простым сочетанием двух заболеваний.
- Это заболевание нередко значительно отличается по своим проявлениям и имеет свои закономерности течения, формы и исход.

Частота осложнения пневмокониоза туберкулезом различна и зависит от

- Выраженности пылевого фиброза,
- Формы пневмокониоза,
- Агрессивности (цитотоксичости) АПФД.

Осложнению силикоза туберкулезом способствует также продолжение контакта с пылью после установления диагноза пневмокониоза.

Чем более выражен кониотический процесс, тем чаще он осложняется туберкулезом. Особенно часто туберкулез осложняет узелковую форму силикоза (до 60-70%).

Профессиональные группы

- Наиболее часто туберкулез осложняет узелковую форму силикоза у пескоструйщиков, горнорабочих рудников по добыче золота и других металлов с большим содержанием кварца в породе, у рабочих производства динасовых огнеупоров, фарфорщиков.
- В других профессиональных группах, в частности у рабочих литейных цехов (обрубщики, стерженщики, выбивщики и др.), у шахтеров рудников с меньшим содержанием кварца в породе силикотуберкулез встречается реже.
- Определенную роль играют условия жизни и уровень инфицированности туберкулезом работающих.

Этиология

- Микобактерии человеческого, бычьего и редко птичьего типов,
- Иногда - атипичные штаммы микобактерий. В этому случае развивается своеобразный патологический процесс - микобактериоз.

Патогенез

- Как правило, речь идет о вторичном туберкулезе: обострение процесса в послепервичных легочных очагах или в лимфатических узлах, откуда процесс распространяется на легочную паренхиму в результате аденогенного рассеивания микобактерий. В таких случаях клиническая картина болезни может походить на первичный туберкулез.

Формы

- Как правило, очаговый туберкулез с отсутствием или слабой выраженностью симптомов интоксикации.
- При недостаточно упорном лечении процесс прогрессирует, наблюдается слияние очагов с формированием узловых и массивных форм силикотуберкулеза с неблагоприятным медицинским и трудовым прогнозом.
- Значительные дифференциально-диагностические трудности представляет диссеминированный туберкулез, который по некоторым данным составляет более 10% случаев силикотуберкулеза.

Течение

- Первая фаза бессимптомная и мало отличающаяся от неосложненного силикоза. Самочувствие больных в этот период может быть удовлетворительным, температура нормальной, другие признаки интоксикации отсутствуют или слабо выражены, физические изменения в легких — скудные.
- Вторая фаза соответствует обострению туберкулезного процесса, протекающего в виде инфильтративной формы, или с образованием деструкции в легочной ткани. Общее состояние больных ухудшается, появляются симптомы интоксикации, наступает похудание, усугубляются нарушения функции внешнего дыхания. Как в первой, так и во второй фазе болезни бацилловыделение может не наблюдаться.

Массивный силикотуберкулез

Симптом яичной скорлупы

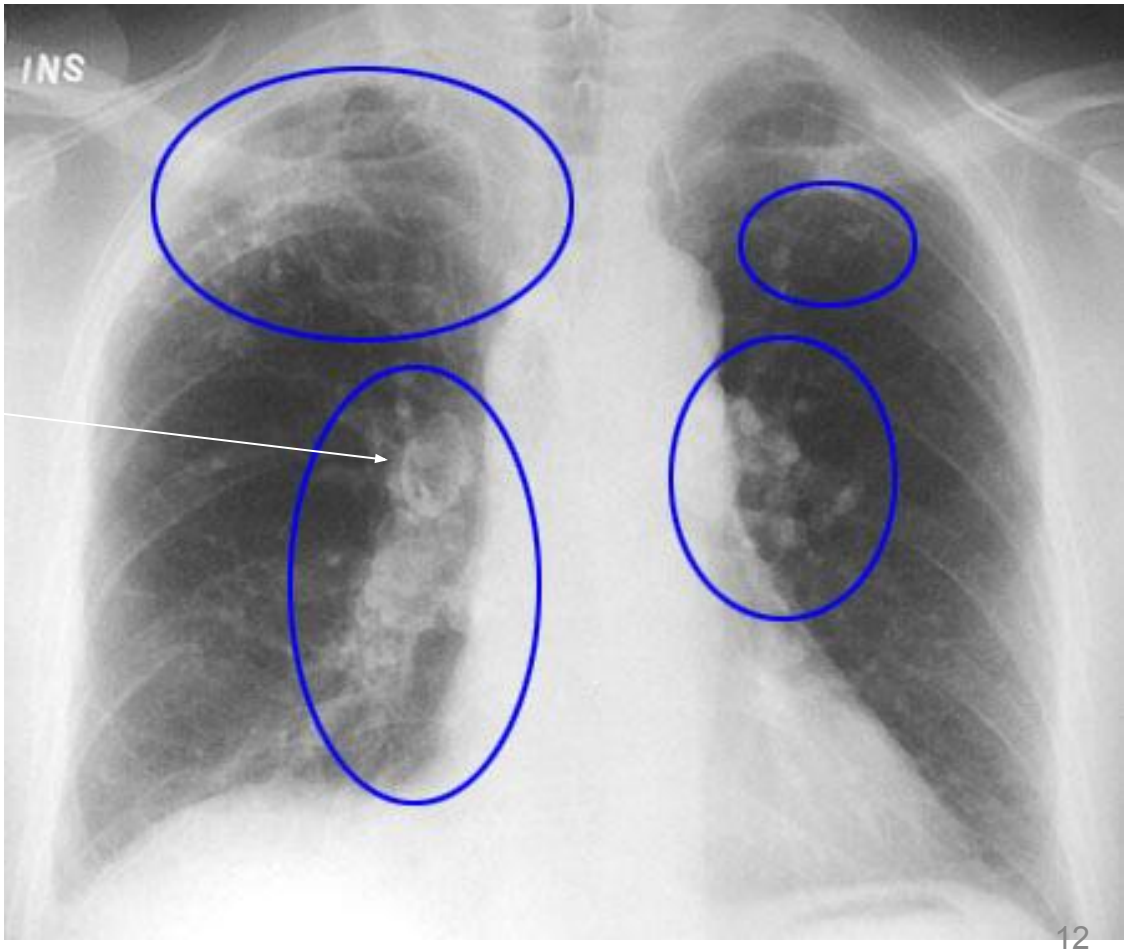

Figure 7a. Silicosis and progressive massive fibrosis in a 58-year-old man who worked for 30 years as a stoneworker.

Симптом яичной скорлупы

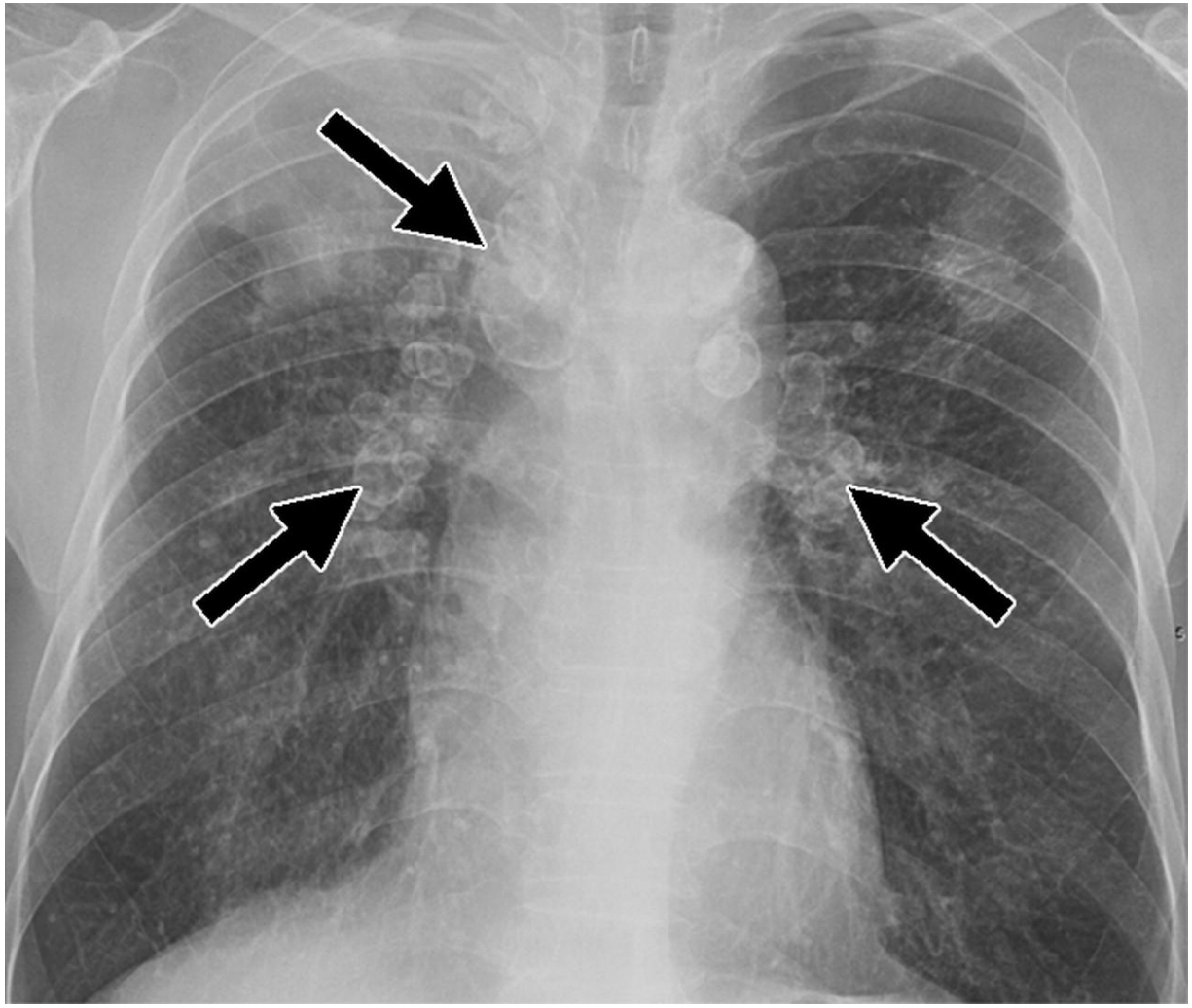

Chong S et al. Radiographics 2006;26:59-77

RadioGraphics

©2006 by Radiological Society of North America

Figure 3. Complicated CWP in a 57-year-old man

Полиморфизм узелковых образований

Kim K et al. Radiographics 2001;21:1371-1391

RadioGraphics

©2001 by Radiological Society of North America

Figure 5. Complicated silicosis in a 58-year-old man.

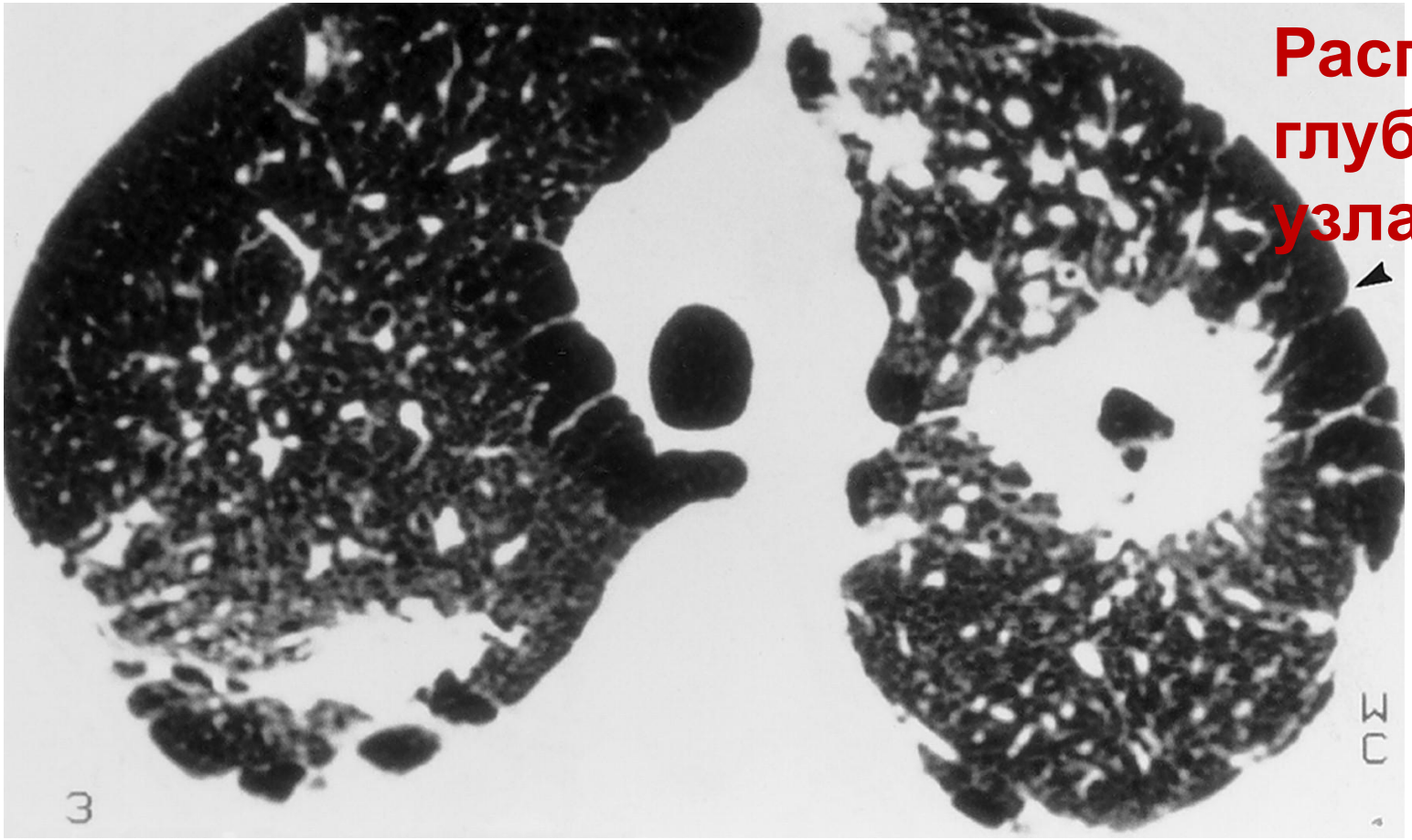

Kim K et al. Radiographics 2001;21:1371-1391

RadioGraphics

©2001 by Radiological Society of North America

Figure 7b. Silicosis and progressive massive fibrosis in a 58-year-old man who worked for 30 years as a stoneworker.

Chong S et al. Radiographics 2006;26:59-77

RadioGraphics

©2006 by Radiological Society of North America

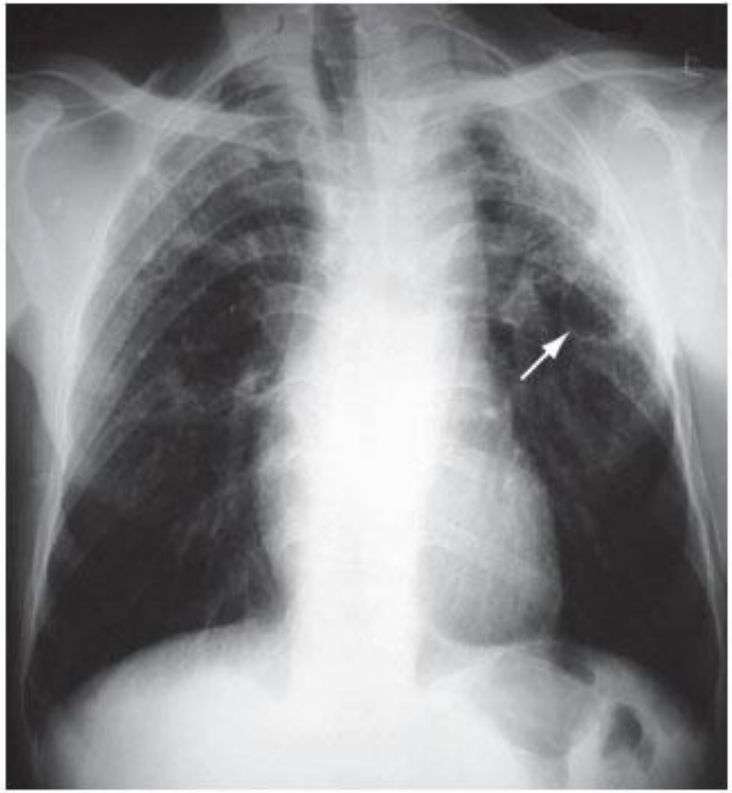

Figure 1 – Chest X-ray of a patient with silicosis and pulmonary tuberculosis. The patient was a well driller. Note the thick-walled cavity in the left middle lung field (arrow).

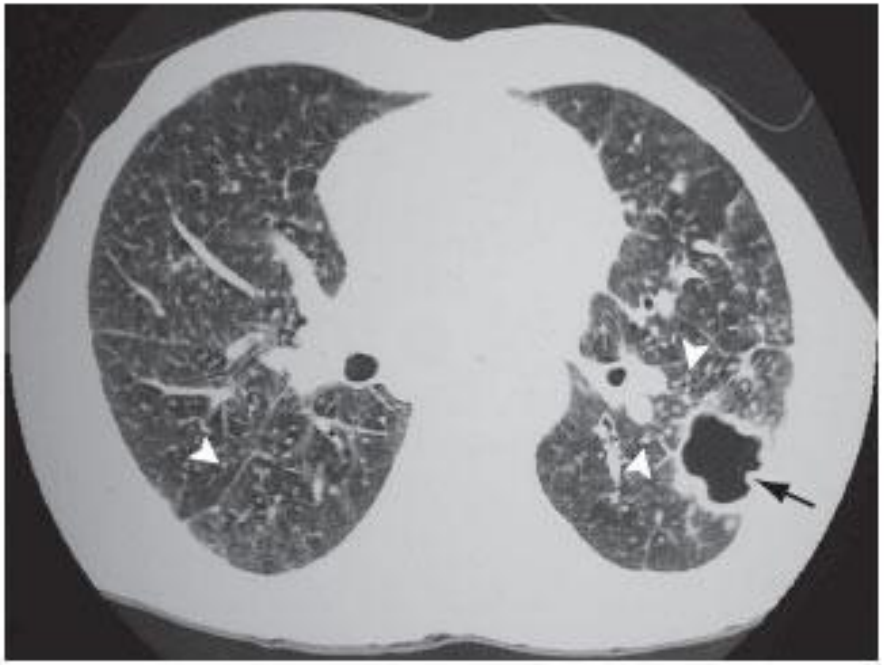

Figure 2 – Tomography scan of the chest of the same patient. Note the thick-walled cavity with an irregular surface in the left lower lobe (black arrow), as well as multiple, diffusely distributed nodules, predominantly in the left lung (white arrowheads).

Полость с распадом

Крупноузловой кониотуберкулез на фоне узелкового процесса

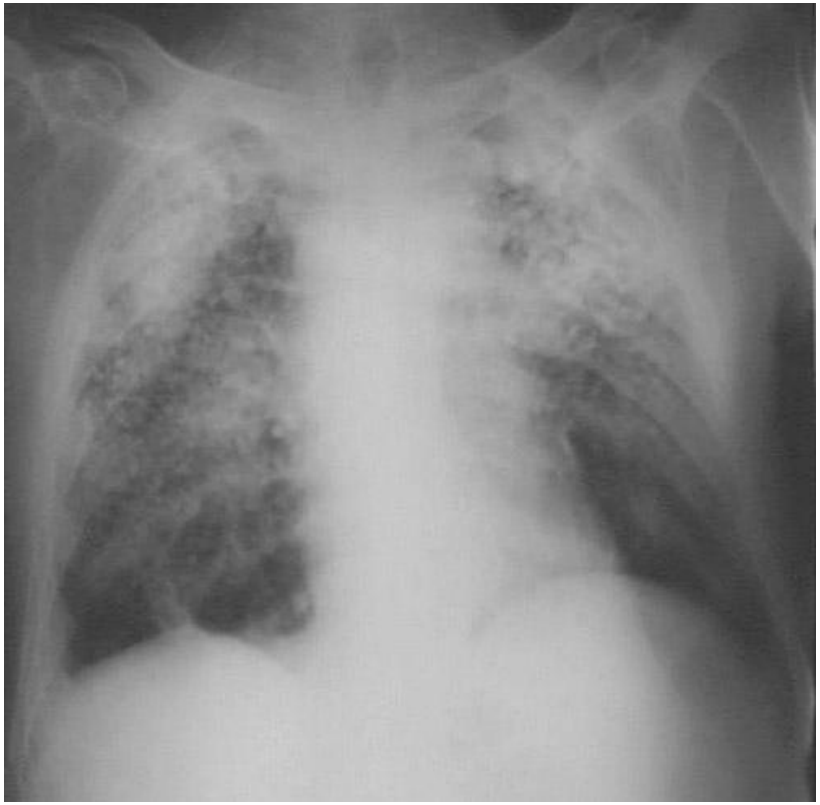

Крупноузловой кониотуберкулез на фоне интерстициального процесса

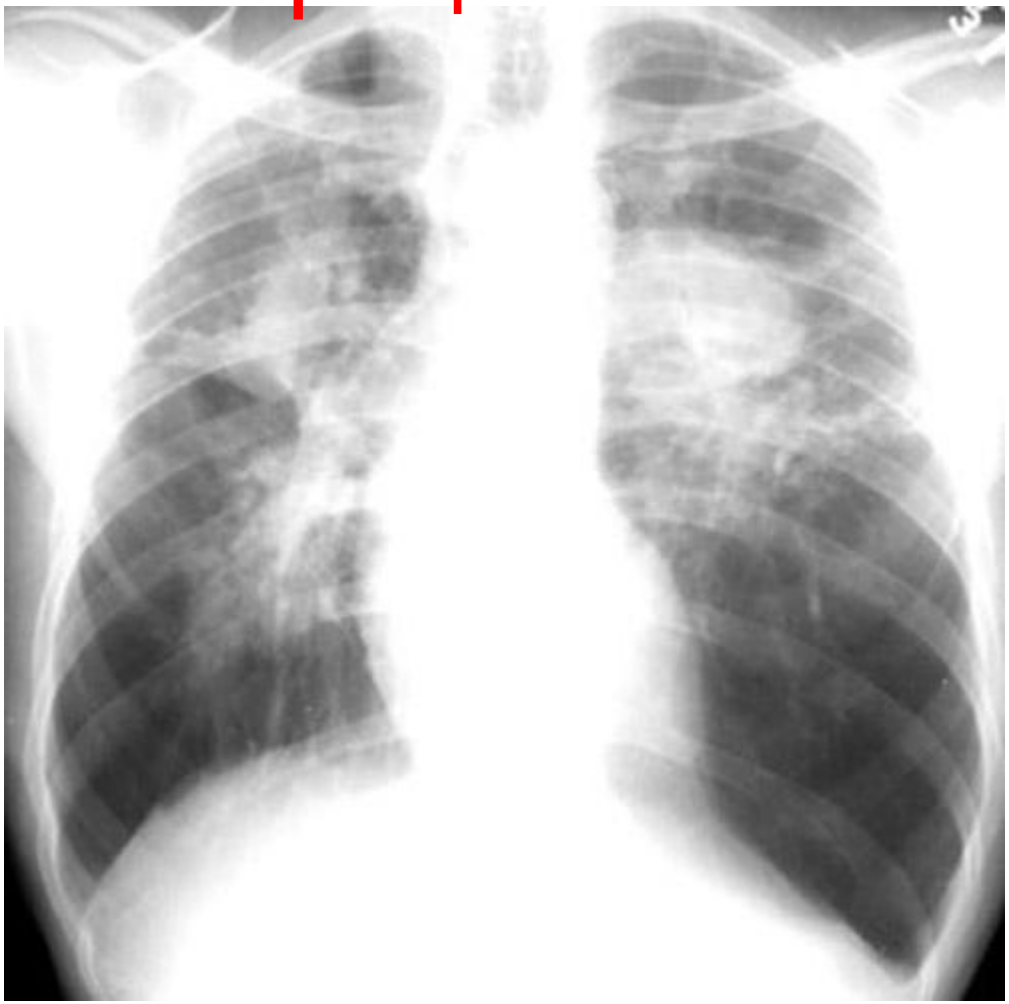

Figure 8a. Silicosis and progressive massive fibrosis in a 66-year-old man who worked for 10 years crushing rock with a high quartz content.

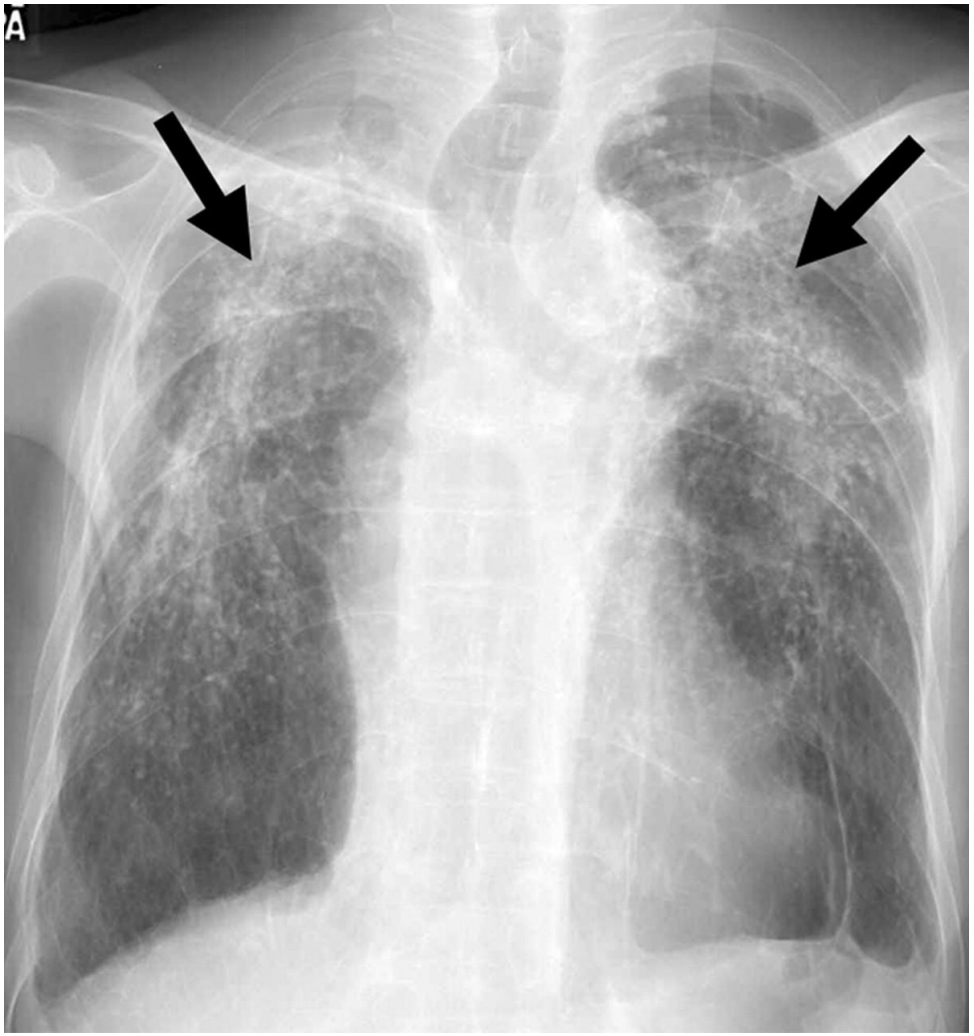

Chong S et al. Radiographics 2006;26:59-77

RadioGraphics

©2006 by Radiological Society of North America

- Результаты длительного наблюдения за больными силикозом свидетельствуют о том, что **появление обызвествлений** в легких или медиастинальных лимфатических узлах является почти патогномоничным для осложнения процесса туберкулезом и, как правило, **не наблюдается при неосложненных формах силикоза.**

Тактика ведения

- При подозрении на кониотуберкулез необходимо направить пациента в ПТД для уточнения активности туберкулезного процесса и необходимости проведения противотуберкулезной терапии

МСЭ при пневмониозах

Принятие решения о трудоспособности зависит от:

1) Интерстициальная форма – от наличия и степени ДН. При кониотуберкулезе работа в контакте с пылью также противопоказана.
2) Узелковая форма – противопоказана работа в контакте с пылью.
3) Узловая форма – никакие виды труда в условиях производства выполнять не может.