Аплазия ключицы - неразвитие ключицы, встречается редко. Плечевой пояс резко сужен, надплечья покаты и опущены. Отмечается избыточная подвижность в плечевых суставах. На рентгенограммах выявляется полное отсутствие ключиц

- Лопатка неопустившаяся (scapula elevata, спи.: Sprengel синдром, положение лопатки высокое врожденное, defomiitas Sprengel, Sprengel — Erb синдром, morbus Сото, Шпренгеля деформация) - наследственное высокое расположение лопатки. Лопатка располагается выше обычного уровня TI12-TI17 на 1-10 см, ближе к средней линии, образуя выпячивание на шее.

- Лопатка крыловидная - оттопыривание медиального края лопатки от грудной клетки. Часто порок комбинируется с высоким стоянием лопатки. Лопатка несколько уменьшена в размерах, повернута по оси так, что нижний угол ее отодвигается кнаружи.

Аномалии формы ребер:

- а) расширение ребра лопатообразное;
- б) ребро расщепленное (син.: Лютки вилка) - расщепление переднего конца ребра;

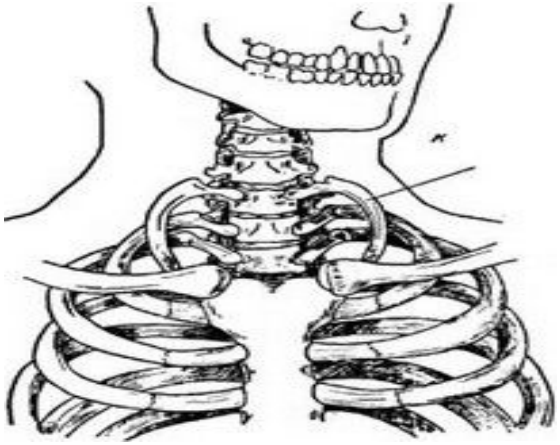

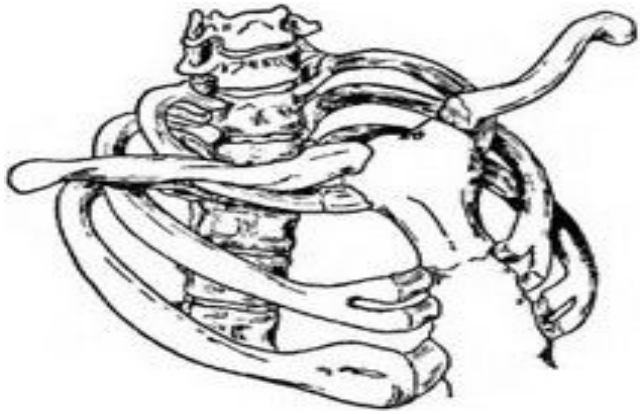

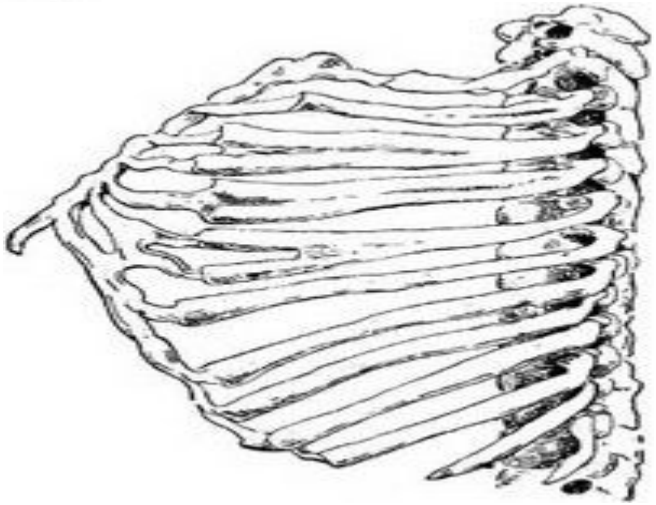

- в) ребро перфорированное - наличие щелей и отверстий в костной части ребра;
- г) сращение ребер (син.: конкресценция ребер) - костные мостики между соседними ребрами или замещение межреберного промежутка соединительной тканью

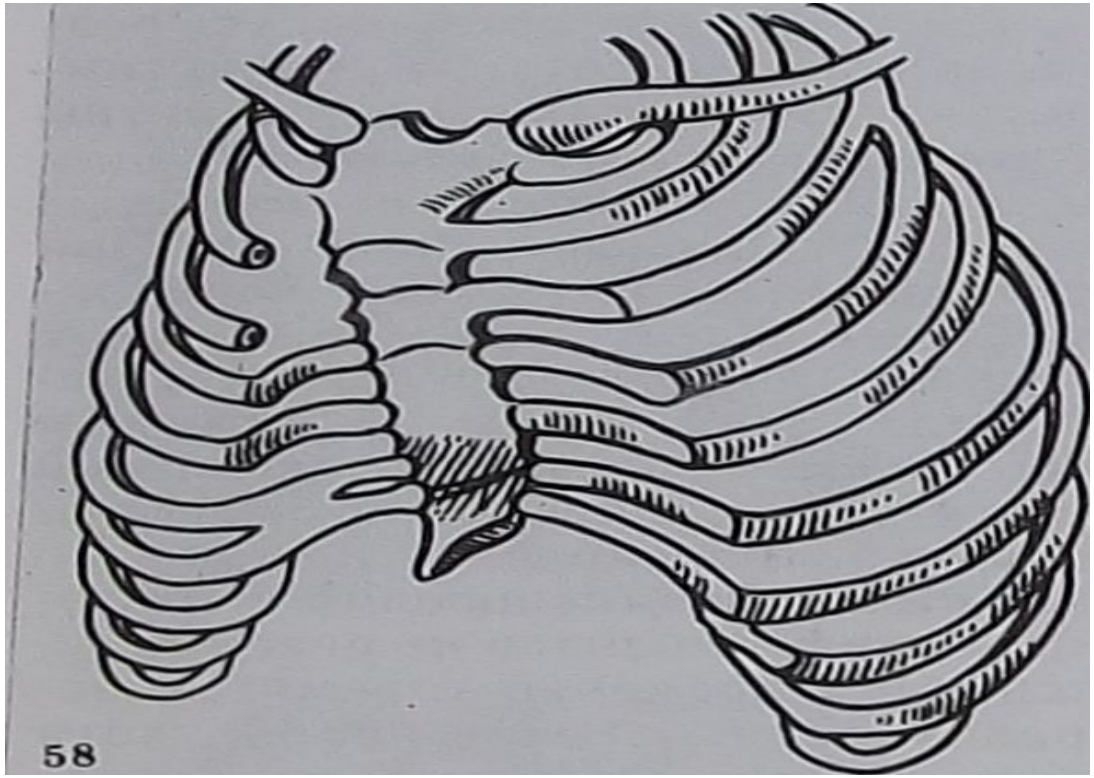

- Аномалии числа ребер:
- а) аплазия ребра отсутствие какого-либо ребра, полное или частичное. Может быть одно- и двусторонней;
- б) добавочное ребро:
- ребро шейное — чаще всего соединено с VII шейным позвонком, редко с VI позвонком .

Различают 4 степени выраженности шейных ребер:

- а) ребро не выходит за пределы поперечного отростка;
- б) выходит за пределы отростка, но не достигает I грудно1 о ребра;
- в) достигает хряща I грудного ребра;
- г) соединяется с рукояткой грудины;
- ребро грудное тринадцатое — увеличенный в длину поперечный отросток I поясничного позвонка.

- Гипоплазия ребер - дефект развития ребер, при котором отмечается недоразвитие грудинных концов ребер. Недостающая часть ребра замещается соединительной тканью.

- Аплазия грудины (сии.: астерния) - при полной форме ребра соединяются между собой фиброзной пластинкой. Частичная форма обычно проявляется отсутствием дистальной части грудины или рукоятки.

- Грудина сегментированная

— длительное сохранение хрящевых прослоек между окостеневшими частями грудины. Тело грудины в этом случае состоит из 4 частей.

- Грудная клетка воронкообразная (син.: грудная клетка инфундибулярная, «грудь сапожника») - воронкообразное углубление нижней части грудной и верхней части брюшной стенки с кратерообразным углублением грудины и ребер.
- Грудная клетка килевидная (син.: «грудь куриная») — увеличение переднезаднего размера грудной клетки, сопровождающееся резким выступанием кпереди грудины и расположением ребер относительно последней под острым углом. Чаще носит вторичный характер при врожденных кифосколиозах, добавочных позвонках.
- Г рудная клетка кифотическая укороченная грудная клетка с выстоянием грудины вперед, увеличенным переднезадним размером и сближенными ребрами, образуется при кифозе.
- Г рудная клетка лордотическая уплощенная с боков грудная клетка с выстоянием передней стенки и изгибом позвоночника кпереди, образуется при лордозе.
- Г рудная клетка плоская — характеризуется разведением ребер и части хрящей в стороны, западением грудины и участков реберных хрящей.
- Грудная клетка сколиотическая - деформация грудной клетки вследствие сколиоза позвоночного столба. В этих случаях формируется так называемый «реберный горб»

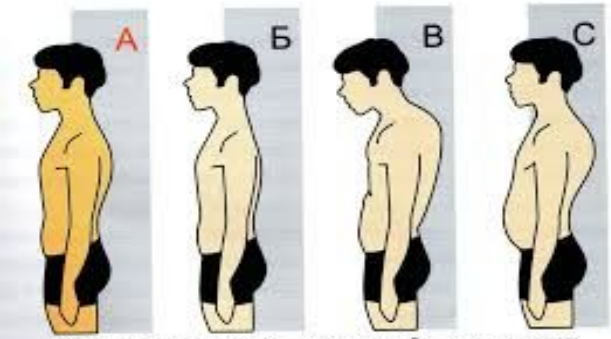

Рис. 2.5.1. Виды осанки: а — правильная; б — выпрямленная; в — сутуловатая; г — кифотическая

- Грудная клетка эмфизематозная (син.: грудная клетка бочкообразная) - грудная клетка с увеличенным переднезадним размером, с горизонтальным расположением ребер, тупым подгрудинным углом, увеличенными межреберными промежутками. Наблюдается при эмфиземе.

- Деформация грудины - удлиненная, овальная, квадратная грудина Деформацией считают образование резко выраженного угла между' рукояткой и телом грудины. Обычно угол обращен вершиной кпереди.

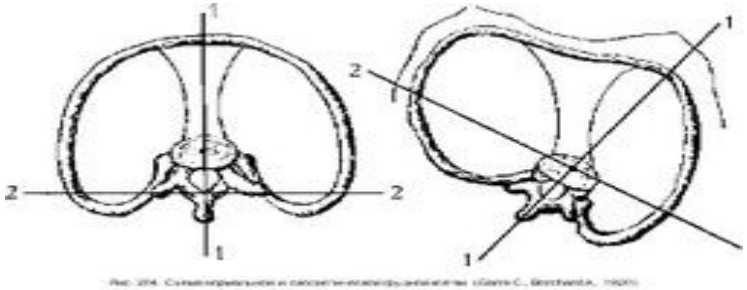

Рис: Деформация грудной клетки при левостороннем грудном и правостороннем поясничном сколиозе IV степени

- Кости грудины добавочные - могут находиться над рукояткой грудины в яремной вырезке (рис. 207, 208).
- Расщепление грудины (син.: шистостерния) - связано с неслиянием или неполным срастанием грудинных хрящей.
- Расщепление мечевидного отростка - результат неравномерного роста грудины. Бывает при длинной и короткой грудине.

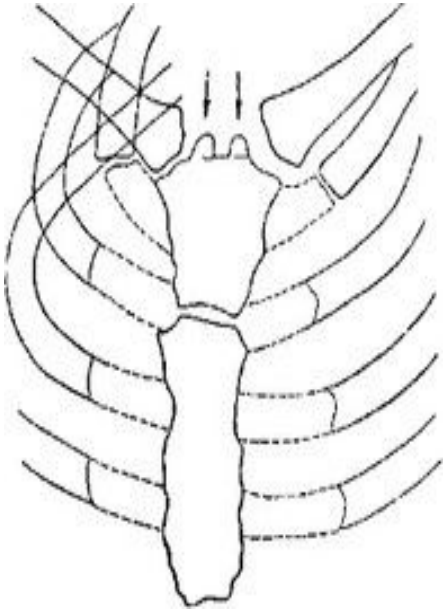

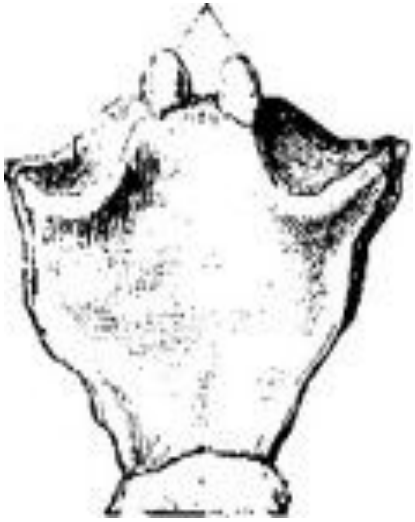


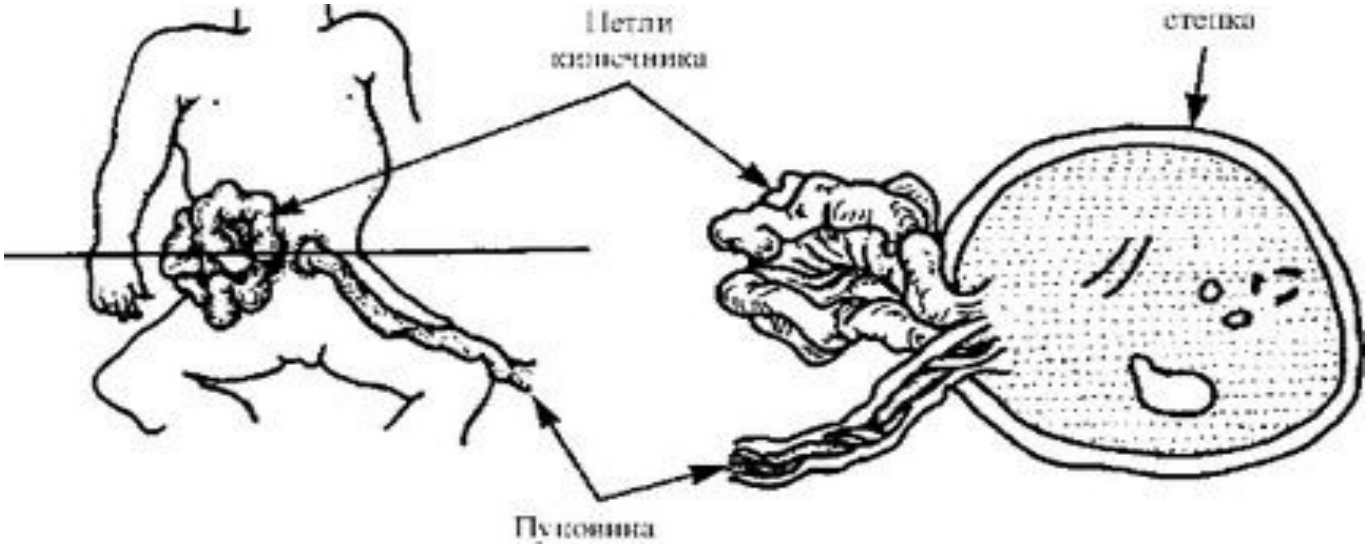
- Торакогастросхизис - незаращение передних отделов грудной и брюшной стенки