ФГАОУ ВО Первый МГМУ им. И.М. Сеченова Минздрава России.
Кафедра болезней уха, горла и носа
(зав. кафедрой – проф., д.м.н. Свистушкин В.М.)

Вомероназальный орган:анатомия, функции, методы исследования.

Выполнила: студентка 6 курса, 73 группы, ЛФ
Лебедева Гая Валерьевна

Определение.

Вомероназальный орган (Якобсонов орган) - морфологическая структура, находящаяся в области **перегородки** носа и воспринимающая своими рецепторными клетками особые летучие, биологически высокоактивные вещества, информация о которых передается в соответствующие аналитические центры головного мозга посредством собственного нервного проводящего пути.

История открытия.

1) В 1703 г. голландский анатом **Фредерик Рюйш** обнаружил ВНО в перегородке носа при лечении солдата с ранением
носа, назвав его canalibus nasalibus.
2) У взрослого человека
впервые описан **Ruysch** в 1703 г.
Столетием позже, в 1811 году,
Людовиг Якобсон описал основные анатомические характеристики ВНО разных видов, **после чего орган и получил его имя.**
3) В 1877 г**. Kölliker** детально изучил пространственное и топографическое расположение ВНО в перегородке носа мертвых человеческих эмбрионов, трупов детей и взрослых.



Анатомия.

Анатомически орган Якобсона представлен **вомероназальной системой**, которая состоит из трех главных анатомических частей:

- вомероназальный орган (ВНО), располагающийся в области носовой перегородки;

- вомероназальный нерв (ВНН), соединяющий ВНО с центральной нервной системой;

- дополнительная обонятельная луковица (ДОЛ) в головном мозге

Анатомия.

Вомероназальный орган представляет собой небольшое углубление (вомероназальную ямку) диаметром до 2 мм, располагающееся на перегородке носа на расстоянии 15—20 мм от края ноздри, имеет трубчатую форму и слепо заканчивается

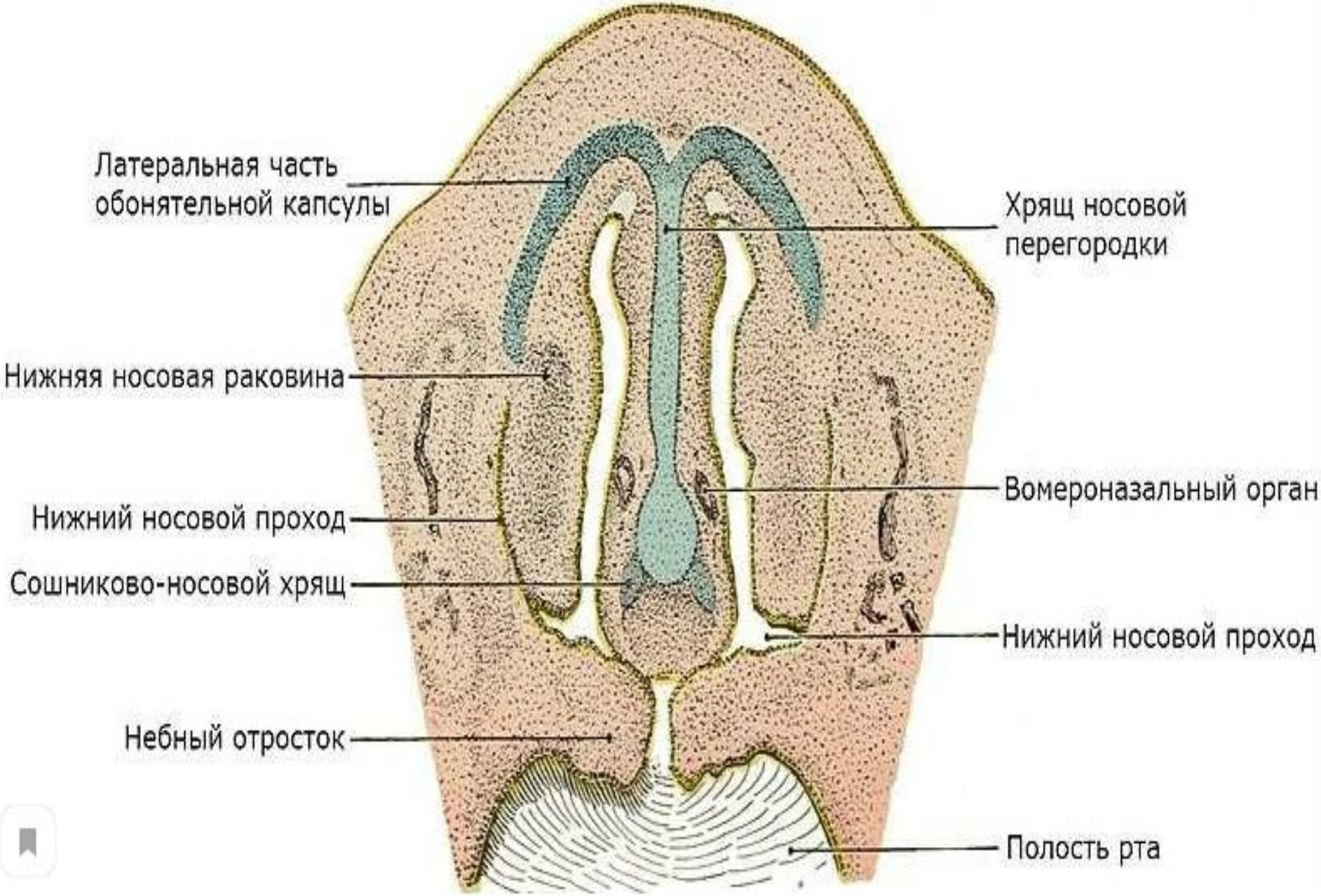
Латеральная часть обонятельной капсулы
Хрящ носовой перегородки
Нижняя носовая раковина
Вомероназальный орган
Нижний носовой проход
Сошниково-носовой хрящ
Нижний носовой проход
Небный отросток
Полость рта

Функции.

В настоящее время ведется много споров относительно функции ВНО, однако, по данным большинства авторов:

- Является **хеморецептором для феромонов.**
- Осуществляет **регуляцию материнского поведения ,** за счёт системы гонадотропин – рилизинг гормона.

Немного слов о феромонах.

- **Феромон** - это переносимые воздухом, передаваемые при непосредственных контактах химические соединения, выделяемые животными во внешнюю среду и обладающие способностью **влиять на поведение и физиологию** животных того же вида.
- Феромоны **модифицируют поведение, физиологическое и эмоциональное состояние** или метаболизм других особей того же вида. Как правило, феромоны продуцируются специализированными железами.

Классификация феромонов.

Тип

Релизер
(от англ. releaser)

Побуждают особь к каким-либо **<u>немедленным</u>** действиям; используются для привлечения брачных партнёров, сигналов об опасности и побуждения других немедленных действий.

Праймер
(англ. primer)

Используются для формирования определённого **<u>медленного</u>** поведения и влияния на развитие других особей. (специальный феромон, выделяемый пчелой-маткой и подавляющий половое развитие других пчёл-самок, превращая их таким образом в рабочих пчёл.)

Классификация феромонов.

- 1. **Releaserpheromones** — вызывающие быструю поведенческую реакцию.
- 2. **Primerpheromones** — вызывающие медленную поведенческую реакцию.
- 3. **Signalerpheromones** — передающие информацию, но четко не демонстрирующие эффектов releaser или primer.
- 4. **Modulatorpheromones** — способные влиять на состояние реципиента или мультисенсорные входные сигналы при воздействии последних.

Функции феромонов.

По последним данным:

- они могут выступать в роли **праймеров**

(индуцируют эндокринный и нейроэндокринный эффекты);

- **хемосигналеров** (несут информацию об антигенной структуре главного комплексагистосовместимости);
- **релизеров и модуляторов** (определяют поведенческие реакции, регулируют настроение и эмоции). Последнее свойство играет важную роль в выборе полового партнера.

Методы исследования вомероназального органа.

Методы

Морфологические

- Макро- и эндоскопические
- Гистологические
- Физические.

Функциональные

Морфологические методы исследования.

1) **Макроскопические и эндоскопические методы.**

Эти методы используются для обнаружения ВНО у живых людей и трупов и **доказательства его наличия.**

Критерием наличия ВНО принято считать присутствие на передненижней части перегородки носа хорошо различимой ямки – апертуры ВНО.

Для визуализации апертуры ВНО используют **переднюю риноскопию или эндоскопию**, а для большей детализации применяют **хирургический микроскоп.**

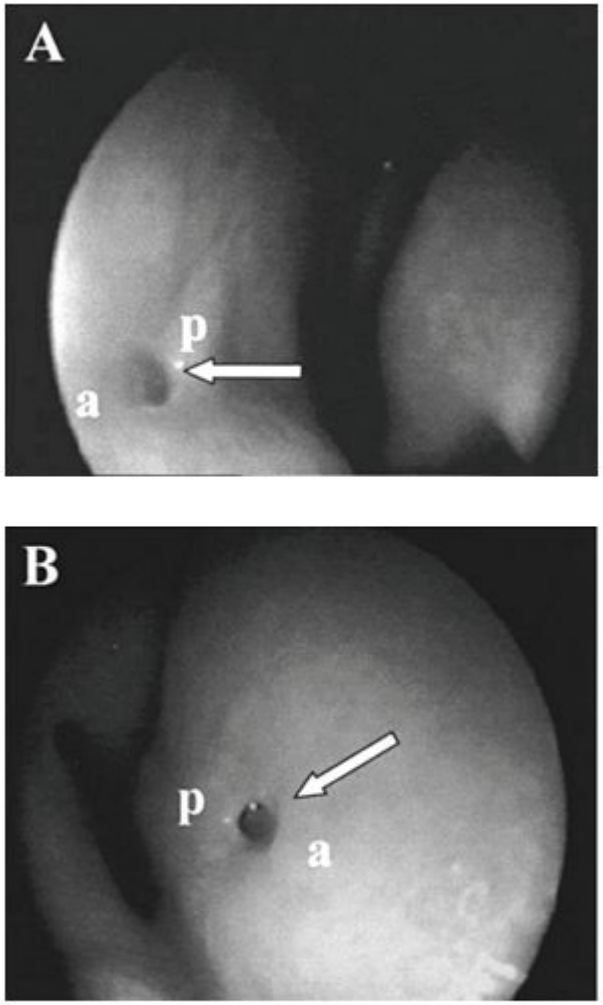

Рис. 1. Апертуры ВНО (указаны стрелками). Эндоскопические фотографии (D. Trotier et al., 2000).

Морфологические методы исследования.

- 2) **Гистологические.**
  некоторые ученые утверждают, что с помощью макроскопических или эндоскопических методов невозможно дифференцировать ВНО с другими структурами слизистой оболочки перегородки носа (носонебная ямка, слизистые железы).

Поэтому единственным достоверным методом идентификации ВНО **является гистологическое исследование !**

Иммуногистохимия. Лектиногистохимия.

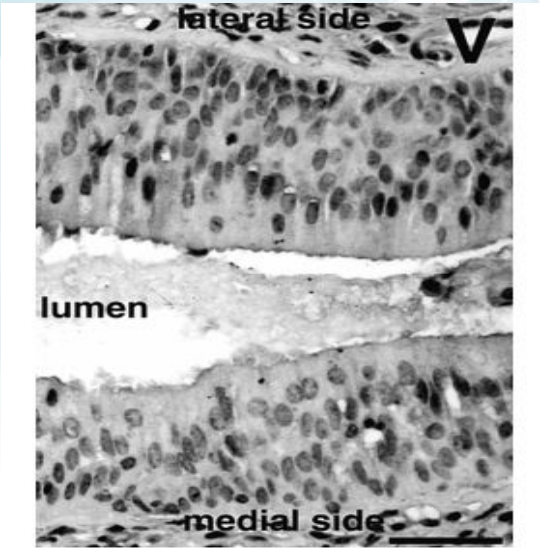

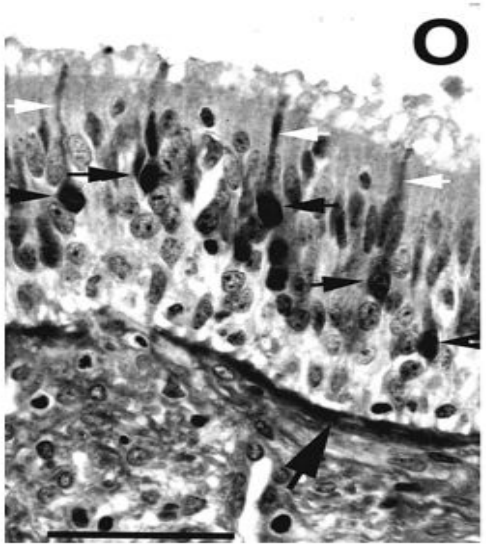

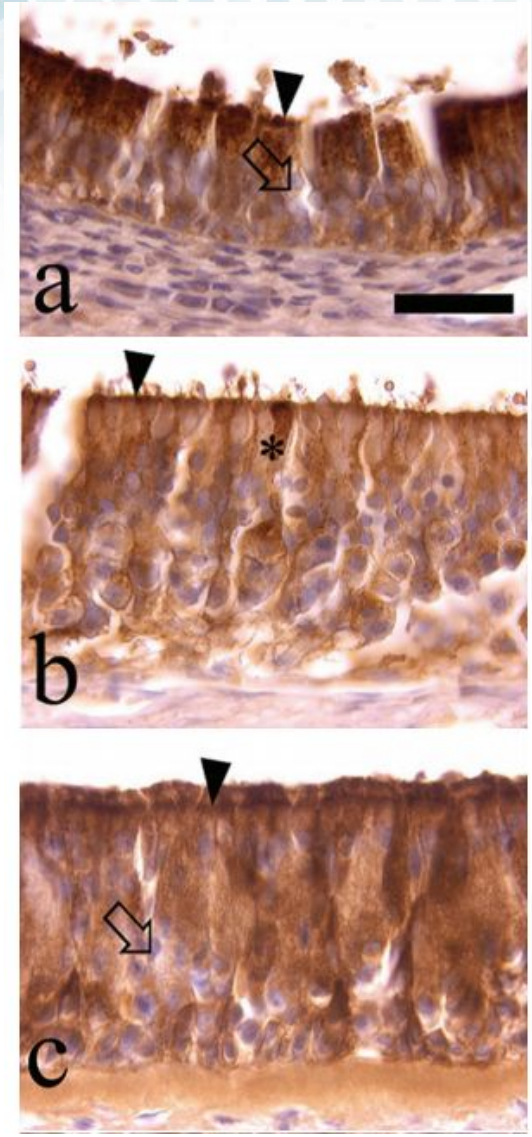

Трехмерная реконструкция.

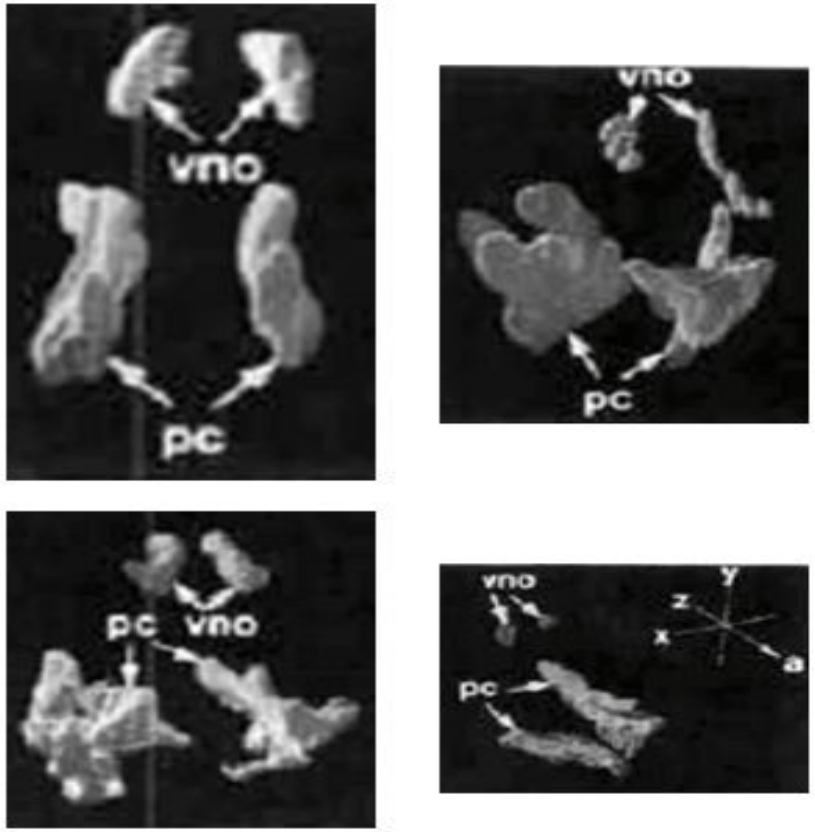

Рис. 4. Трехмерная реконструкция ВНО (vno) и парасептальных хрящей (pc). Видна асимметрия у плодов с волчьей пастью (b – 12 недель, d – 20,5). a и c – нормальные плоды (10 и 24,5 недель соответственно) (Smith et al., 1996).

Морфологические методы исследования.

- **Физические.**

Эти методы исследования используют

современные технологии (КТ, МРТ).

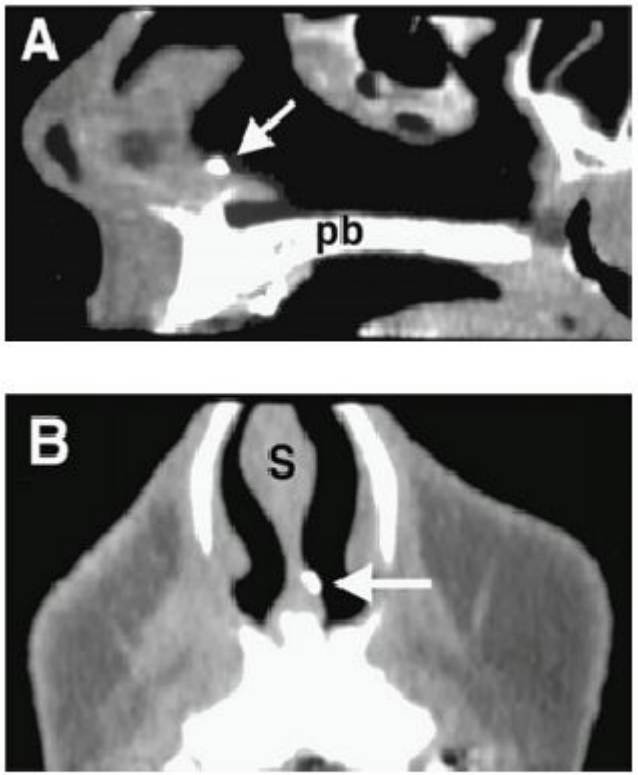

Рис. 5. Компьютерная томография полости носа после введения контрастного вещества в полость ВНО (указан стрелками). А – сагиттальная плоскость, В – фронтальная плоскость. S – перегородка носа, pb – небная кость (Trotier et al., 2000).

Физиологические методы.

- В основе физиологических методов лежит регистрация **локальных и системных реакций** на стимуляцию ВНО различными химическими веществами (предполагаемыми феромонами).

Сложность данного метода состоит в том, что необходимо доказать, что наблюдаемая реакция опосредуется именно через ВНО, а не через окончания обонятельных или тройничных нервов.

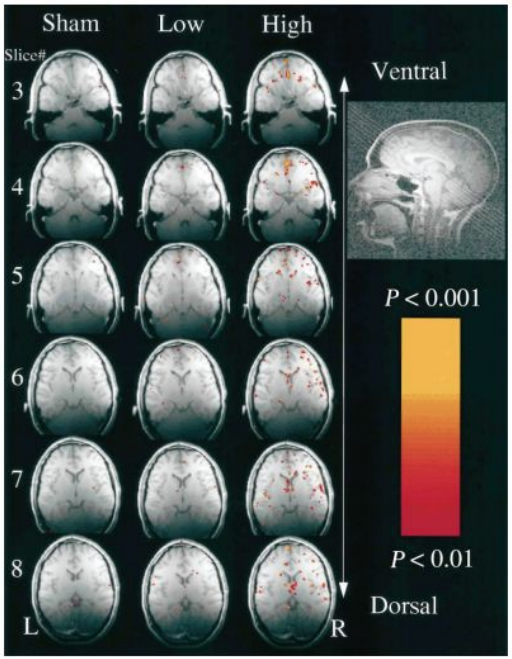

Рис. 6. Функциональное магнитно-резонансное исследование. Показана активация структур мозга в ответ на вдыхание эстратетраенил ацетата в разных концентрациях (low – низкая, high – высокая) либо плацебо (срезы 3-8). Видны очаги активации в поясной извилине (срезы 3-8), в нижней лобной извилине (4-8), гипоталамусе (5), миндалевидных телах (6), в таламусе (7,8). Очевидна более сильная активация при использовании большей концентрации стимулятора (Sobel et al., 1999).

- В настоящее время это удалось только Monti-Bloch и его коллегам (1991, 1994,1998). В своих исследованиях они использовали:

Миниатюрный зонд собственной конструкции,
состоящий из двух трубок, вложенных одна
в другую (Monti-Bloch, 1994)

Одновременно с подачей газов, с помощью специального электрода регистрировалась так называемая электровомероназограмма (ЭВГ) – потенциалы действия клеток вомероназального органа, вызванные контактом с вводимым веществом.

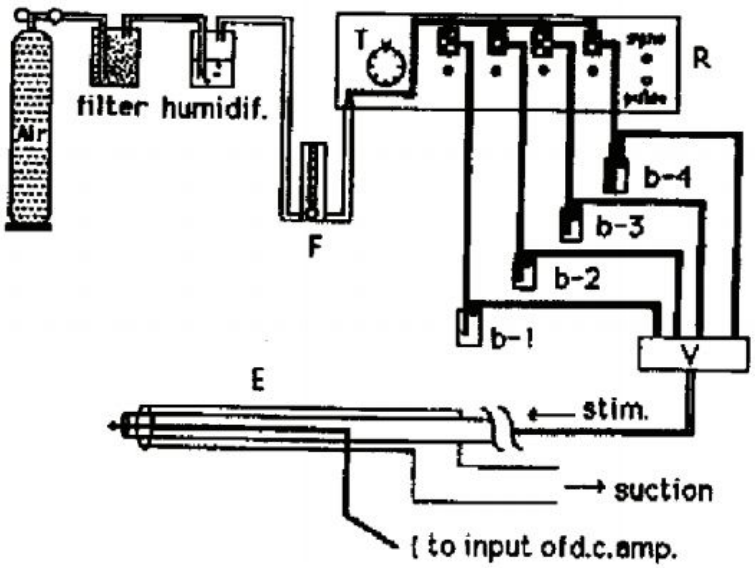

Рис. 7. Схематическое изображение аппарата, использованного Monti-Bloch, Grosser (1991) для исследования ВНО. Сжатый воздух проходит через угольный фильтр (filter), увлажняется (humidif.), проходит через регулятор потока (F) в мультиканальную систему доставки (R). Феромоны и растворители находятся в камерах (b), откуда они вместе с воздухом попадают на распределитель (V), создающий нужную коцентрацию. Конечная смесь идет по внутренней трубке зонда (E) к ВНО, а затем извлекается из полости носа с помощью отсоса (suction). Виден также электрод в центре зонда.

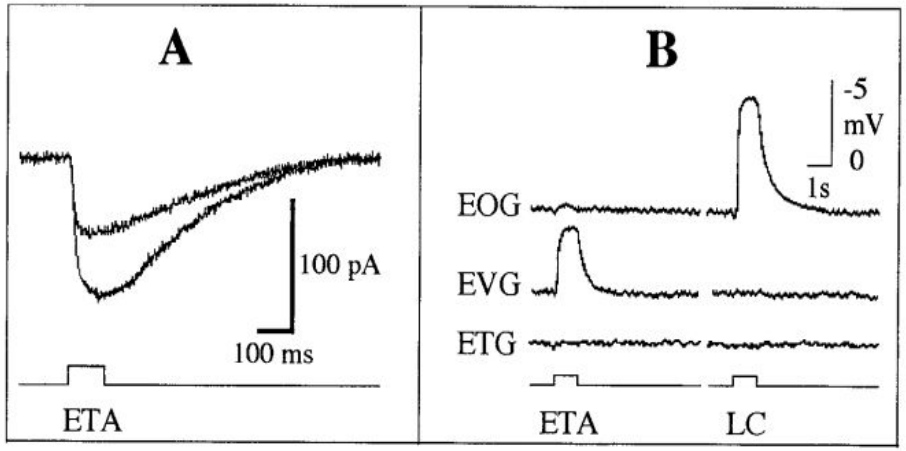

FIGURE 5. (A) Inward currents, whole-cell-recorded from a freshly harvested male human VNO cell during stimulation with vomeropherin estratetraenyl acetate (ETA, 10^{-8} and 10^{-7} M). The membrane currents outlast the duration of the stimulus. **(B)** Electrograms recorded from three different nasal chemosensory areas in an adult man, during stimulation with vomeropherin estratetraenyl acetate (ETA), and olfactant *l*-carvone (LC). 10^{-6} M LC produced an electro-olfactogram (EOG) in the olfactory epithelium *(upper trace, right)*, but did not stimulate the vomeronasal organ *(center trace, right)*. 5×10^{-8} M ETA induced and electrovomerogram (EVG) in the vomeronasal organ *(center trace, left)*, and did not stimulate the olfactory epithelium. LC and ETA did not affect the electro-trigeminograms (ETG) recorded from the nasal mucosa away from the VNO and the OE *(lower traces)*.

Цель изучения вомераназального органа.

Несмотря на наличие различных методов : функции и значение вомероназального органа требуют дальнейшего изучения.
Все еще требуется ответы на такие вопросы, как :
Во-первых,

- ✔ Какими еще функциями обладает вомероназальный орган?
- ✔ Только ли феромоны он воспринимает?
- ✔ Каковы физиологические эквиваленты ответа на воздействие этих веществ?
- ✔ На сколько практически значимы феромоны и функции вомероназального органа , их дальнейшее изучение и исследование для медицины и здравоохранения?

Список использованной литературы.

- Овчинников, Ю. М., Морозова, С. В., Минор, А. В., Попова, С. Н. Рудимент ли Якобсонов орган? // Вестник оториноларингологии. 2001. № 2. С. 54 – 57.
- В.С. ПИКАЛЮК, В.ВАС. БОГДАНОВ, В.ВЛ. БОГДАНОВ : МЕТОДЫ ИССЛЕДОВАНИЯ ВОМЕРОНАЗАЛЬНОГО ОРГАНА:СОВРЕМЕННОЕ СОСТОЯНИЕ, ПРОБЛЕМЫ И ПЕРСПЕКТИВЫ ИССЛЕДОВАНИЯ. 2009г.
- Роль вомероназальной системы в формировании сексуального поведения человека Д.м.н., проф. С.В. МОРОЗОВА*, к.м.н. Д.М. САВВАТЕЕВА, д.м.н., проф. В.М. СВИСТУШКИН,клин. орд. Л. А. ТОПОРКОВА ,ВЕСТНИК ОТОРИНОЛАРИНГОЛОГИИ, 2, 2017
- Кочарян Г.С. Влияние феромонов человека на сексуальную привлекательность и социо сексуальное поведение: современный анализ проблемы. Здоровье мужчины. 2008;2 (25):135-141».
- Taniguchi K, Mochizuki K. Developmental studies on the vomeronasal organ in the golden hamster. The Japanese Journal of Veterinary Science. 1982;44:709-716.
- Trotier D, Doving KB, Eloit C. The vomeronasal organ — a rediscovered sensory organ. Tidsskrift for Praktisk Medicin, ny Raekke. 1996;116(1):47-51.
- Monti-Bloch L., Diaz-Sanchez V., Jennings-WhiteC., Berliner D.L. Modulation of serum testoster-one and autonomic function through stimulation ofthe male human vomeronasal organ (VNO) withpregna-4,20-diene-3,6-dione // Journ. of Steroid Biochemistry and Molecular Biology. – 1998, 65, 237-242.

Спасибо за внимание!