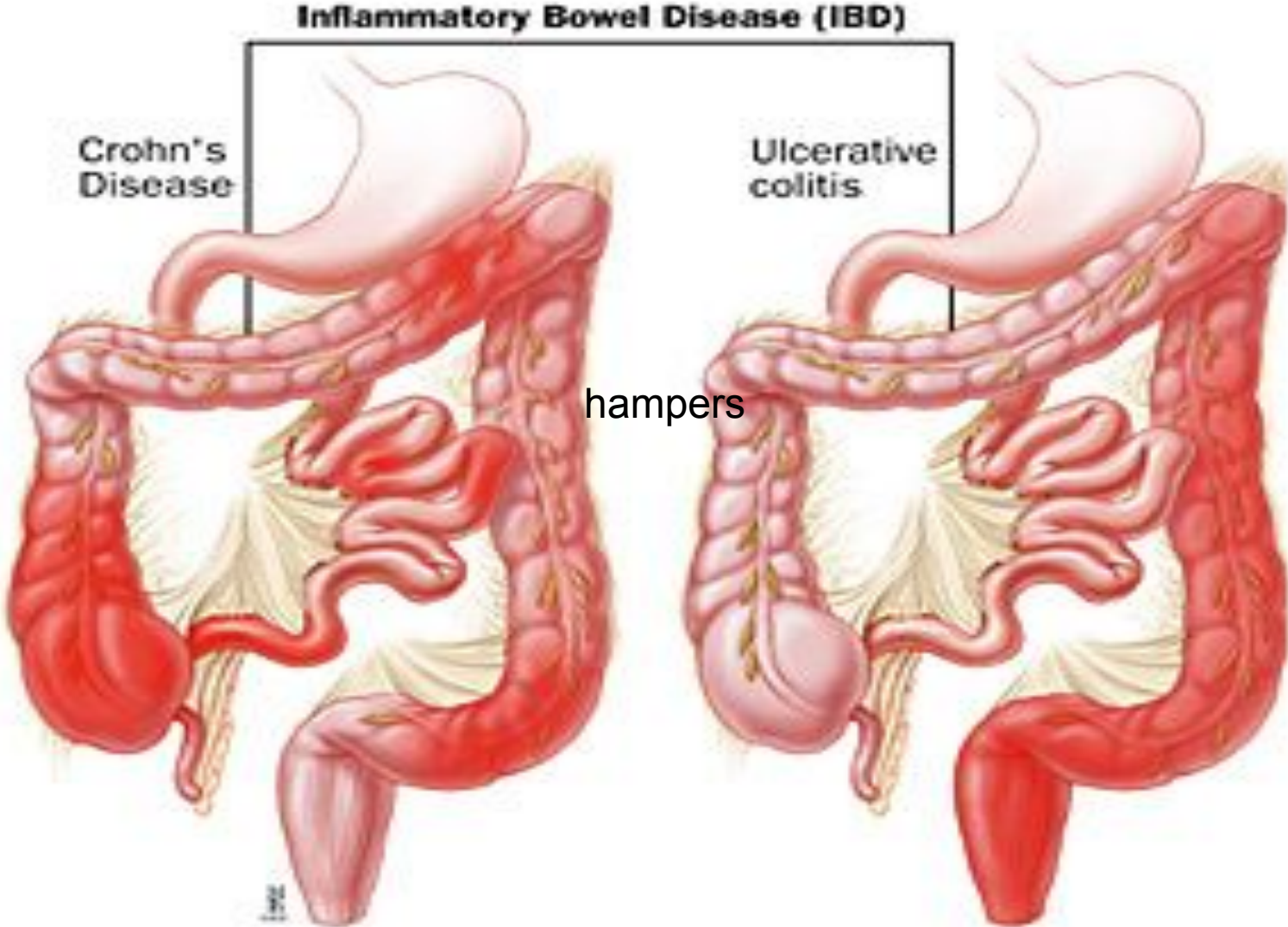
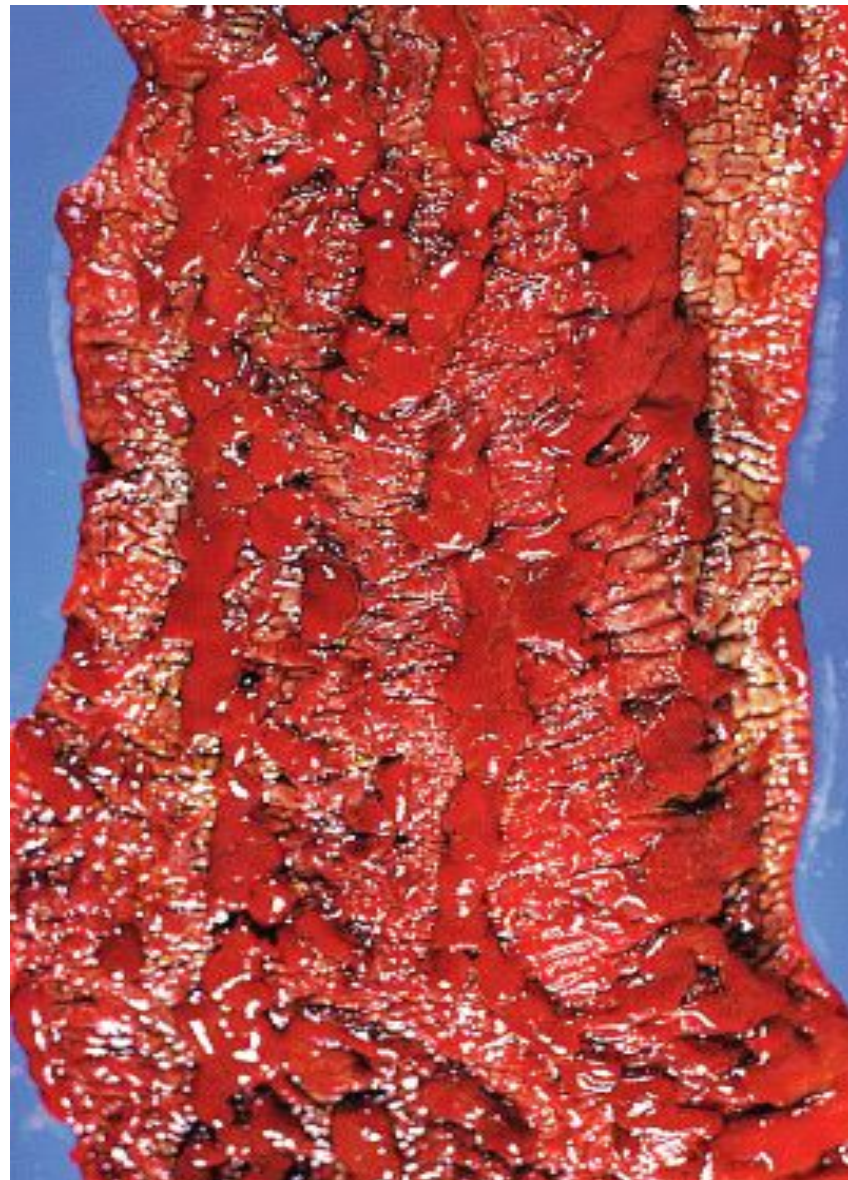
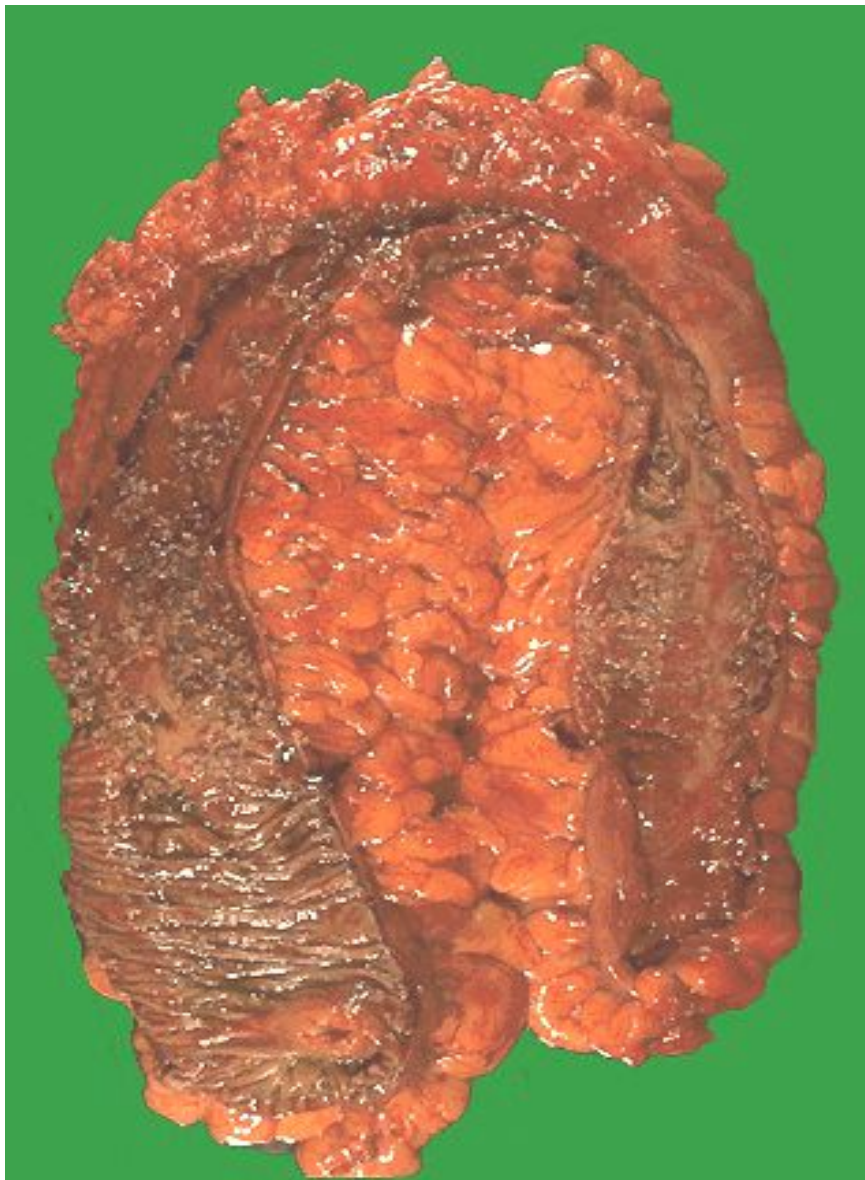
Классификация первичных воспалительных заболеваний КИШКИ



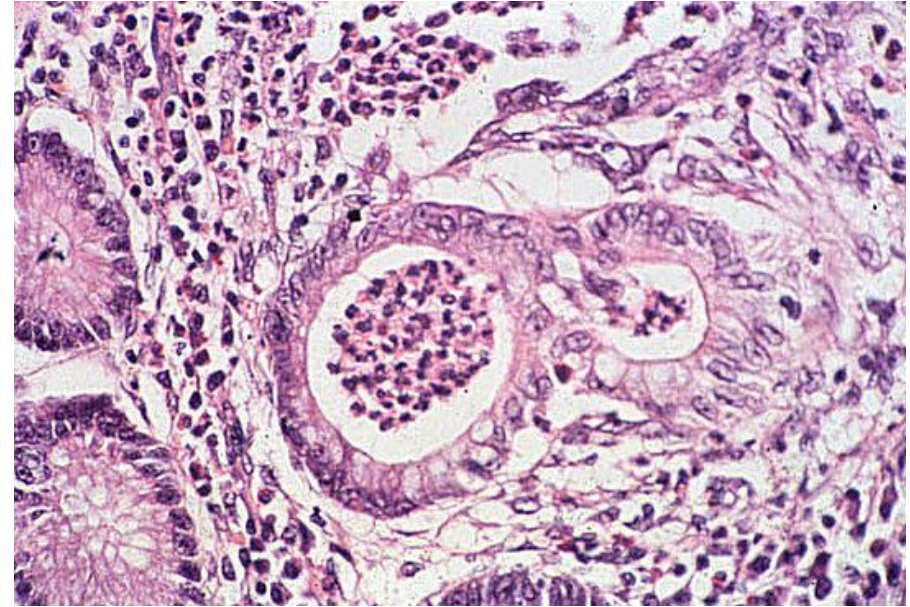
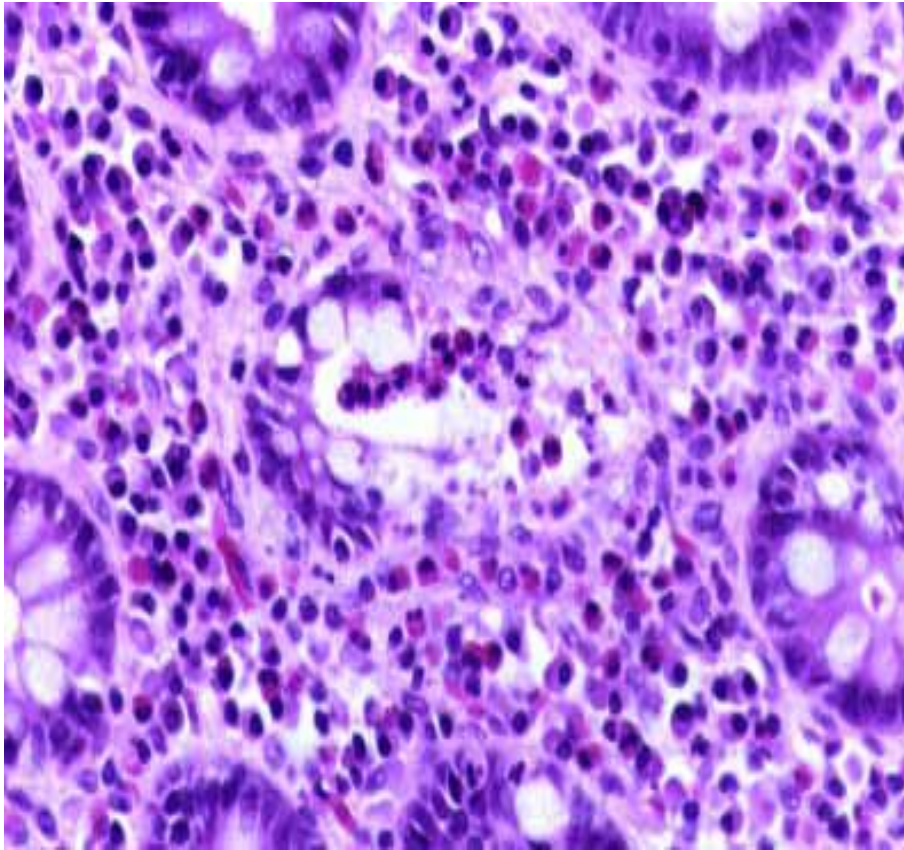
Язвенный колит, активная фаза



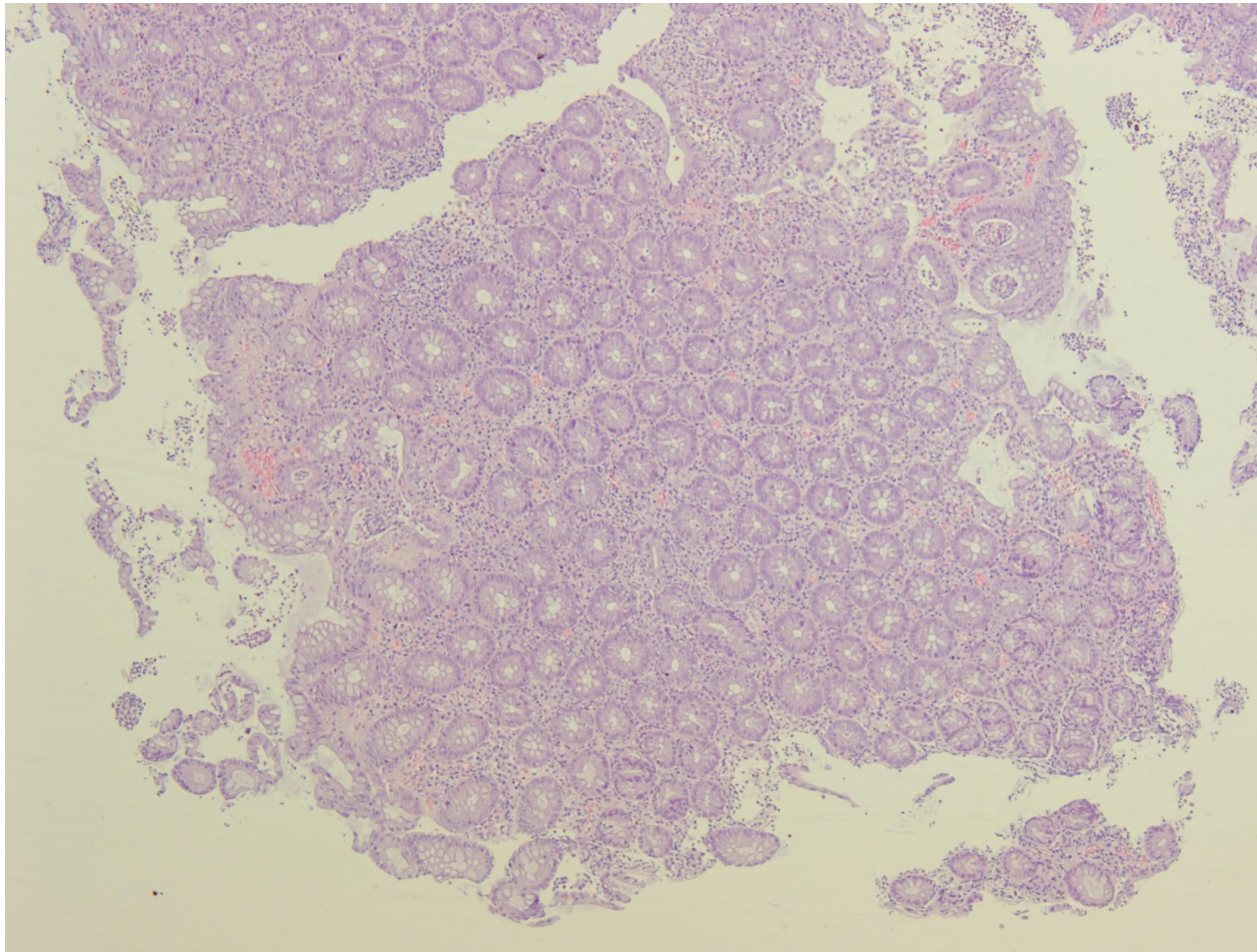
Морфологические признаки язвенного колита

- **Густой воспалительный инфильтрат с примесью большого количества нейтрофилов и эозинофилов**
- **Диффузный характер воспаления, воспалительный инфильтрат охватывает стенку кишки только до мышечного слоя.**
- **Базальный плазмоцитоз.**
- **Крипит, начинающийся с базальных отделов lamina propria**
- **Крипт-абсцессы**
- **Эрозии**
- **Язвы, захватывающие lamina muscularis mucosae**
- **В краях язвенных дефектов – выраженная регенерация эпителия с образованием воспалительных полипов**
- **Уменьшение синтеза муцинов**

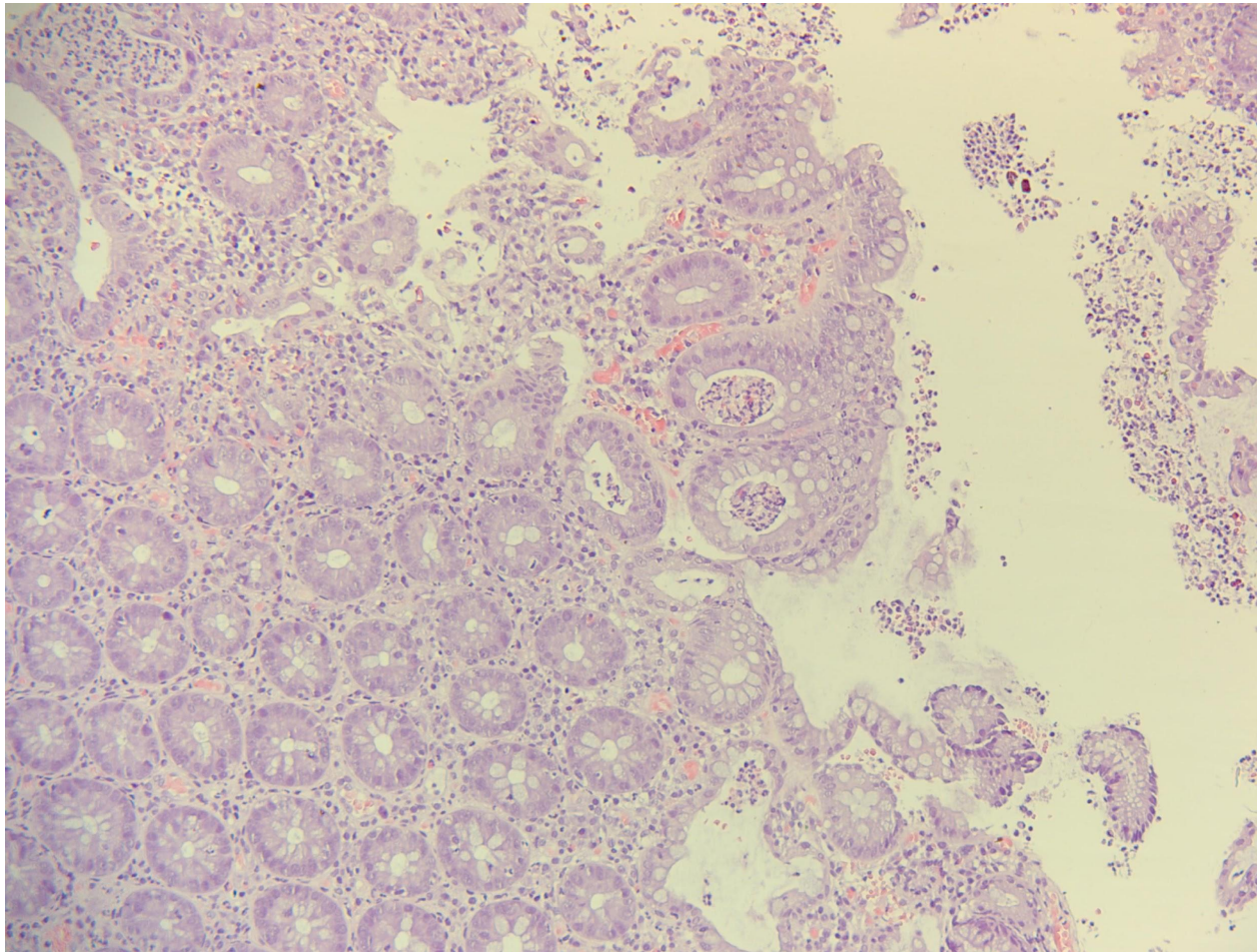
Микроскопические изменения при язвенном колите. Крипт-абсцессы



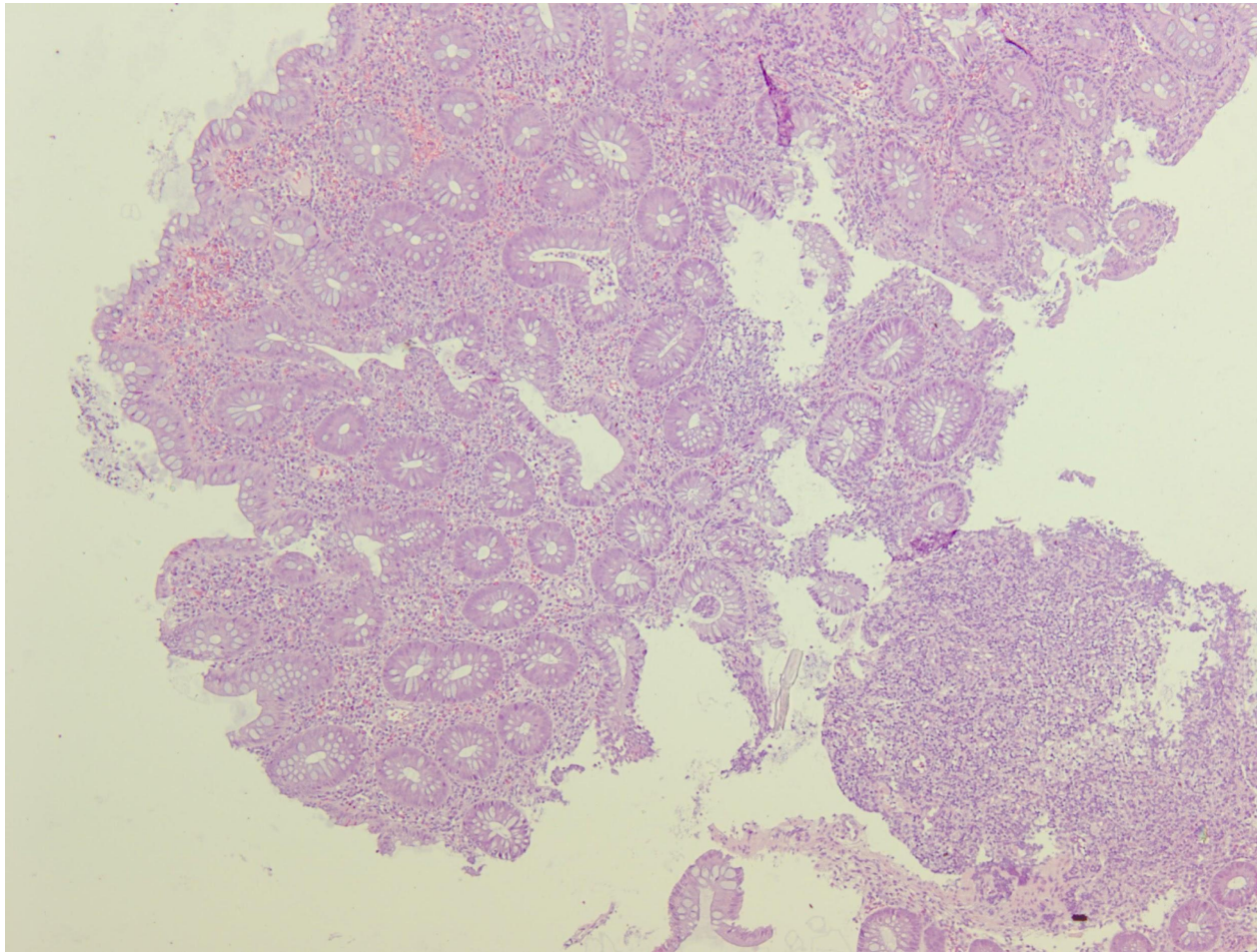
**Резко выраженное воспаление, криптит, крипт-
абсцессы, поверхностные эрозии**



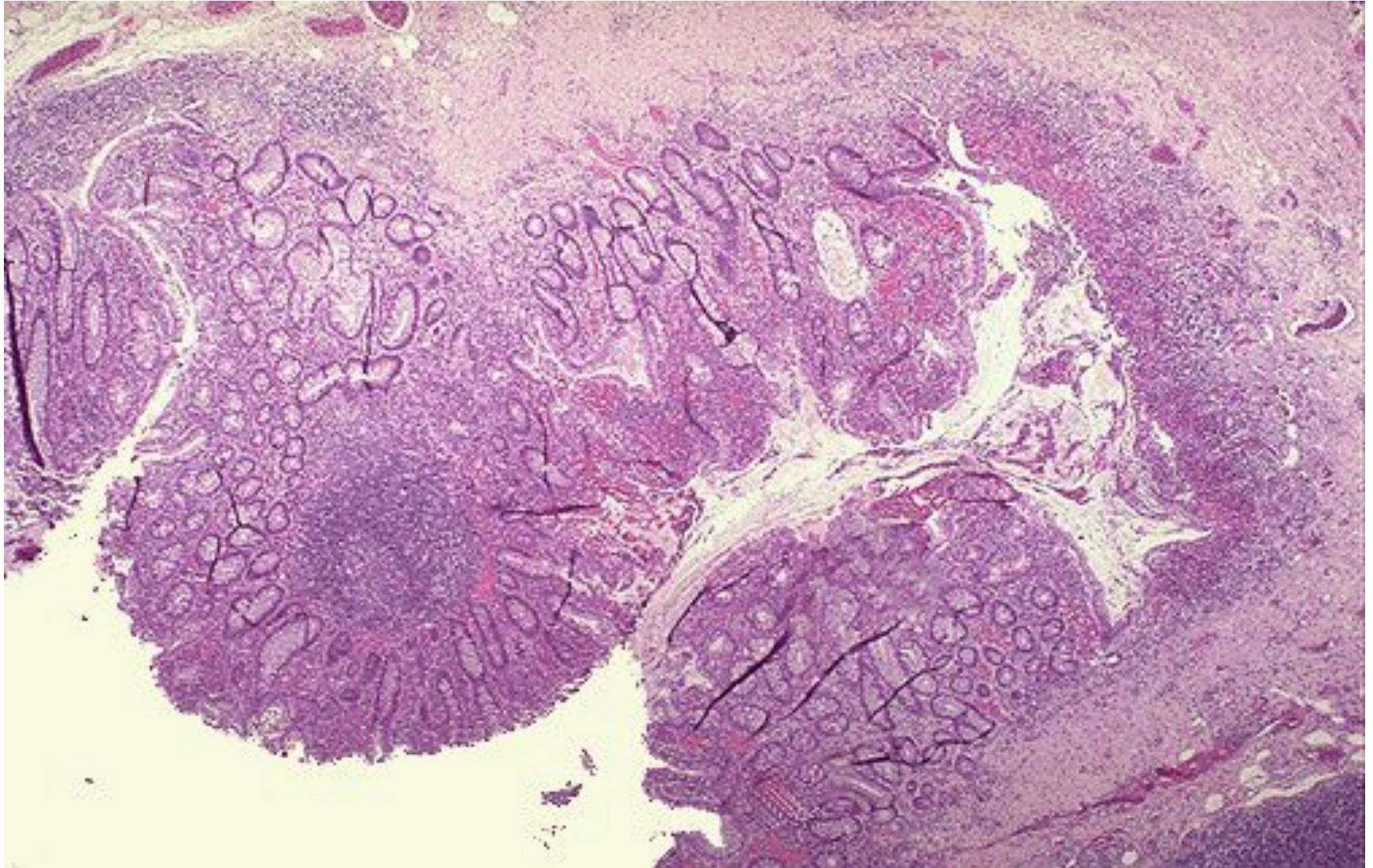
**Резко выраженное воспаление, криптит, крипт-
абсцессы, поверхностные эрозии**



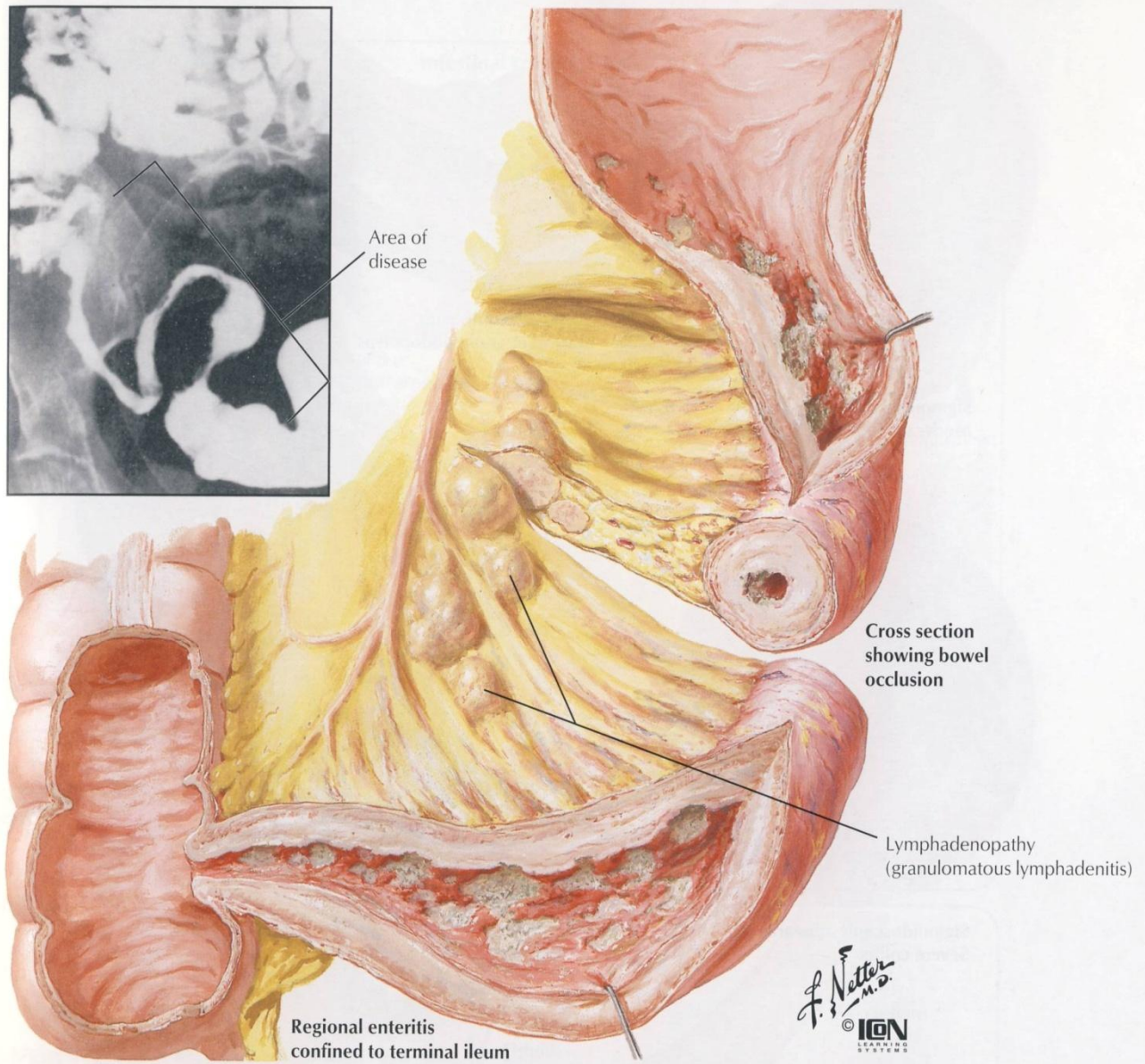
**Резко выраженное воспаление, криптит, крипт-
абсцессы**



Резко выраженное воспаление, криптит, крипт-абсцессы, язва



Болезнь Крона



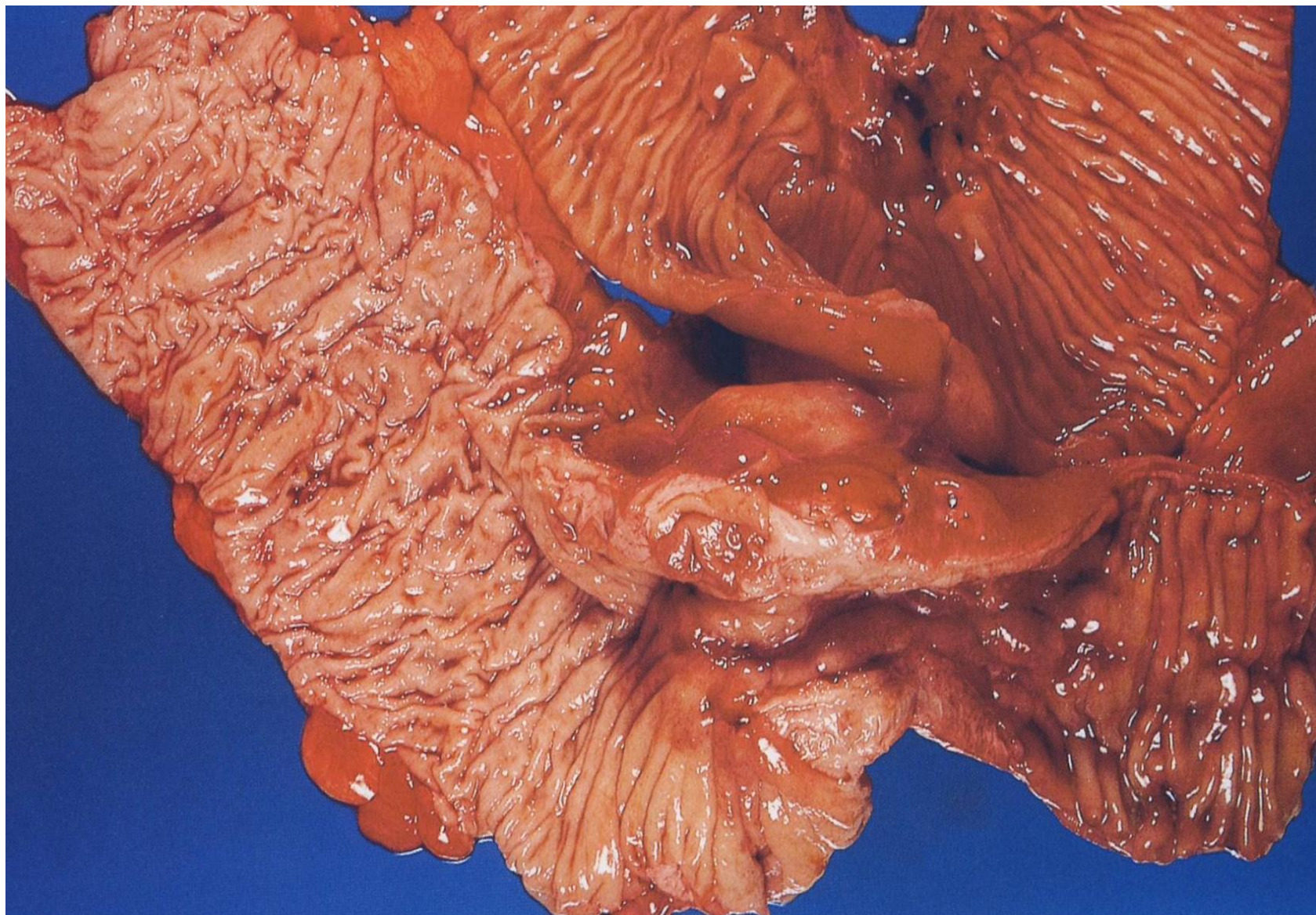
Определение

Болезнь Крона- неспецифический воспалительный гранулематозный процесс, поражающий различные отделы желудочно-кишечного тракта, но преимущественно тонкий и толстый кишечник, характеризующийся сегментарностью, рецидивирующим течением с образованием воспалительных инфильтратов, глубоких продольных язв, наружных и внутренних свищей, стриктур, перианальных абсцессов.

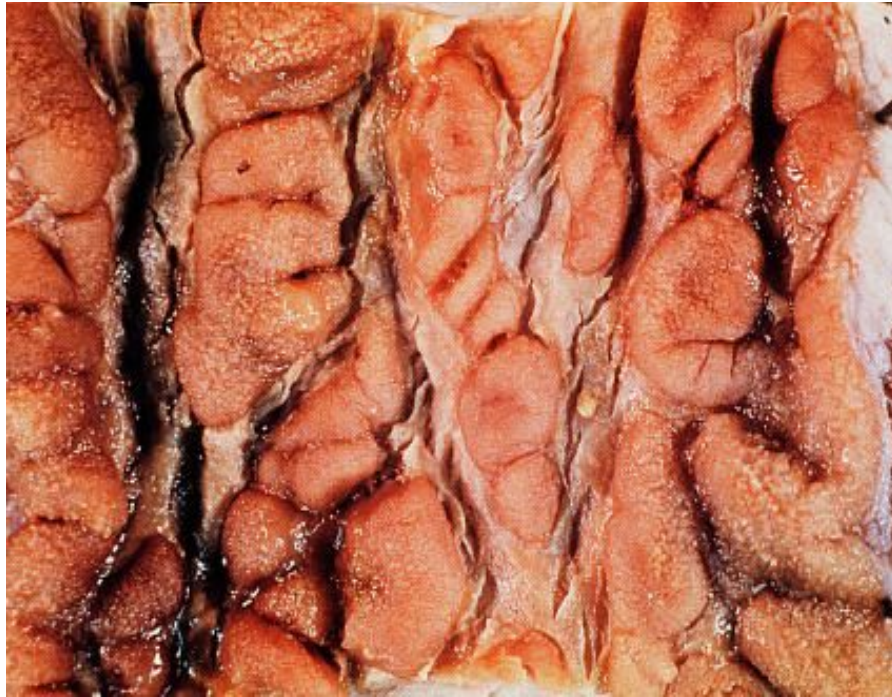
Характерные микроскопические проявления

- Пораженные участки чередуются с нормальными
- Поражение всех слоев кишечной стенки – трансмуральное воспаление
- Глубокие щелевидные язвы
- Гранулемы из эпителиоидных клеток, многоядерных клеток Ланганса без казеозного некроза (саркоидоподобные гранулемы)
- Воспалительный инфильтрат не ориентирован с криптами кишки. Острый воспалительный инфильтрат обычно окружает лимфоидный инфильтрат
- В фазу обострения могут быть криптит и крипт-абсцессы
- Гиперплазия лимфатических фолликулов, пейеровых бляшек
- Грубое нарушение архитектоники слизистой оболочки, выраженный фиброз стенки кишки, локальный продуктивный васкулит
- Количество муцинов не уменьшено

Болезнь Крона



Болезнь Крона



Болезнь Крона

