Нейрорадиологический Бестиарий

Кто живет на этих снимках?

Альтернативная радиология

Dr. med. Michael Chernobylsky, Facharzt für Diagnostische Radiologie, Bremen
к.м.н. Маркова В.В, доцент кафедры нервных болезней ЮУГМУ, Челябинск

Что такое Бестиарий?

В средние века приписывали Святому Духу сочинение двух книг. Первой, как всем известно, была Библия; второй - весь мир, в коем каждое создание заключает в себе нравственное поучение. Для объяснения этих поучений составлялись "физиологии", или "бестиарии", где рассказы о птицах и животных перемежались с аллегорическими толкованиями…

Хорхе Луис Борхес. Книга вымышленных существ

Зачем нам Бестиарий?

Распознавание образа есть присвоение этому образу уже известных черт и свойств.

Почему бы не попробовать найти знакомое в пока еще незнакомом?

Норма (описательный термин)

Летучая мышь (Microchiroptera)

Cisterna quadrigeminalis

C. quadrigeminalis + C. interpeduncularis
= C. ambiens:

- Arteria cerebri posterior,
- Arteria cerebelli superior,
- Vena basalis (Rosenthali),
- Nervus trochlearis (IV).



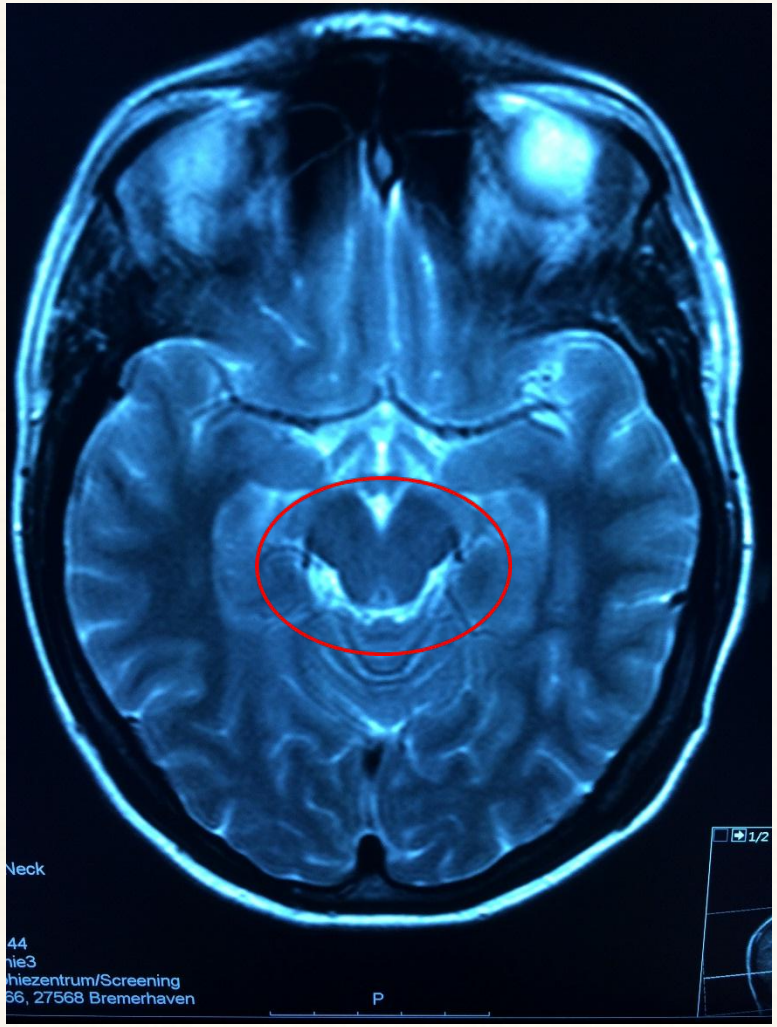

Michael Chernobylsky/Viktoria Markova 2016

Филин (Bubo bubo)

Белый Адмирал (Limenitis camilla)

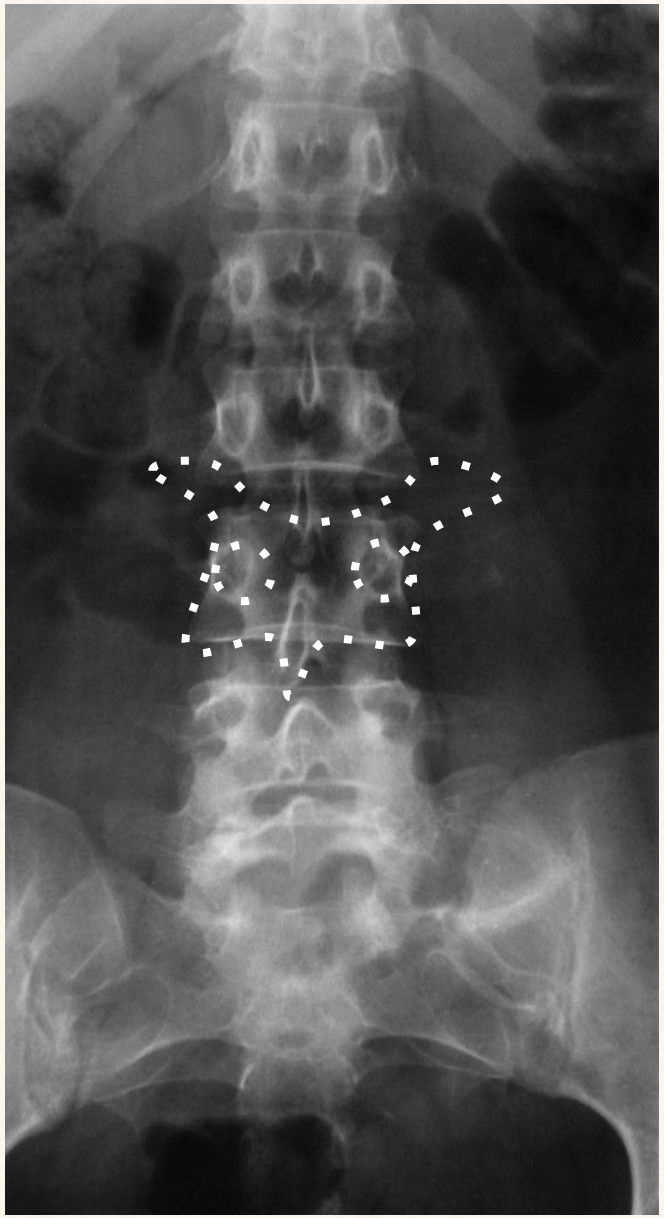

<u>Силуэт филина</u>:

- Клюв – processus spinosus
- Глаза – pedunculi arcus vertebrae

<u>Силуэт бабочки</u>:

- Крылья – верхние и нижние суставные отростки

Критерии нормы

- Сохранность и непрерывность костных контуров
- Четкое симметричное/центральное изображение анатомических структур

Что можно увидеть?

- Остеодеструкция – нарушение контуров силуэта и симметричности
- Торсия позвонка – боковое смещение проекции остистого отростка

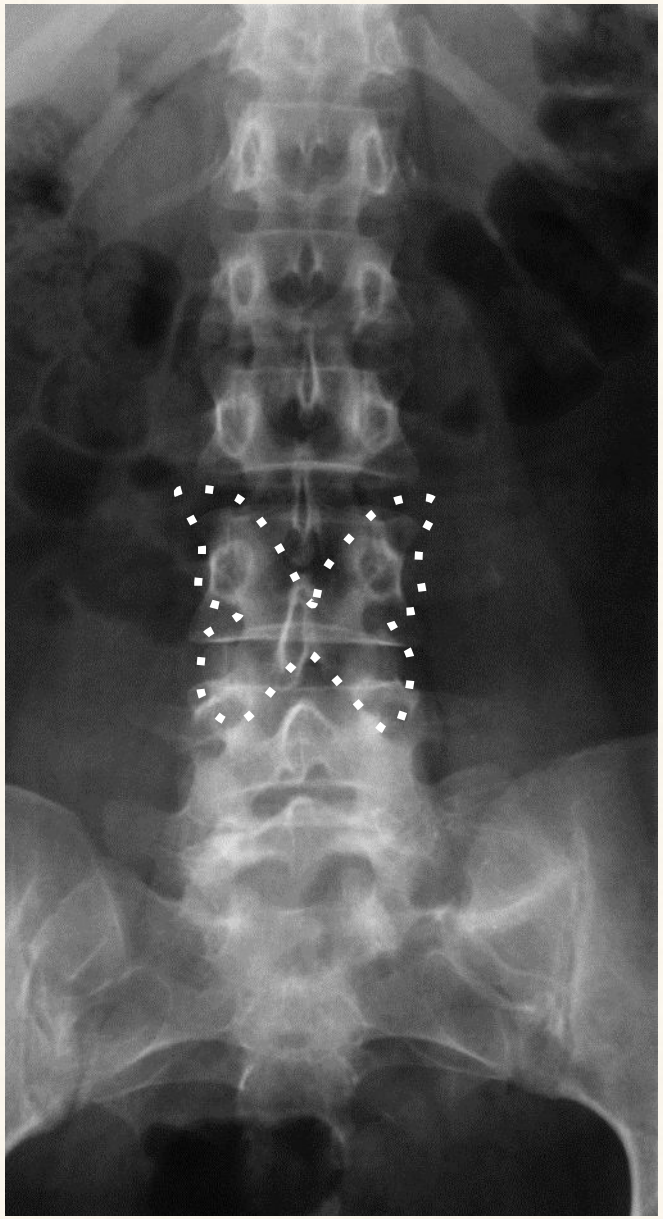

Неспецифические боли в спине

- Боль в пояснице механического характера: усиливается при движении, уменьшается в покое.
- Длительный анамнез боли.

Скотч-терьер (Canis familiaris)

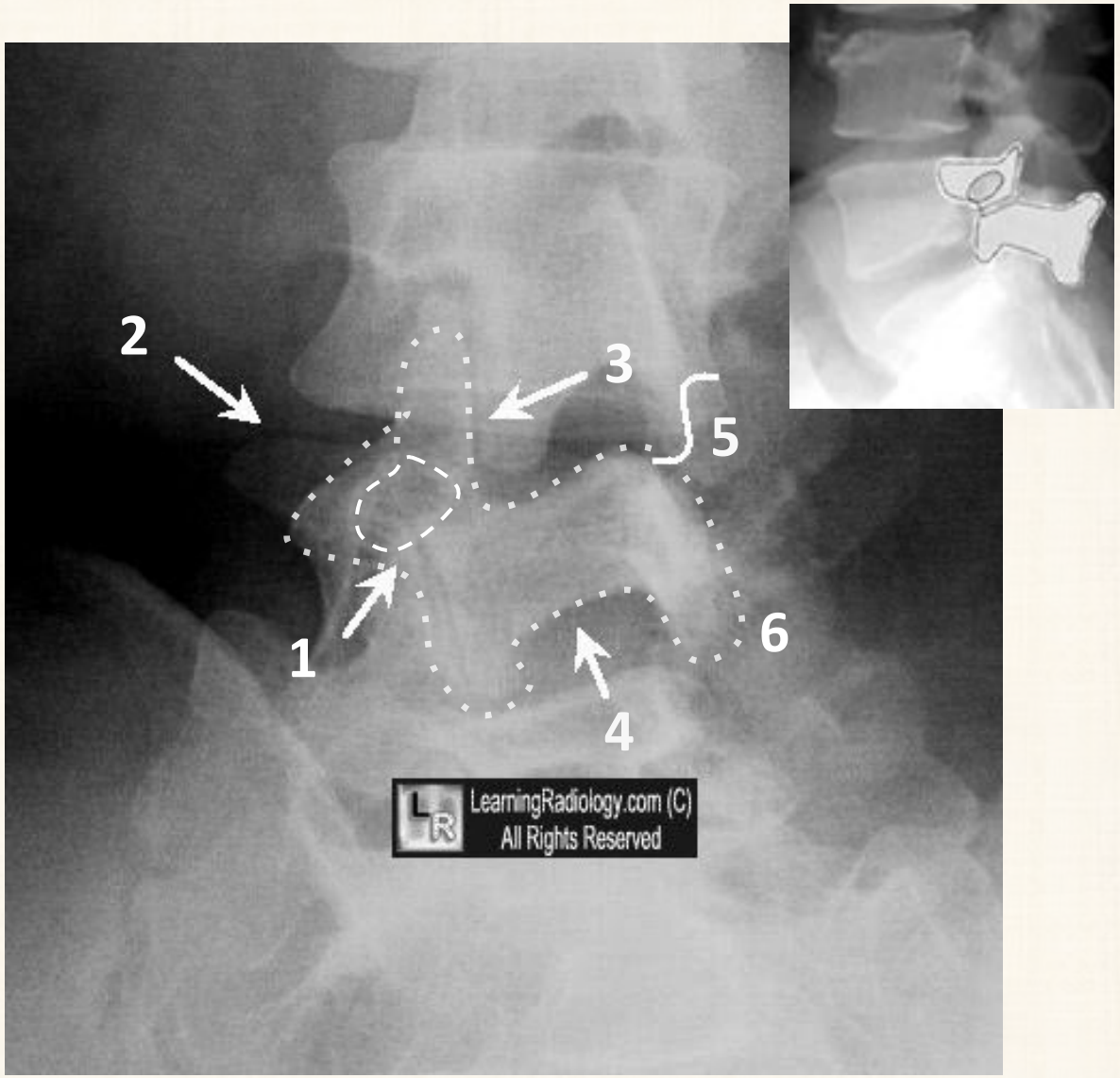

Scottie Dog / Скотч-терьер

= нормальные анатомические структуры, непрерывные гладкие контуры!

Анатомические структуры поясничных позвонков в косой проекции:

- ножка дуги позвонка (1)
- поперечный отросток (2)
- фасеточный сустав(3)
- пластина дуги позвонка (4)
- контралатеральный верхний суставной отросток (5)
- контралатеральный нижний суставной отросток (6)

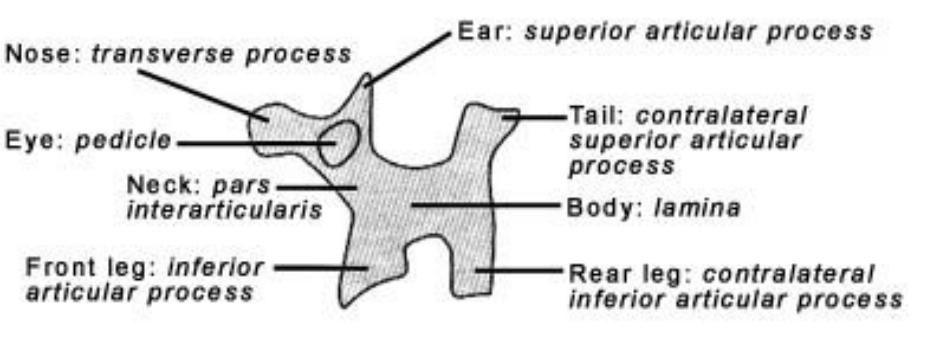

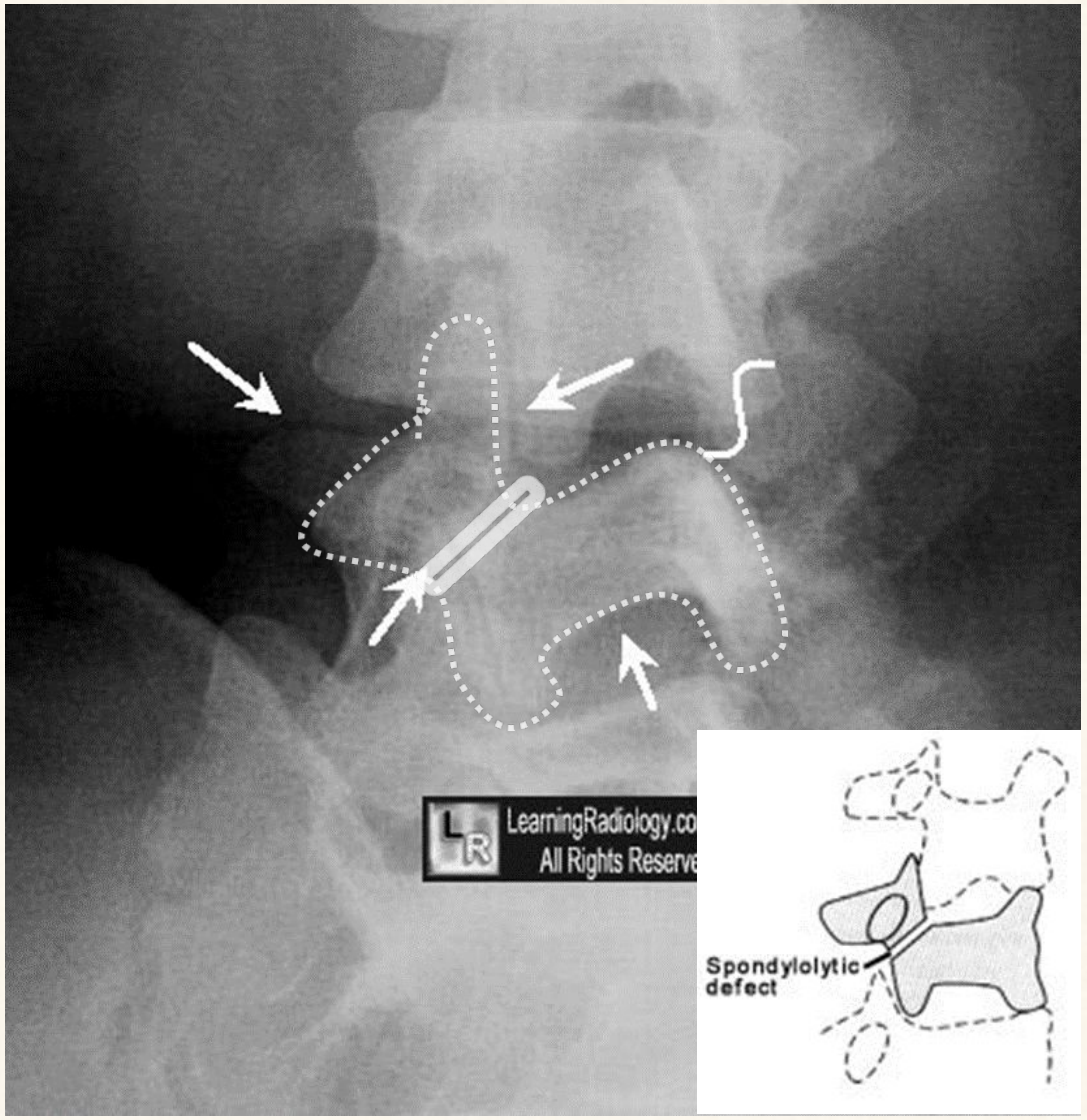

Спондилолиз — прерывание дуги позвонка (чаще 5-го поясничного) в межсуставной области или в области ножки дуги

- Врождённый спондилолиз возникает вследствие неслияния двух ядер окостенения дуги позвонка (6% популяции)
- Приобретённый спондилолиз возникает под влиянием избыточных физических нагрузок на фоне нарушения питания костной ткани или дисплазии позвонков.
- Повышенная частота - у пациентов с нарушениями подвижности и контрактурами сгибания, а также при болезни Шойермана-Мау и синдроме Марфана
- У 50% пациентов со спондилолизом развивается спондилолистез

Нарушения обмена

Большая панда (Ailuropoda melanoleuca)

Болезнь Вильсона-Коновалова

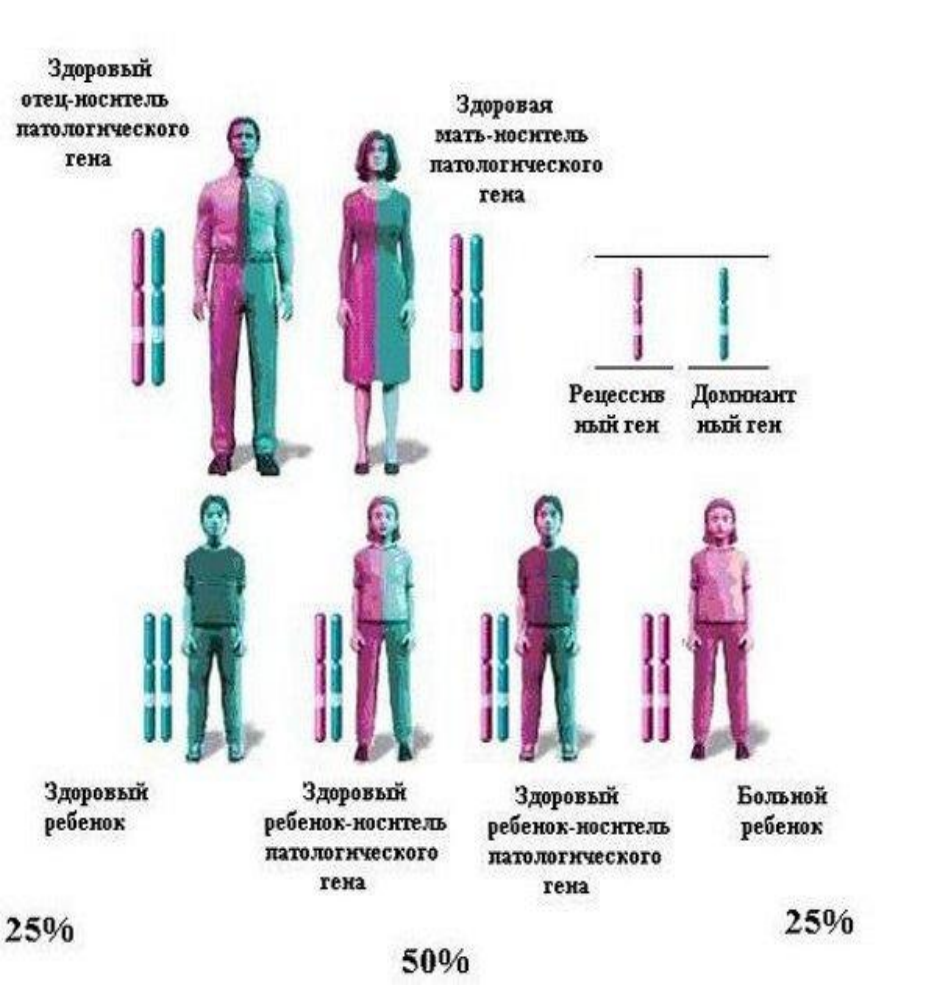

Возраст начала 11-25 лет

Распространенность 0,5-3 на 100 000

Аутосомно-рецессивный тип наследования.

Мутация гена ATP7B на длинном плече 13 хромосомы, имеется 600 мутаций

Полная пенетрантность, но один и тот же ген дает разные фенокопии

Wilson disease
Болезнь Вильсона-Коновалова

Axial T2WI MR at midbrain level shows the "face of the giant panda" sign, characteristic of Wilson disease (Courtesy M. Iwata, MD see reference 5).

Diagnostic Imaging: Brain / Anne G. Osborn et al. 2004

Симметричные T2-гиперинтенсивные или смешанные зоны в скорлупе (с гиперинтенсивной периферической путаминальной каймой), в бледном шаре, в хвостатом ядре и в таламусах

Чаще всего поражается путамен (особенно внешний край) и мост (дорзальные и центральные части)

T2-гиперинтенсивные тракты:

- Дентаторубральный
- Дентатоталамический
- Понтоцеребеллярный
- Кортикоспинальный

Генерализованная церебральная и церебеллярная атрофия

<u>Лицо большой панды - Face of giant panda</u>

- T2-гиперинтенсивный тегментум (за исключением красного ядра)
- Гипоинтенсивный colliculus superior
- Сохраненный сигнал латеральной части Pars reticulata substantiae nigrae

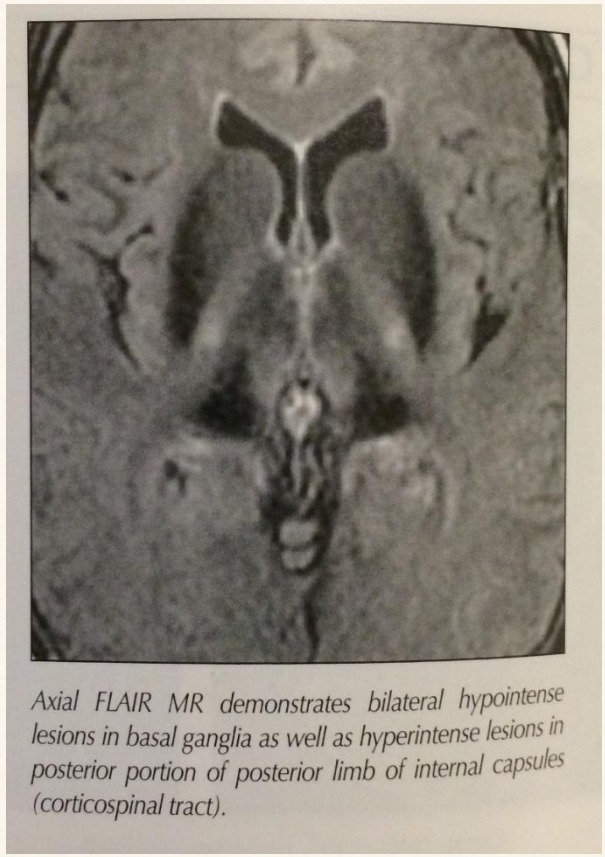

Axial FLAIR MR demonstrates bilateral hypointense lesions in basal ganglia as well as hyperintense lesions in posterior portion of posterior limb of internal capsules (corticospinal tract).

Diagnostic Imaging: Brain / Anne G. Osborn et al. 2004

Тигр (Panthera tigris)

Michael Chernobylsky/Viktoria Markova 2016

Болезнь Галеворден-Шпатца (Neurodegeneration with brain iron accumulation)

Нейродегенерация с отложением железа в мозге

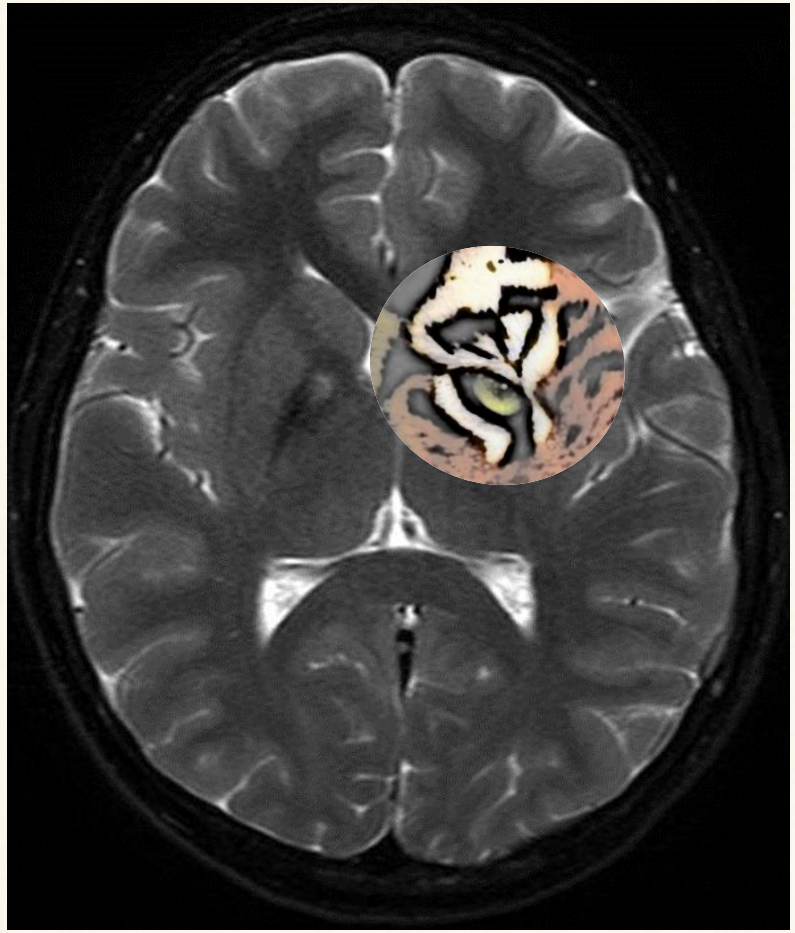

- 2/3 мутация гена PANK2 (синтез пантотенат-киназы 2), нейродегенерация, ассоциированная с пантотенат-киназой (Pantothenate kinase-associated neurodegeneration)
- 1/3 неясной этиологии
- 1:1 000 000 (orphan disease!)
- Болезнь детского возраста.
- Рапидная симптоматика: нарушение походки + экстрапирамидные симптомы + деменция
- PKAN: T2-гипоинтенсивный бледный шар с центральной гиперинтенсивной зоной (**глаз тигра, Eye of the tiger-sign**)

Дегенеративные заболевания нервной системы

Что между ними общего?

Кряква (Anas platyrhynchos)



Морской конек (Hippocampus)

Деменции

Сосудистая деменция

- Пожилой и старческий возраст
- Сосудистые факторы риска/сосудистые события
- Ступененеобразное течение
- Характерны расстройства поведения
- Умеренная реакция на протоводементную терапию

Болезнь Альцгеймера

- Возможно развитие до 65 лет
- Умеренные/отсутствующие факторы риска
- Постепенное прогрессирование
- Преобладание нарушений памяти
- Хороший эффект противодементных препаратов

Мезиальные структуры височной доли

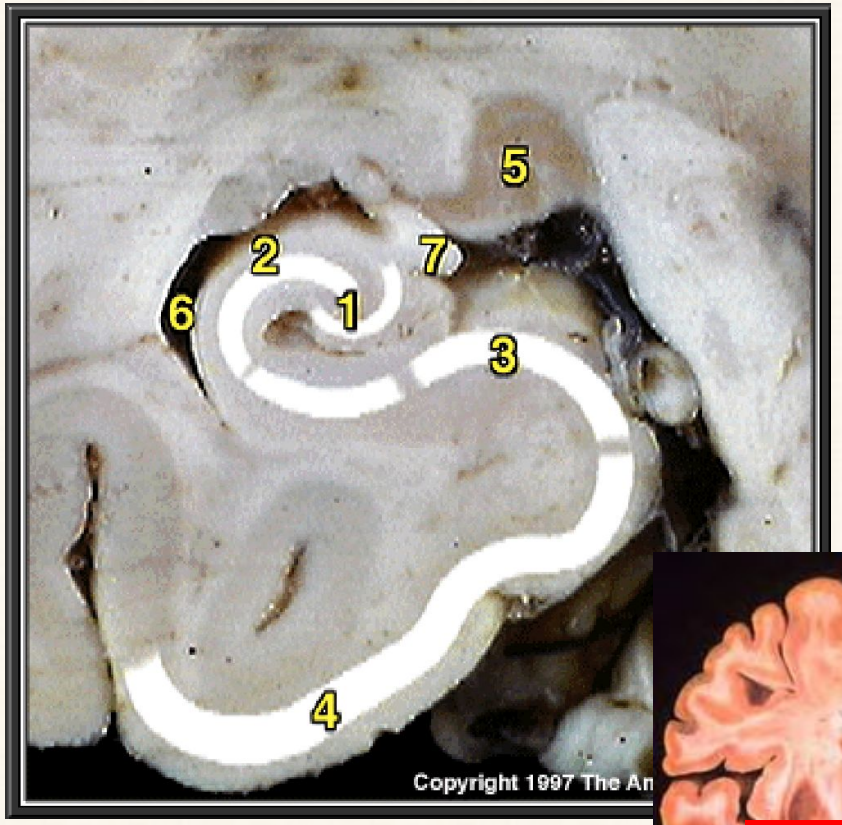

1 - Gyrus dentatus
2 - Cornu ammonis
3 - Subiculum
4 - Gyrus hyppocampi
5 – Crus cerebri
6 - Cornu temporalis ventrikuli lateralis
7 – A. cerebri posterior

The Anatomy Project 1997
RAmEx Ars Medica, Inc.

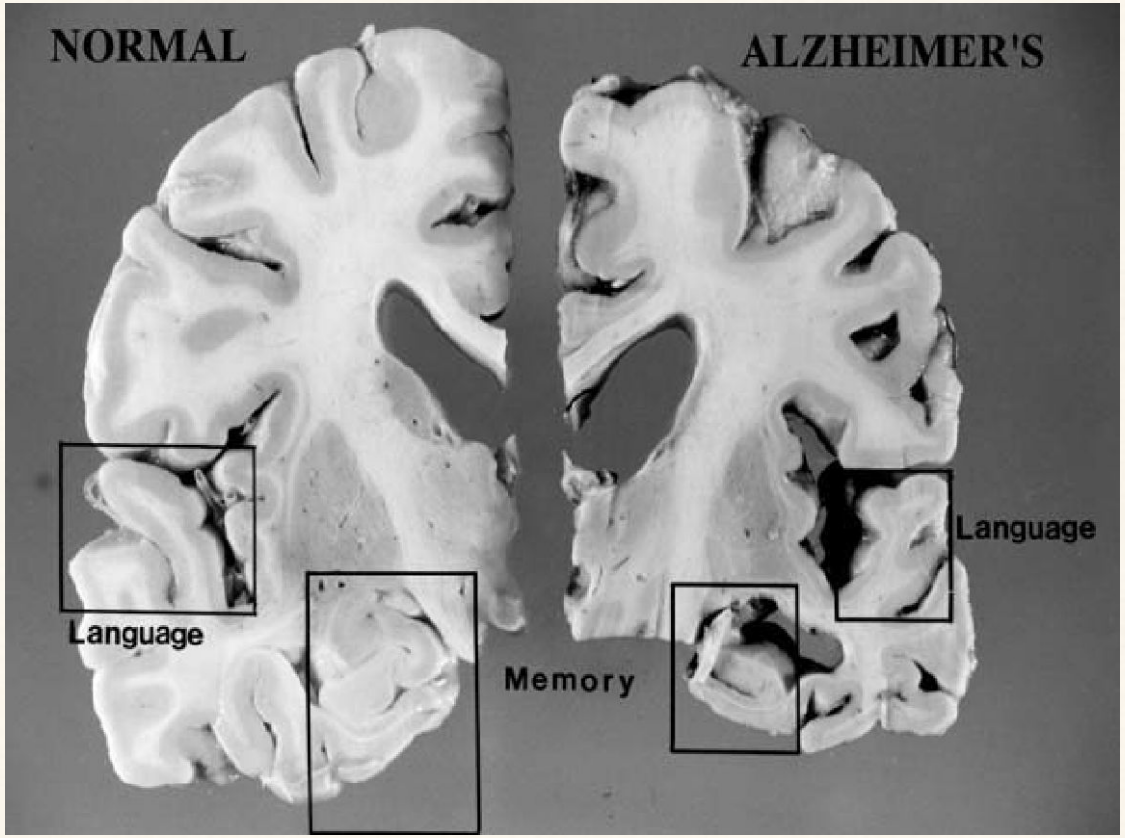

Department of Pathology
University of Oklahoma
Demenz vom Alzheimer Typ (DAT)

Vascular dementia

Васкулярная деменция

Dementia of the Alzheimer's Type (DAT)

Деменция по типу Альцгеймера

Думайте об одинокой утке!

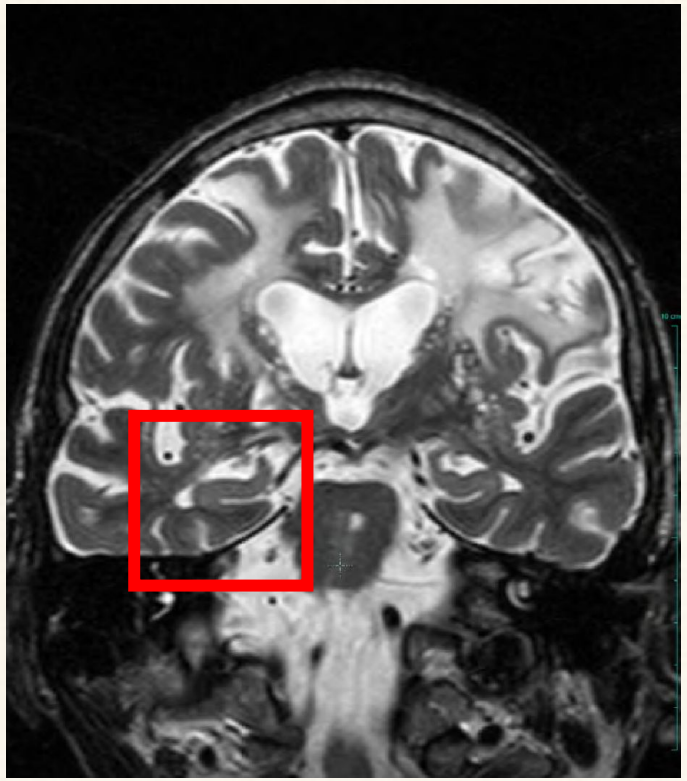

B.Tomandl, A.Neumann, T.Mitrovics
Klinikum Bremen Nord, 2009

Синдром паркинсонизма

- Болезнь Паркинсона
- Мультисистемная атрофия
- Прогрессирующий надъядерный паралич

Общие признаки мультисистемной атрофии и прогрессирующего надъядерного паралича

- Отсутствие деменции
- Отсутствие зрительных галлюцинаций
- Отсутствие тремора покоя
- Появление дисфагии и дизартрии на 2 год заболевания
- Выраженная постуральная недостаточность

Отличия мультисистемной атрофии и прогрессирующего надъядерного паралича

МСА

- Синуклеинопатия
- Кампткормия и «пизанская башня»
- Присоединение дистоний
- Вегетативная недостаточность
- Аффективные нарушения
- МРТ: изменен мост

ПНП

- Таупатия
- Симметричность поражения
- Парез произвольного взора
- Отсутствует вегетативная недостаточность
- МРТ: изменен средний мозг

И всё-таки – что общего у этих двух птиц?

Императорский пингвин (Aptenodytes forsteri)

Колибри (Trochilidae)

Progressive supranuclear palsy (PSP)
Прогрессирующий надъядерный паралич

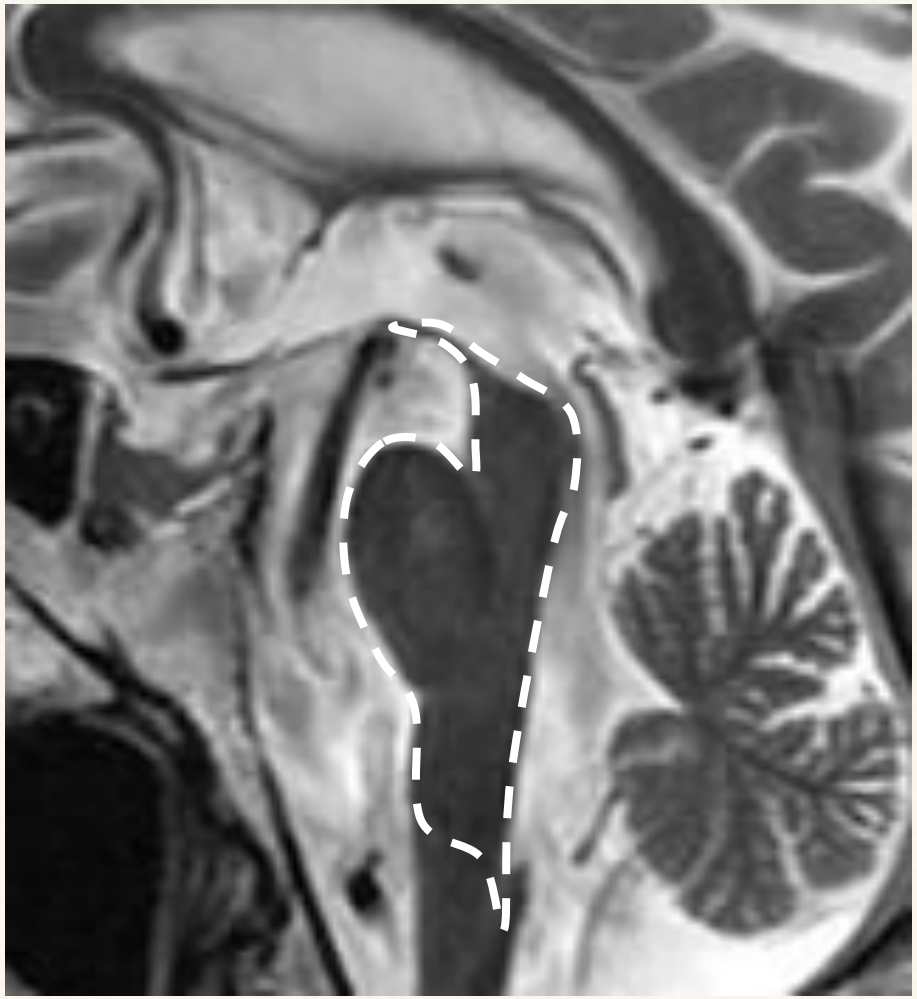

<u>Силуэт колибри (пингвина):</u>

- атрофия среднего мозга
- атрофия пластинки четверохолмия
- расширение третьего желудочка и водопровода
- Варолиев мост не изменен!

Мультисистемная атрофия с синдромом паркинсонизма (MSA-P)

Атрофия моста без атрофии среднего мозга

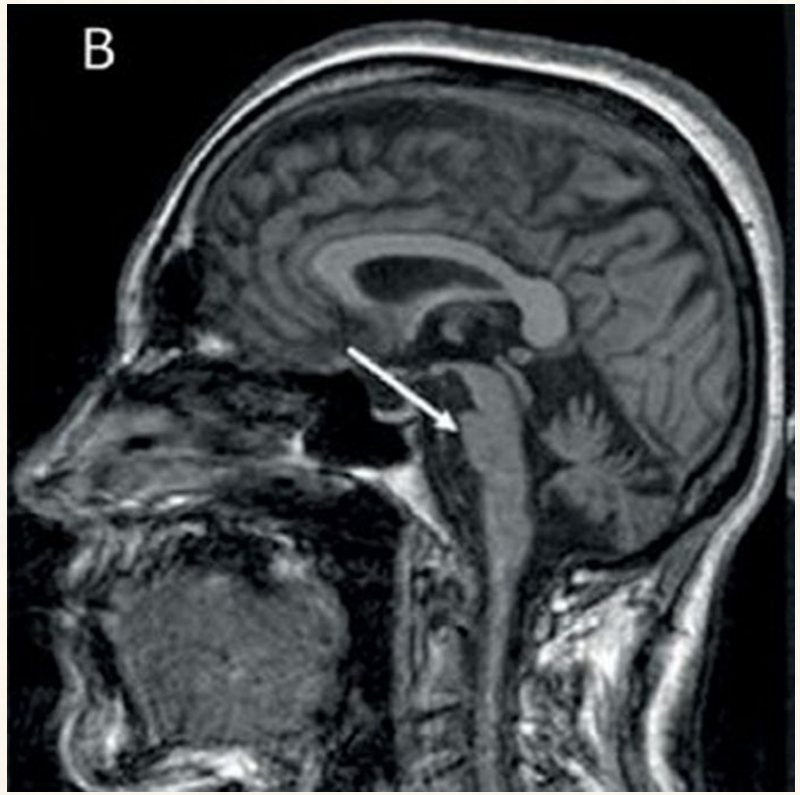

Ср.: Нормальное изображение среднего мозга и моста!

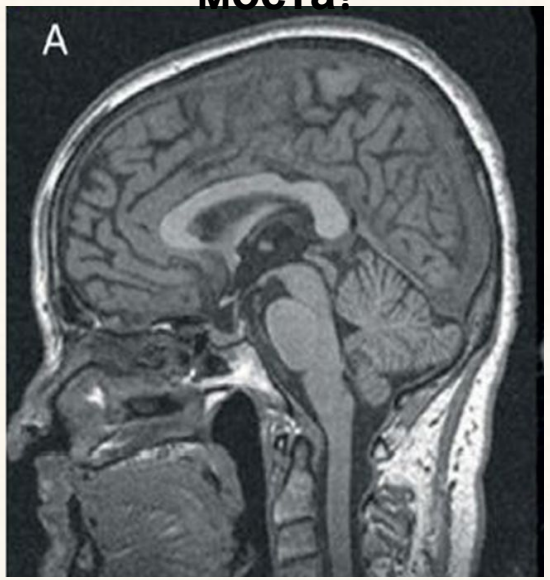

Прогрессирующий надъядерный паралич (PSP)

Атрофия среднего мозга без атрофии моста

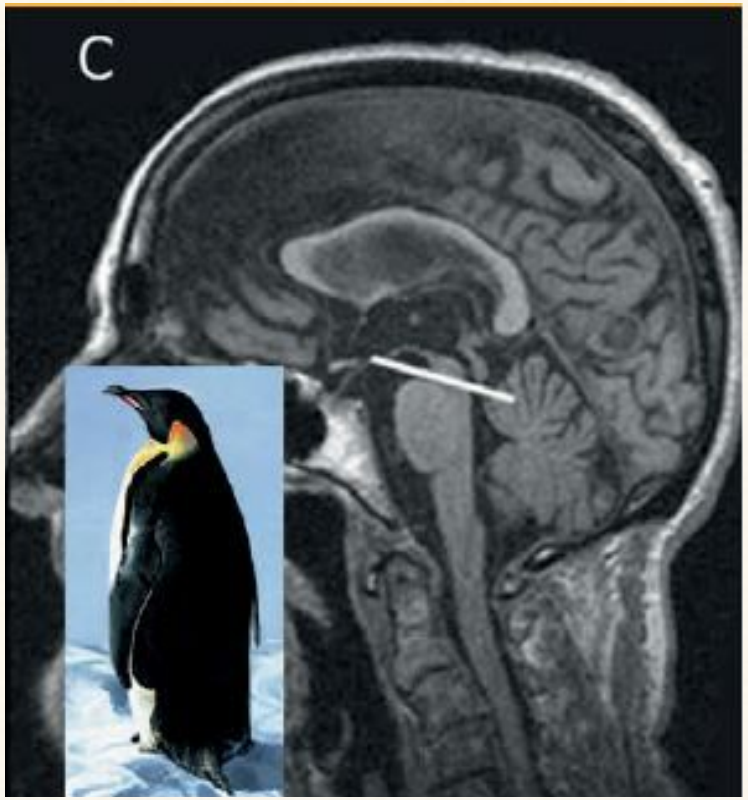

K. Seppi, M. Schocke, C. Müller, Universitätsklinik für Neurologie, Medizinische Universität Innsbruck neuro 01|2012

Прогрессирующий надъядерный паралич

Кортикальная и церебеллярная атрофия

Атрофия среднего мозга

Мост не изменен

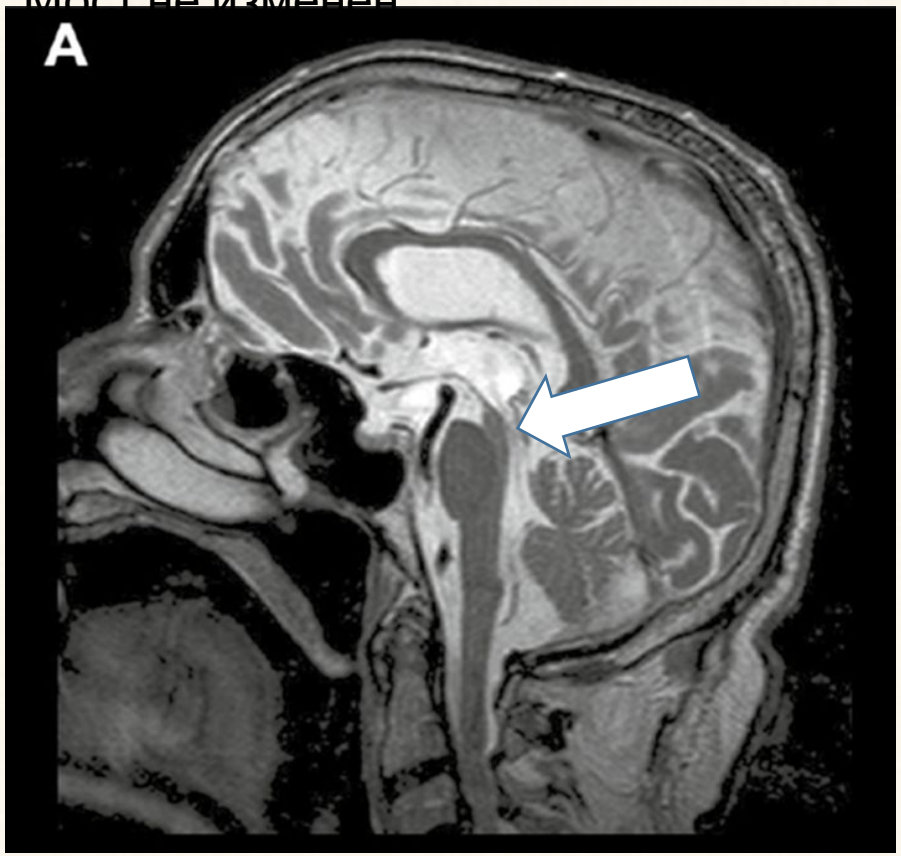

K. Seppi, M. Schocke, C. Müller, Universitätsklinik für Neurologie, Medizinische Universität Innsbruck
neuro 01|2012

W. Pirker, Universitätsklinik für Neurologie, Medizinische Universität Wien
neuro Supplementum 03|2014

Болезнь Паркинсона

Кортикальная и церебеллярная атрофия

Средний мозг не изменен

Мост не изменен

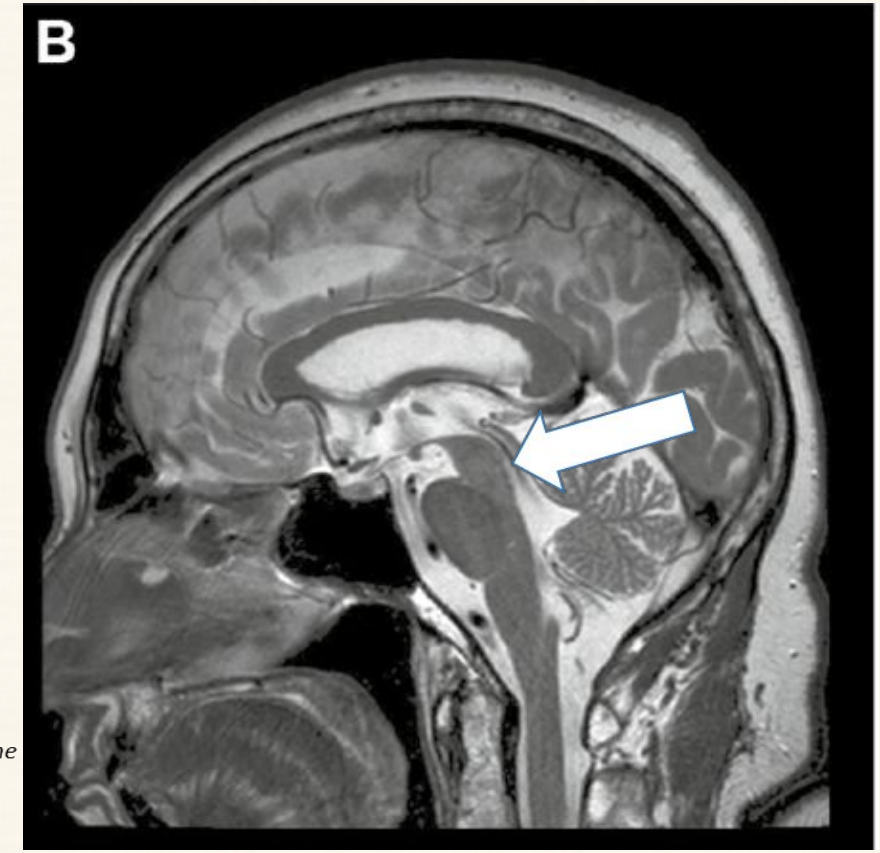

Аномалии развития

Кто кого?

Лось (Alces alces) vs. Водяной буйвол (Bubalus arnee)

Агенезия мозолистого тела

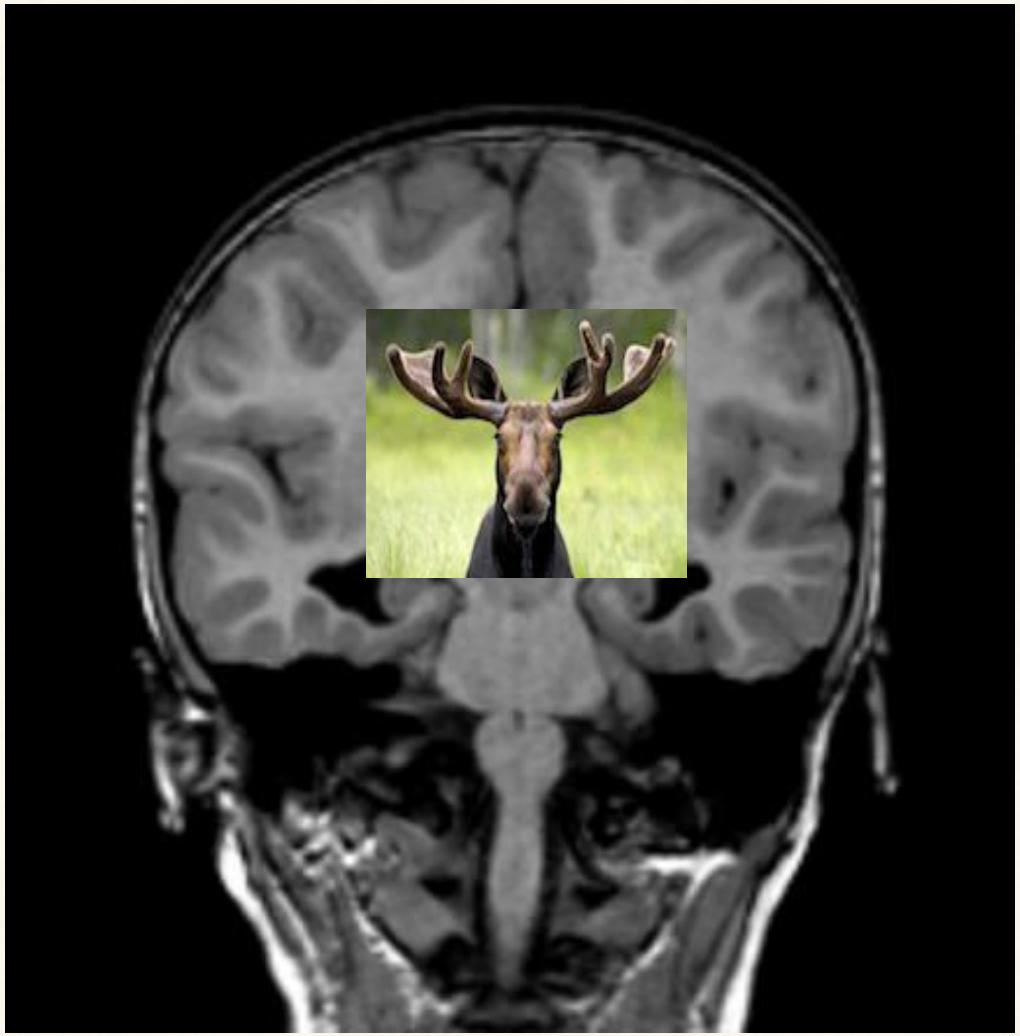

- 1 : 20 000 (по данным аутопсии), М:Ж – 2:1
- Нарушение внутриутробного развития на 8-12 неделе
- Расширение и удлинение задних рогов боковых желудочков (холоцефалия) в отсутствие мозолистого тела – **рога буйвола/голова лося (de:Stierhornform/en:Moose head appearance)**
- Неспецифичный признак!

- Бессимптомный
- Анеуплоидные синдромы (трисомия 8, 13, 18)
- Не-анеуплоидные синдромы
- Врожденные нарушения метаболизма
- Другие нарушения развития ЦНС

Take-Home-Message

- Анатомия
  - Морской конек и утка - мезиальные височные структуры
  - Летучая мышь – Cisterna quadrigeminalis (Cisterna ambiens)
  - Скотч-терьер – нормальные поясничные позвонки в косой проекции
  - Сова и бабочка – нормальные контуры позвонков в прямой проекции

- Патология
  - Большая панда – болезнь Вильсона
  - Глаз тигра – нейродегенерация с отложением железа в мозге
  - Императорский пингвин и колибри - прогрессирующий надъядерный паралич
  - Рога быка – агенезия мозолистого тела

5