

Болезни кишечника

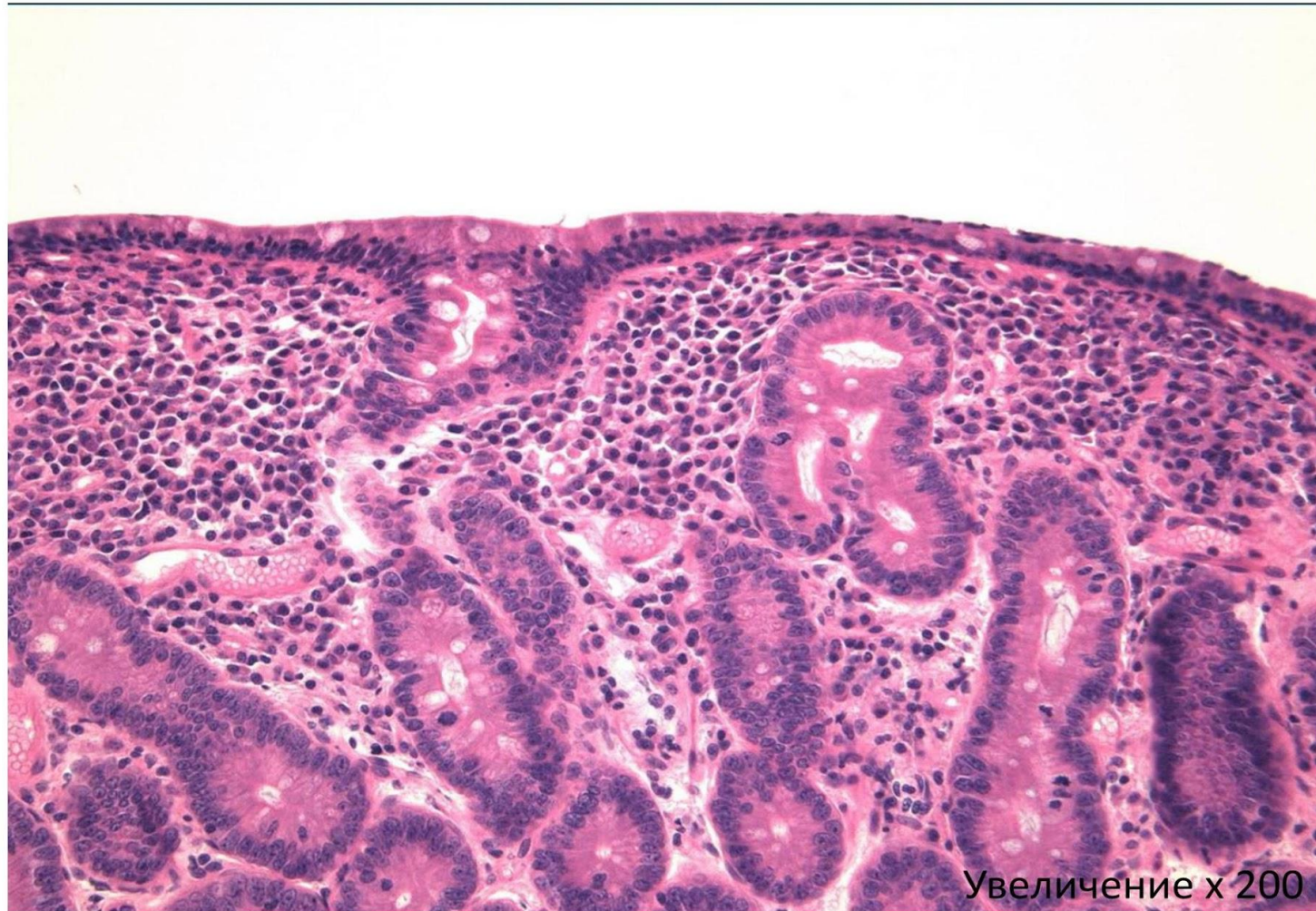
Язвенный колит. Болезнь Крона.

Аппендицит.

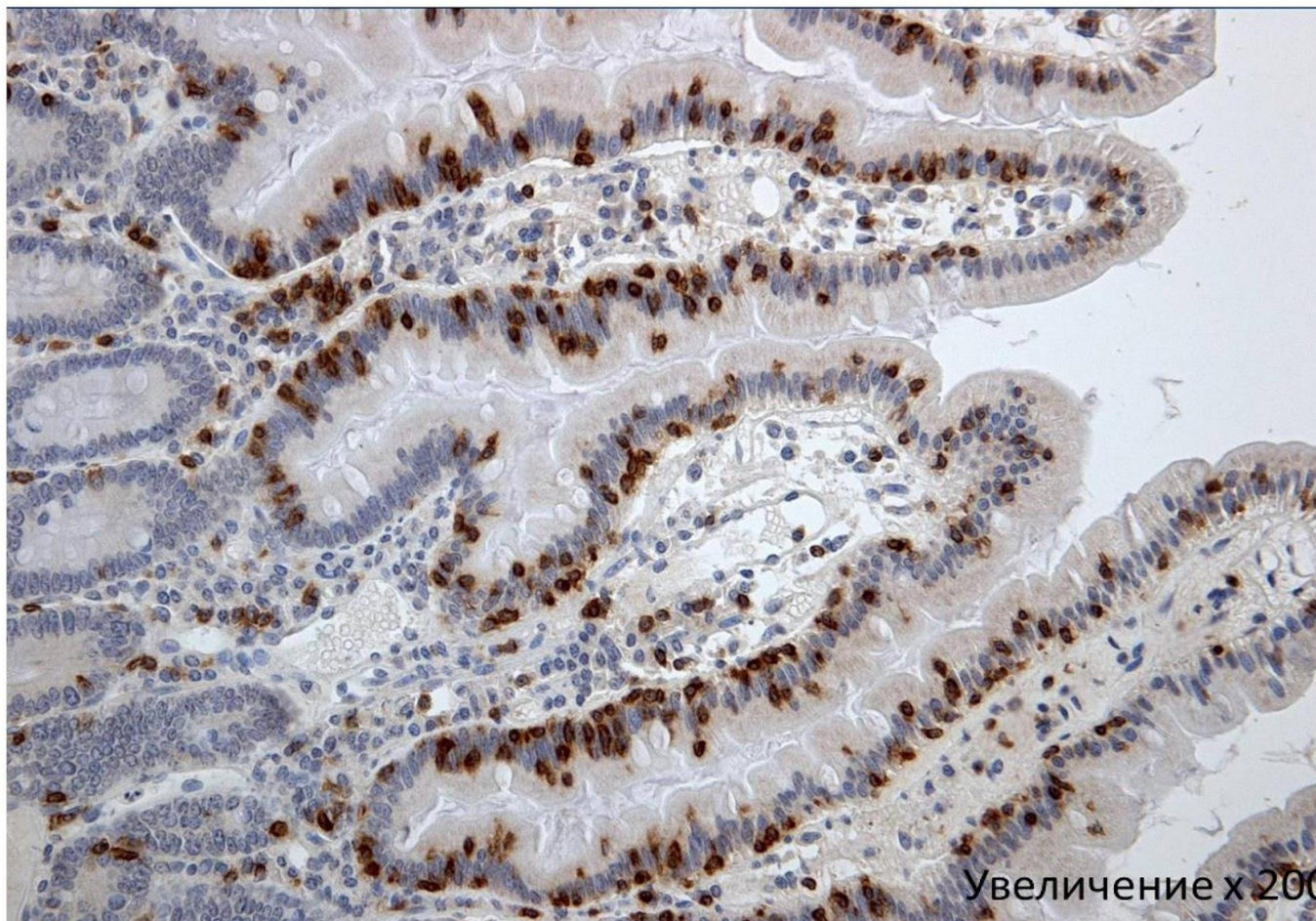
Сосудистые болезни кишечника.

Колоректальный рак.

Микропрепарат «Целиакия». Окраска Г-Э. Демонстрация.



Микропрепарат «Целиакия». ИГХ реакция с CD3. Демонстрация.

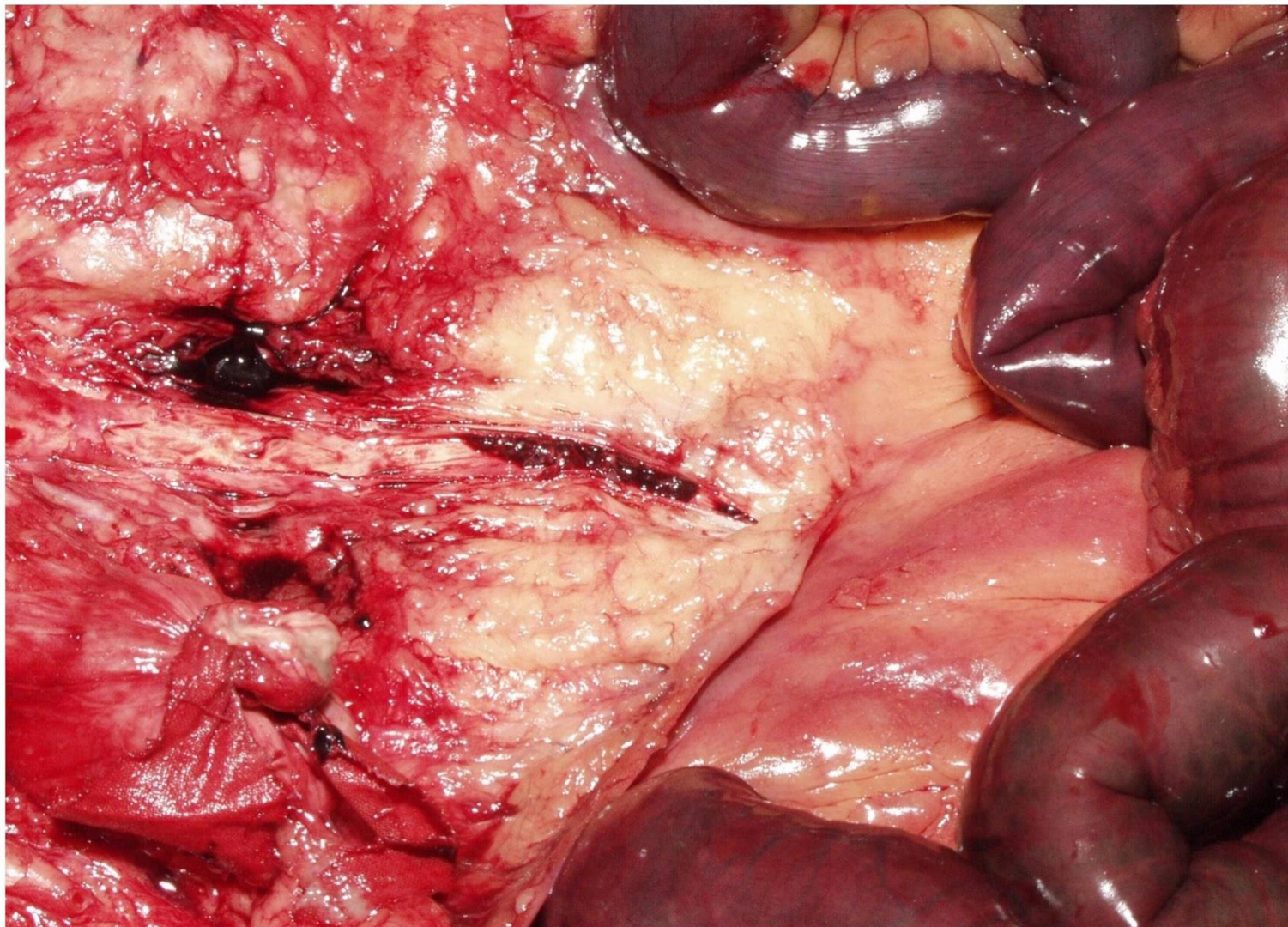


Ишемическая болезнь кишечника

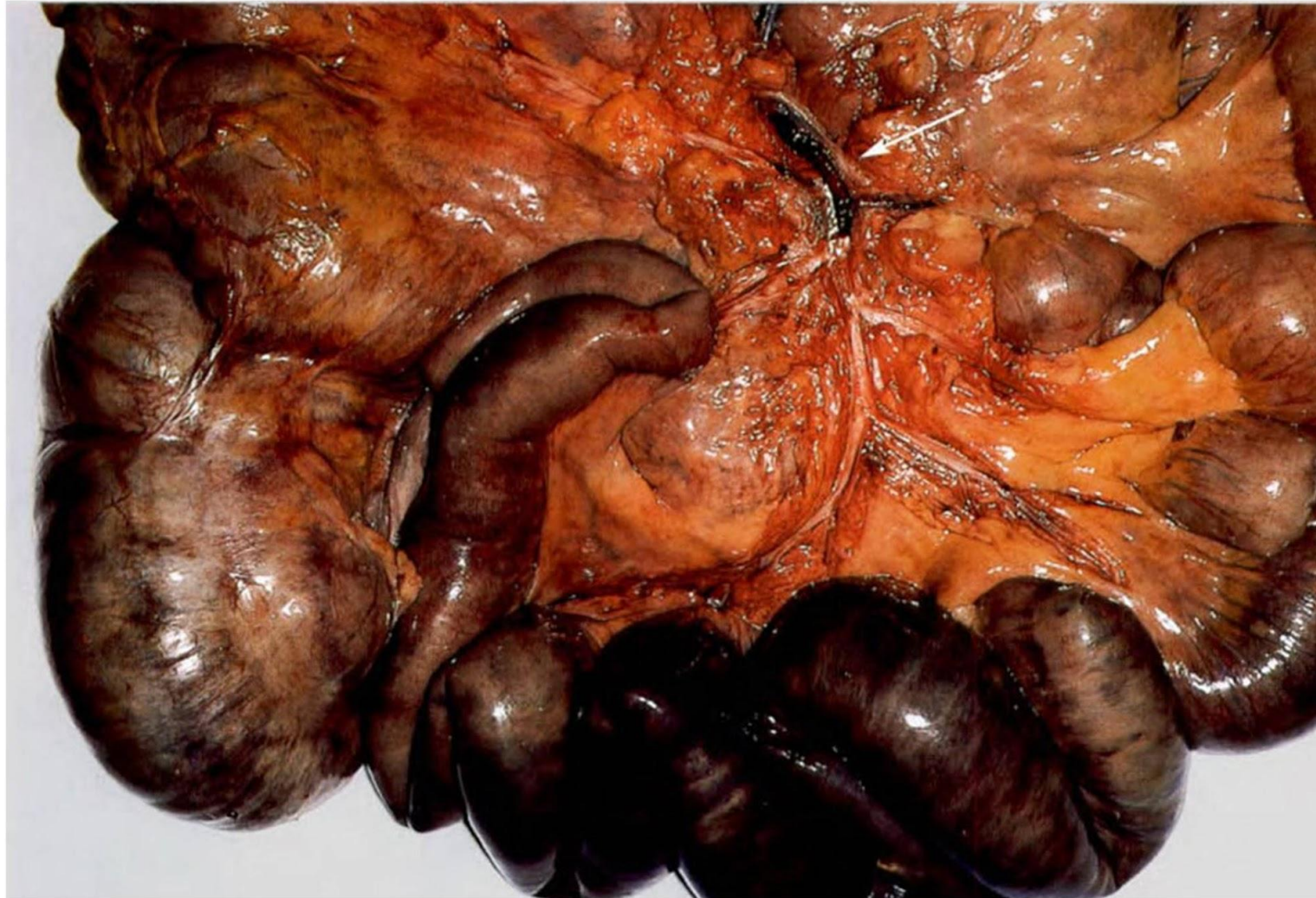– причинами развития ИБК являются различные заболевания, приводящие к ухудшению кровоснабжения кишечника: ХИБС, артериальная гипертензия, атеросклероз.

Острое нарушение кровоснабжения сопровождается критической ишемией кишки и развитием гангрены

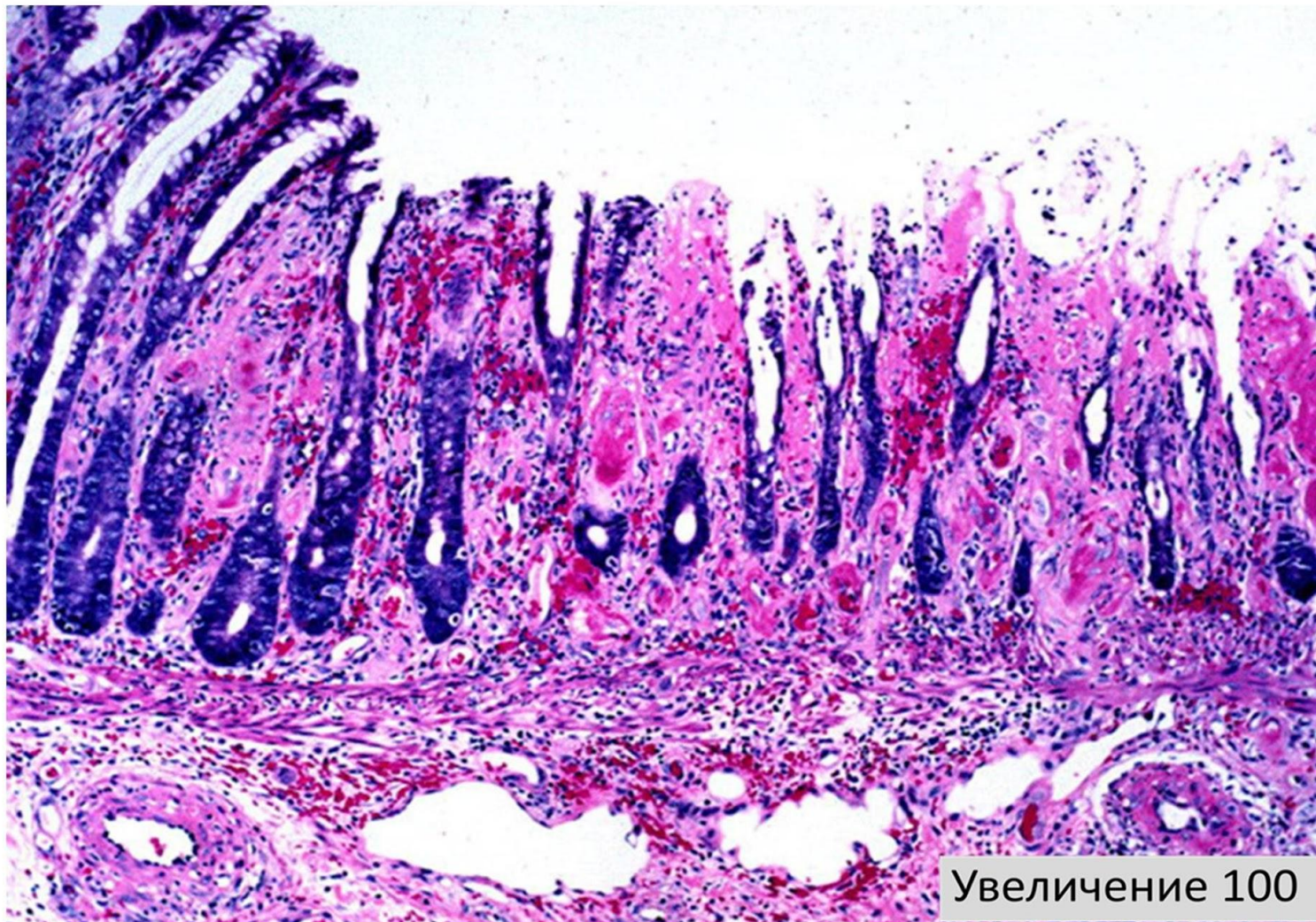
Макропрепарат «Гангрена тонкой кишки».
Демонстрация.



Макропрепарат «Гангрена тонкой кишки».
Демонстрация.



Ишемический колит. Окраска гематоксилином и эозином.



Увеличение 100

Неспецифический язвенный колит (НЯК)

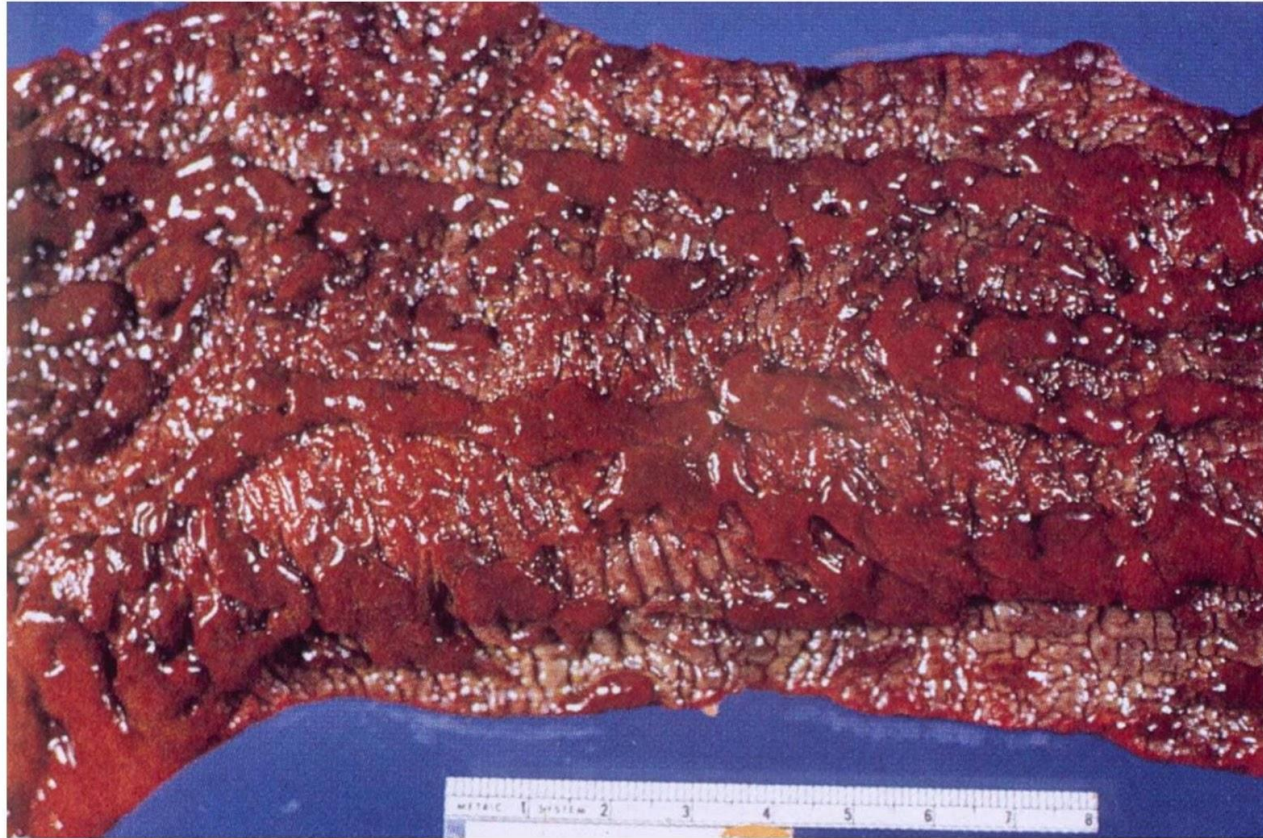Неспецифический язвенный колит (язвенный колит) – хроническое (рецидивирующее) воспалительное заболевание с преимущественным поражением слизистой оболочки толстой кишки, неустановленной этиологии

- Полипы и псевдополипы
- Язвы (изъеденные молью)
- Крипт-абсцессы
- Деформация (рубцы)
- Склероз сосудов

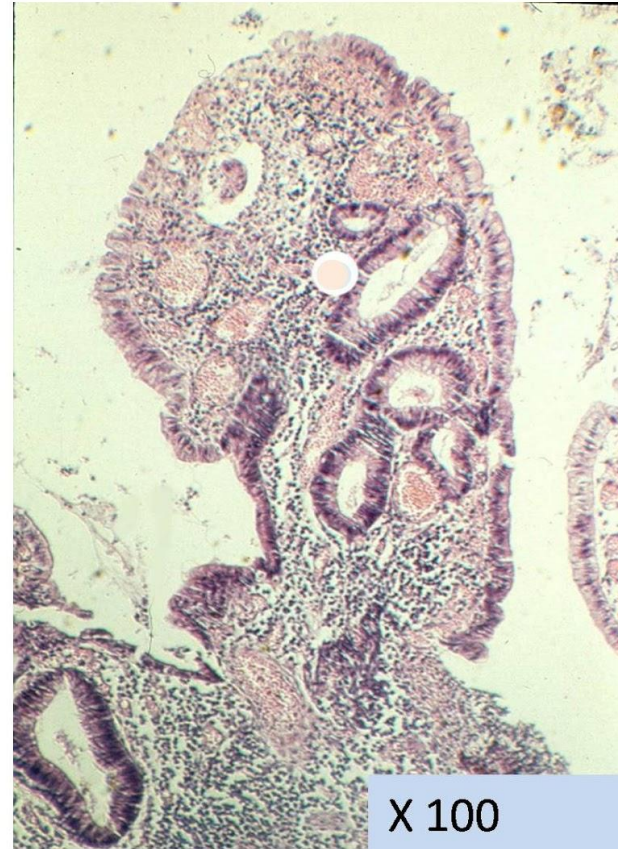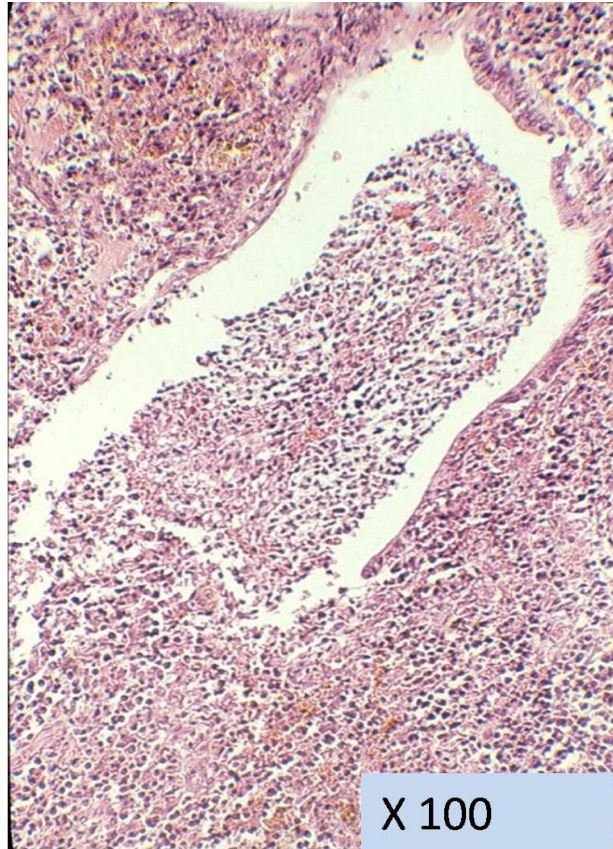
Локализация:

Прямая, сигмовидная, нисходящая кишка

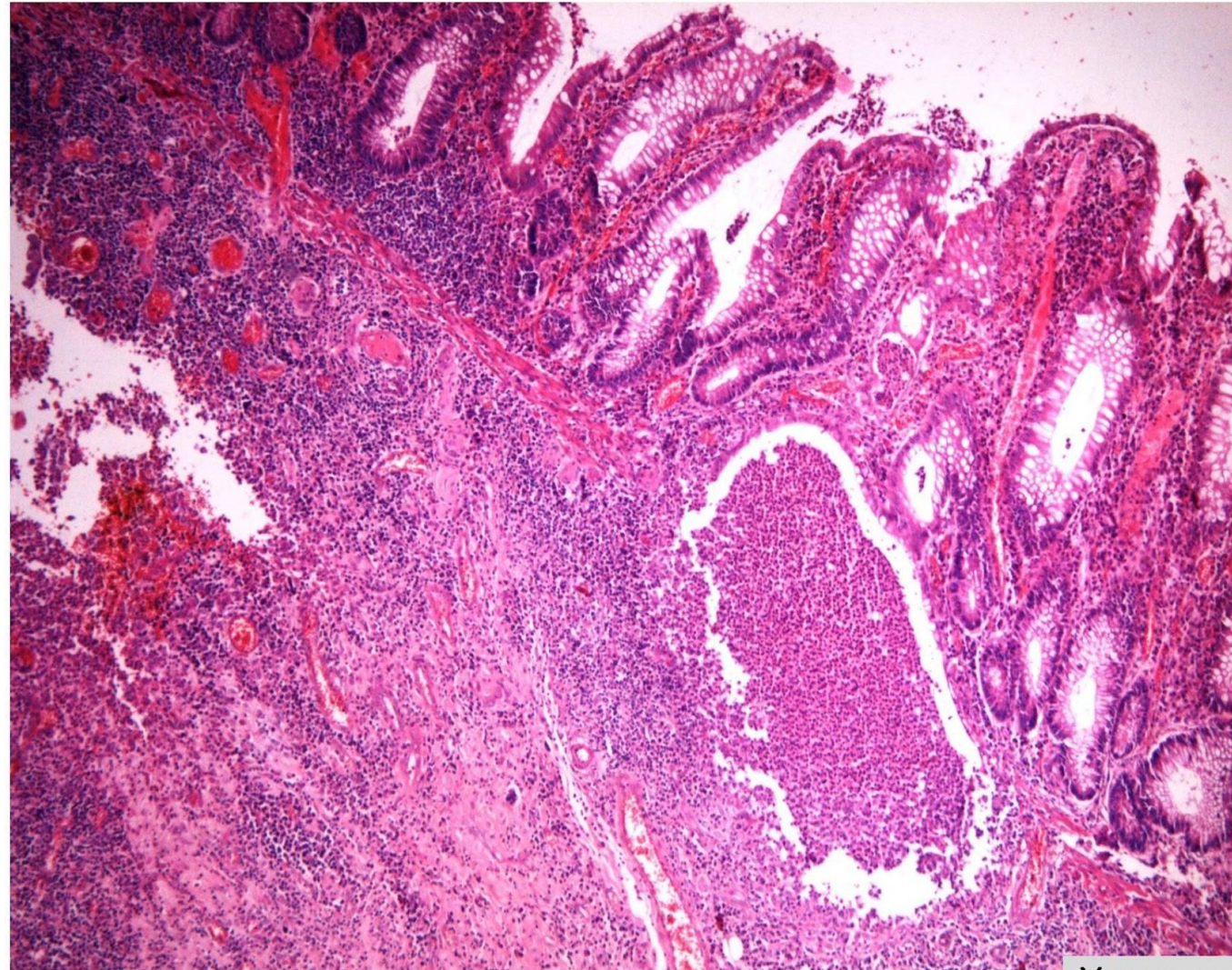
Макропрепарат «Неспецифический язвенный колит». Препарат описать.



Микропрепарат «Неспецифический язвенный колит». Окраска Г-Э. Препарат описать.

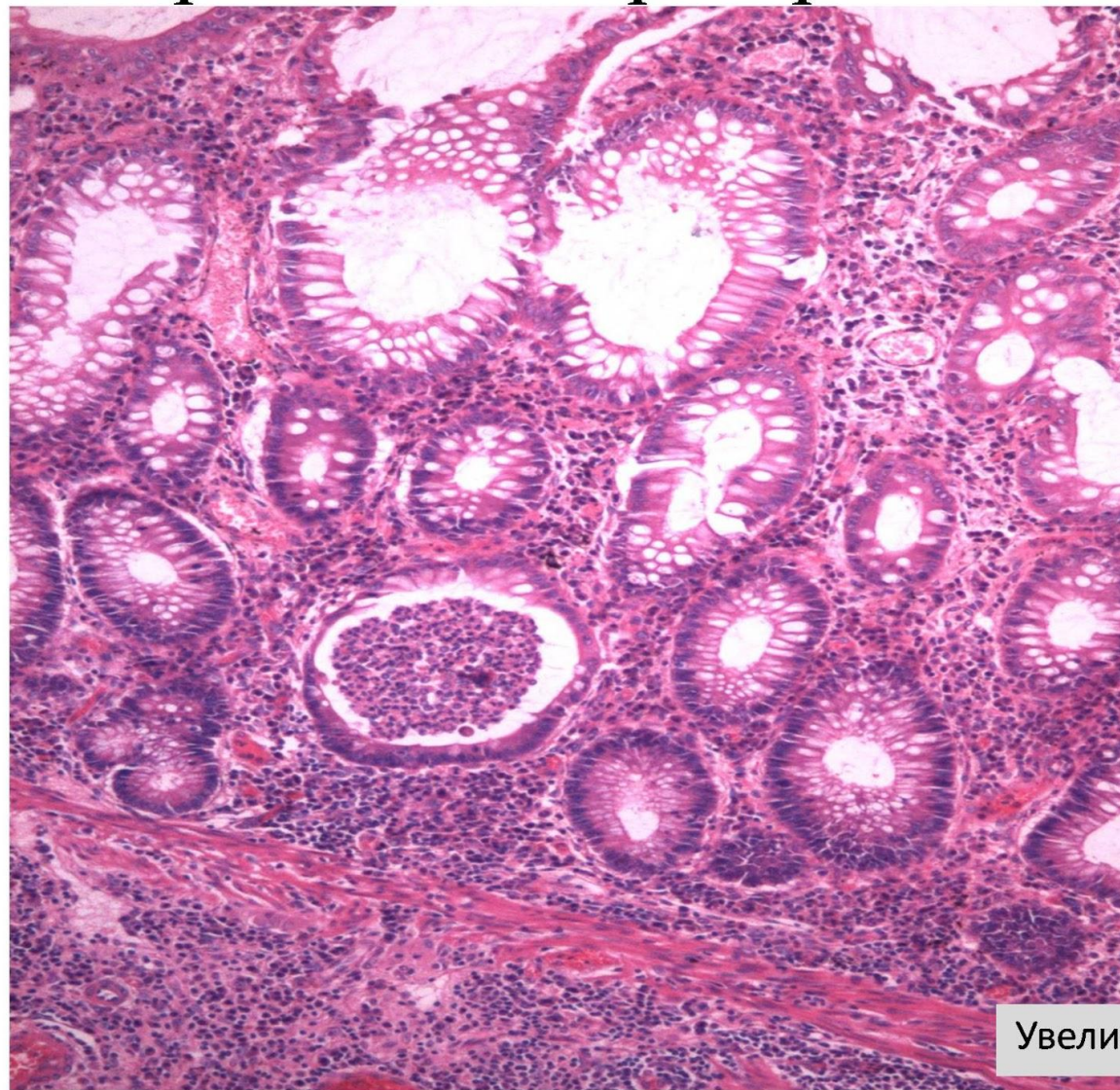


Микропрепарат «Неспецифический язвенный колит». Окраска Г-Э. Препарат описать.



Увеличение 40

Микропрепарат «Неспецифический язвенный колит». Окраска Г-Э. Препарат описать.



Увеличение 200

Болезнь Крона

Болезнь Крона – хроническое воспалительное заболевание с поражением любых отделов пищеварительного тракта, характеризующееся трансмуральным и сегментарным воспалением с развитием местных и системных осложнений

- Энтерит, энтероколит, колит

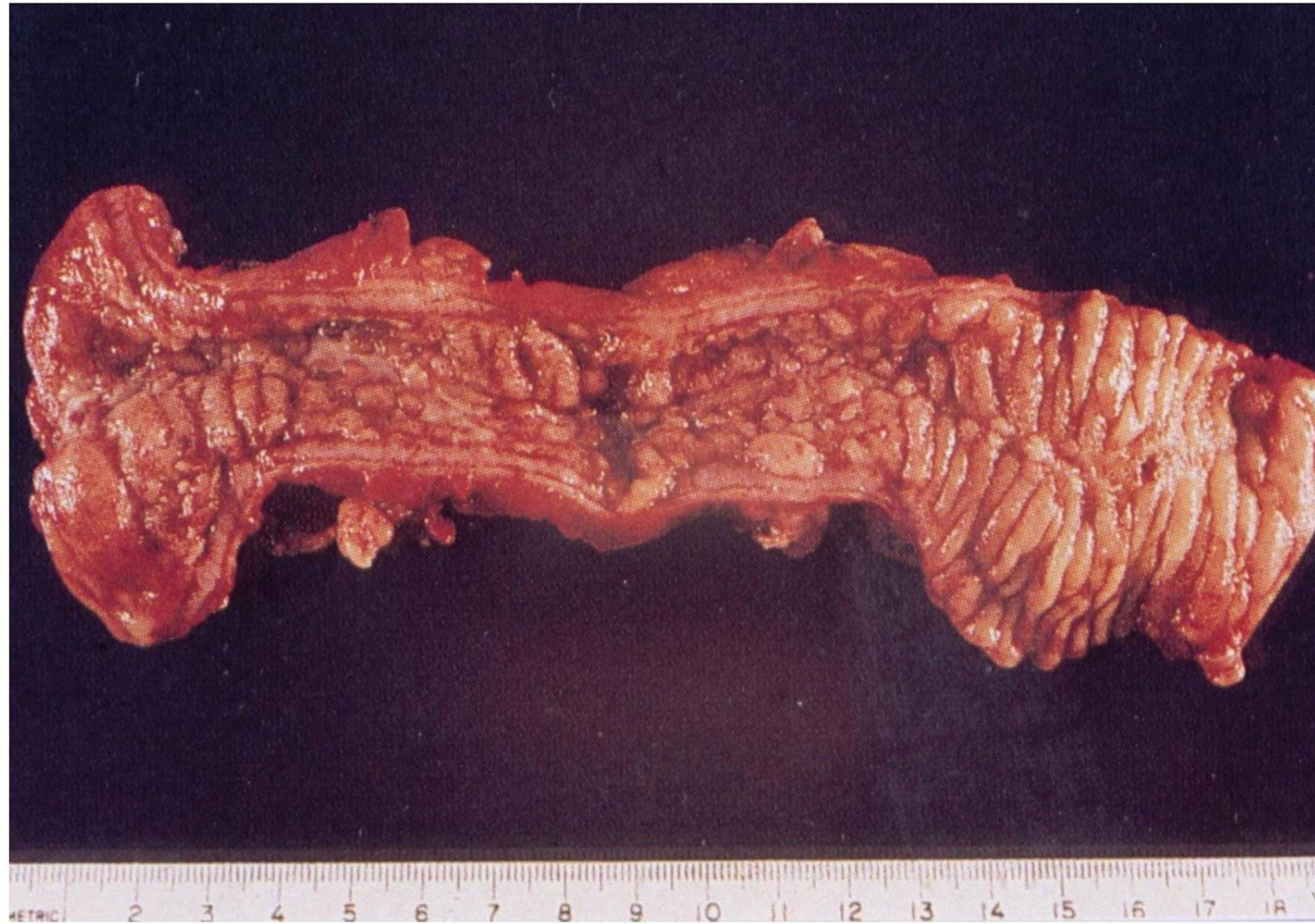
Стадии:

- Афты
- Булыжной мостовой
- Стриктур (шланг, чемоданная ручка)

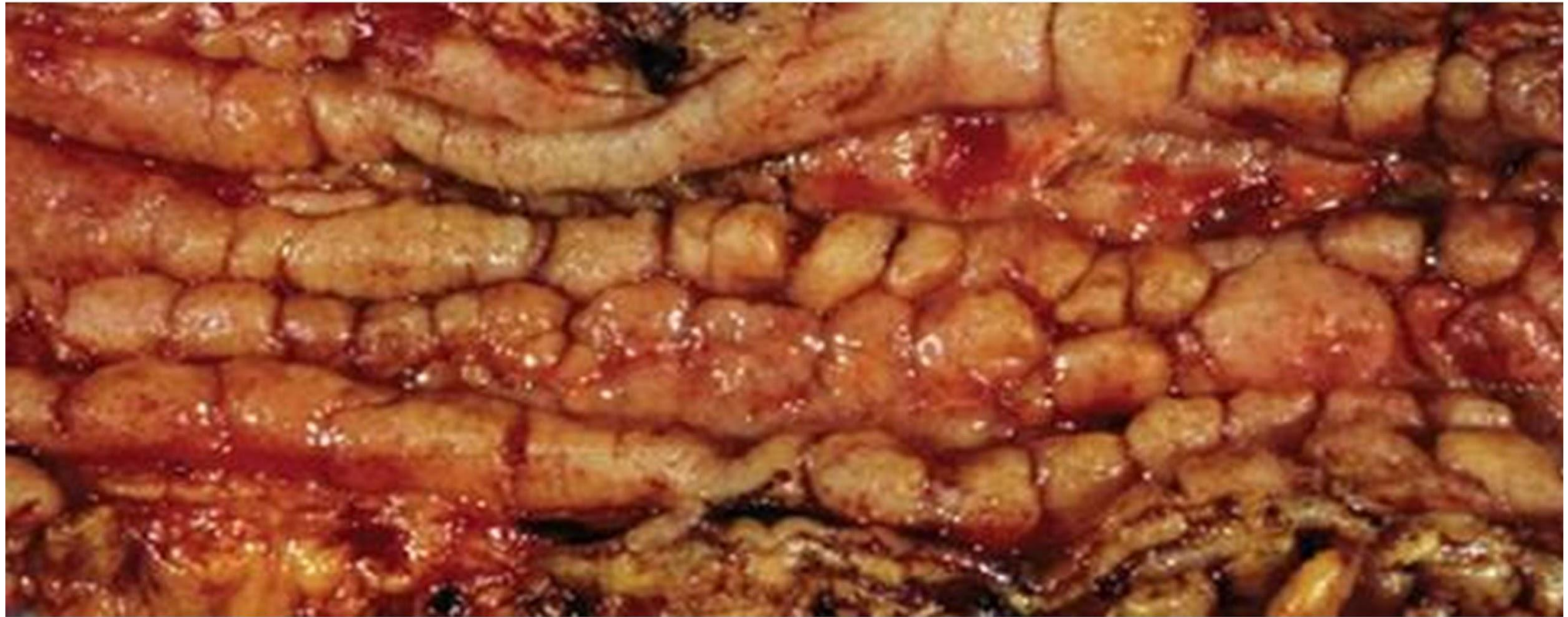
Язвы – **ЛИНЕЙНЫЕ** (след грабеля) и **ПОПЕРЕЧНЫЕ**

Микроскопическая картина. Архитектоника крипт и количество бокаловидных клеток в них сохранены. В воспалительном инфильтрате всех слоев стенки кишки преобладают лимфоциты, формирующие скопления, напоминающие лимфоидные фолликулы, но без светлых центров. Эпителиоидноклеточные гранулемы встречаются преимущественно в подслизистом слое, значительно реже - в собственной пластинке. Здесь могут располагаться единичные клетки типа Пирогова - Лангханса или типа инородных тел.

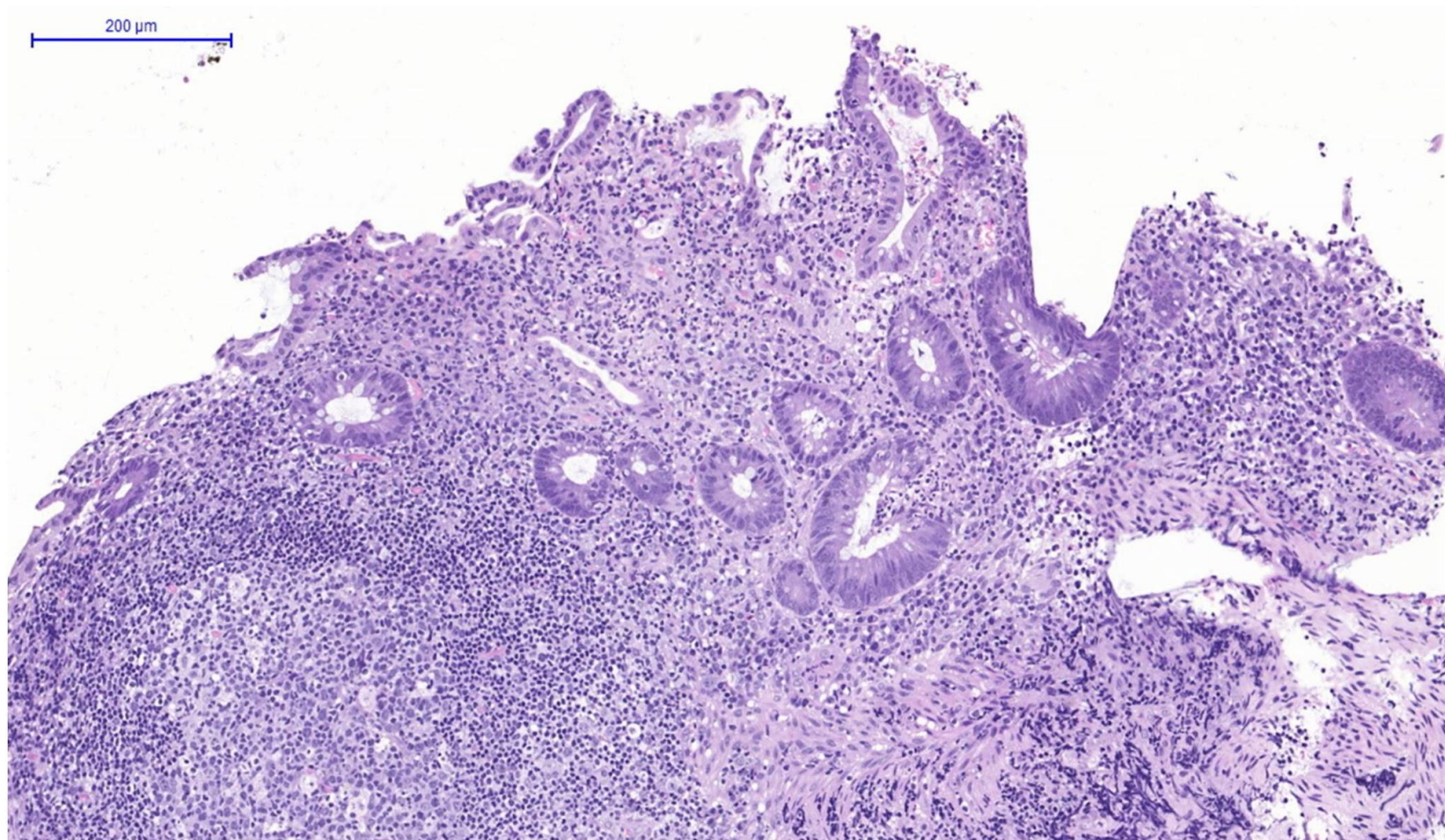
Макропрепарат «Болезнь Крона». Препарат
описать.



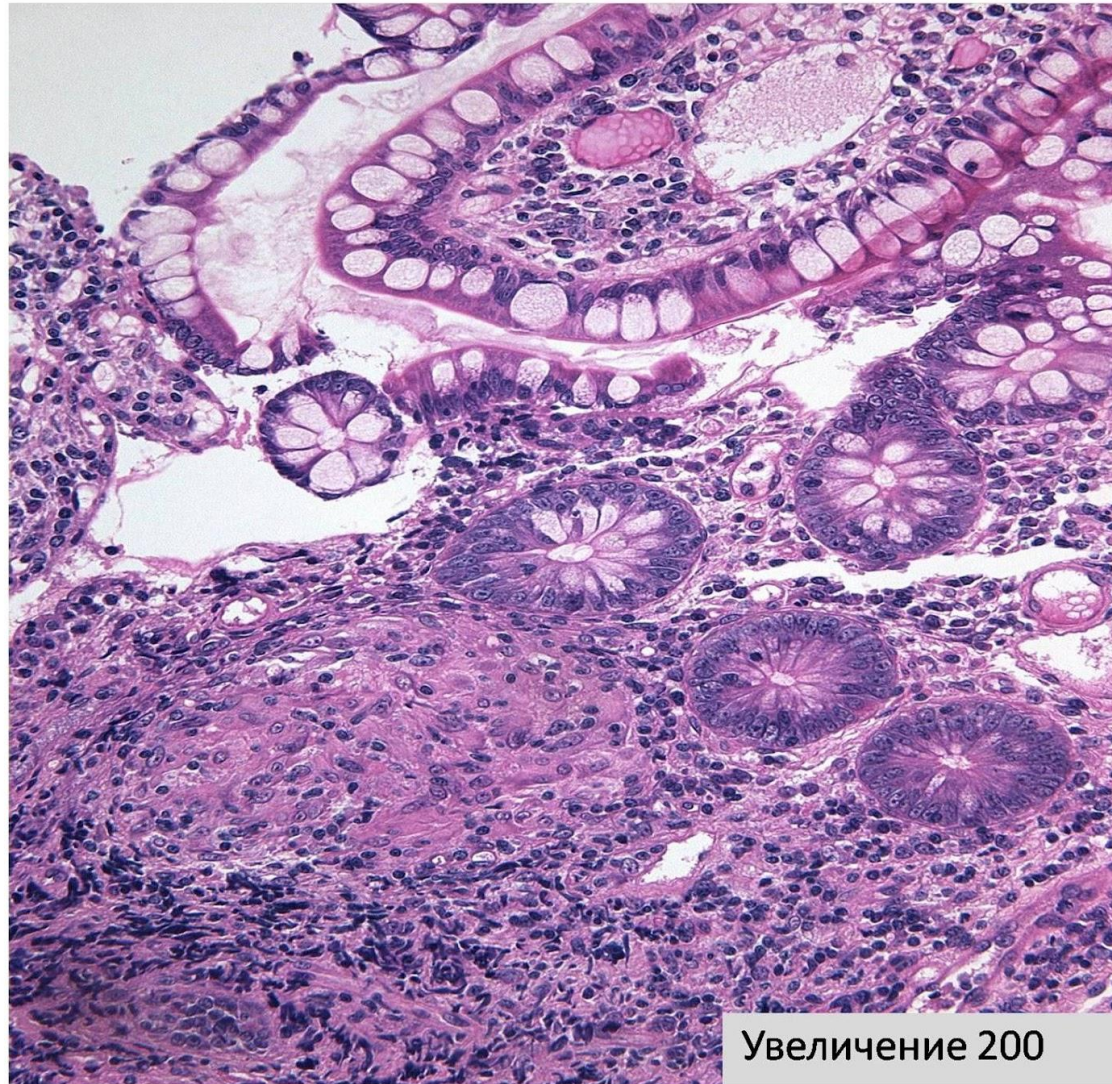Макропрепарат «Болезнь Крона». Препарат
описать.



Микропрепарат «Болезнь Крона». Окраска Г-Э.
Препарат описать.

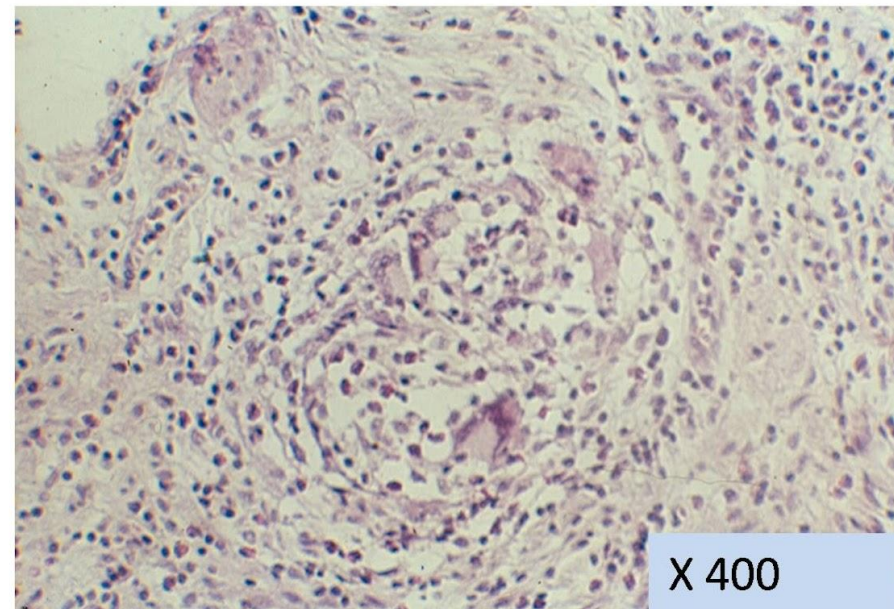
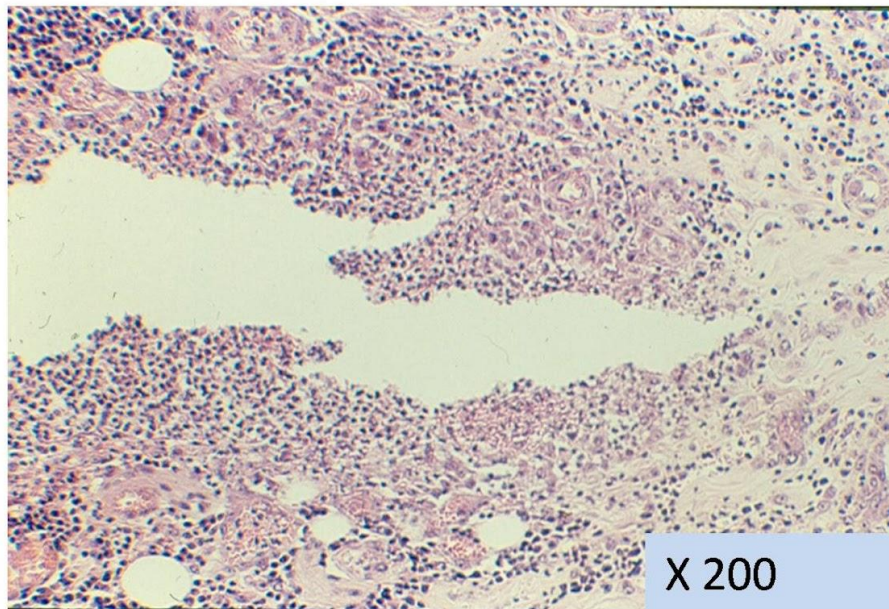


Микропрепарат «Болезнь Крона». Окраска Г-Э.
Препарат описать.



Увеличение 200

Микропрепарат «Болезнь Крона». Окраска Г-Э.
Препарат описать.



Аппендицит

Аппендицит – воспаление червеобразного отростка, проявляющееся характерным клиническим синдромом.

- **Этиология и патогенез.** Основная причина – аутоинфекция кишечной палочкой на фоне застоя содержимого отростка.

Различают две клинико-морфологические формы **аппендици-та**:

- ❖ Острый
- ❖ Хронический
- ❖ Ложный

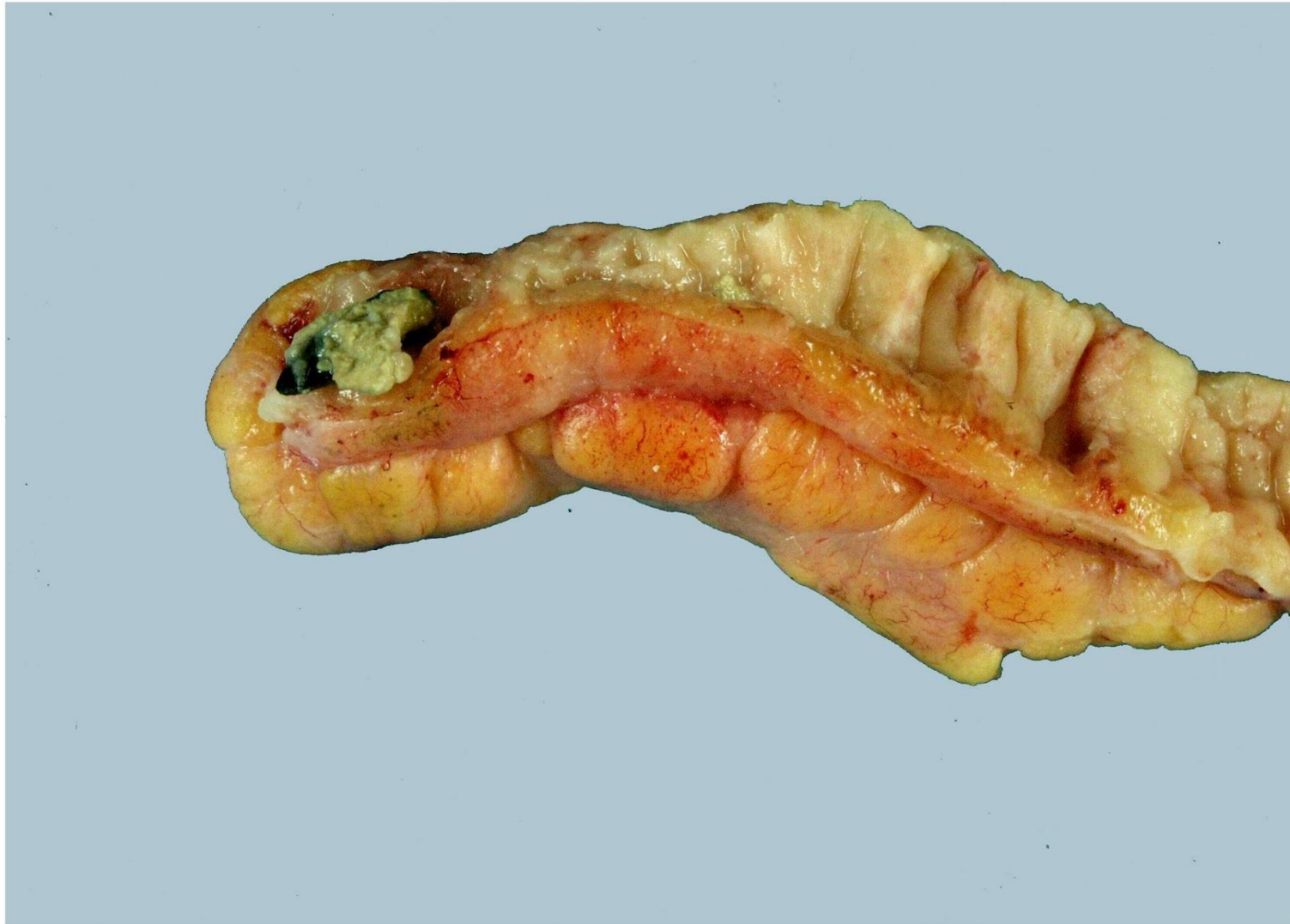Морфологическими формами **острого аппендицита** являются:

- 1) простой,
- 2) поверхностный,
- 3) де-структивный: а) флегмонозный, б) флегмонозно-язвенный, в) апостематозный, г) гангренозный (первичный и вторичный).

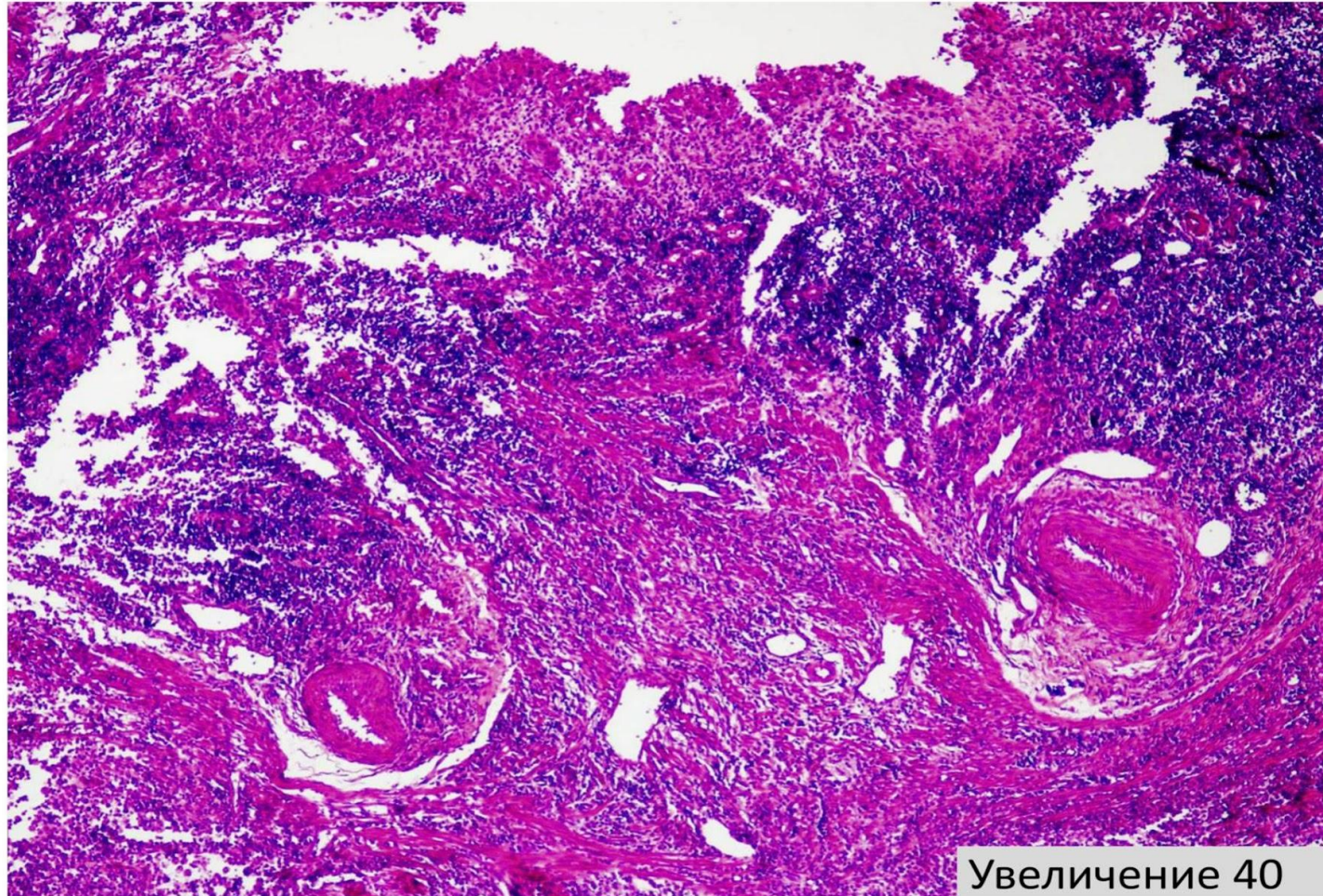
При простом и поверхностном аппендиците изменения обратимы, при деструктивном - не обратимы.

- *Острый простой и поверхностный аппендицит* характеризуются развитием очага гнойного воспаления (первичный аффект). Отросток несколько увеличен, серозная оболочка тусклая, полнокровная. Эти стадии продолжаются в течение первых суток.
- *Флегмонозный аппендицит.* Макро - отросток увеличен, на серозной оболочке – нити фибрина, стенка на разрезе утолщена, из просвета выходит гной. Микро – все слои стенки отростка пропитаны гнойным экссудатом.
- *Гнойничковый аппендицит* возникает при развитии в отростке множества мелких гнойничков.
- *Гангренозный аппендицит* исход всех форм острого аппендицита. В ткани аппендикса развивается некроз. Макро – отросток утолщен, черного цвета, тусклый.

Макропрепарат «Флегмонозный аппендицит».
Препарат описать.

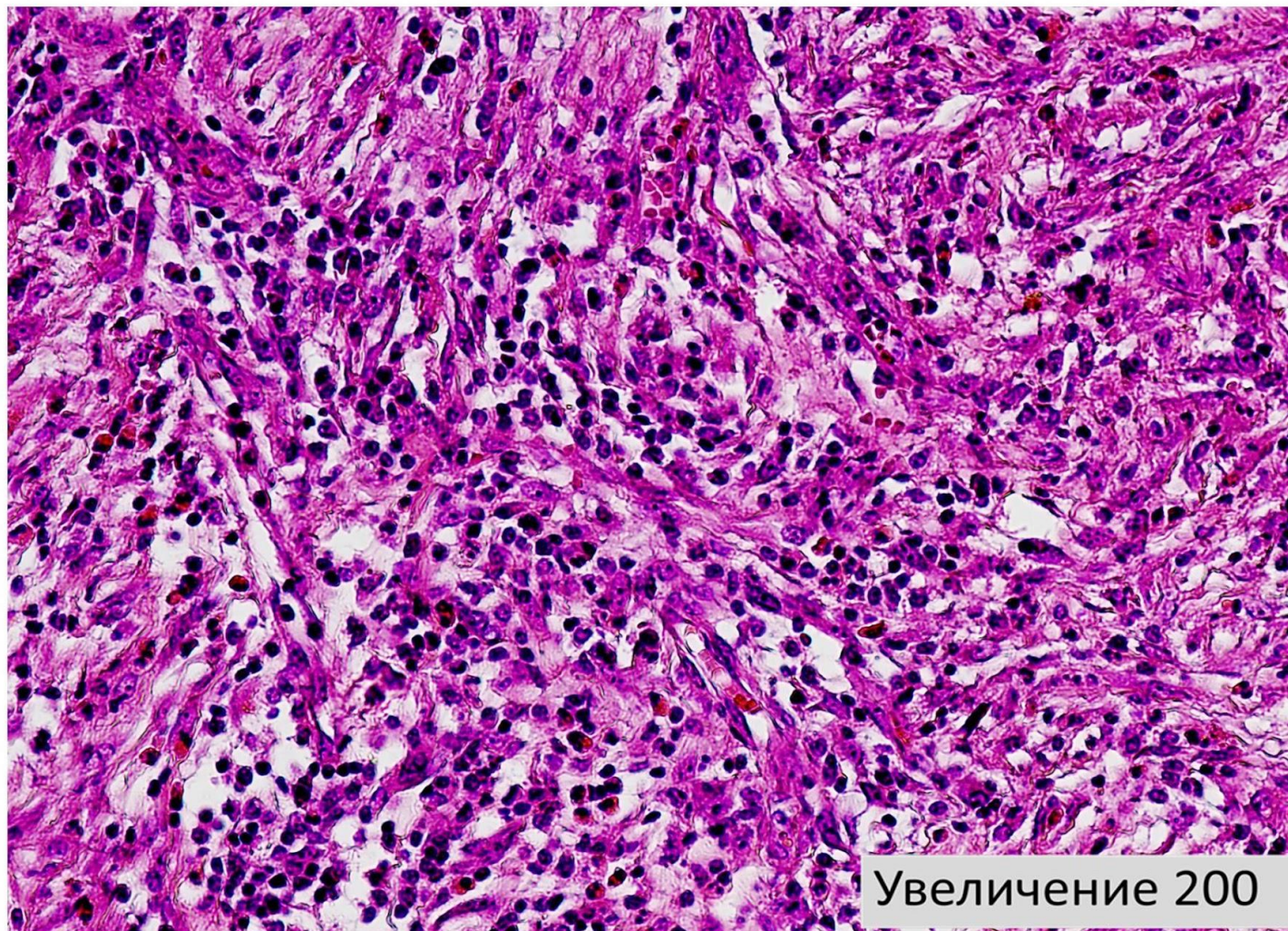


Микропрепарат «Флегмонозно-язвенный аппендицит». Окраска Г-Э. Препарат зарисовать.

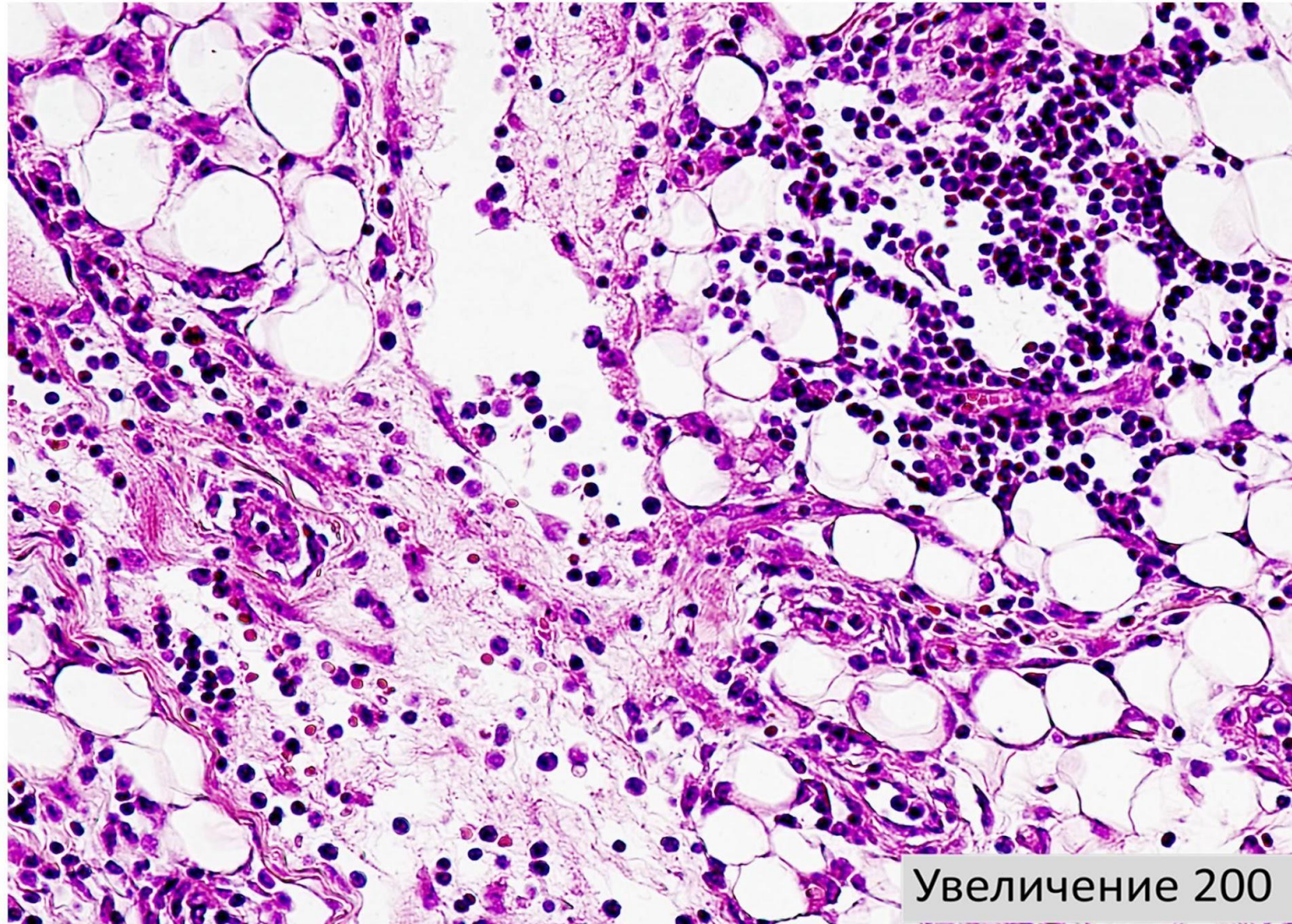


Увеличение 40

Микропрепарат «Флегмонозно-язвенный аппендицит». Окраска Г-Э. Препарат зарисовать.



Микропрепарат «Флегмонозно-язвенный аппендицит». Окраска Г-Э. Препарат зарисовать.



Увеличение 200

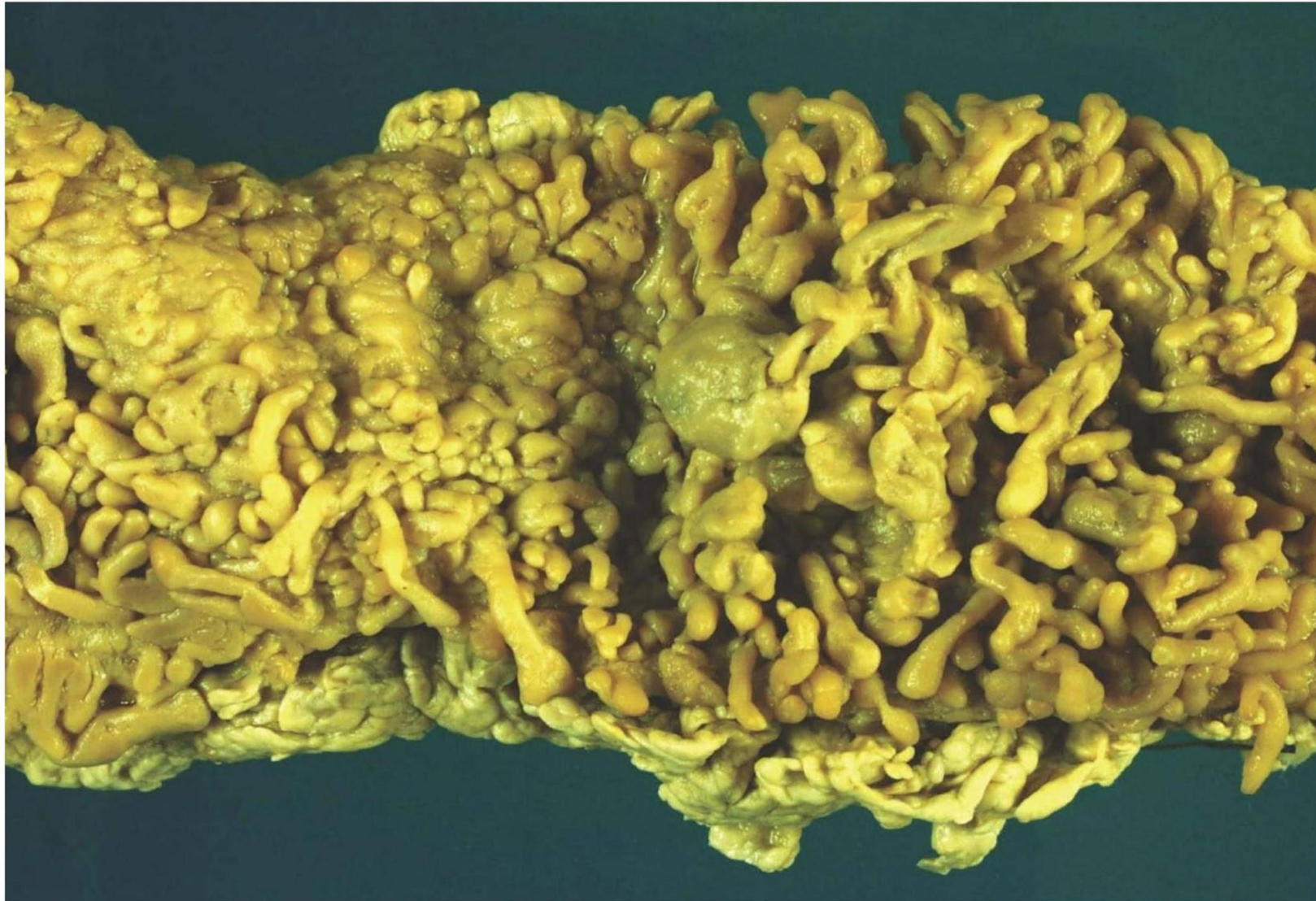Осложнения аппендицита

- Перфорация
- Самоампутация
- Эмпиема (скопление гноя в просвете отростка)
- Тифлит
- Пилефлебит (при распространении воспаления по воротной вене — пилефлебитические абсцессы печени)
- Внекишечные (ТЭЛА, пневмония)
- Операционные

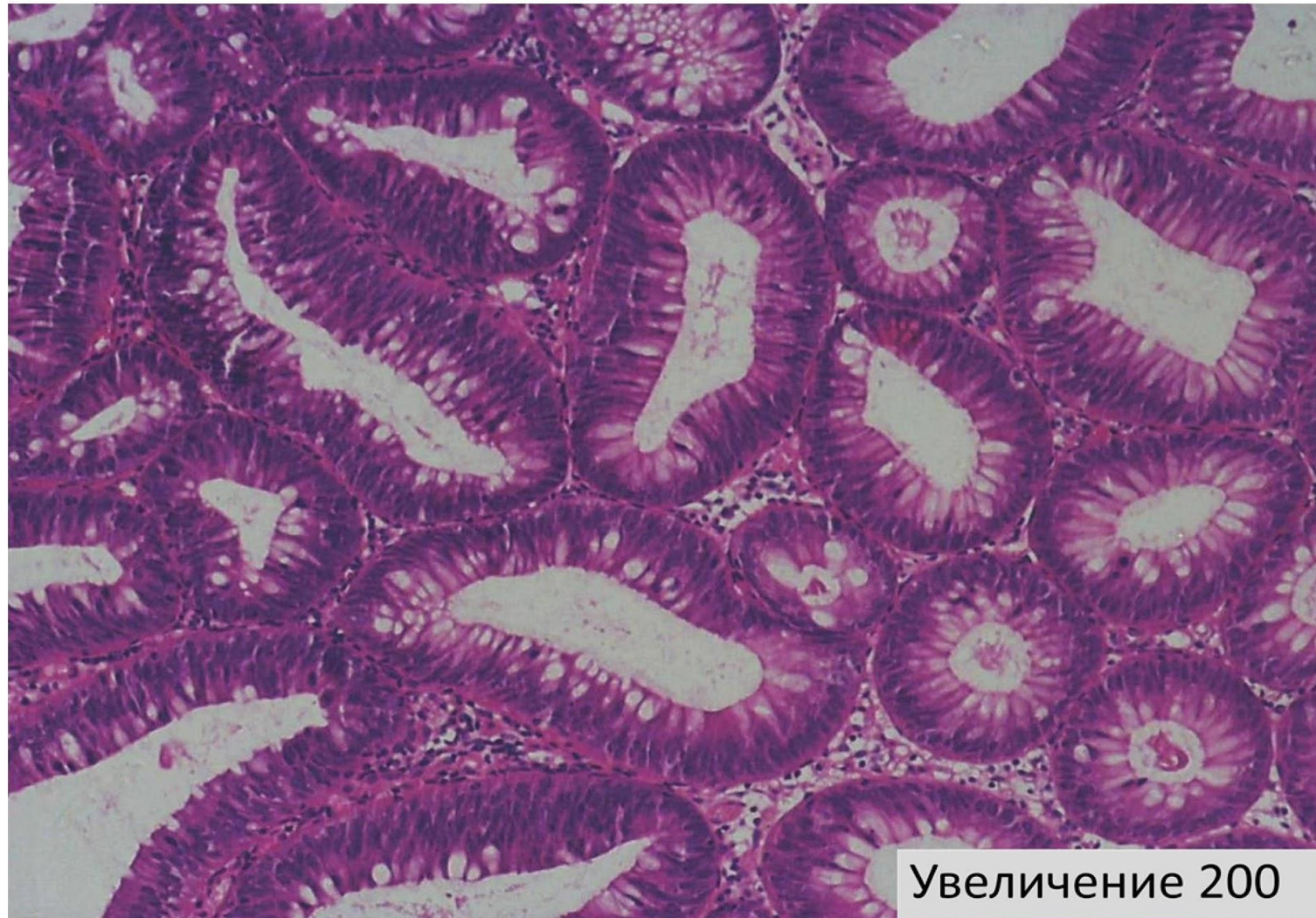
Рак кишечника

- Рак тонкой кишки встречается очень редко.
- Рак **толстой** кишки имеет тенденцию к учащению, смертность от него увеличивается. Из различных отделов толстой кишки рак чаще встречается в прямой кишке, реже — в сигмовидной, слепой, печеночном и селезеночном углах поперечной ободочной кишки.
- ***Предраковые состояния:***
 - гиперпластические полипы;
 - аденоматозные полипы;
 - ворсинчатые полипы;
 - **полипоз кишечника (макропрепарат);** ↓
 - хронический язвенный колит;
 - хронические свищи прямой кишки.

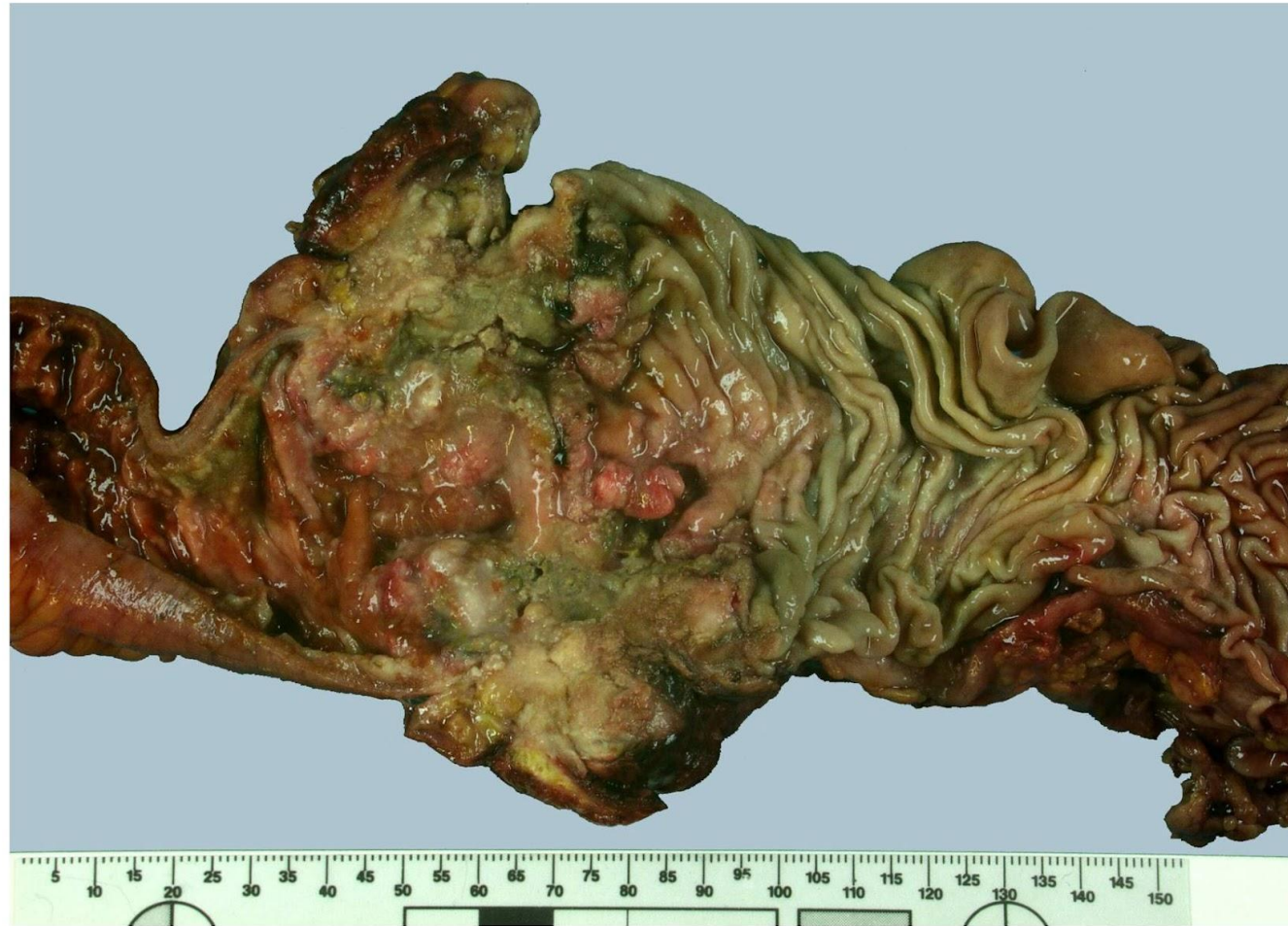Макропрепарат «Семейный аденоматозный полипоз». Демонстрация.



Микропрепарат «Тубулярная аденома толстой кишки». Окраска Г-Э. Демонстрация.

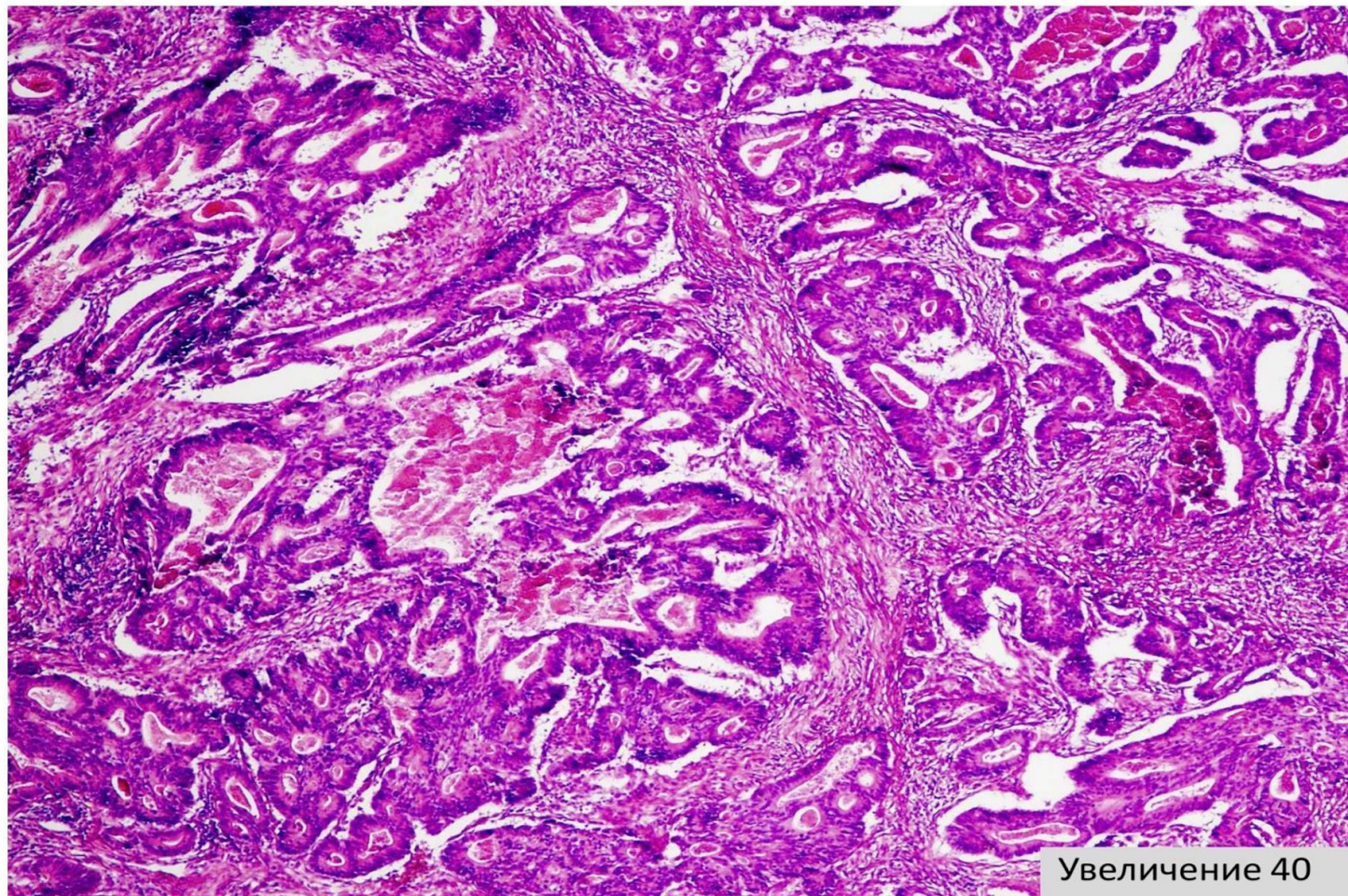


Макропрепарат «Циркулярный рак толстой кишки». Препарат описать.

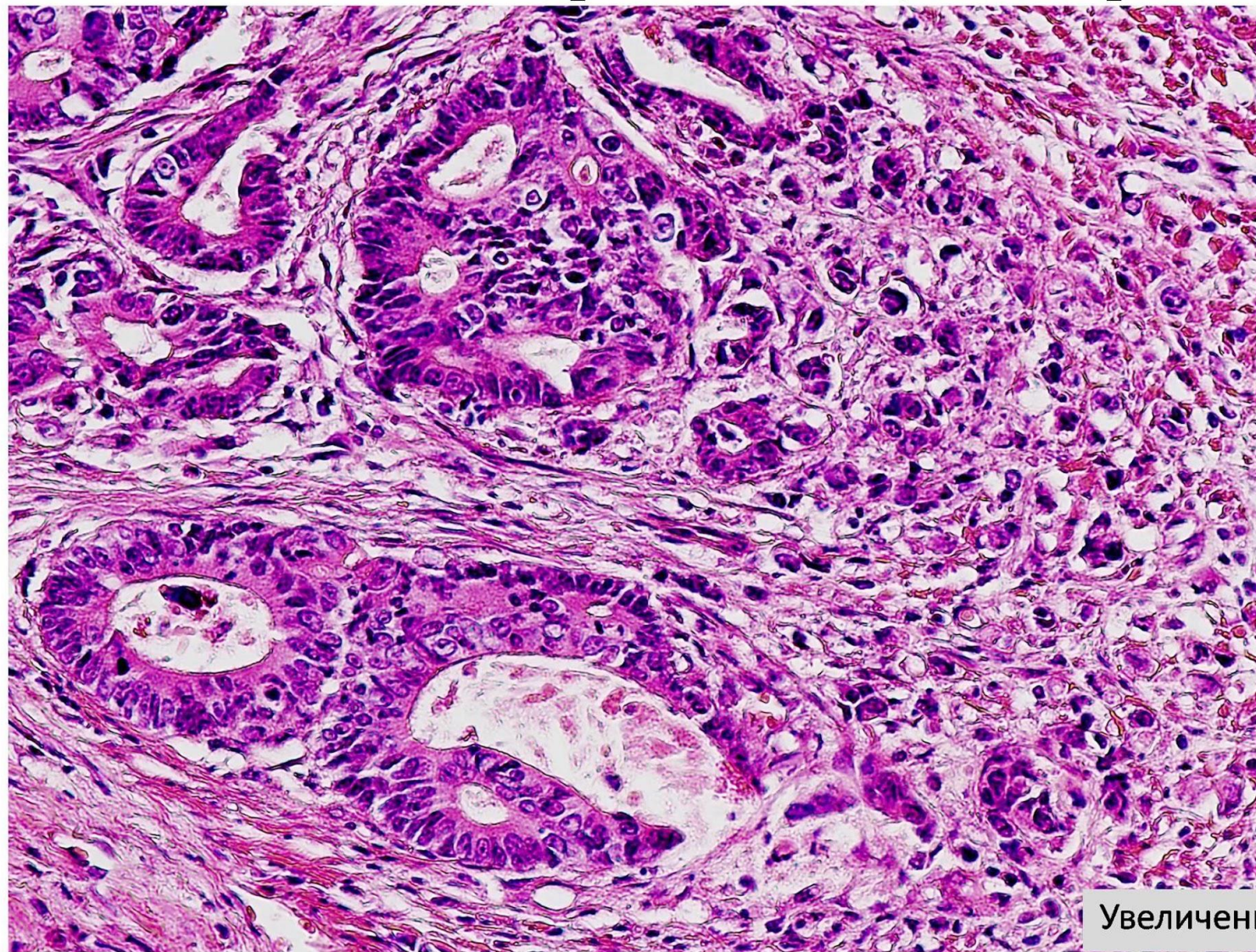


- **Макроскопически** чаще всего встречаются язвенная, язвенно-инфильтративная формы, но могут быть раки в форме узла (полипозный и крупнобугристый).
- **Гистологические типы:** самой распространенной является аденокарцинома (до 80%). Могут встречаться также перстневидноклеточный рак, а в области анального отверстия — плоскоклеточный ороговевающий и неороговевающий раки.
- **Метастазирование:** в параректальные лимфоузлы и лимфоузлы малого таза, затем в брыжеечные лимфоузлы, а у женщин — в оба яичника. Гематогенно рак кишки может метастазировать в печень, легкие.
- **Осложнения:**
 - кровотечение;
 - перфорация кишки с развитием перитонита, парапроктита (в зависимости от локализации опухоли);
 - развитие кишечной непроходимости;
 - формирование свищей (кишечно-мочепузырный, кишечно-влагалищный).

Микропрепарат «Тубулярно-сосочковая
умереннодифференцированная аденокарцинома
толстой кишки. Окраска Г-Э. Демонстрация.



Микропрепарат «Тубулярно-сосочковая
умереннодифференцированная аденокарцинома
толстой кишки. Окраска Г-Э. Демонстрация.



Увеличение 200