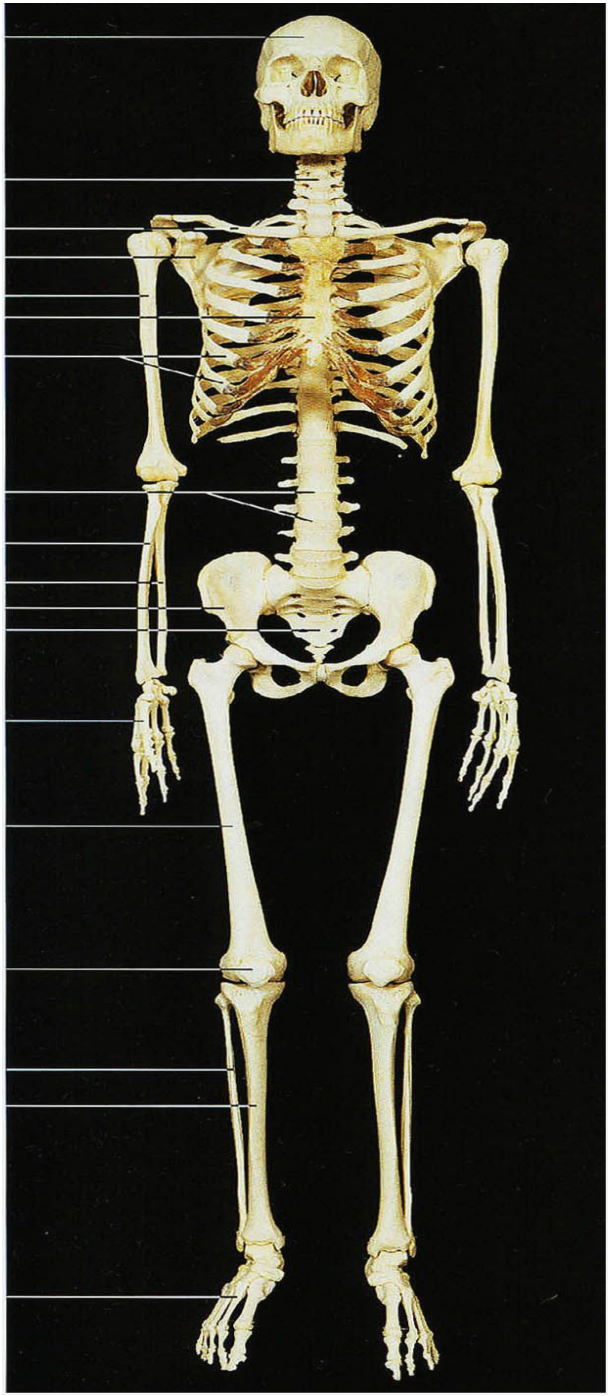

СТРОЕНИЕ СКЕЛЕТА

Скелет (sceleton) – это комплекс костей и их соединений, образующих твердый остов тела человека и является пассивной частью опорно-двигательного аппарата человека.

Скелет, skeleton (от греч. skeletos – высушенный).

Число отдельных костей, входящих в состав скелета взрослого человека, больше 200, из них 36 - 40 расположены по средней линии тела и непарные, остальные - парные кости.

23 кости образуют череп, 32-34 – позвоночный столб, 25 костей составляют ребра и грудину, 64 кости образуют скелет верхних конечностей и 62 – скелет нижних конечностей.

ФУНКЦИИ СКЕЛЕТА

1. Опорная функция (к костям прикрепляются мышцы, сухожилия, связки).
2. Двигательная функция (кости являются рычагами, приводимыми в движение мышцами).
3. Защитная функция (кости защищают внутренние органы от внешних воздействий).
4. Формообразующая функция (кости являются каркасом, который придает телу человека определенную форму).
5. Кости участвуют в минеральном обмене, так как содержат значительное количество солей кальция, фосфора, магния и других элементов.
6. Кости участвуют в кроветворении, так как в костях находится красный костный мозг.

Строение костей скелета

Кость на 2/3 состоит из неорганического вещества (солей кальция) и на 1/3 — из органического вещества (белка оссеина).

Соли кальция придают кости высокую твердость, а оссеин обеспечивает значительную эластичность.

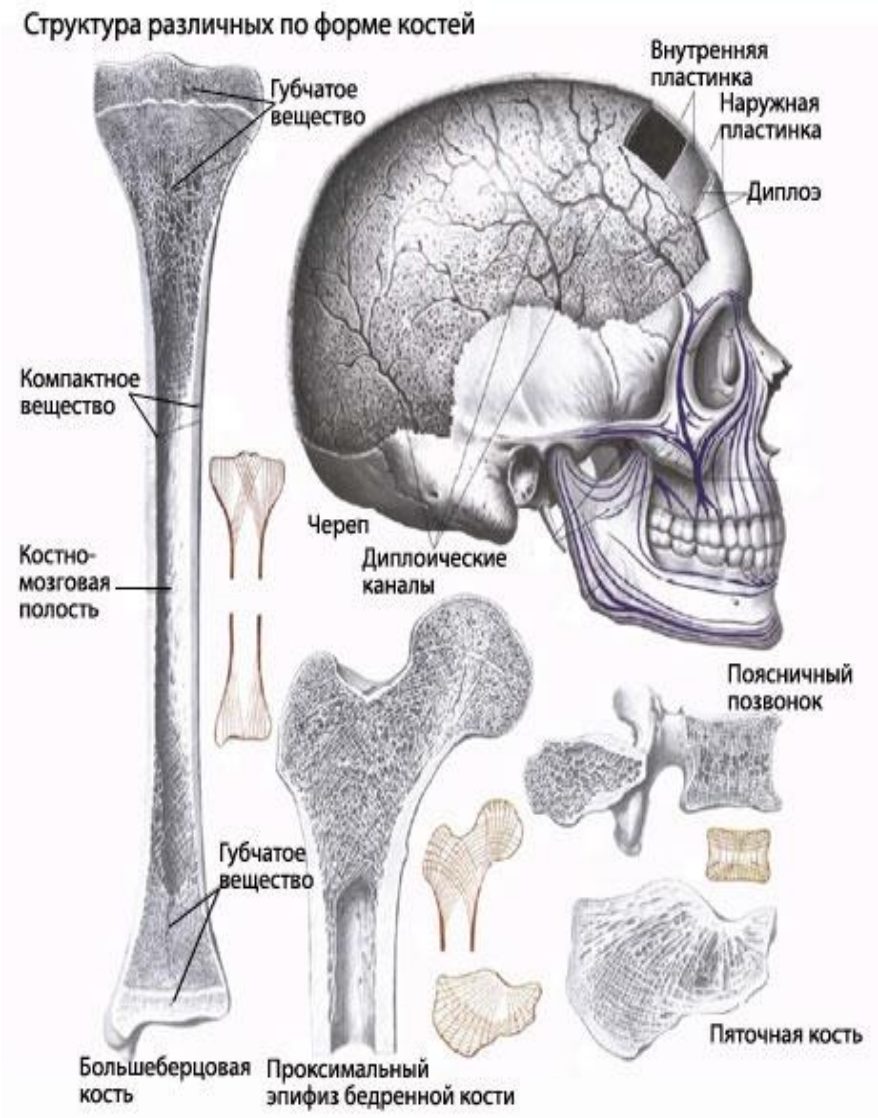

СТРОЕНИЕ КОСТИ

Структурно-функциональной единицей костей является **остеон**, образованный 4-20 трубками, вставленными одна в другую. В центре остеона имеется канал (Гаверсов канал), в котором проходит кровеносный капилляр. Каждая кость содержит большое число остеонов (например в бедренной кости их около 3200).

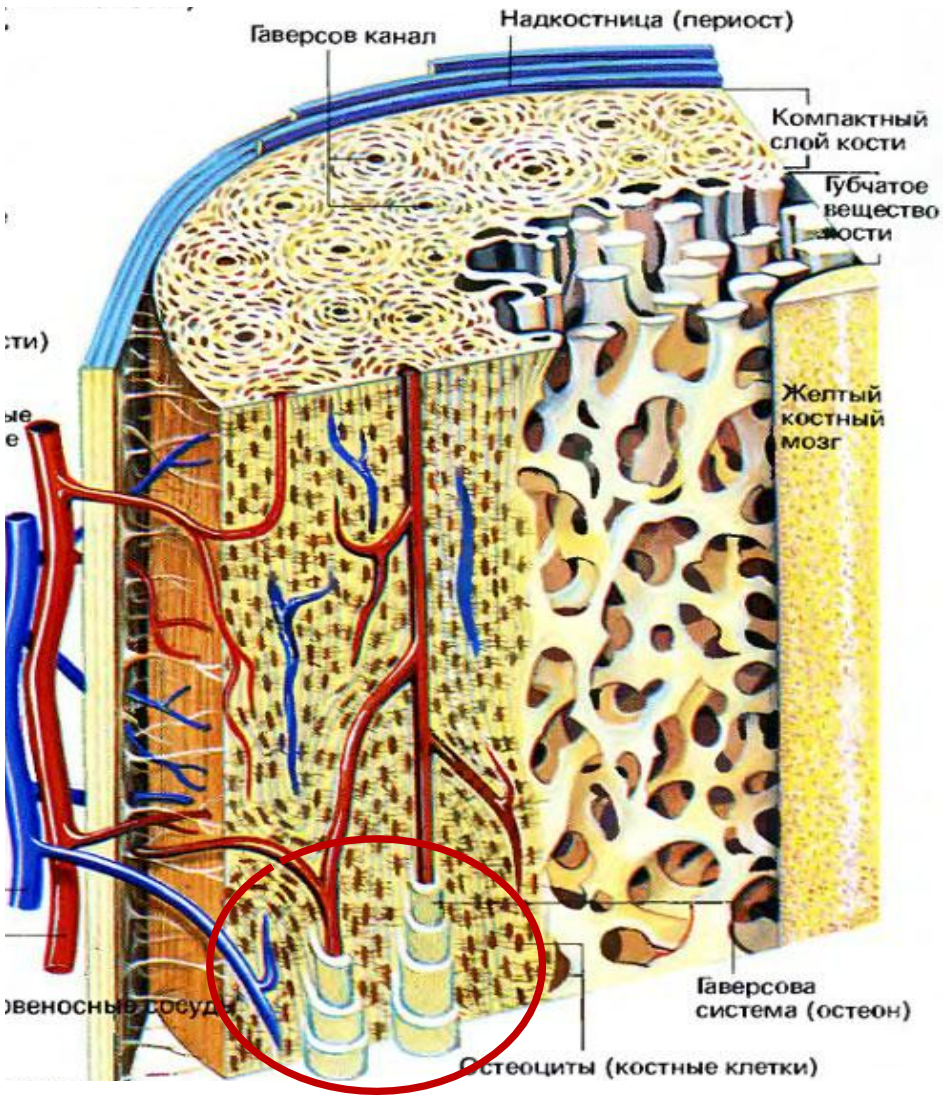

СТРОЕНИЕ КОСТИ

В строении кости выделяют:

- **надкостницу (периост)**
- **компактное вещество**
- **губчатое вещество**
- **костный мозг**

Надкостница покрывает кость снаружи. В ней находятся сосуды и нервы. За счёт надкостницы кость растёт в толщину.

СТРОЕНИЕ КОСТИ

В зависимости от того, как расположены костные трубочки различают:

- **компактное вещество кости**
- **губчатое вещество кости**

Если костные трубочки уложены в кости плотно, то образуется так называемое **компактное вещество кости**, а если рыхло, то **губчатое вещество кости**.

Компактное вещество кости

Губчатое вещество кости

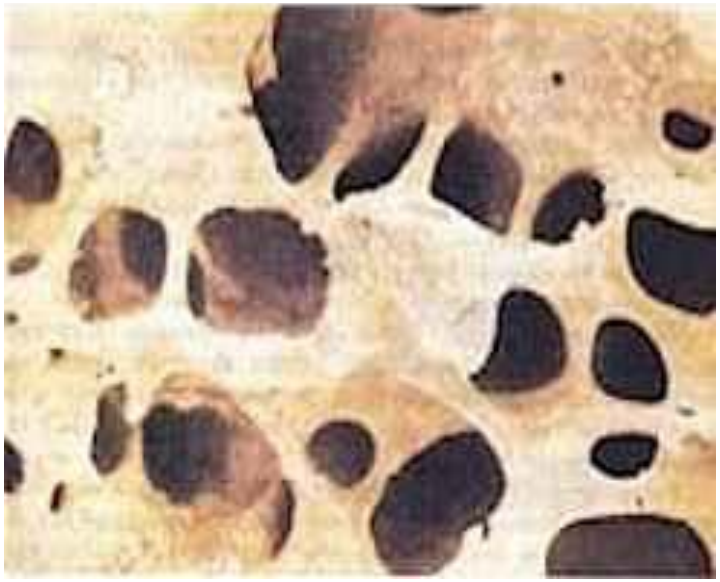

СТРОЕНИЕ КОСТИ

Костный мозг (medulla ossium).

Различают:

- **желтый** (medulla ossium flava) костный мозг
- **красный** (medulla ossium rubra) костный мозг

Желтый костный мозг расположен в костномозговой полости трубчатых костей и состоит из жировых клеток (именно они определяют его цвет).

Красный костный мозг

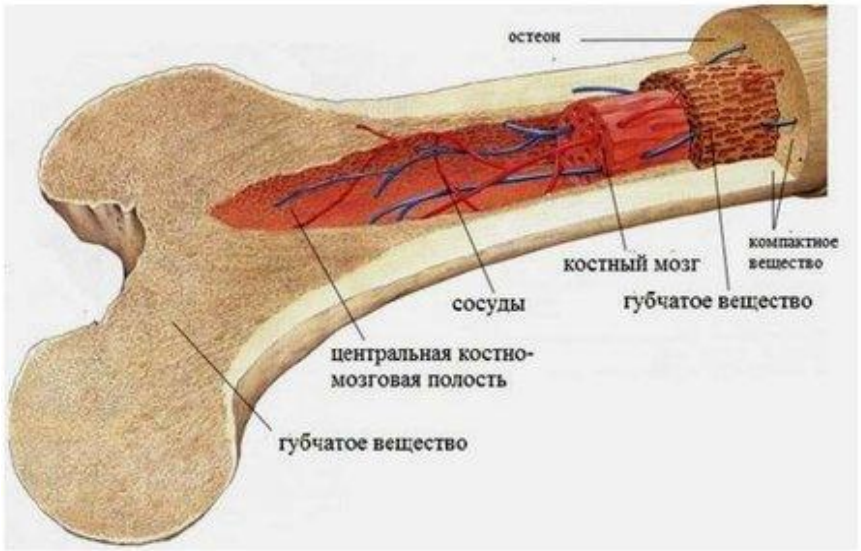

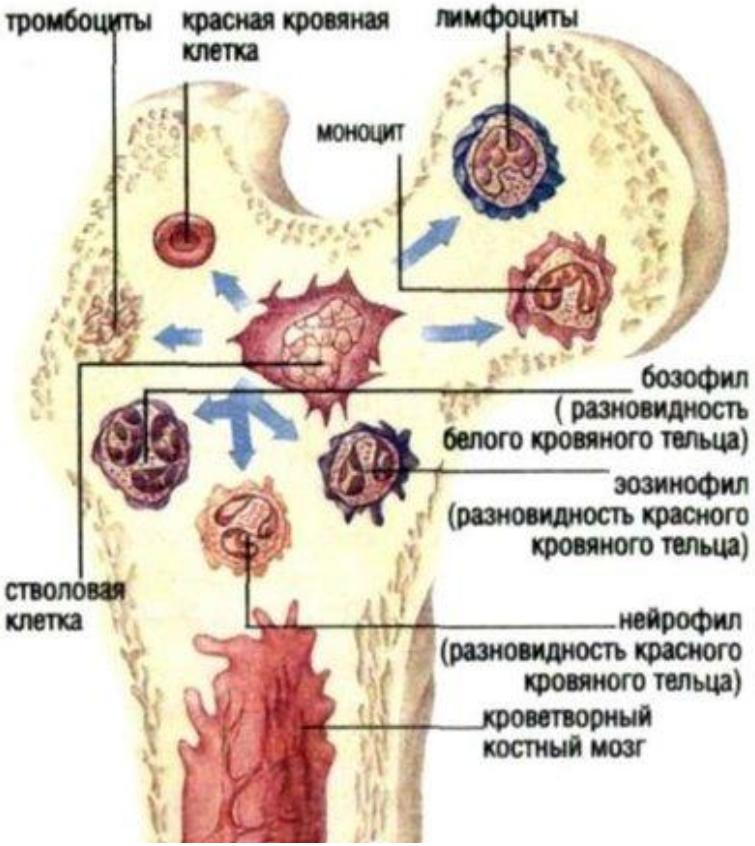

- ***Красный костный мозг***, расположенный в губчатом веществе кости — орган костеобразования и кроветворения. Здесь созревают клетки крови из стволовых клеток красного костного мозга, которые попадают в общий кровоток организма.

КЛАССИФИКАЦИЯ КОСТЕЙ

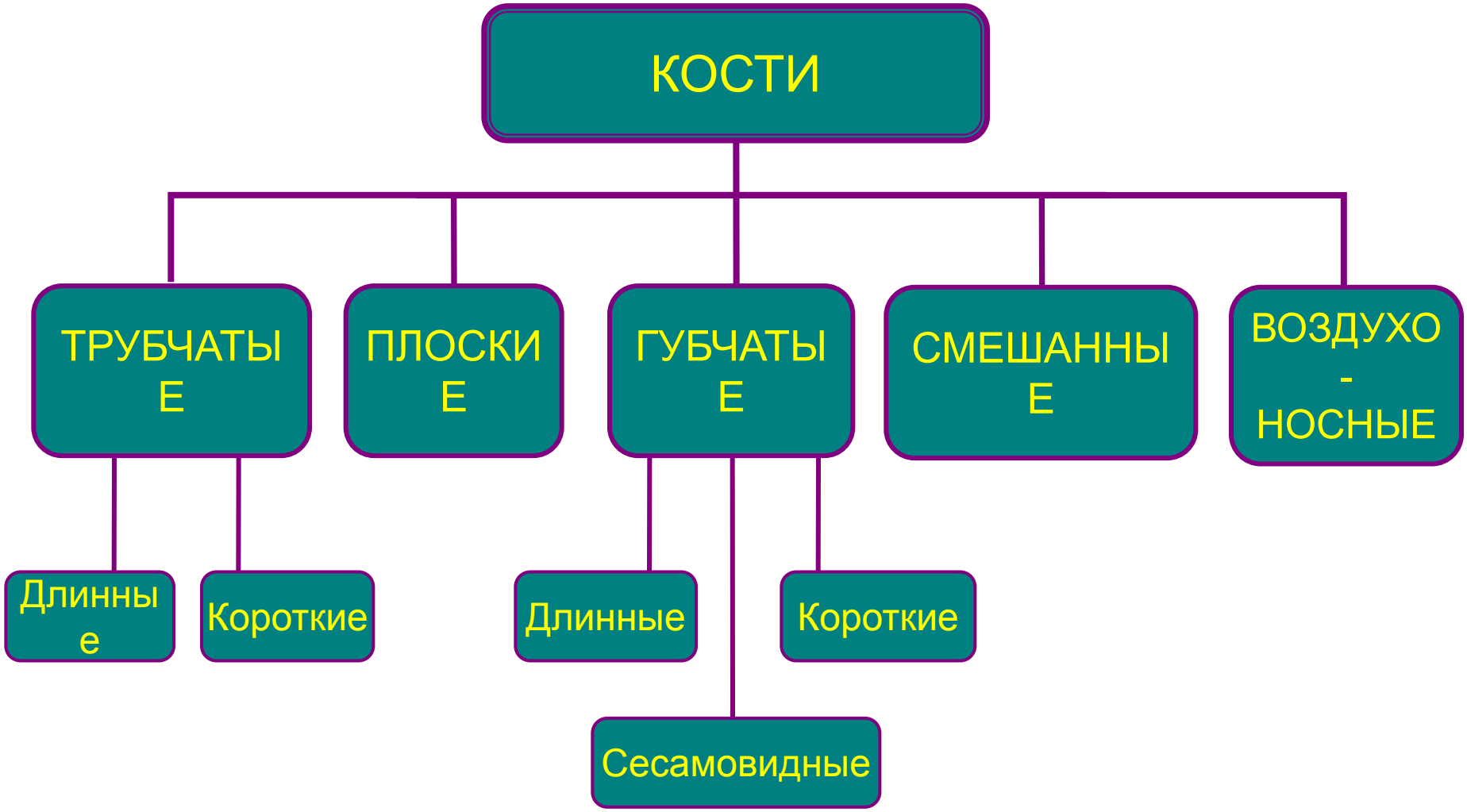

Строение трубчатых костей скелета

В трубчатых костях различают:

- **диафиз** и
- **эпифизы**

Диафиз (diaphysis) – это средняя часть трубчатых костей, в которой находится внутренняя костномозговая полость (cavitas medullaris).

Эпифизы (epyphysis) это утолщенные концы кости. Участок кости, где диафиз переходит в эпифиз называется метафиз.

В костномозговой полости находится жёлтый костный мозг.

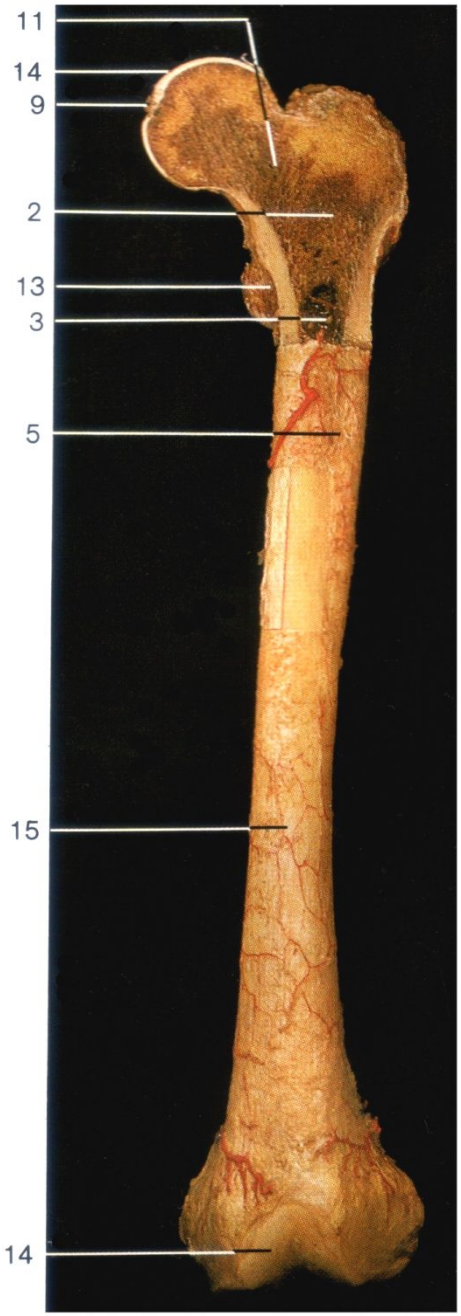

ПЛОСКИЕ КОСТИ

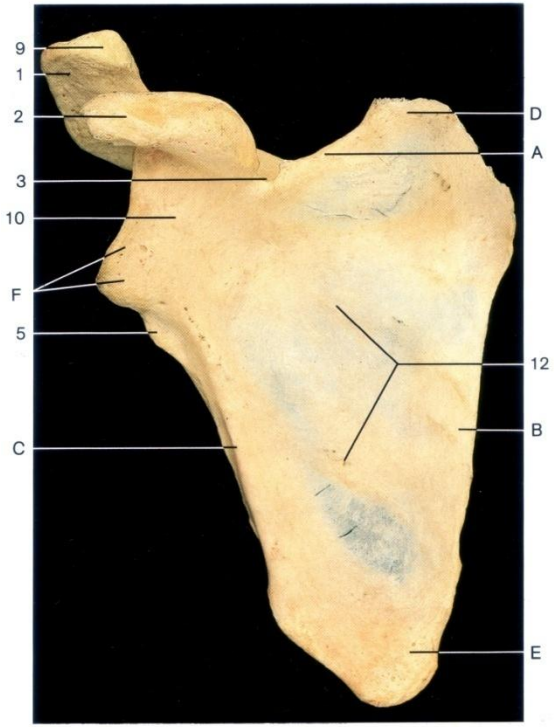

Лопатка

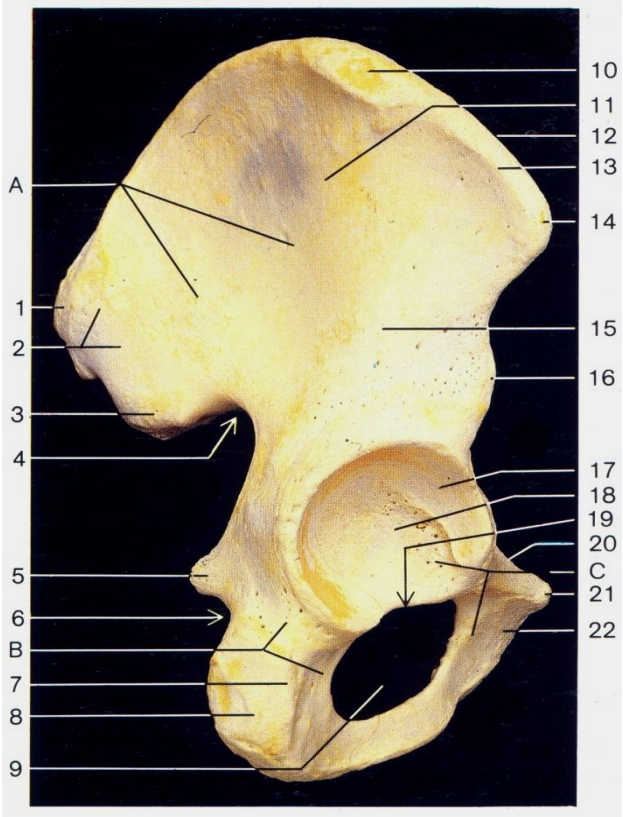

Тазовая кость

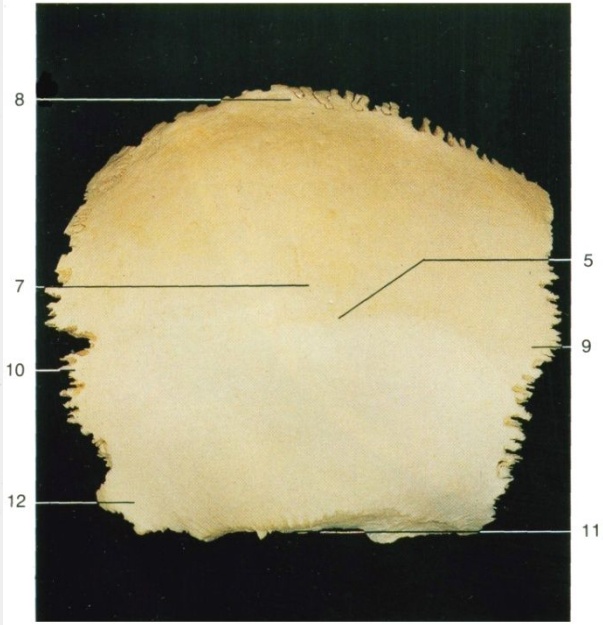

Теменная кость

Плоские кости - образованы двумя хорошо развитыми компактными наружными пластинками, между которыми располагается губчатое вещество (кости черепа, тазовая кость, лопатки).

СМЕШАННЫЕ КОСТИ

Смешанные кости - имеют сложную форму и состоят из частей, различных по функциям, форме и происхож-дению (кости основания черепа состоят из тела и чешуи).

Позвонки

Скелет человека

В скелете различают следующие части:

- **скелет туловища** (позвонки, ребра, грудина)
- **скелет головы** (кости черепа)
- **кости поясов конечностей** - верхней конечности (лопатка, ключица) и нижней конечности (тазовая)
- **кости свободных конечностей** – верхней конечности (плечо, кости предплечья и кисти) и нижней конечности (бедро, кости голени и стопы).

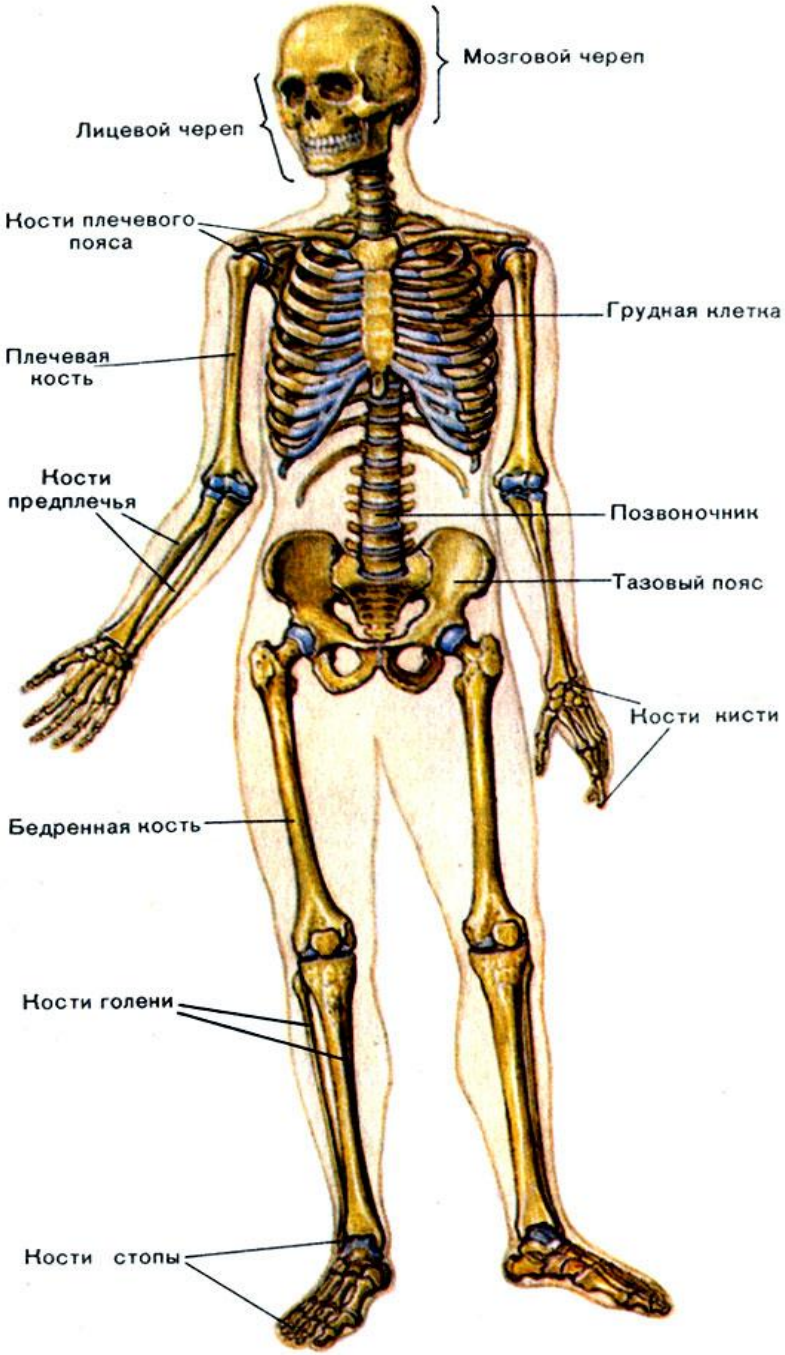

Позвоночный столб (columna vertebralis)

В соответствии с расположением и особенностями строения в позвоночном столбе различают пять видов позвонков:

- **7 шейных** (vertebrae cervicales)
- **12 грудных** (vertebrae thoracicae)
- **5 поясничных** (vertebrae lumbales)
- **5 крестцовых** (vertebrae sacrales) объединённых в одну кость — крестец (os sacrum)
- **3—5 копчиковых** позвонков (vertebrae coccygeae), образующих копчик

Позвоночный столб

Позвоночный столб человека на своем протяжении имеет несколько изгибов. Кривизна, обращенная выпуклостью кпереди, называется **лордозом** (lordosis), а вогнутостью кпереди — **кифозом** (kyphosis).

Различают:

- **шейный лордоз** (lordosis cervicalis)
- **поясничный лордоз** (lordosis lumbalis)
- **грудной кифоз** (kyphosis thoracalis)
- **крестцовый кифоз** (kyphosis sacralis)

Лордозы и кифозы придают позвоночному столбу человека пружинистость и эластичность.

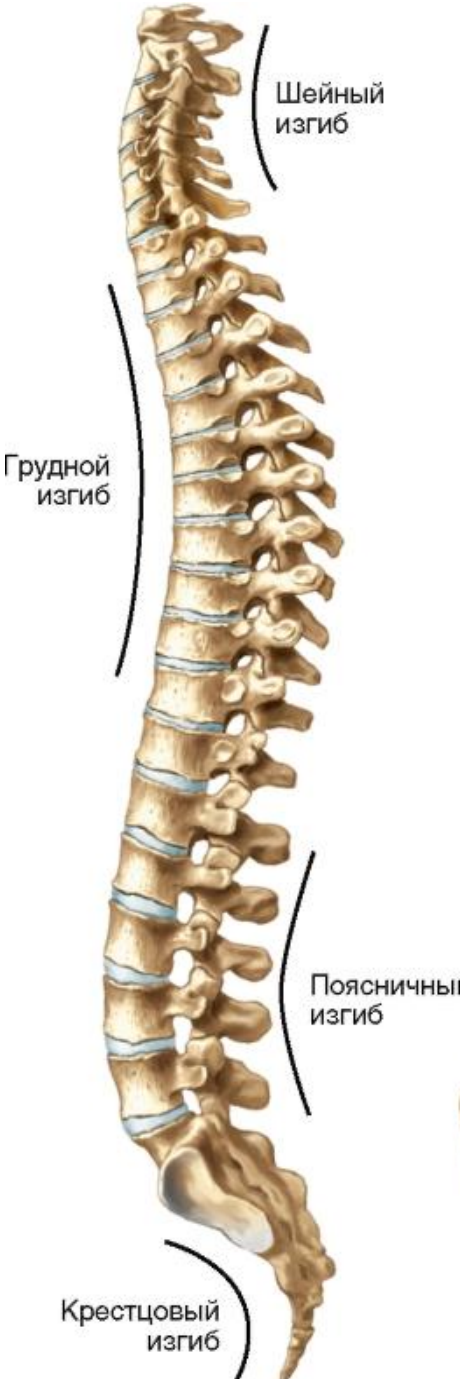

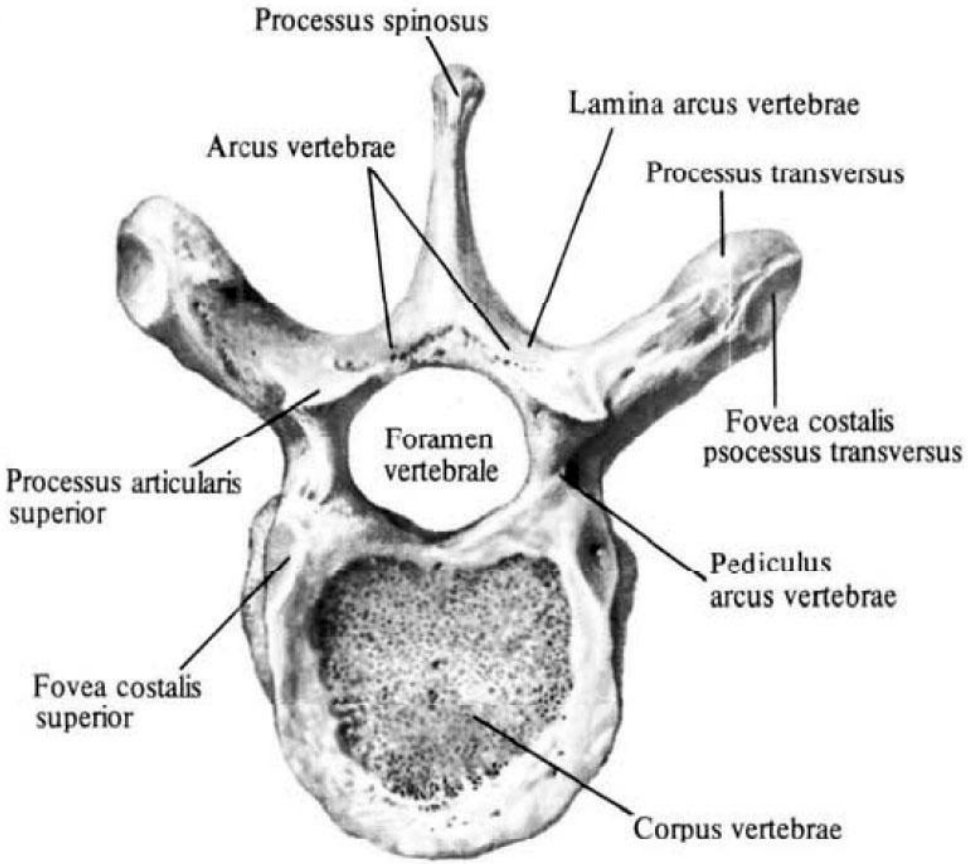

ОБЩЕЕ СТРОЕНИЕ ПОЗВОНКОВ

Все позвонки, кроме I шейного имеют:

- **тело позвонка** (corpus vertebrae)
- **дугу позвонка** (arcus vertebrae)
- **позвоночное отверстие** (foramen vertebrae)

На дуге позвонка расположены различные отростки:

- парные **верхние** и **нижние суставные отростки** (processus articularis superior et processus articularis inferior)
- парные **поперечные отростки** (processus transversus) и
- один непарный **остистый отросток** (processus spinosus)

СТРОЕНИЕ ПОЗВОНКОВ

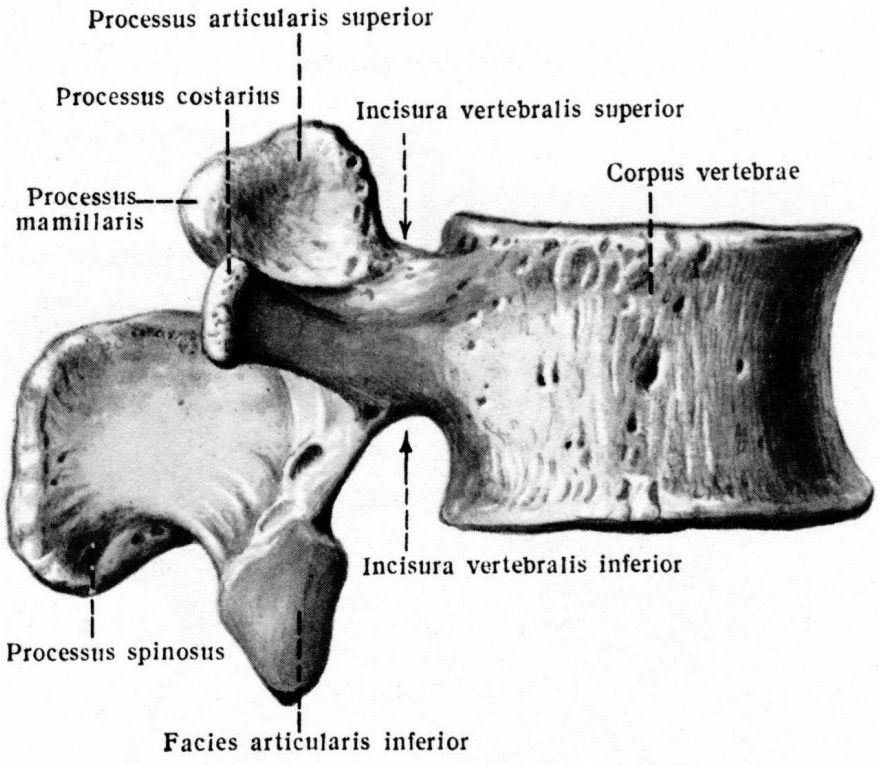

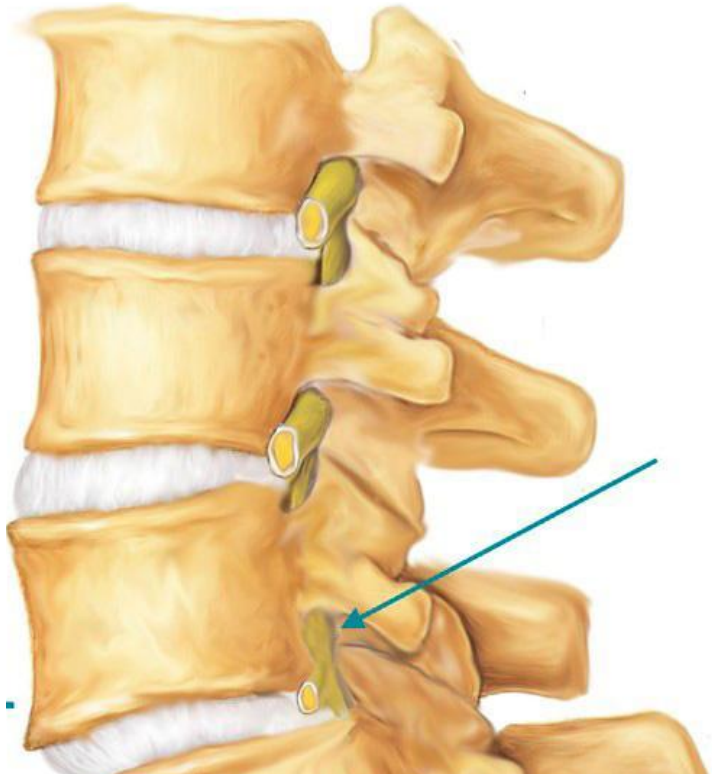

- На основании дуги позвонка имеются **позвоночные вырезки** (incisura vertebralis): **верхняя** (incisura vertebralis superior) и **нижняя** (incisura vertebralis inferior). Вырезки соседних позвонков образуют межпозвоночные отверстия, через которые проходят спинномозговые нервы

Шейные позвонки (vertebrae cervicales)

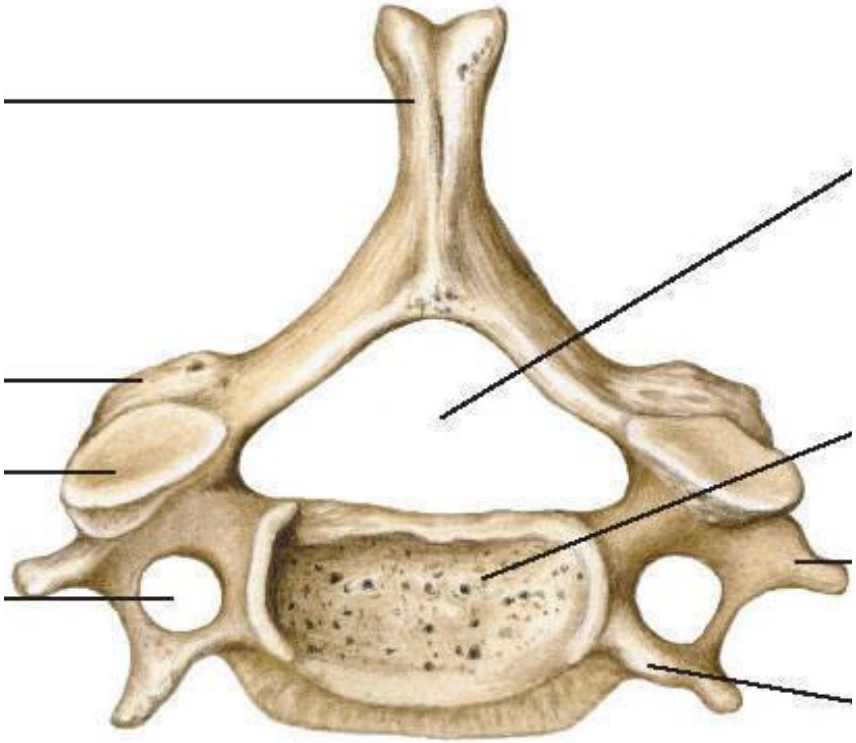

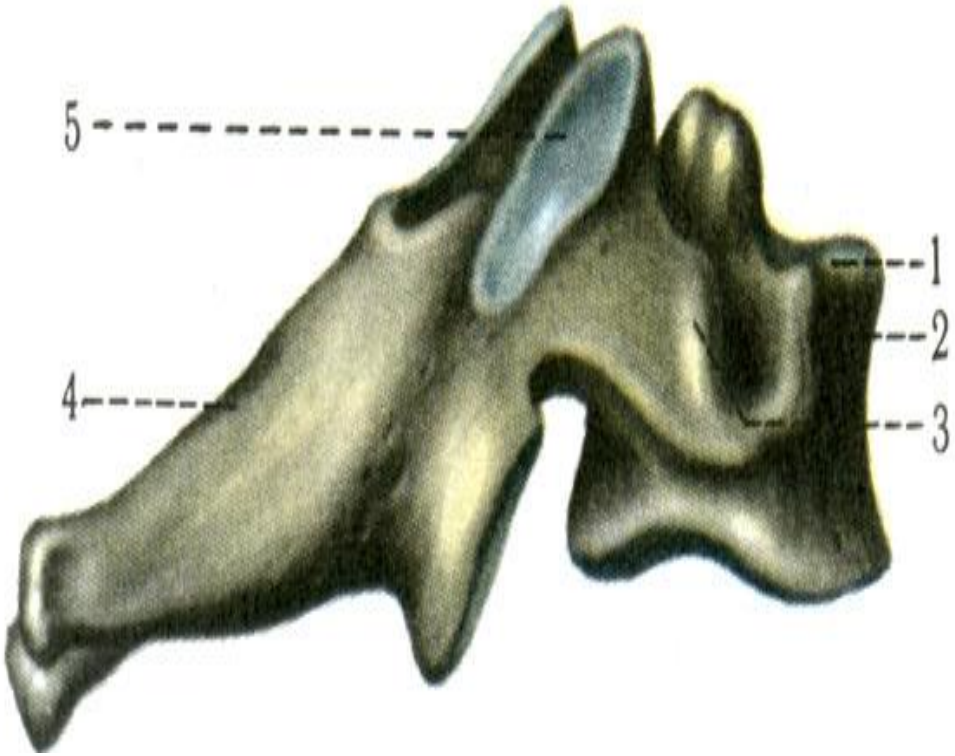

Позвонки различных отделов позвоночного отдела отличаются по своему строению.

1) Шейные позвонки в поперечных отростках имеют отверстия, через которые проходит позвоночная артерия.

2) Остистые отростки шейных позвонков на конце своём раздвоены.

I шейный позвонок - атлант

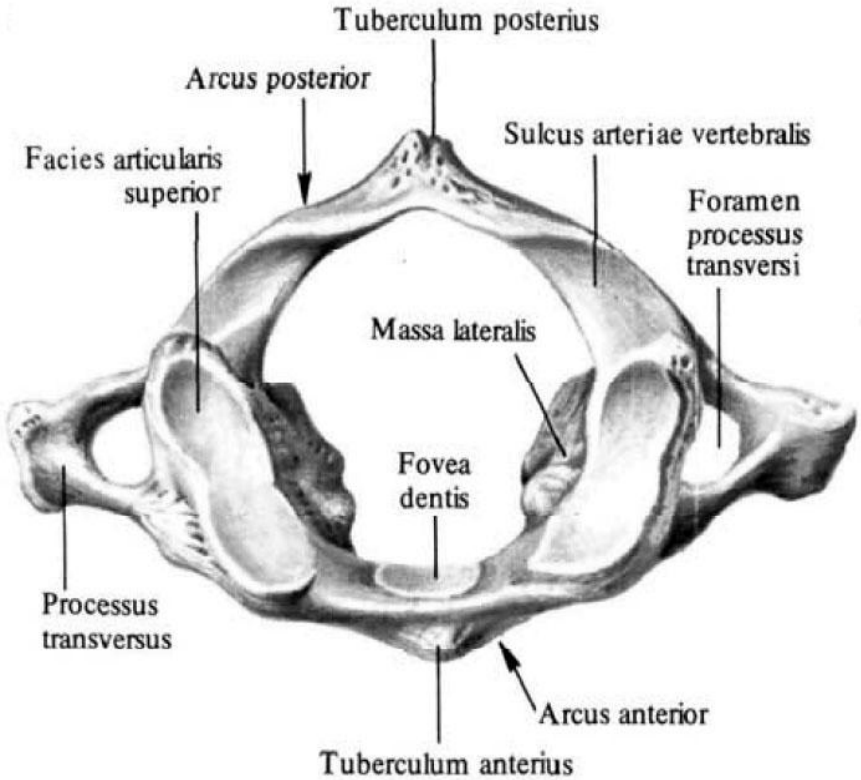

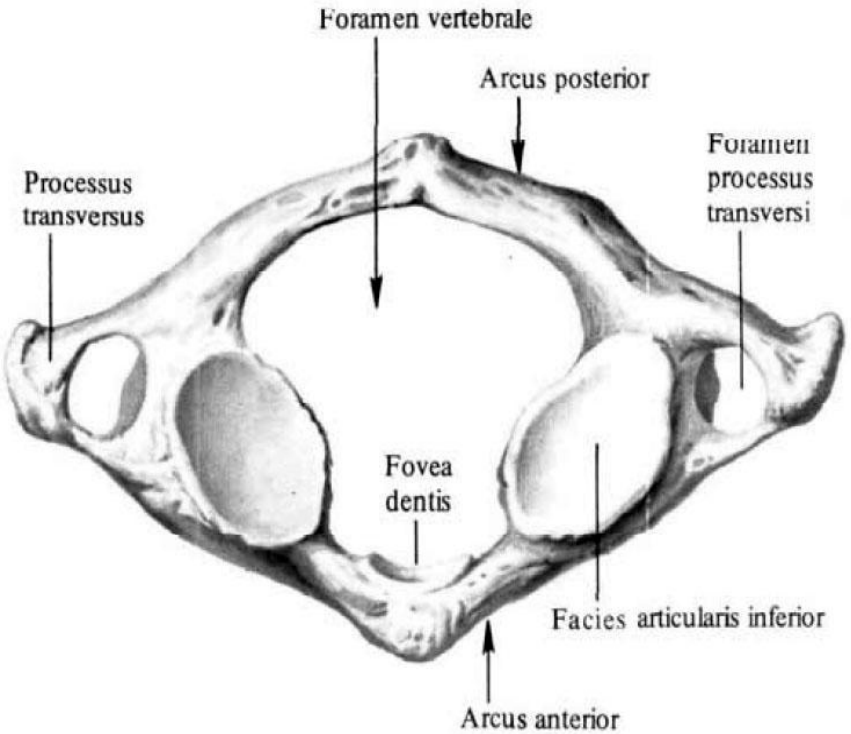

Главные его отличия от других позвонков:

1) Отсутствует тело; 2) Имеются две дуги передняя и задняя;

3) С помощью суставных поверхностей, имеющих форму ямок, атлант сочленяется с затылочной костью сверху и со II шейным позвонком снизу; 4) отсутствует остистый отросток.

II шейный позвонок - аксис

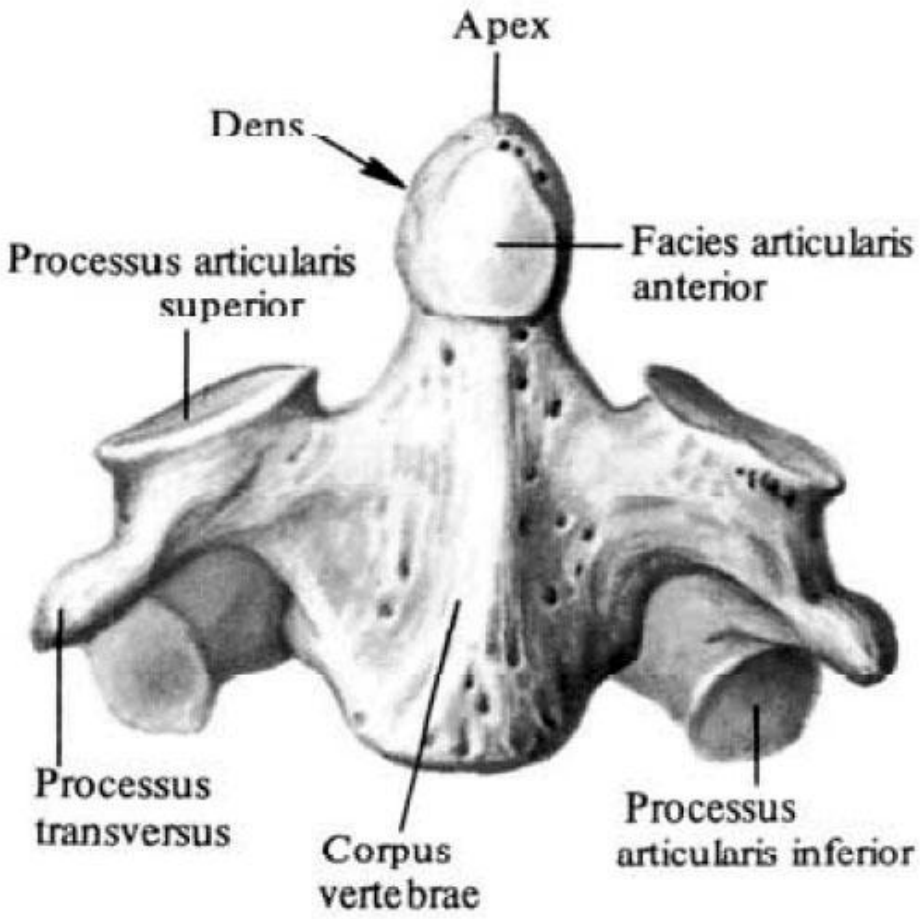

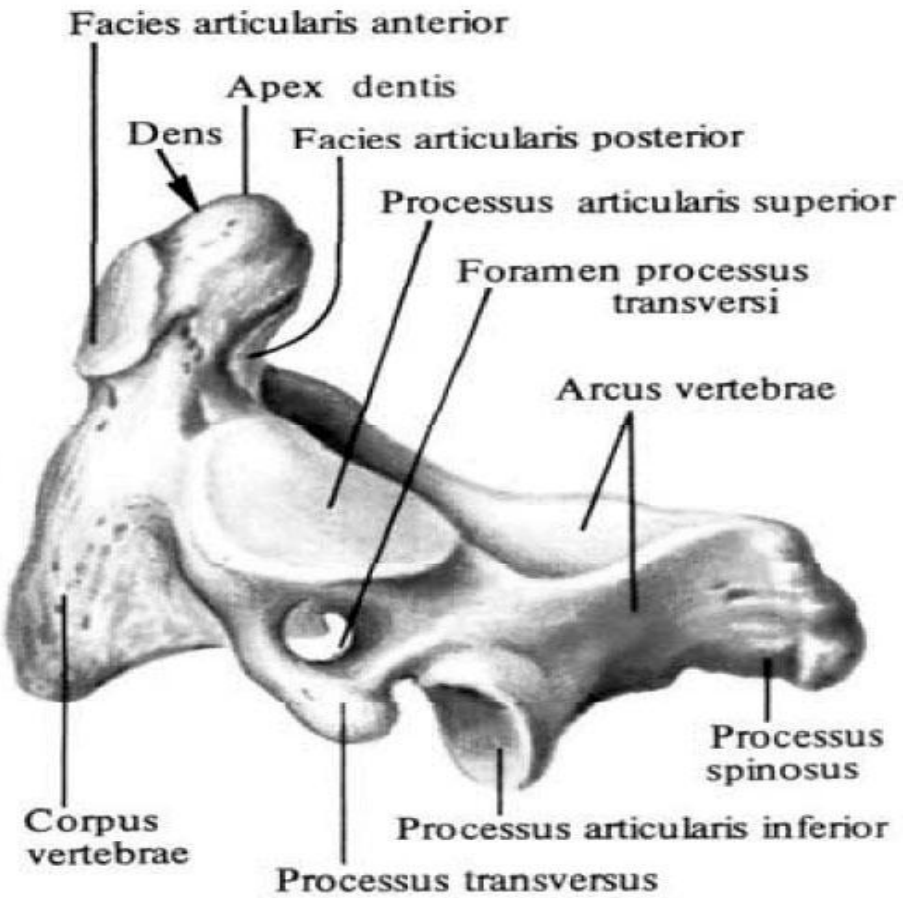

II шейный позвонок - аксис (*осевой*) - имеет зубовидный отросток, который сочленяется с передней дугой атланта.

Шейные позвонки

I и II шейные позвонки сочленяются между собой с помощью зубовидного отростка аксиса

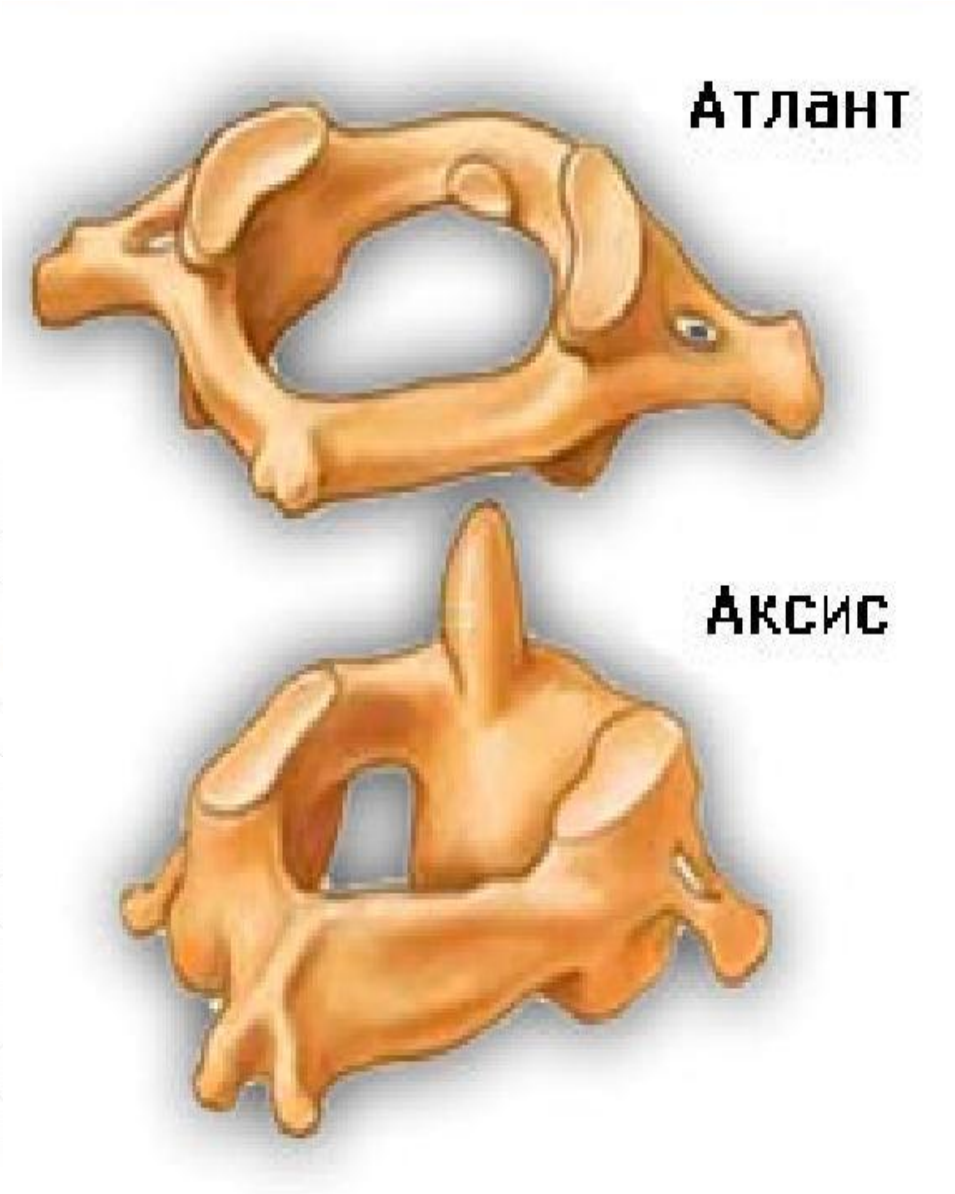

VI шейный позвонок

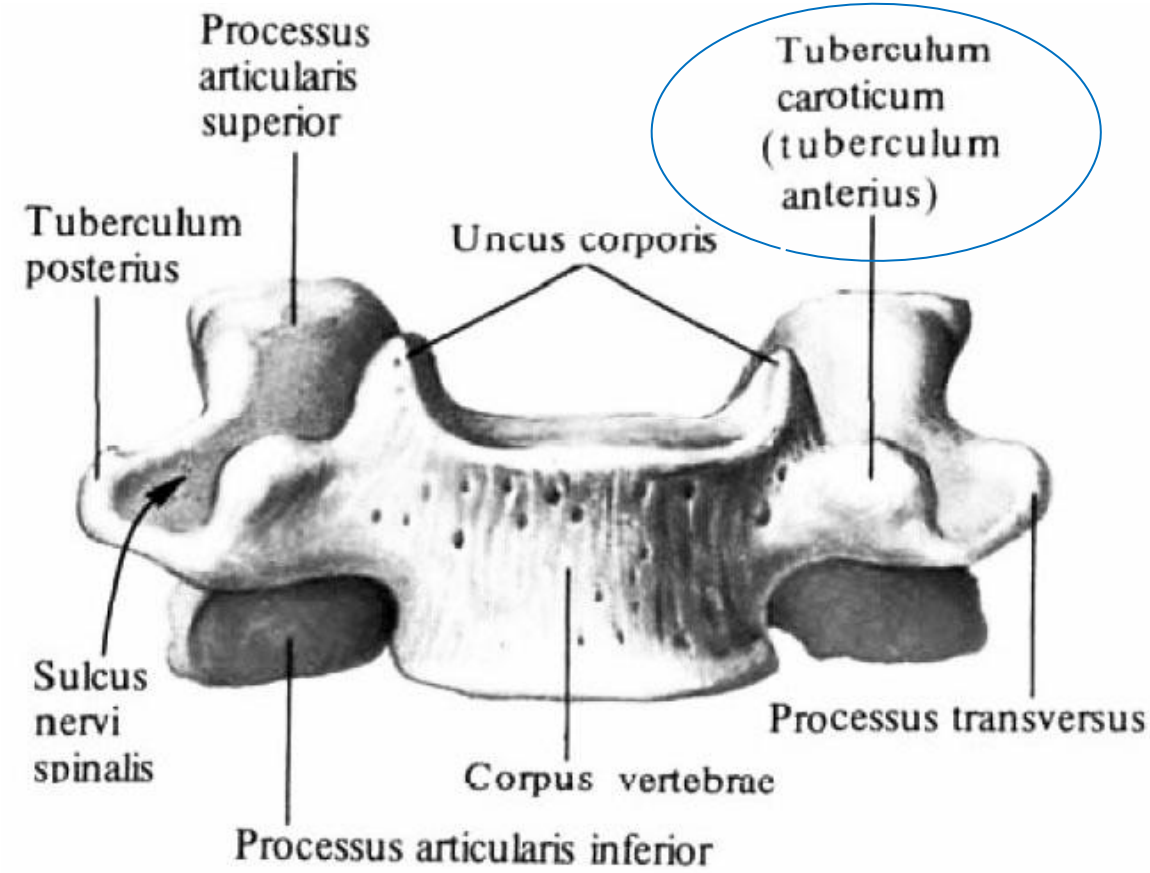

VI шейный позвонок - имеет сонный бугорок, к которому прижимают сонную артерию для определения пульса или остановки кровотечения из бассейна сонной артерии.

VII шейный позвонок
(vertebra prominens)

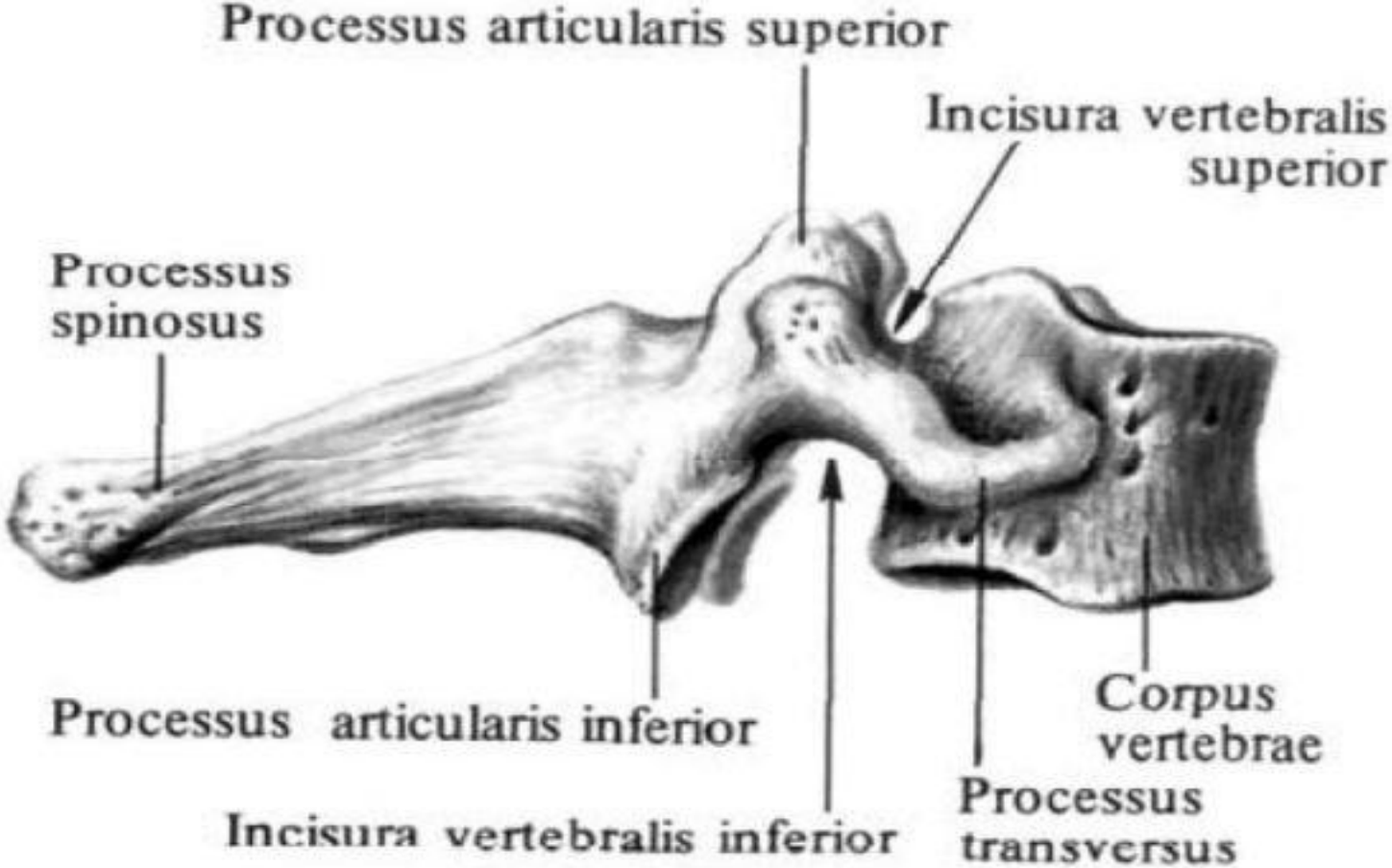

VII шейный позвонок, vertebra prominens имеет удлиненный остистый отросток.

Грудные позвонки

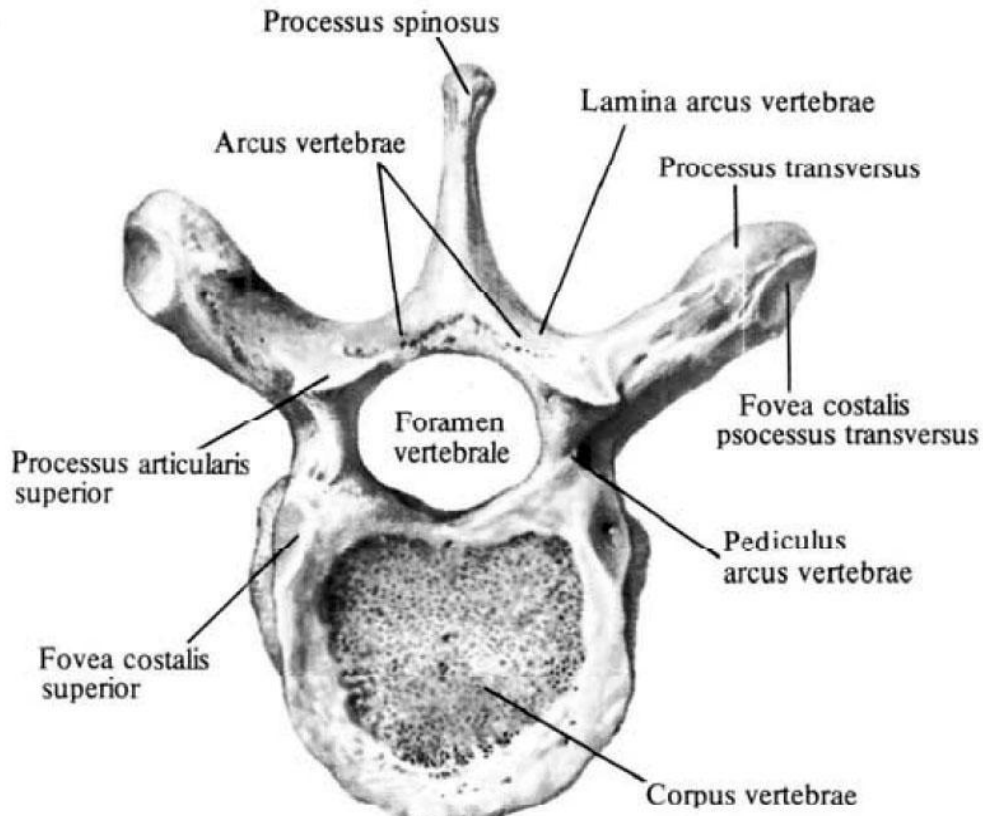

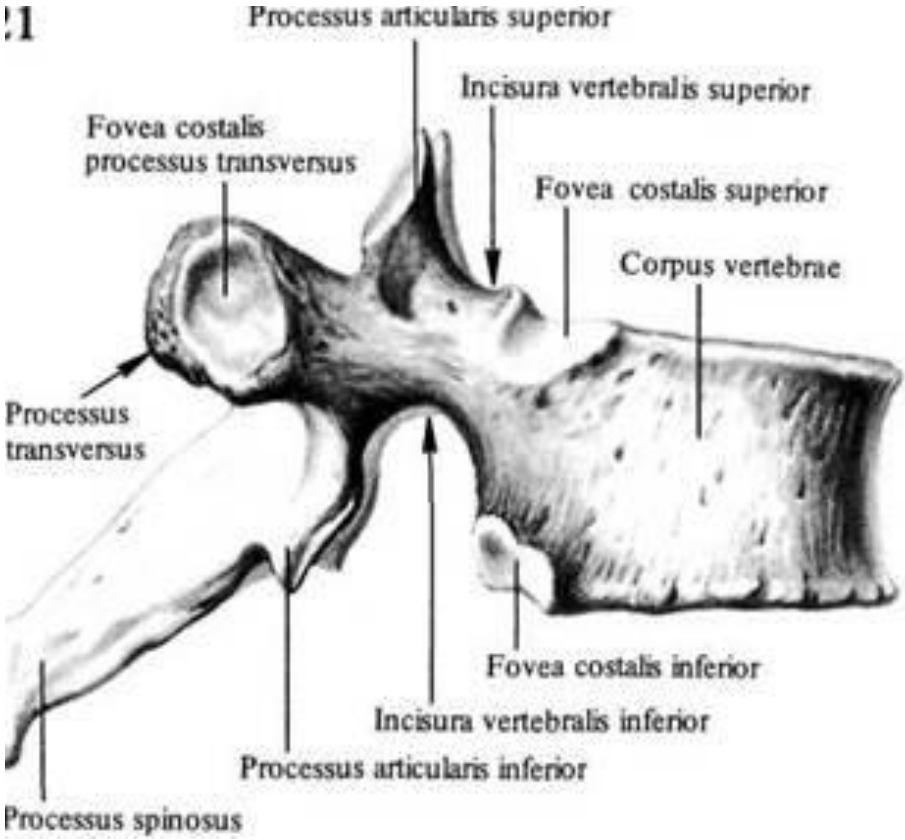

Грудные позвонки (vertebrae thoracicae)

1)имеют суставные ямки на теле (fovea costalis superior et fovea costalis inferior) для головок рёбер; 2) на поперечных отростках имеются ямки для бугорков ребра; 3) Остистые отростки самые длинные, они направлены кзади и книзу.

Поясничные позвонки

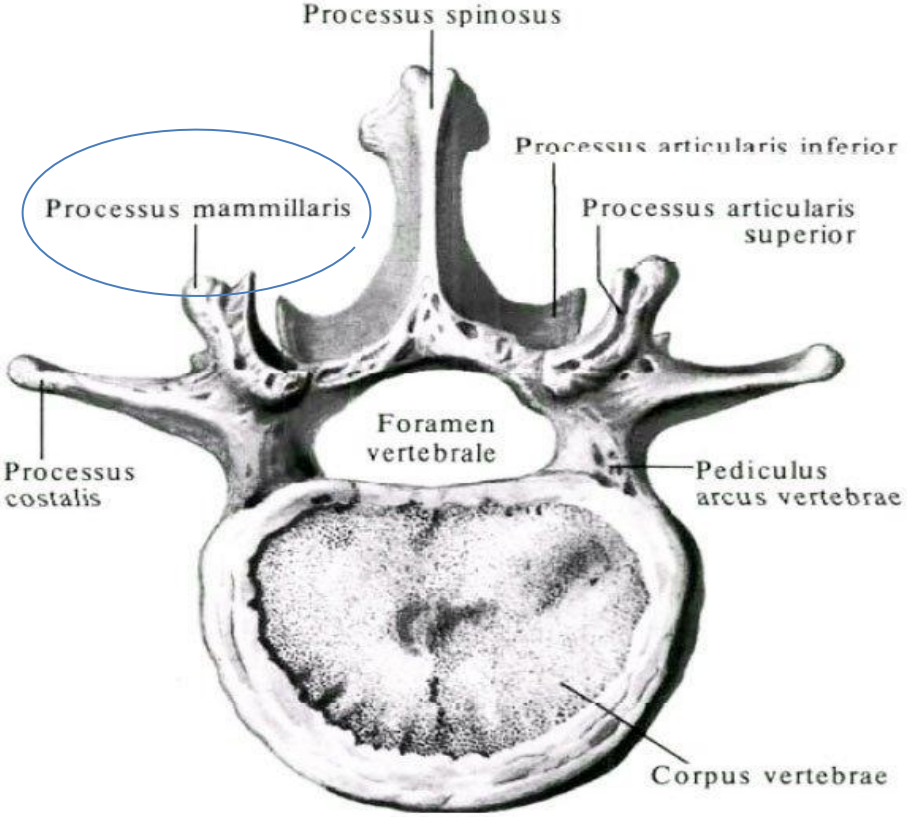

Поясничные позвонки (***vertebrae lumbales)***

1) Самые массивные;

2) Остистые отростки короче и направлены прямо назад;

3)На верхнем суставном отростке имеется сосцевидный отросток.

Крестцовая кость, или *крестец* (sacrum)

Крестцовая кость (***крестец)*** (sacrum), состоит из 5 сросшихся между собой позвонков.

На крестце различают:

- **основание** (basis ossis sacri)– это верхняя широкая часть(1)
- **верхушку** (apex ossis sacri) нижнюю узкую часть (6)
- две **боковые части** (pars lateralis) (3)

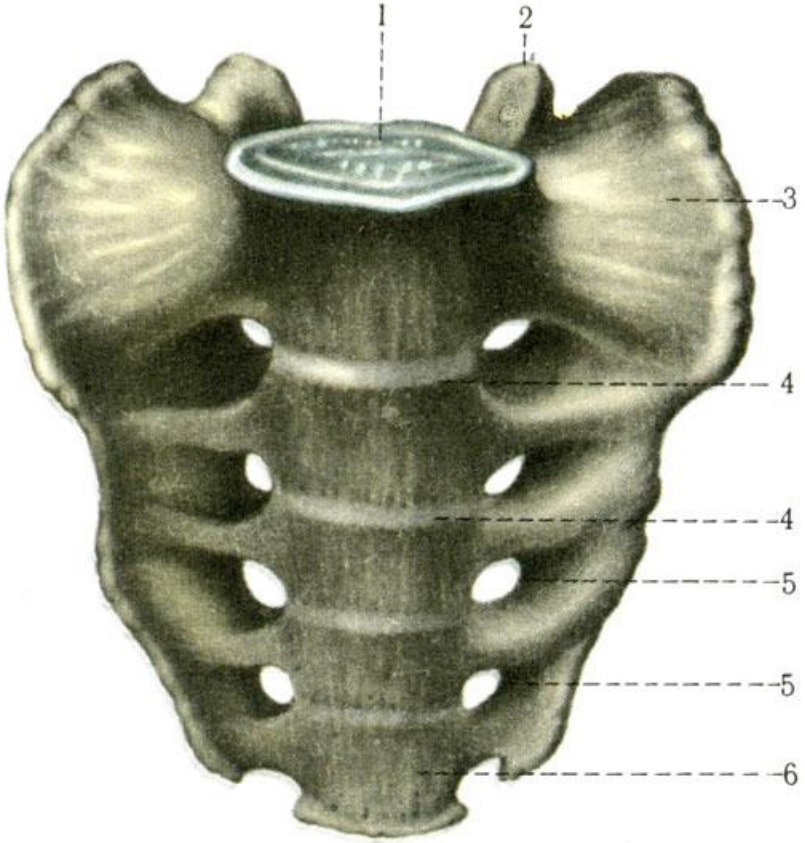

Крестцовая кость, или *крестец* (sacrum)

- **Передняя,** или **тазовая, поверхность** крестца вогнута, на ней имеются четыре пары передних крестцовых отверстий (foramina sacralia pelvina).
- **Задняя поверхность** крестца выпуклая, на ней различают костные выступы - гребни (crista sacralis) и четыре пары задних крестцовых отверстий.
- Через крестцовые отверстия проходят нервы.

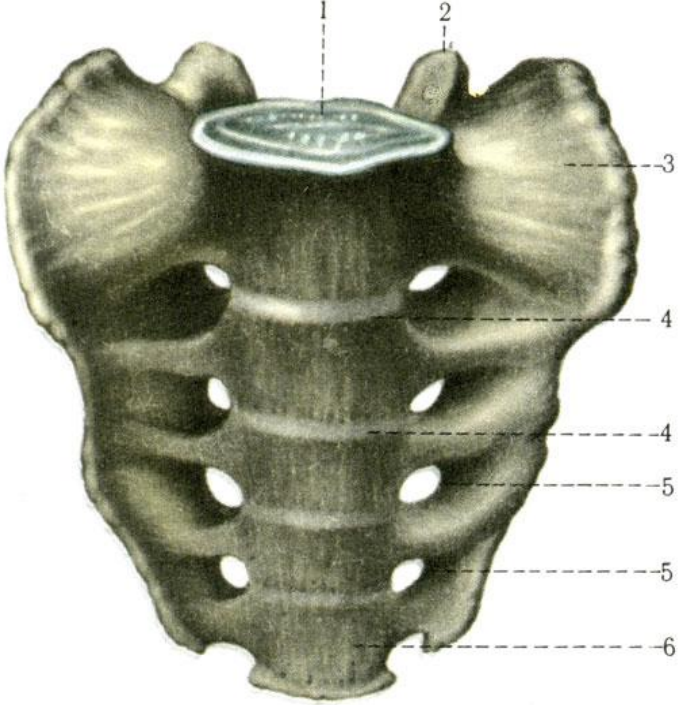

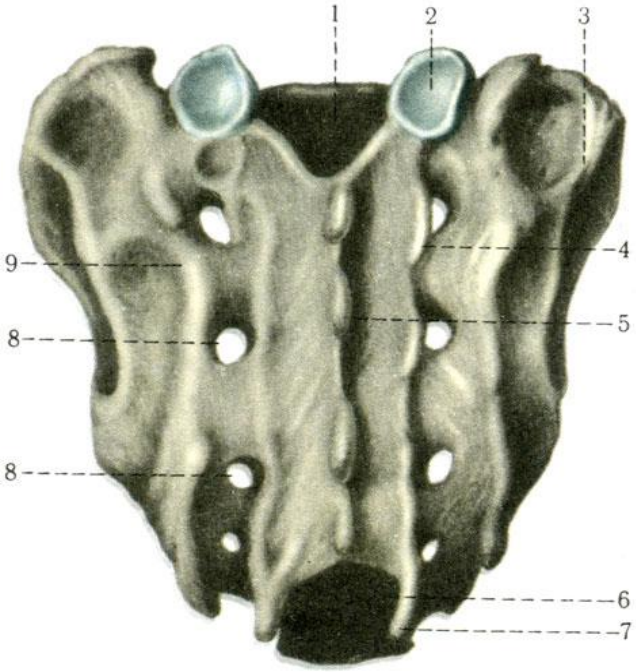

Копчиковая кость (coccygeus)

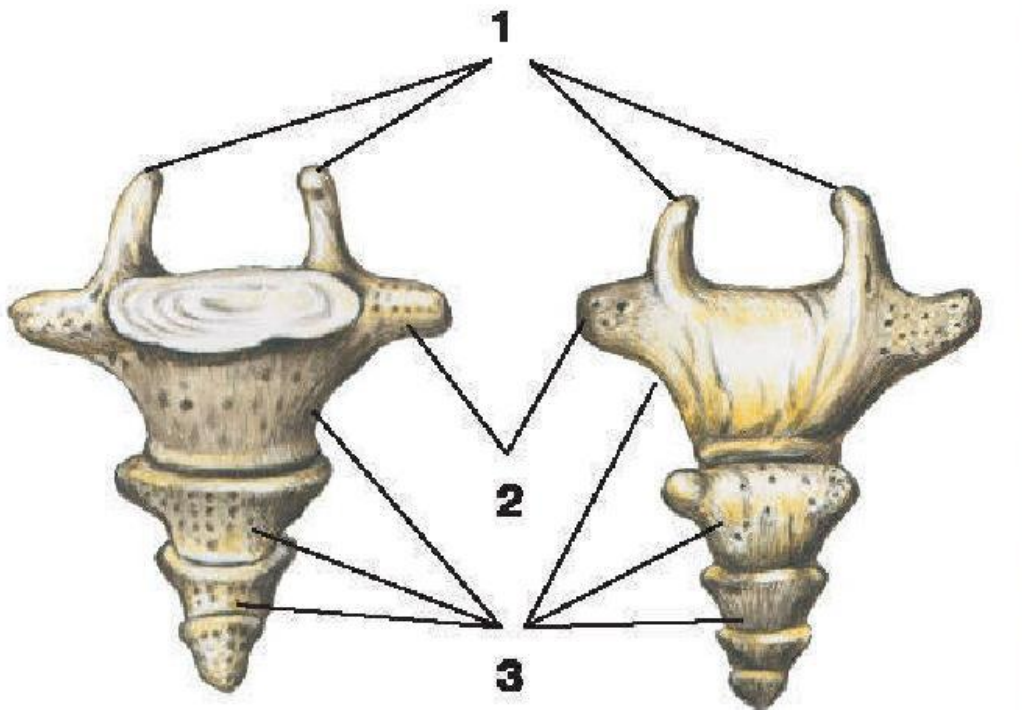

- ***Копчиковая кость***, или копчик (coccygeus), состоит из 4 - 5 недоразвитых сросшихся позвонков и представляет собой остаток хвоста, который имелся у предков человека.

Грудная клетка

Грудная клетка (thorax) образована:

- двенадцатью грудными позвонками
- рёбрами
- грудиной

Верхняя апертура (apertura thoracis inferior) грудной клетки ограничена сзади I грудным позвонком, с боков — I ребром и спереди — рукояткой грудины.

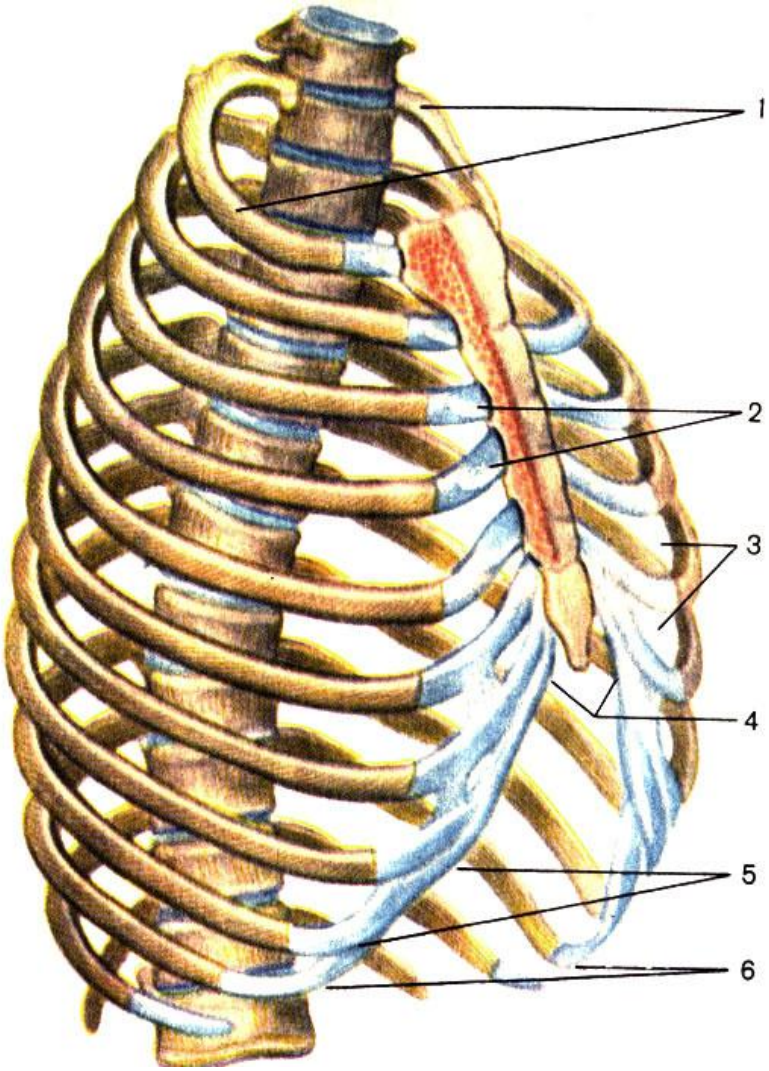

Анатомия грудной клетки (вид сзади)

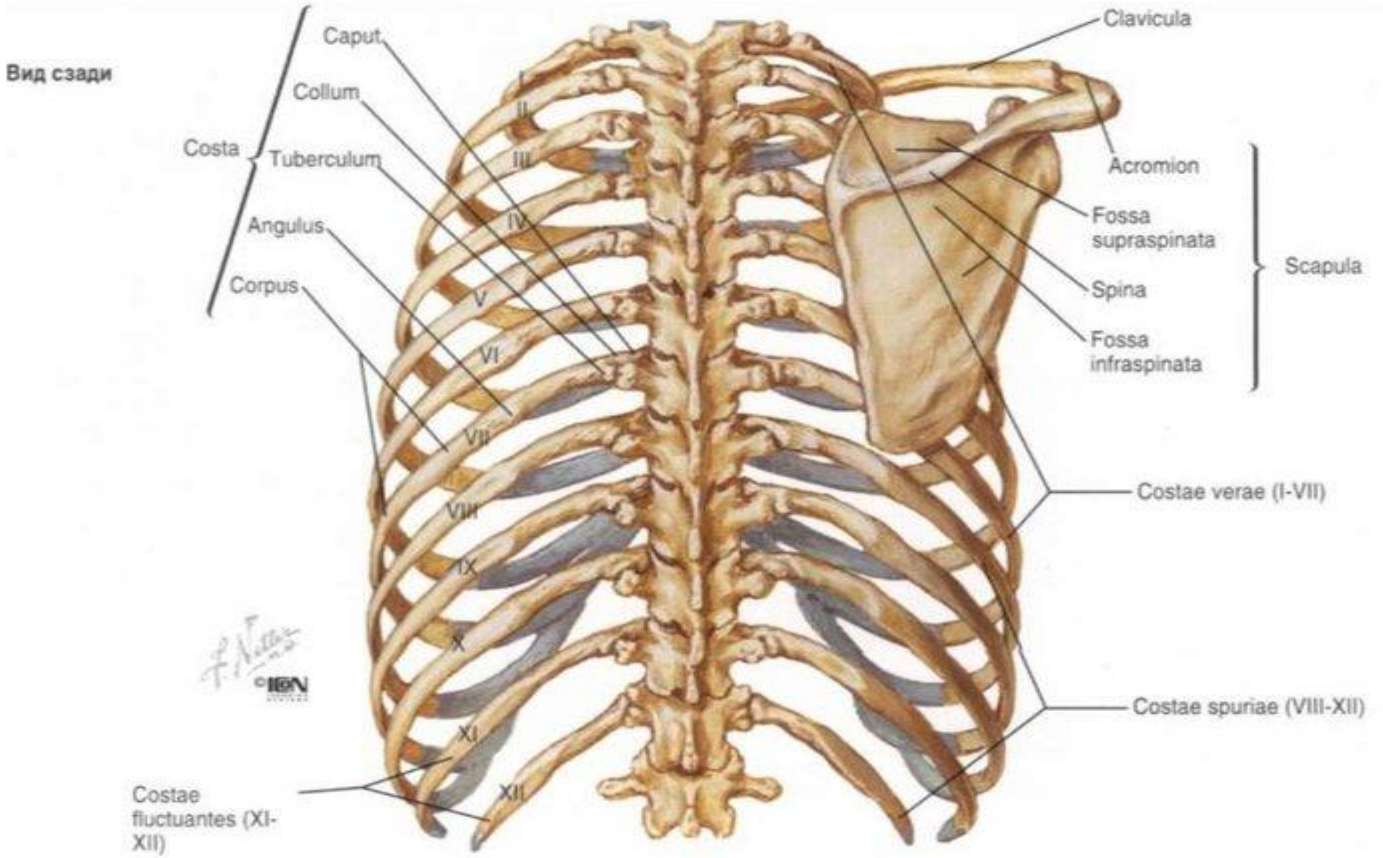

Нижняя апертура (apertura thoracis isuperior) грудной клетки шире верхней. Границу её составляют XII грудной позвонок, XII и XI рёбра, рёберная дуга и мечевидный отросток.

Грудина (sternum)

Грудина (sternum) — это непарная длинная плоская губчатая кость, состоящая из 3 частей:

- Рукоятки (manubrium sterni)(1)
- Тела (corpus sterni)(2)
- Мечевидного отростка (processus xiphoideus)(3)

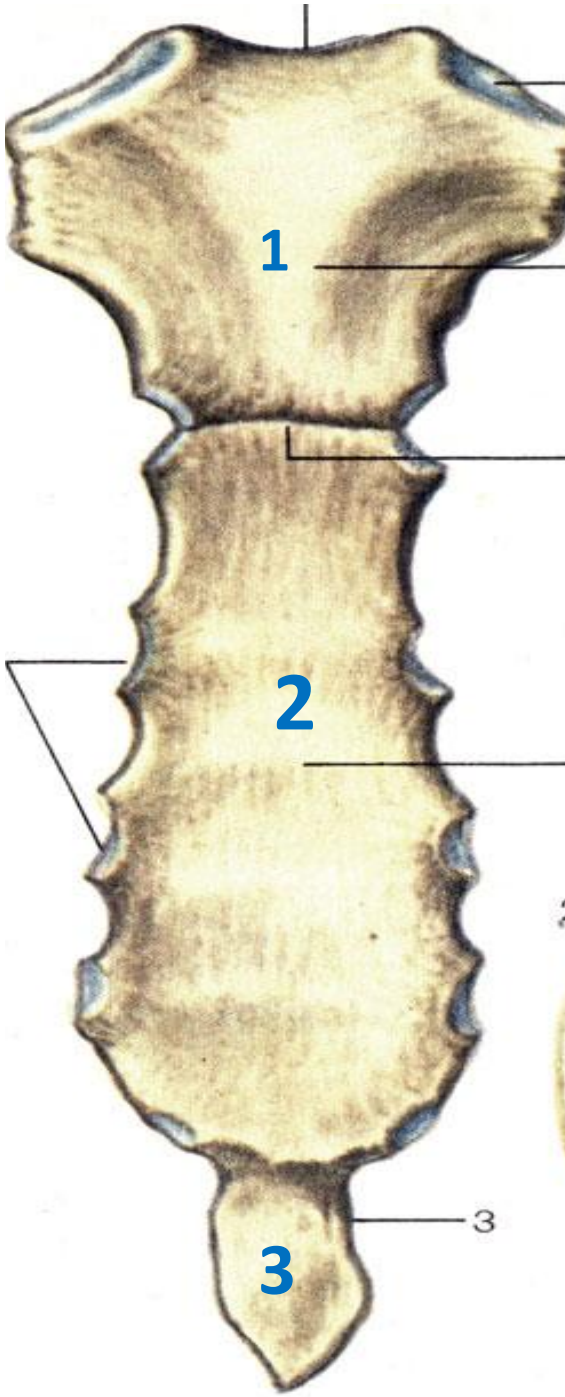

Грудина (sternum)

На верхнем крае **рукоятки** грудины расположены 3 вырезки:

- непарная яремная (incisura jugularis) (6)
- парные ключичные (incisura clavicularis)(7), которые служат для сочленения с грудинными концами ключиц.

На боковой поверхности рукоятки имеются две вырезки для I и II рёбер (incisura costalis) (4).

- На боковых краях т**ела грудины** (2) имеются вырезки для прикрепления хрящевых частей II—VII пар рёбер (incisura costalis).

- **Мечевидный отросток (3)** —имеет форму треугольника.

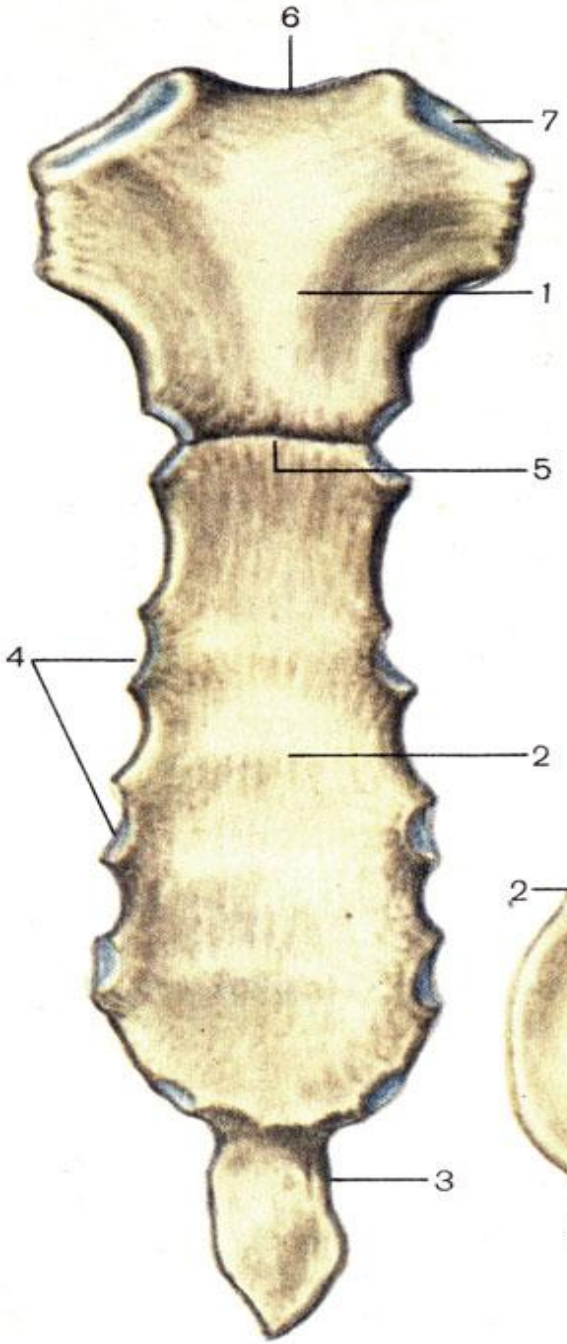

Рёбра (costae)

Рёбра (costae) - это парные кости грудной клетки.

Каждое ребро имеет костную и хрящевую части.

Рёбра делятся на группы:

- ***Истинные (costae verae)*** с I по VII - крепятся к грудине;
- ***Ложные (costae spuriae)*** с VIII по X, хрящи этих ребер соединяются с хрящами вышележащего ребра;
- ***Колеблющиеся (costae fluctuantes)*** XI и XII - имеют свободные концы и не крепятся.

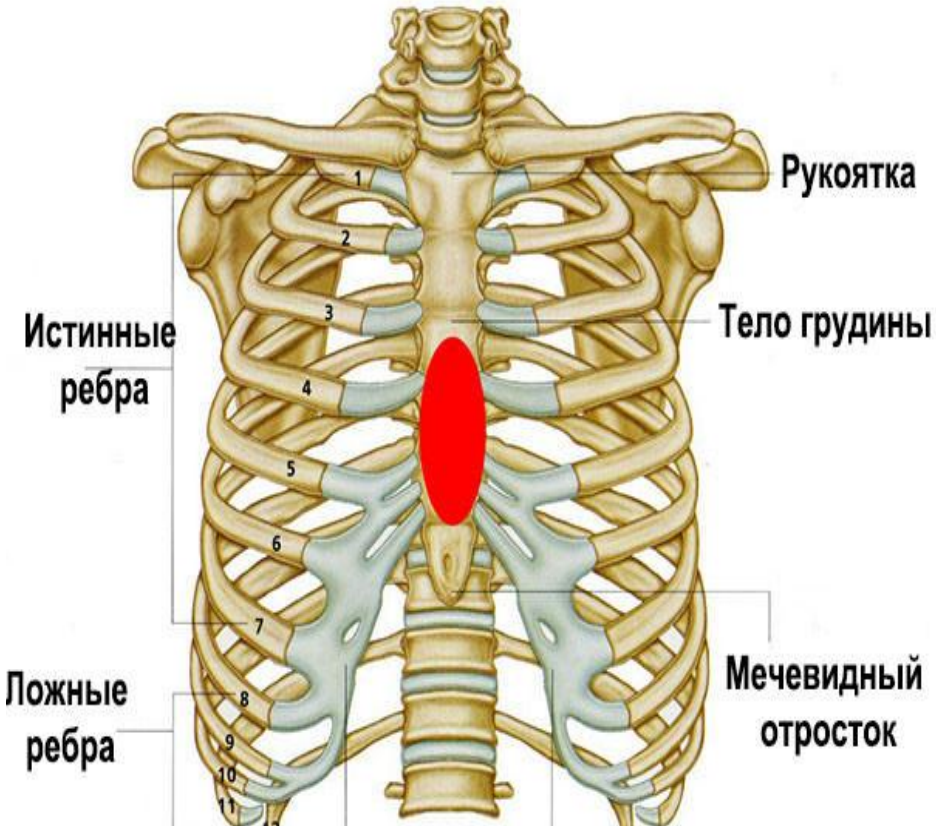

Рёбра (costae)

В костной части ребра (os costale) различают: головку, шейку и тело.

Головка ребра (1) имеет суставную поверхность для сочленения с рёберными ямками двух смежных позвонков. Головка переходит в **шейку ребра** (2).

Тело ребра (4) длинное, плоское, изогнутое. На нём различают:

- верхний край
- нижний край
- наружную поверхность и
- внутреннюю поверхность.

На внутренней поверхности ребра по его нижнему краю проходит борозда ребра (5), в которой располагаются межрёберные сосуды и нервы.

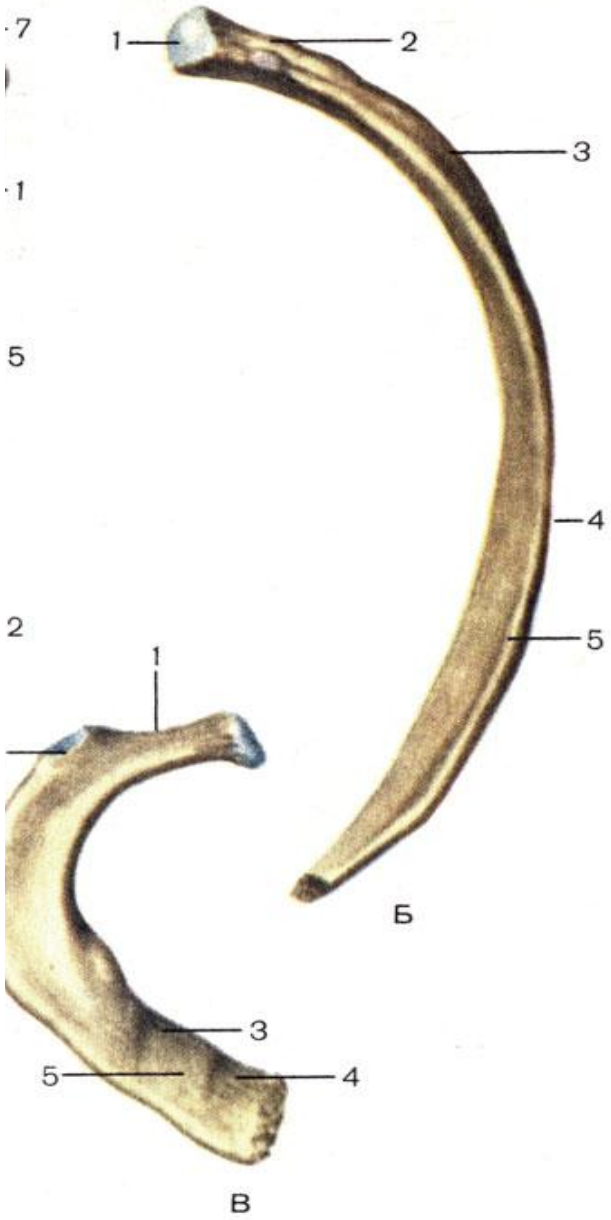

Скелет верхней конечности

Скелет верхних конечностей состоит из:

- **плечевого пояса и**
- **скелета свободных верхних конечностей (рук)**

В состав **плечевого пояса** входят:

- ключица (clavicula)
- лопатка (scapula)

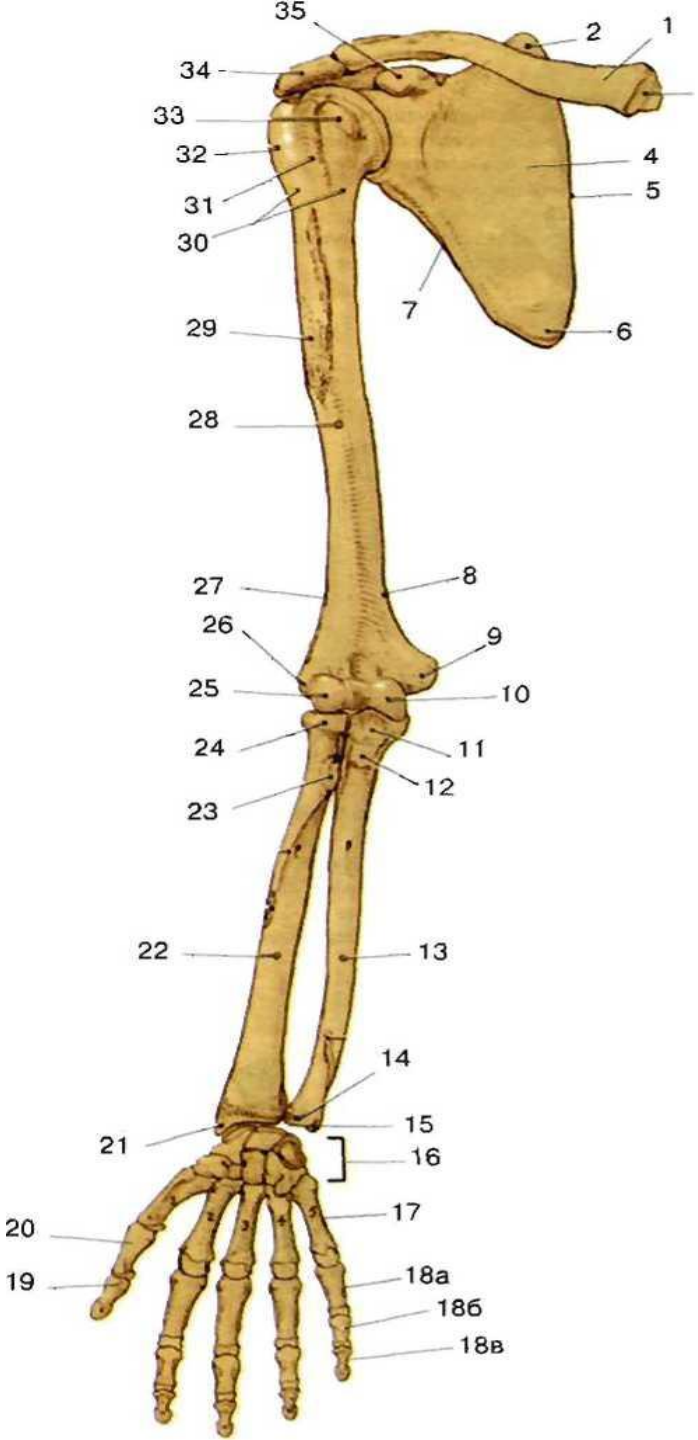

Скелет свободных верхних конечностей

К костям **свободной верхней конечности** относятся:

- плечевая кость (humerus)
- кости предплечья (локтевая кость (ulna) и лучевая кость (radius)
- кости кисти

Кости кисти в свою очередь подразделяются на:

- кости запястья (ossa carpi)
- пястные кости (ossa metacarpi) и
- кости пальцев (ossa digitorum)

Ключица (clavicula)

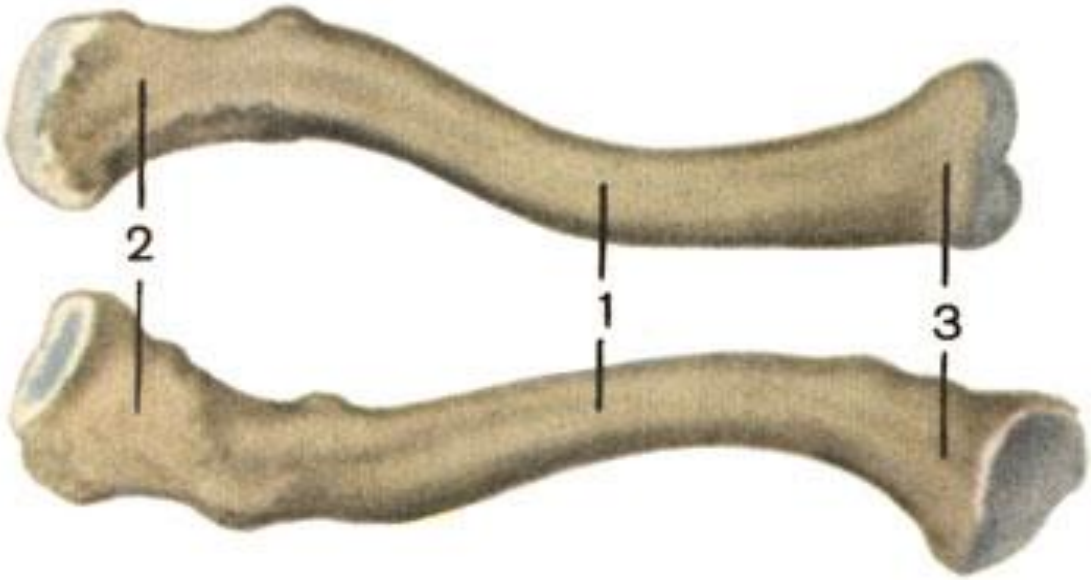

Ключица, правая (вид спереди, снизу):
1 — тело ключицы (corpus claviculae);
2 — акромиальный конец (extremitas acromialis);
3 — грудинный конец

Ключица (clavicula) - S-образно изогнутая парная кость, имеет тело и два конца – грудинный (3) и акромиальный (2). Грудинный конец соединяется с рукояткой грудины. Акромиальный конец соединяется с акромионом лопатки.

Лопатка (scapula)

Лопатка (scapula) - плоская кость, на которой различают:

- две **поверхности**: рёберная и дорсальная.
- три **края**: верхний, медиальный и латеральный.
- три **угла**: латеральный, верхний и нижний.

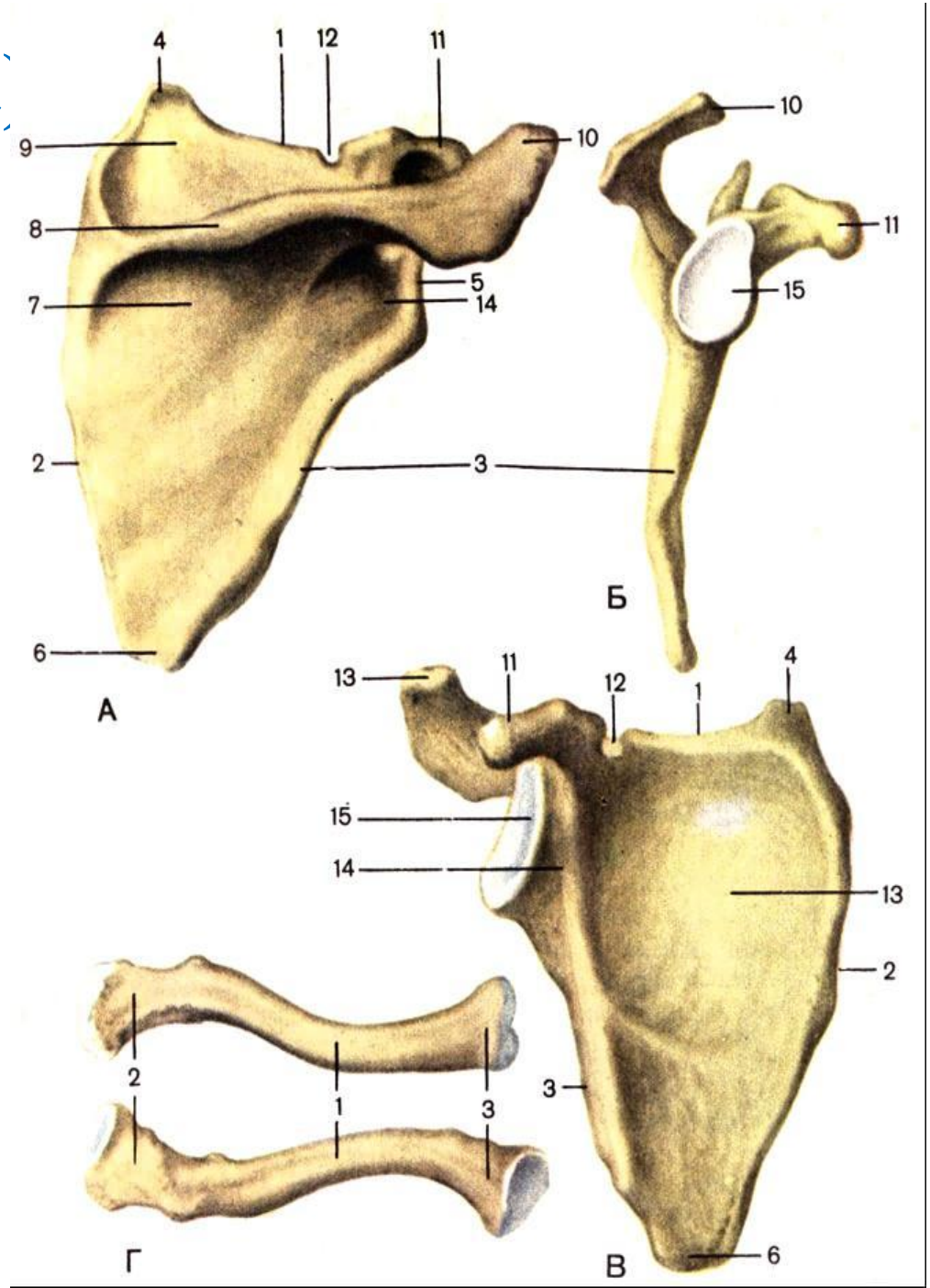

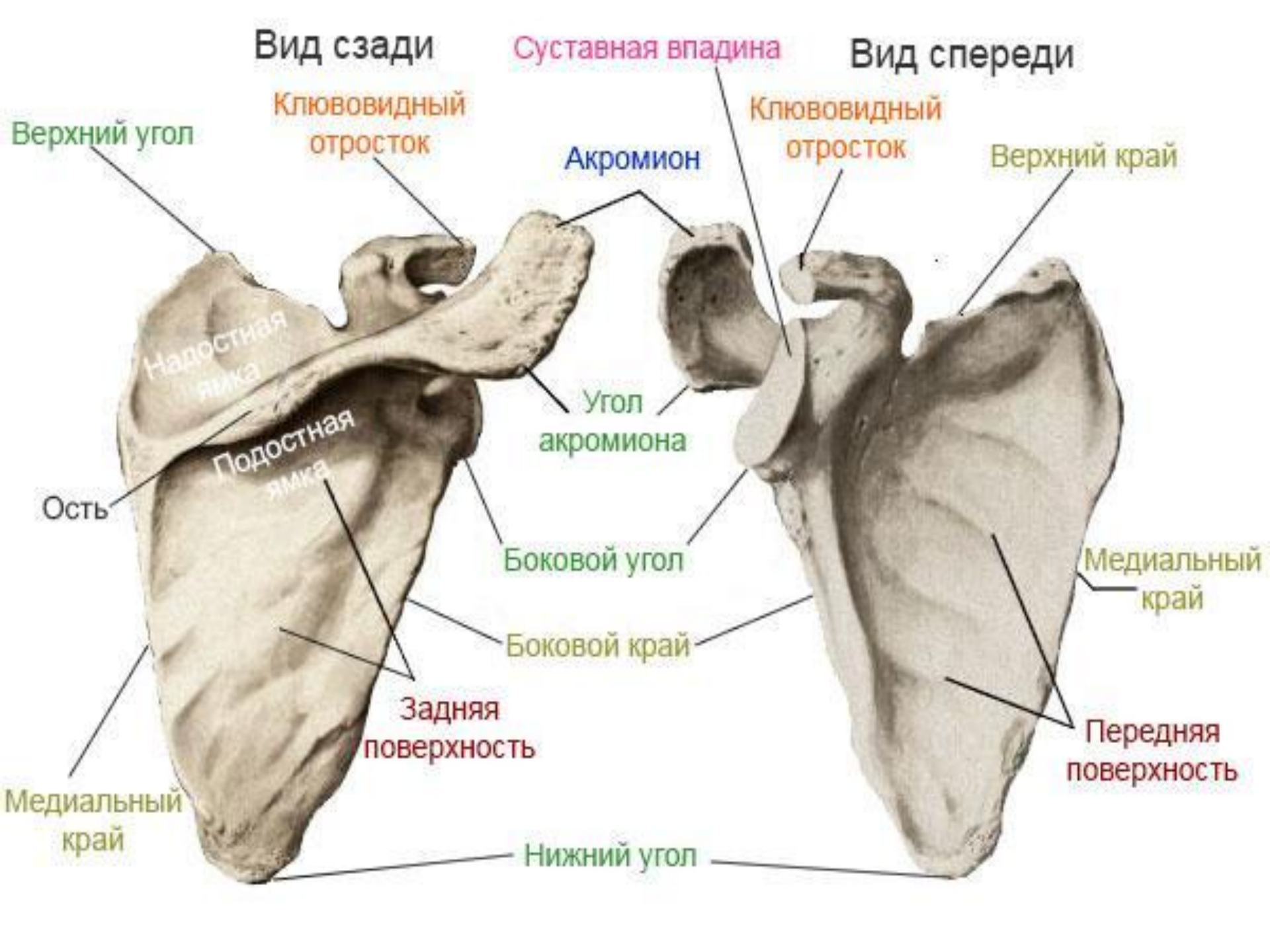
Вид сзади
Суставная впадина
Вид спереди
Клювовидный отросток
Клювовидный отросток
Верхний угол
Акромион
Верхний край
Надостная ямка
Угол акромиона
Подостная ямка
Ость
Боковой угол
Медиальный край
Боковой край
Задняя поверхность
Передняя поверхность
Медиальный край
Нижний угол

Плечевая кость (humerus)

Плечевая кость (humerus) - длинная трубчатая кость, состоит из:

- тела (диафиза) и
- двух концов (эпифизов).

На проксимальном конце имеется головка *(caput humeri)(1)* с анатомической шейкой *(collum anatomicum)(2)*.

Ниже анатомической шейки с наружной стороны расположены два возвышения: большой (3) и малый бугорки (4) *(tuberculum majus et tuberculum minus)*.

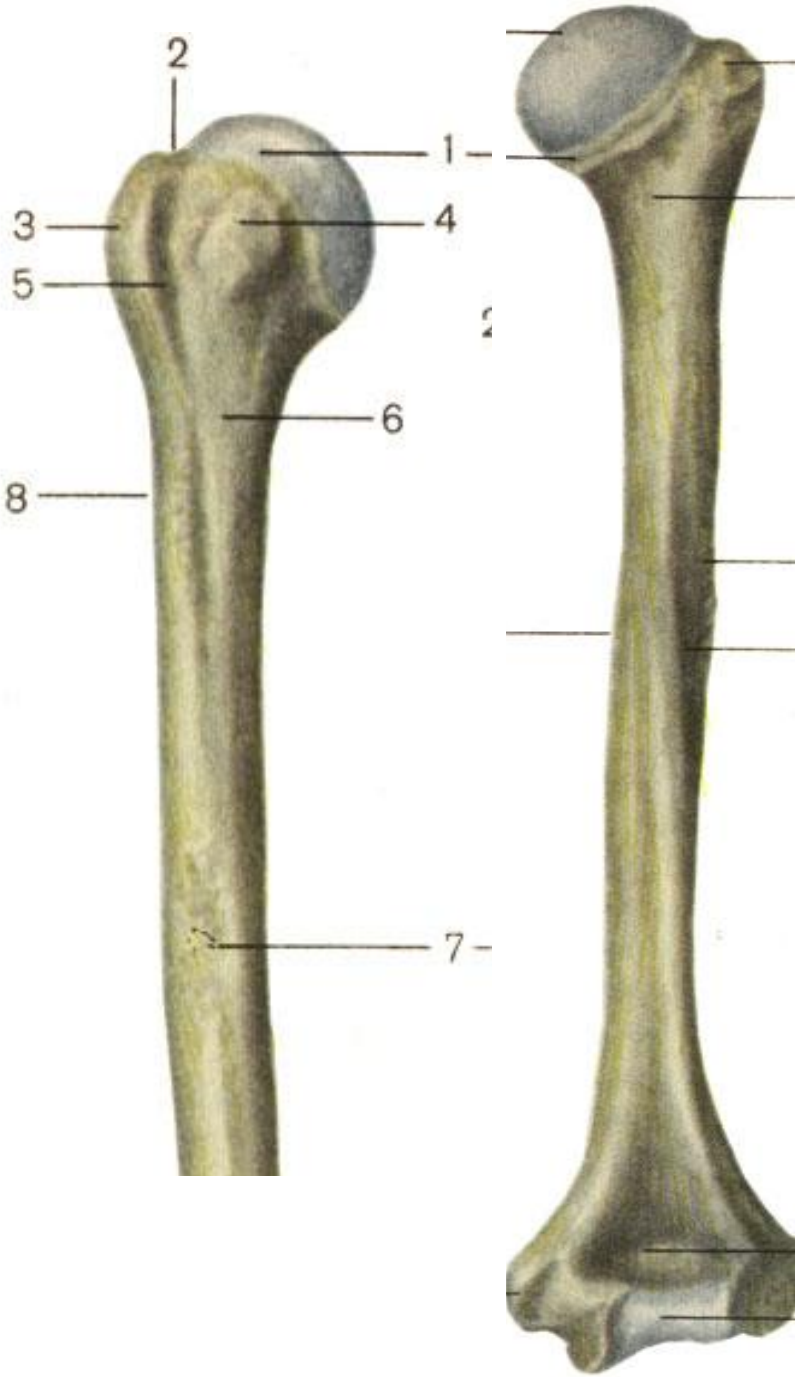

Плечевая кость (humerus)

- На дистальном конце плечевой кости по бокам имеются – медиальный и латеральный надмы-щелки, а снизу расположены головка мыщел-ка плечевой кости , для соединения с лучевой костью и блок плечевой кости для сочленения с локтевой костью. Над блоком спереди находится венечная ямка, а сзади - более глубокая ямка локтевого отростка (в них заходят одноимённые отростки локтевой кости).

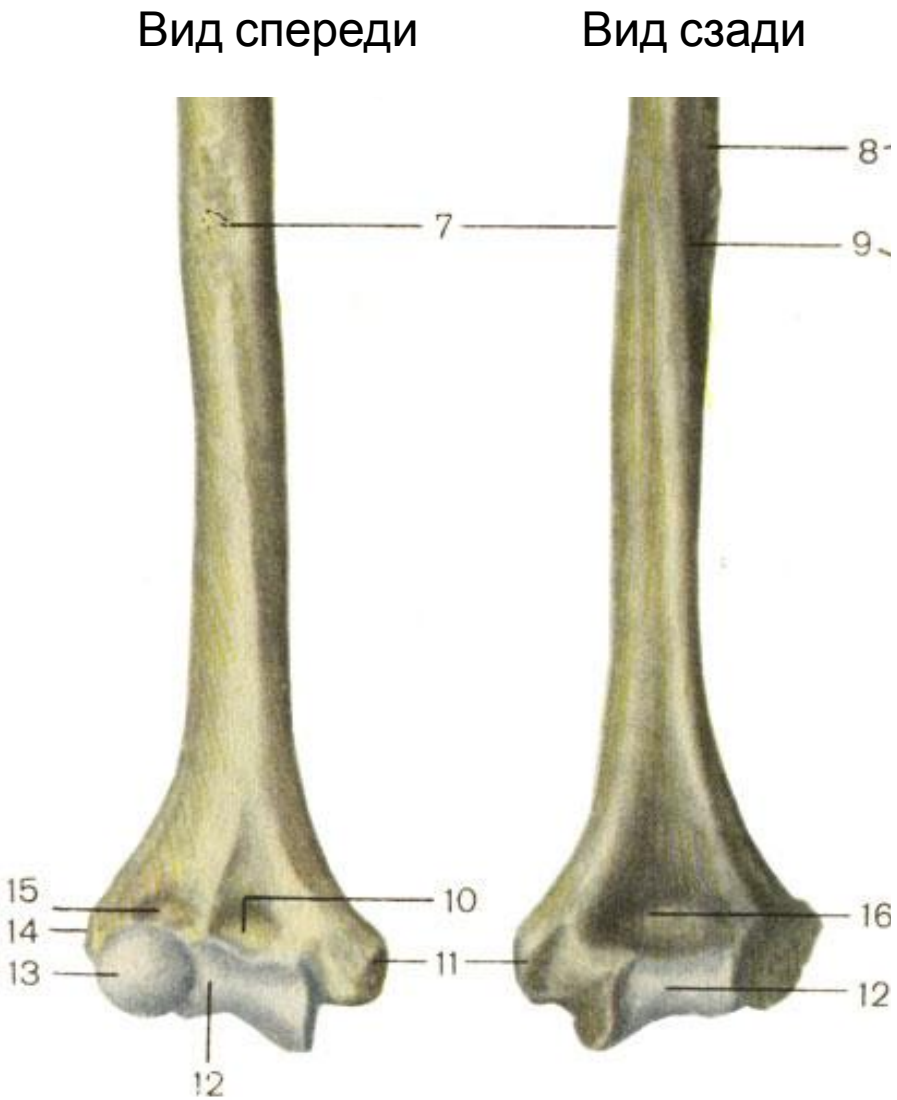

Кости предплечья

К костям предплечья относятся:

- **лучевая и**
- **локтевая кости**.

Лучевая кость (radius) состоит из тела и двух концов. На проксимальном конце расположена головка *(caput radii) (11)*, на которой имеется суставная ямка и с помощью которой лучевая кость сочленяется с головкой мыщелка плечевой кости. На дистальном конце лучевой кости имеются запястная суставная поверхность (для сочленения с костями запястья) и локтевая вырезка (для сочленения с локтевой костью). Снаружи на дистальном конце расположен шиловидный отросток *(processus styloideus)(15)*.

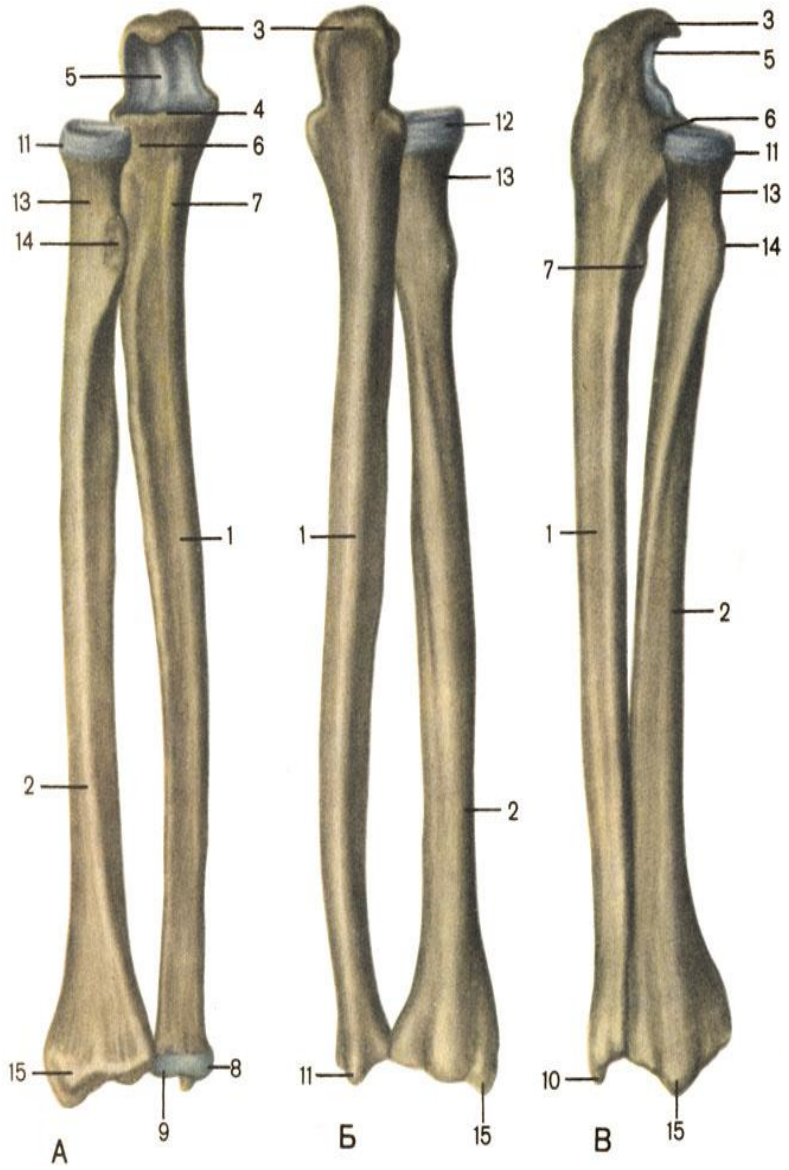

Кости предплечья

- **Локтевая кость** (ulna) состоит из тела и двух концов. На проксимальном конце име-ются венечный *(processus coronoideus) (4)* и локтевой отростки *(olecranon) (3)* между ними имеется блоко-видная вырезка *(incisura trochlears)*(5) .

  Дистальный конец образует головку локтевой кости *(caput ulnae) (8)*. С медиальной стороны от головки отходит вниз шиловидный отросток *(processus styloideus)*(10)

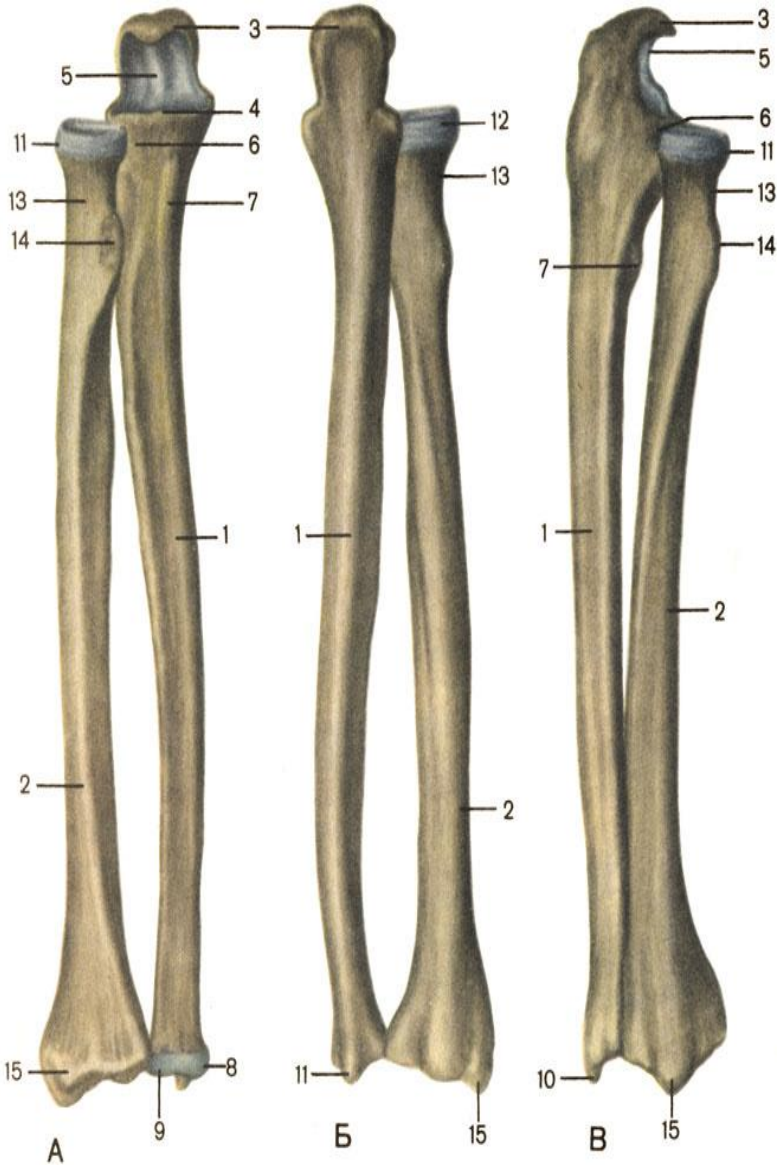

Кости кисти

Кости кисти разделяются на:

- кости запястья,
- пястные кости и
- фаланги (пальцев).

Кости запястья - ossa carpi (carpalia) расположены в два ряда.

Пястные кости в количестве пяти являются короткими трубчатыми костями. В каждой из них различают основание, тело и головку. Счёт костей ведётся со стороны большого пальца: I, II и т. д.

Фаланги пальцев относятся к трубчатым костям. Большой палец имеет две фаланги: проксимальную и дистальную. У каждого из остальных пальцев по три фаланги: проксимальная, средняя и дистальная.

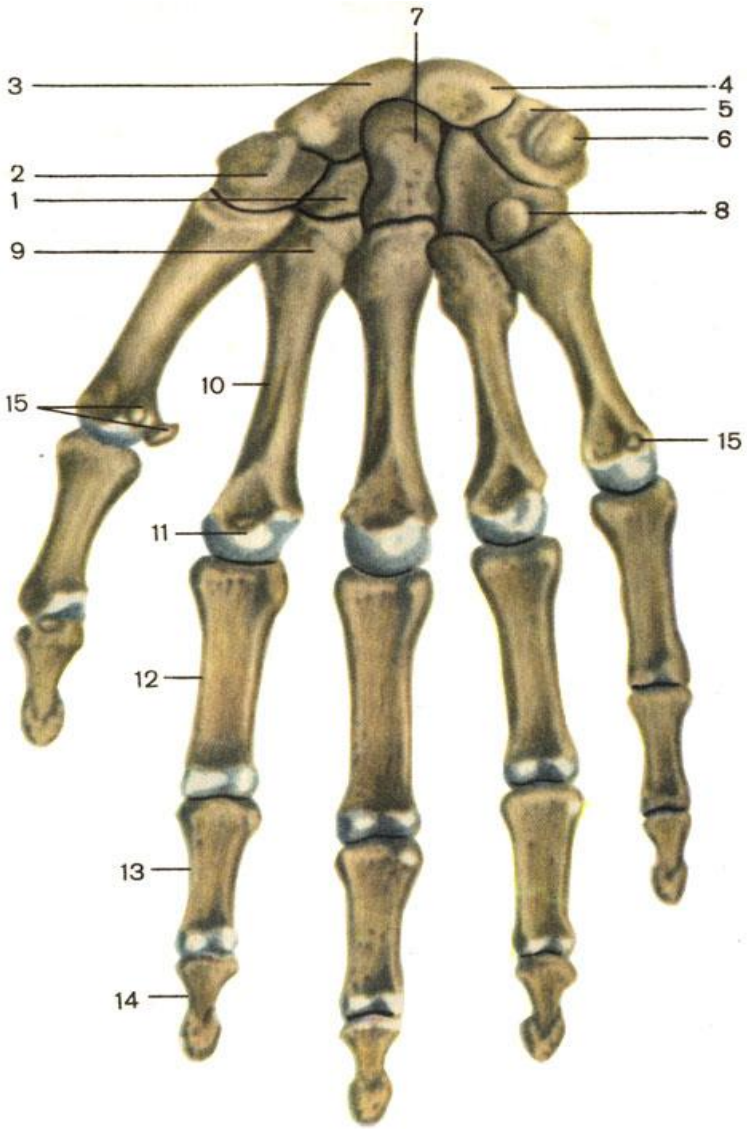

Скелет нижних конечностей

Скелет нижних конечностей состоит из:

- **тазового пояса** и
- **скелета свободных нижних конечностей** (ног).

Тазовый пояс на каждой стороне образован тазовой костью.

К костям свободной нижней конечности относятся:

- **бедренная кость** (femur)
- **кости голени** (большеберцовая кость (tibia) и малоберцовая кость (fibula)
- **кости стопы** (ossa pedis)

Кости стопы в свою очередь подразделяются на кости предплюсны, плюсны и фаланги пальцев.

Тазовая кость (os coxae)

Тазовая кость (os coxae) у детей состоит из трёх костей:

- подвздошной
- лобковой
- седалищной

Названные кости соединены в области вертлужной впадины хрящом. После 16 лет хрящ замещается костной тканью и образуется монолитная тазовая кость.

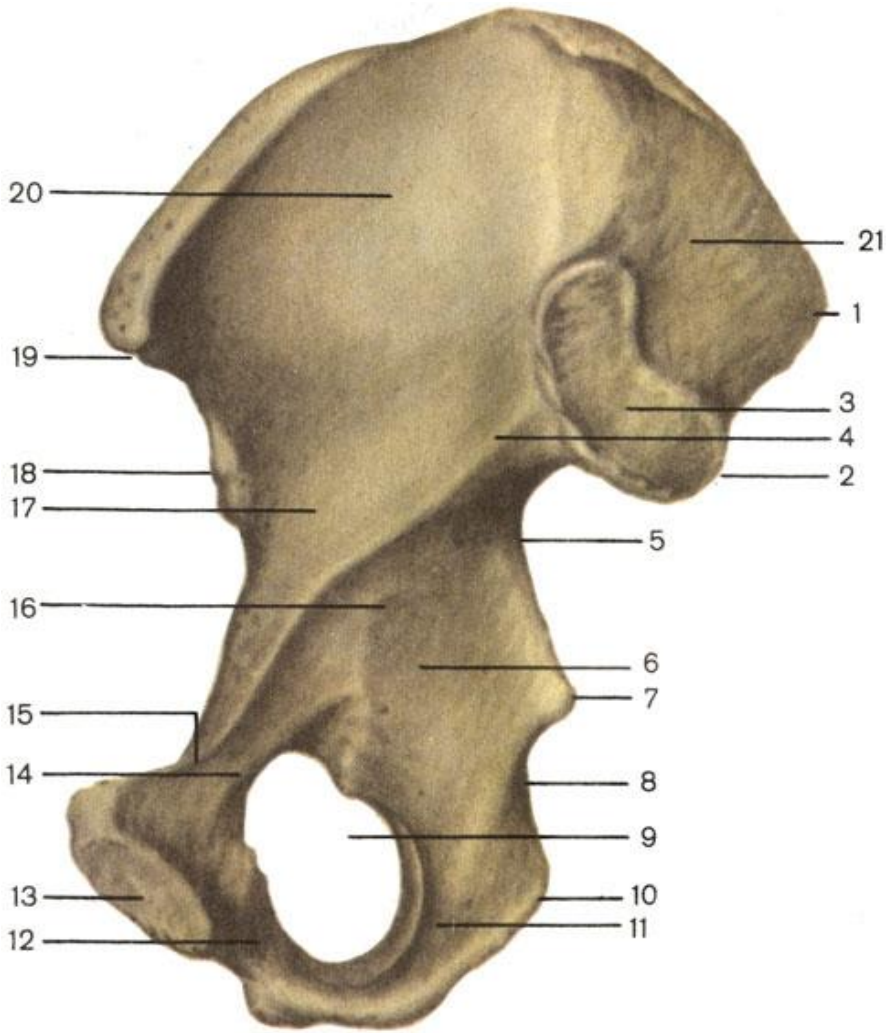

Бедренная кость (femur)

Бедренная кость (femur) - самая длинная кость тела человека.

В ней различают:

- тело,
- проксимальный и
- дистальный концы.

На проксимальном конце имеется шаровидная головка (1). Ниже головки находится шейка (2).

У места перехода шейки в тело кости имеется два выступа: большой вертел (3) и малый вертел (4) (trochanter major и trochanter minor).

Дистальный конец кости оканчивается латеральным (12) и медиальным (11) мыщелками. Над ними с боков возвышаются соответственно медиальный и латеральный надмыщелки. Мыщелки бедренной кости имеют суставные поверхности для соединения с большеберцовой костью.

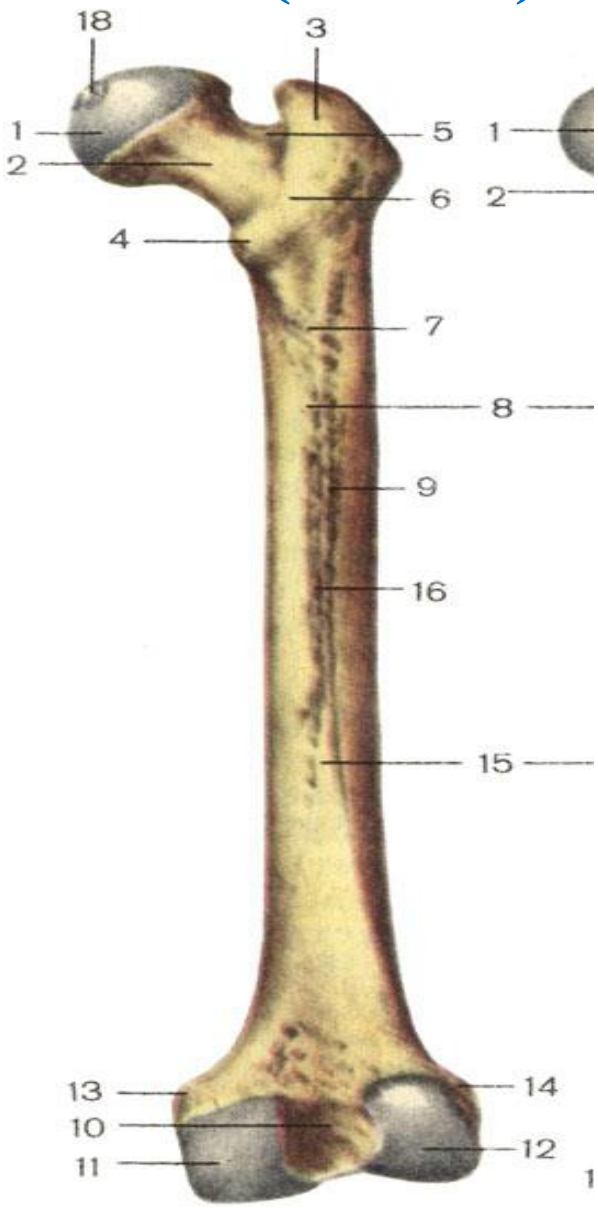

Кости голени

Кости голени:

- большеберцовая
- малоберцовая

Большеберцовая кость (tibia) состоит из:

- тела и
- двух концов.

Проксимальный конец толще, на нём расположены два мыщелка: медиальный *(condylus medialis)* (2) и латеральный *(condylus lateralis)* (3), которые сочленяются с мыщелками бедренной кости.

Тело большеберцовой кости трёхгранной формы. На нижнем конце кости с медиальной стороны находится отросток - медиальная лодыжка *(malleolus medialis) (9)*.

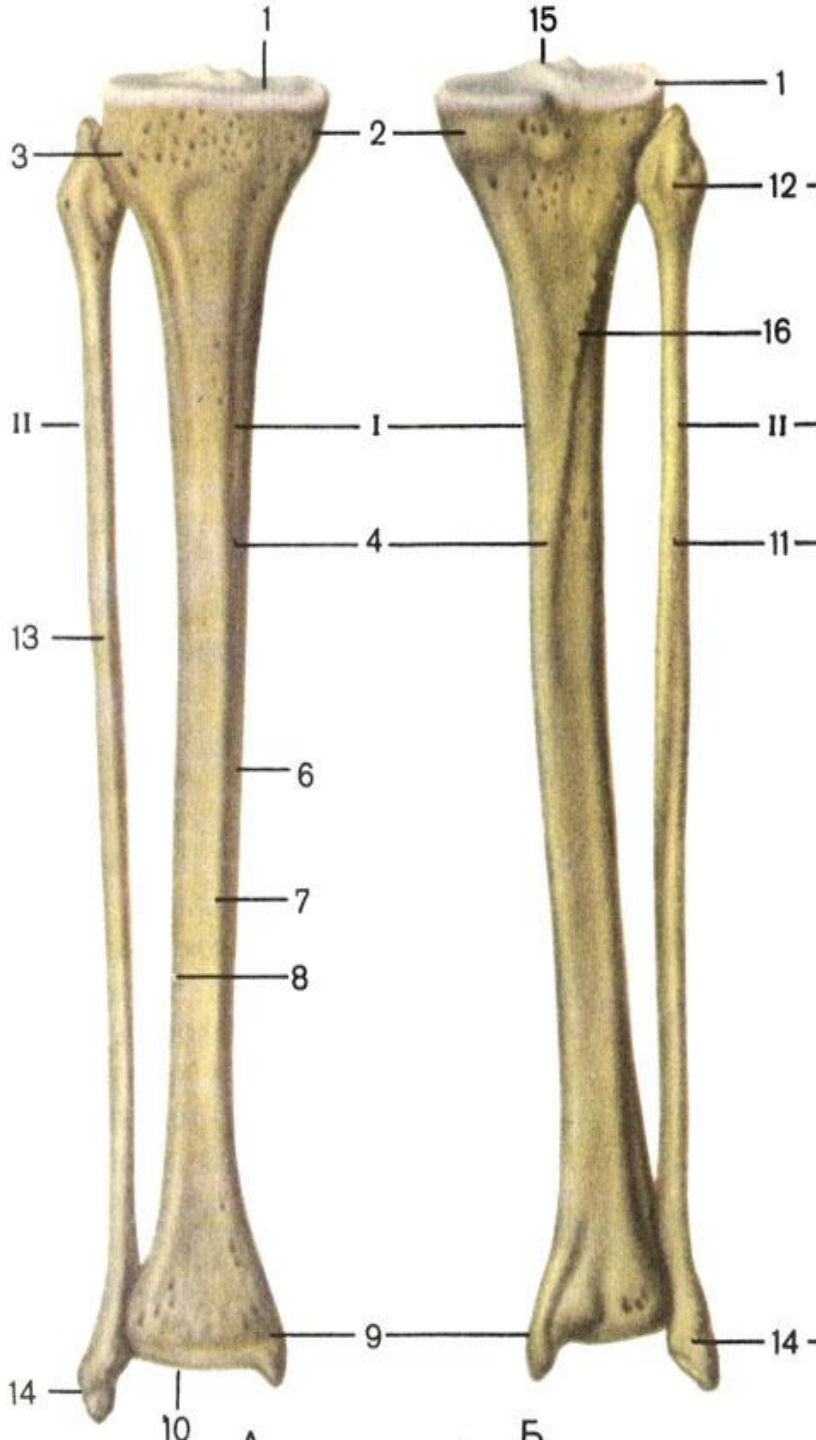

Кости голени

Малоберцовая кост (fibula) - сравнительно тонкая, расположена кнаружи от большеберцовой кости. Верхний конец малоберцо-вой кости утолщён и называется головкой (12). Головка малоберцовой кости сочленяется с большеберцовой костью.

Тело кости имеет трёхгранную форму. Нижний конец кости утолщён, носит название

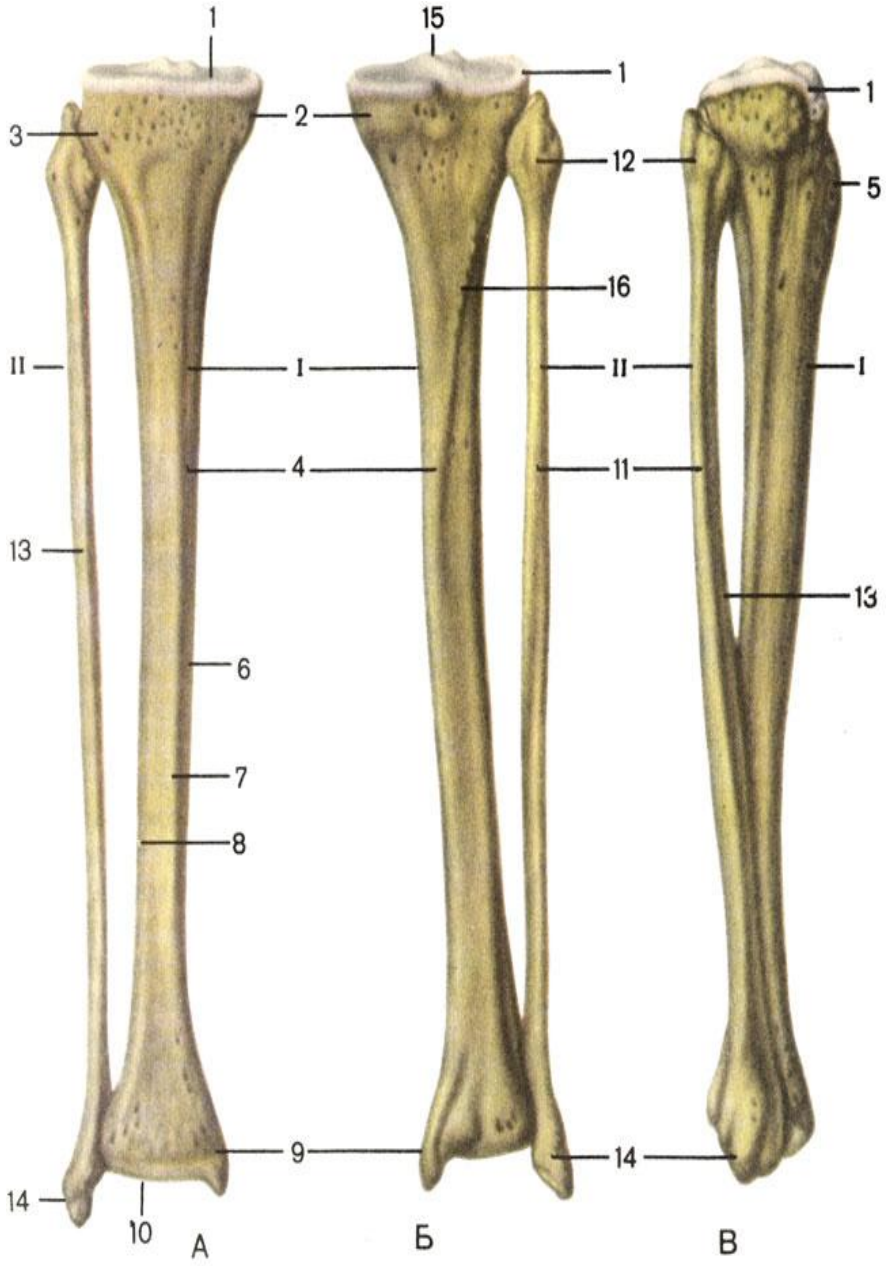

Кости стопы

Кости стопы разделяют на:

- кости предплюсны,
- плюсневые кости и
- фаланги (пальцев).

Кости предплюсны относятся к коротким губчатым костям.

Их семь: таранная, пяточная, кубовидная, ладьевидная и три клиновидные.

Плюсневые кости (их 5) располагаются кпереди от кубовидной и клиновидных костей.
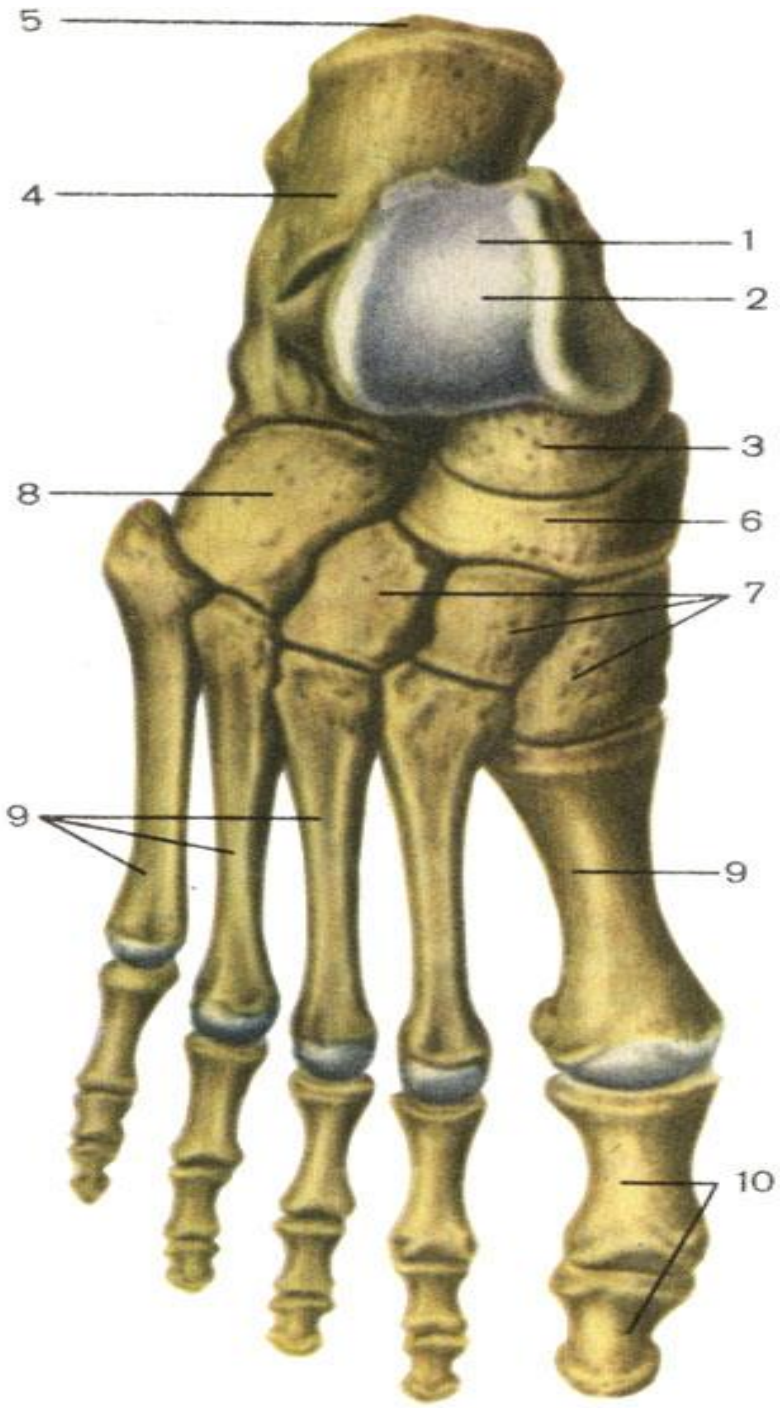
Пальцы ног, как и пальцы рук, имеют по три **фаланги**, кроме I пальца, у которого две фаланги.