ПАРАПРОТЕИНЕМИЯЛЫҚ ГЕМОБЛАСТОЗДАР

Орындаған: Үсен Н.Е
Тобы: ТҚ-705
Қабылдаған: Байжанова К.Т

Жоспар

- 1. Парапротинемиялық гемобластоздар жайлы түсінік.
- 2. ПГ –тың түрлері
- 3. Диагностикасы және емі
- 4. Қорытынды
- Пайдаланылған әдебиеттер

Мақсаты

- Осы аурулар жайында дәрігер-интерндерге толық мәліметтер беру және түсінік қалыптастыру.

- ***Парапротеинемиялық гемобластоздар– иммуноглобулиндер секрециясына дейін ажыраған және патологиялық моноклондық иммуноглобулиндер және/немесе олардың молекулаларының әртүрлі үзінділерін көп мөлшерде өндіретін жетілген В-лимфоциттердің қатерлі ісігінің аурулар тобы.***
- ***Ісіктің патоморфологиялық субстратын не плазмоцитІсіктің патоморфологиялық субстратын не плазмоцит жасушалары (көптеген миелома), не аралық лимфоидтық және лимфоидты плазмалық жасуша элементтері (Вальденстрем ауруы) құрайды. Осы жасушалардың барлығы гемопоэздің В-жасушалық тізбекке жататын ізашар жасушаларынан пайда болады.***

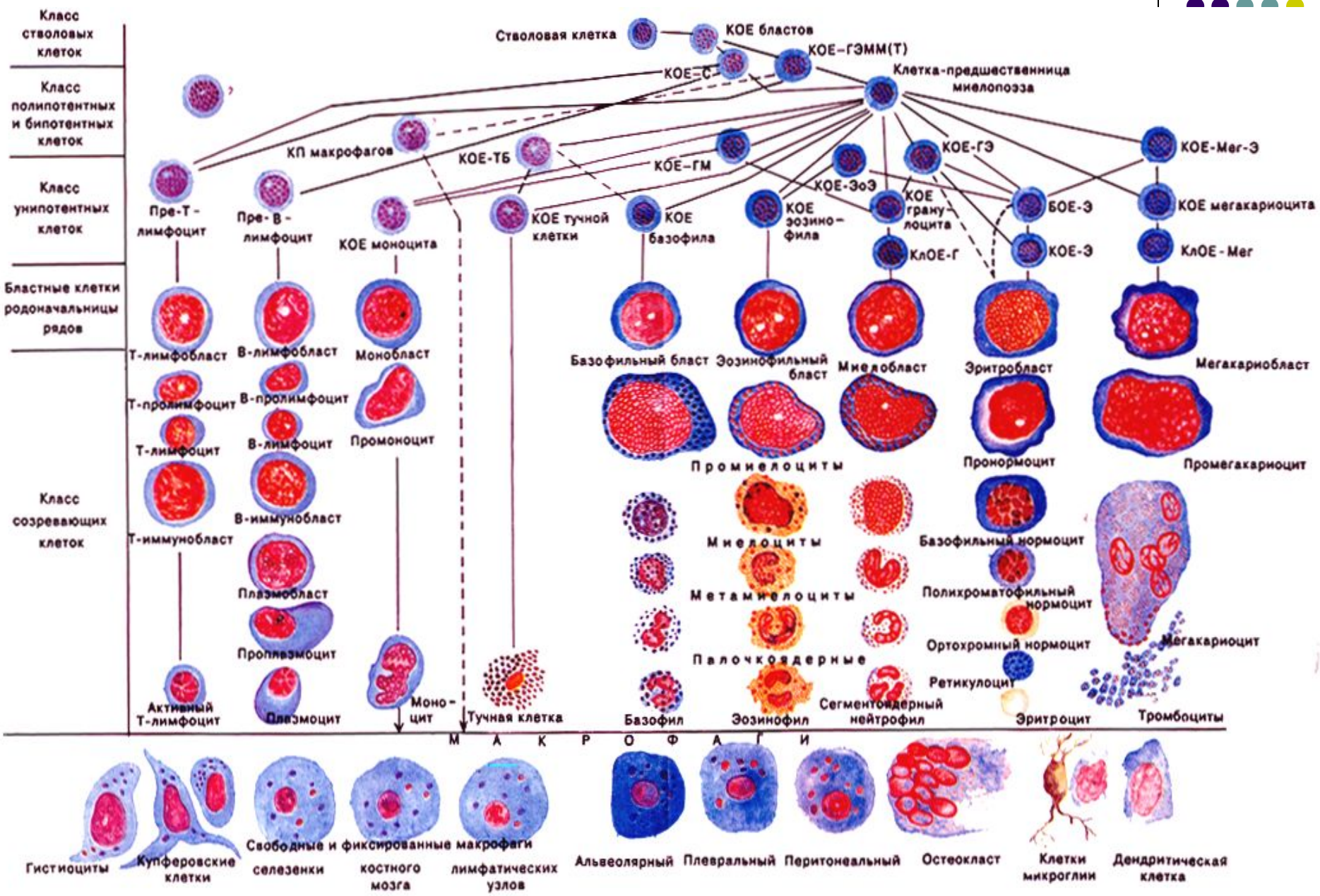
Класс стволовых клеток
Класс полипотентных и бипотентных клеток
Класс унипотентных клеток
Бластные клетки родоначальницы рядов
Класс созревающих клеток
Стволовая клетка
КОЕ бластов
КОЕ-ГЭММ(Т)
КОЕ-С
Клетка-предшественница миелопоэза
КП макрофагов
КОЕ-ТБ
КОЕ-ГМ
КОЕ-ГЭ
КОЕ-Мег-Э
КОЕ-ЭоЭ
КОЕ грануло-цита
БОЕ-Э
КОЕ мегакариоцита
Пре-Т-лимфоцит
Пре-В-лимфоцит
КОЕ моноцита
КОЕ тучной клетки
КОЕ базофила
КОЕ эозино-фила
КлОЕ-Г
КОЕ-Э
КлОЕ-Мег
Т-лимфобласт
В-лимфобласт
Монобласт
Базофильный бласт
Эозинофильный бласт
Миелобласт
Эритробласт
Мегакариобласт
Т-пролимфоцит
В-пролимфоцит
Т-лимфоцит
В-лимфоцит
Промоноцит
Промиелоциты
Пронормоцит
Промегакариоцит
Т-иммунобласт
В-иммунобласт
Миелоциты
Базофильный нормоцит
Плазмобласт
Метамиелоциты
Полихроматофильный нормоцит
Проплазмоцит
Палочкоядерные
Ортохромный нормоцит
Мегакариоцит
Ретикулоцит
Активный Т-лимфоцит
Плазмоцит
Моно-цит
Тучная клетка
Базофил
Эозинофил
Сегментоядерный нейтрофил
Эритроцит
Тромбоциты
М А К Р О Ф А Г И
Гистиоциты
Купферовские клетки
Свободные и фиксированные макрофаги
селезенки
костного мозга
лимфатических узлов
Альвеолярный
Плевральный
Перитонеальный
Остеокласт
Клетки микроглии
Дендритическая клетка

Парапротеинемиялық гемобластоздар.

- **ПГ** – Иммуноглобулиндер секрециясына дейін ажыраған В-лимфоциттердің ісігі.
- **ПГ-** ісік жасушалары иммуноглобулиннің синтезі мен секрециялық қабілетін сақтайды.
- **ПГ**– В-жасушалы лейкоздар.
- Ісік жасушалары ауыр және жеңіл тізбектерден тұратын **парапротеин** синтездейді.
- Бірақ секреттелген иммуноглабулиннің бір-ақ түрлі структурасы болады. ол моноклональды парапротеин.

Поликлоновая гаммапатия	Моноклоновая гаммапатия

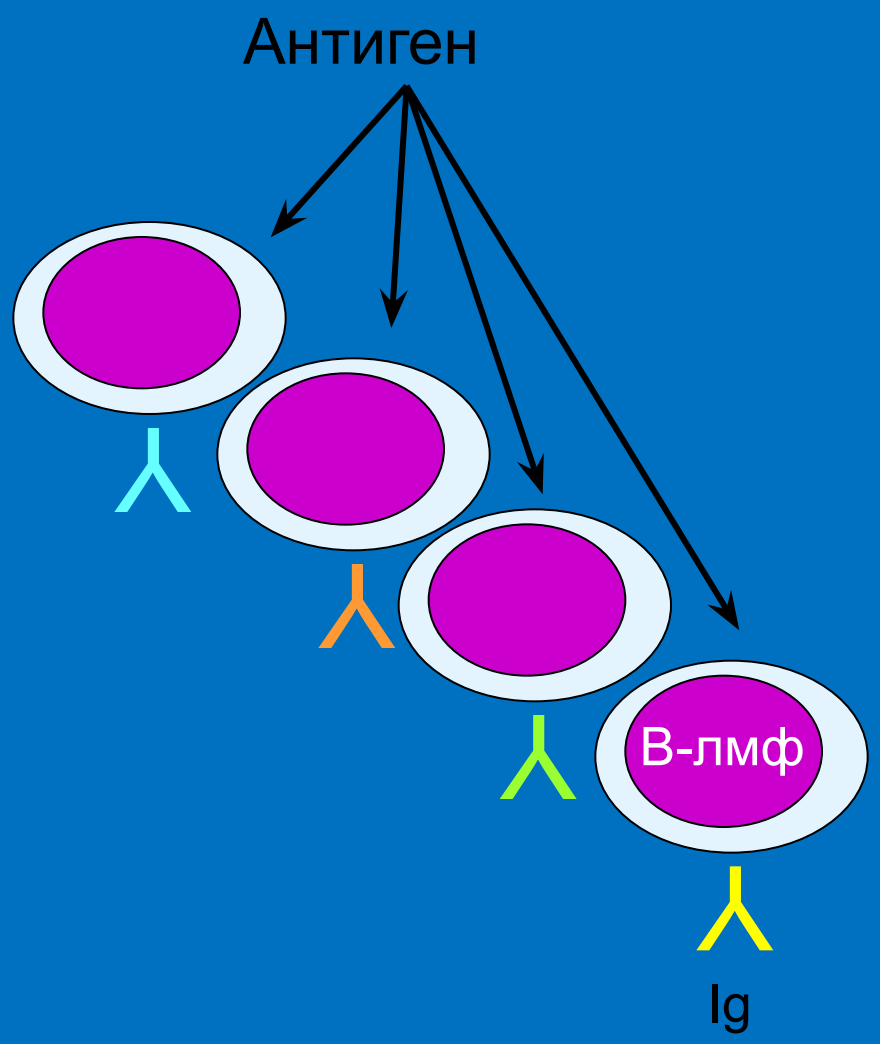

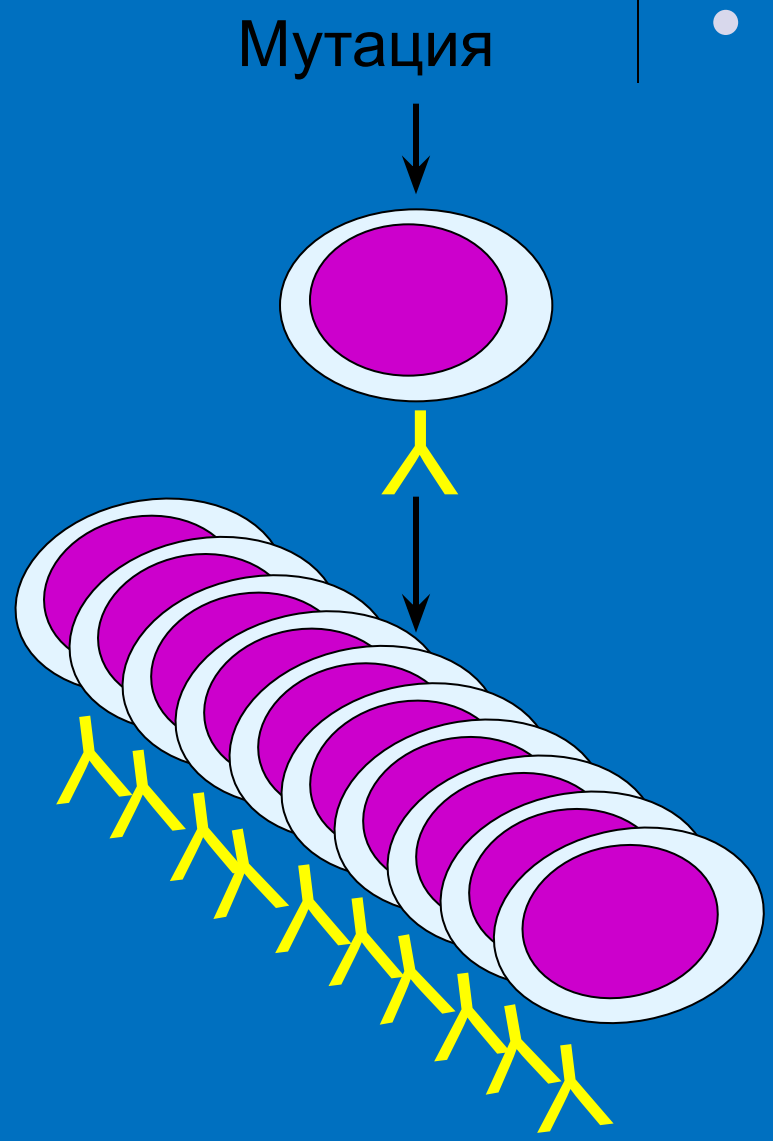

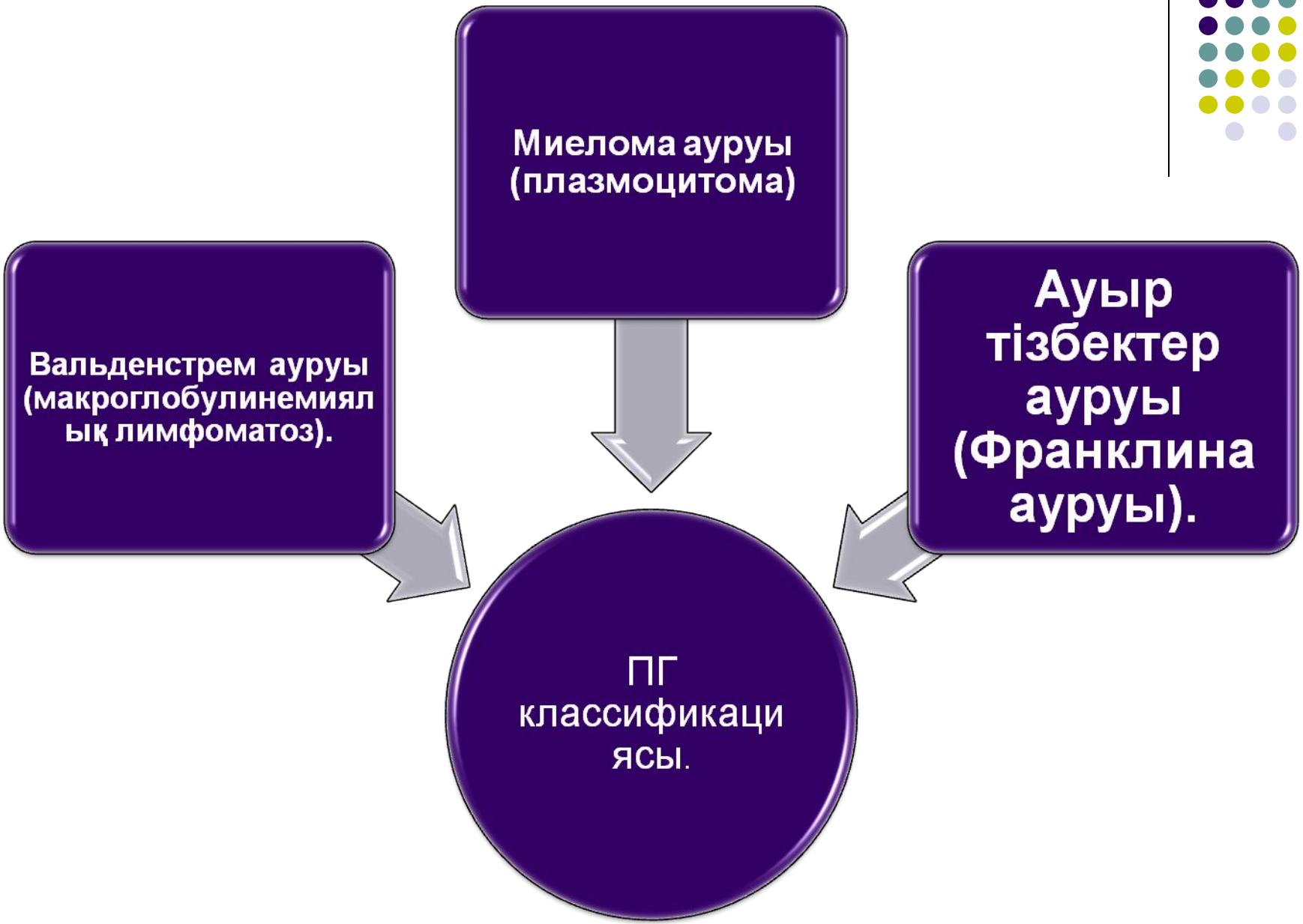
Миелома ауруы (плазмоцитома)
Вальденстрем ауруы (макроглобулинемиялық лимфоматоз).
Ауыр тізбектер ауруы (Франклина ауруы).
ПГ классификациясы.

- **Көптеген миелома** (Миелом ауруы, жайылмалы плазмацитома, Рустицкий-Каллер ауруы) – В-жасуша ажырауының соңғы өнімі болып табылатын және қалыпты жағдайда антиденелер өндіретін плазмалық жасушаның қатерлі ісігі.

Хиросима и Нагасаки




Асбест

БЕНЗОЛ
C_6H_6

- Из нефти производят горюче-смазочные материалы: нефтяной газ, бензин, лигроин, керосин, соляр, мазут и его производные, а так же вазелин, парафин, синтетический каучук и пластмасса.

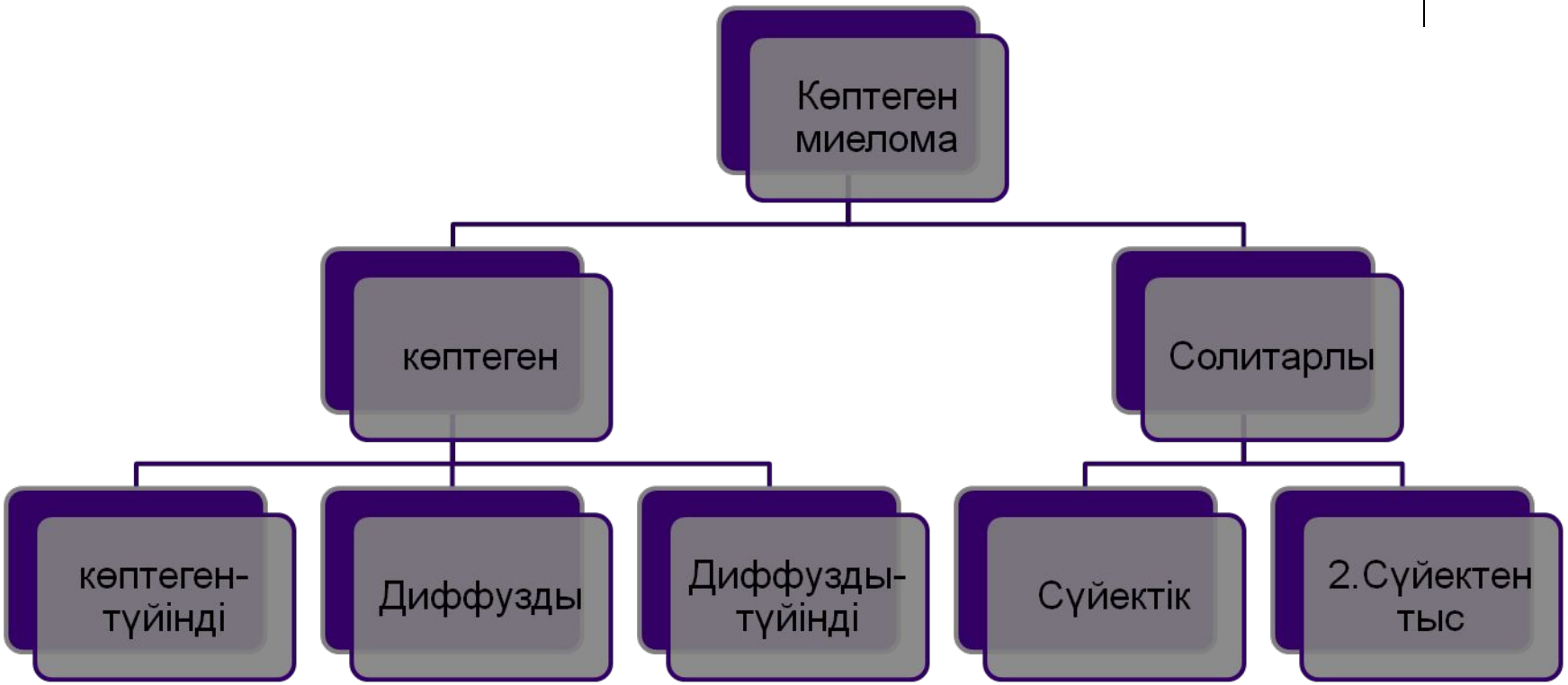
Көптеген миелома
көптеген
Солитарлы
көптеген-түйінді
Диффузды
Диффузды-түйінді
Сүйектік
2.Сүйектен тыс

М .А-ның Иммунопатологиялық варианттар

- G-миелома – 55-65%;
- A-миелома – 20-25%;
- D-миелома – 2-5%;
- миелома Бенс-Джонса – 12-20%;
- Секреттелмейтін миелома – 1-4%;
- M-миелома - 0,5%;
- Диклонды миеломалар – 1-2%.

...бойынша сатылары

Сатысы	Критерийлері	Ісіктік масса* (кг/м²)
I	Келесі белгілердің қосындысы: ▪ Нв > 100 г/л, гематокрит > 32 %; ▪ сарысудағы Са деңгейі < 3 ммоль/л; ▪ остеолиз немесе солитарлық сүйек ошақтары жоқ; ▪ М-компонент өнімінің төмен деңгейі: А. IgG < 50 г/л Б. IgA < 30 г/л В. Несептегі жеңіл тізбектері < 4 г/тәу	< 0,6 (төмен)
II	Келесі белгілердің қосындысы: ▪ Нв 85-100 г/л, гематокрит 25- 32 %; ▪ сарысудағы Са деңгейі 3 ммоль/л; ▪ остеолиз болуы; ▪ М-компонент өнімінің орташа деңгейі: А. IgG 50-70 г/л Б. IgA 30-50 г/л В. Несептегі жеңіл тізбектері 4-12 г/тәу	0,6 – 1,2 (орташа)
III	Келесі белгілердің біреуі немесе одан көп болуы: ▪ Нв < 85 г/л, гематокрит < 25 %; ▪ сарысудағы Са деңгейі > 3 ммоль/л; ▪ айқын остеолизис; ▪ М-компонент өнімінің жоғары деңгейі: А. IgG > 70 г/л Б. IgA > 50 г/л В. Несептегі жеңіл тізбектері > 12 г/тәу	> 1,2

*Ескертпе: 10^{12} ісік жасушасы 1 кг салмаққа тең.

...белсенділігіне байланысты

Көптеген миеломалардың халықаралық классификациясы (Greipp et al., 2003г.)

Стадиясы	Критерийі	Орташа өмір сүру ұзақтығы, ай.
I	В2-микроглобулин <3,5 мг/л, альбумин >35 г/л	62
II	Ни I, ни III *	45
III	В2-микроглобулин >5,5 мг/л.	29

Ағымына байланысты

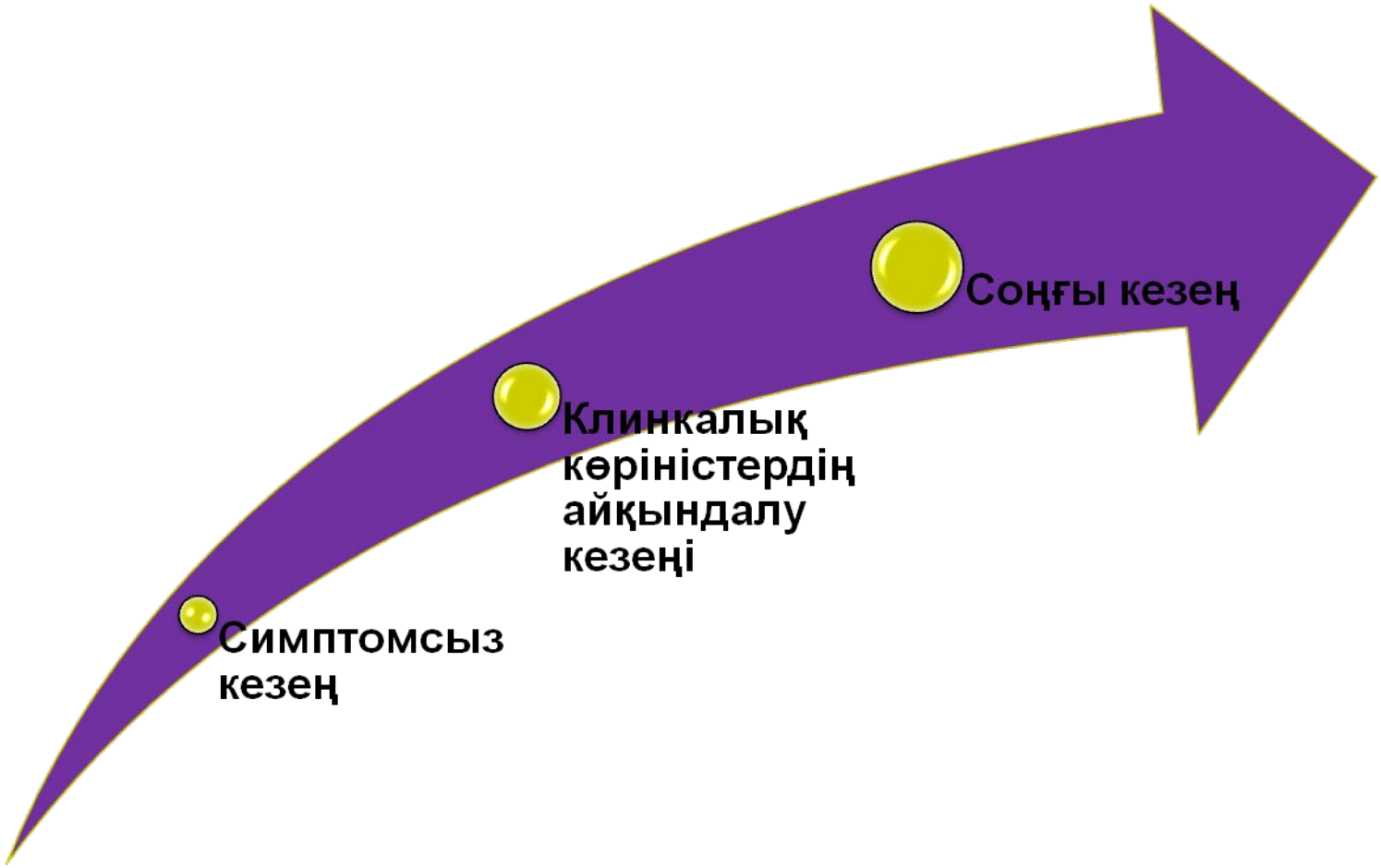

Айқындалу кезеңі

Шағымдары: Жалпы әлсіздікке, еңбек ету қабілетінің нашарлауына, шаршағыштыққа, тәбетінің төмендеуіне,сүйектерінің қақсауына шағымданады.

Синдромдар

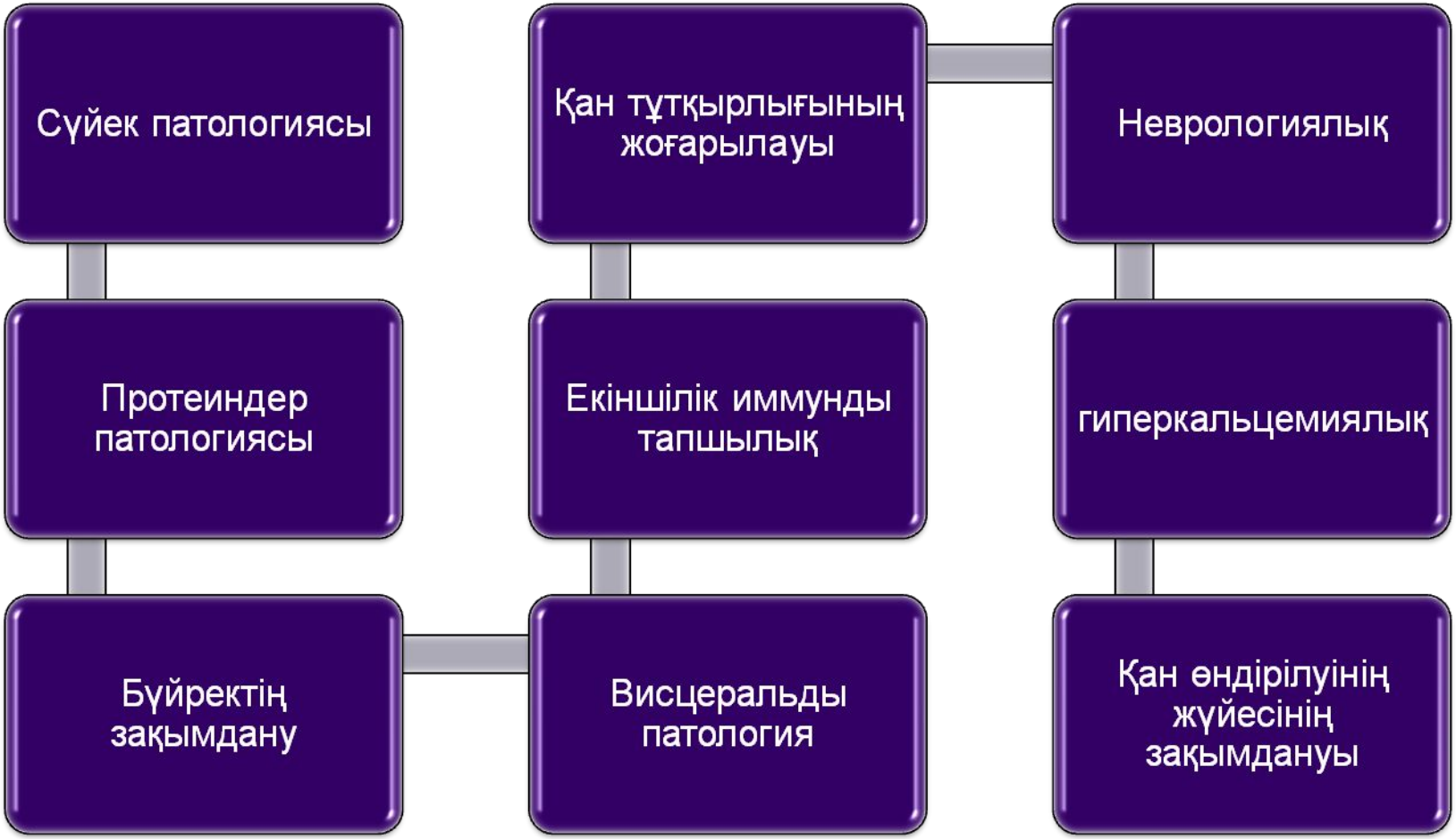
Сүйек патологиясы
Протеиндер патологиясы
Бүйректің зақымдану
Висцеральды патология
Екіншілік иммунды тапшылық
Қан тұтқырлығының жоғарылауы
Неврологиялық
гиперкальцемиялық
Қан өндірілуінің жүйесінің зақымдануы

Көптеген миелома ауруының клиникасы мен патогенезі

Клиникалық көріністер	Себеп- факторлары	Патогенетикалық механизмдер
Гиперкальциемия, патологиялық сынулар , жұлынның компрессиясы, сүйек тінінің лизисі, остеопороз, оссалгия	скелеттің деструкциясы	Ісіктің өсуі : остеокласттарды активирлейтін заттардың пайда болу (OAF)
Бүйрек жеткіліксіздігі	жеңіл тізбектердің жоғарғы концентрациясынан болған протеинурия, гиперкальциемия, уратты нефропатия, амилоидты гломерулопатия (сирек). Пиелонефрит	ісіктен пайда болған заттардың жеңіл тізбектерге токсикалық әсер етуі , OAF, ДНК.заттарының ыдырауы Гипогаммаглобулинемия
Анемия	Миелофтиз, Бұзылыстың жоғарылауы	Рост опухоли: продукция опухолевыми клетками ингибиторных факторов и аутоантител

Клиникалық көріністер	Себеп- факторлар	Патогенетикалық механизмдер
Инфекциялар	Гипогаммаглобулинемия, нейтрофилдер миграциясының төмендеуі.	ісіктің супрессиялануына байланысты өнімнің төмендеуі; IgG. катаболизмінің жоғарылауы
Неврологиялық симптомдар	Повышенная вязкость крови қан тұтұырлығының жоғарылауы, криоглобулиндер, Гиперкальциемия, жұлынның компрессиясы.	ісік заттары; М-компонентті қасиеттері; жеңіл тізбектер;OAF.
Қан кету	Қан ұю жүйесінің бұзылысы, эндотелидің милоидты зақымдалуы, тромбоциттердің дисфункциясы	Ісік заттары; қан ұю факторларына антителаның түзілуі, жеңіл тізбектер,тромбоциттерге антителалардың жабысуы
Проявления метастазданудің пайда болуы		Ісіктік экспансия

Арқадағы ауырсынудың миеломды ауруы кезіндегі диагностикалық критериилері

- 50 жастан жоғары
- Жатқан кезде ауырсынудың күшеюі
- Түнде ауырсыну күшейіп, ұйқыны бұзады
- Ауырсыну белдеме тәрізді
- Қарапайым әдістермен ауырсыну басылмайды. (тыныштық, СЕҚҚП)
- Ілеспелі симптомдардың бар болуы (қызба, салмақ татау, сусыздану)
- . Аяқтардағы неврологиялық бұзылыстың үдеуі.

Көптеген миеломаның диагноздық критерийлері

1. миелограммада плазмаклеткалық инфильтрация және зақымдалған тіннен алынған биоптатта 10% плазмалық клеткалардың болуы.

2. иммуноэлектрофорездеуде моноклональді Ig (сарысуда IgG 35 г/л-ден көп не IgA 20 г/л-ден көп)

3. остеолиздік зақымдануды және диффузды остеопороздың болуы

Диагноз осы үш белгінің екеуі болғанда қойылады. Бірінші критериидің болуы маңызды

Қатерсіз моноклональді гаммапатия мен көптеген миеломаның ажыратпалы диагностикасы

Қатерсіз моноклональды гаммапатия	симтомсыз көптеген миелома	Клиникалық бергілерді ң айқындалуымен көптеген миелома
Сарысудағы парапротеиннің көлемі < 30 г/л	миелограммада плазмаклеткалық инфильтрация және зақымдалған тіннен алынған биоптатта 10% плазмалық клеткалардың болуы	сарысуда және зәрде Парапротеиннің болуы
моноклональды гаммапатияда зақымдалған тіннен алынған биоптатта 10%-дан төмен плазмалық клеткалардың болуы		Сүйек миында Моноклональды плазматикалық клеткалар не биоптатта плазмоцитома
мүшелер мен тіндерде ешқандай зақымданулар болмайды әсіресе остеолиз . В лимфоциттің пролиферациясымен көрінетін басқада аурулар болмайды	шағымдары мен тіндер мен мүшелерде зақымданулар жоқ	Мүшелер мен тіндерде зақымданулар бар , әсіресе остеолиз

- **Лабораторные исследования:**

· **общий анализ крови:** для ММ характерна нормохромная, нормоцитарная анемия с уровнем гемоглобина менее 100 г\л, снижение уровня ретикулоцитов, косвенным призаком является повышение уровня СОЭ.

· **общий анализ мочи:** количественное увеличение выделения белка с мочой

· **биохимический анализ крови:** повышение уровня сывороточного кальция и кретинина.

· **морфологическое исследование:** в костном мозге множество плазматических клеток;

· **проточная цитометрия:** характерно наличие моноклональных плазматических клеток в костном мозге

· **электофорез белков сыворотки крови и мочи:** обнаружение моноклонального иммуноглобулина в крови и белка Бенс-Джонса в моче.

· **иммунофиксация белков:** иммунотипирование парапротеинов, образующих М-градиент

· **молекулярно-генетическое исследование костного мозга методом FISH**: для ММ характерны: del 13, del 17p13, t(4;14), t(14;16), амплификация 1q21.

- **Инструментальные исследования**[4-6]:
  · **Рентгенография костей и КТ скелета:** характерныостеолитические очаги, признаки остеопороза или наличие патологических переломов;
  · **УЗИ органов брюшной полости:** увеличение размеров печени, селезенки.
  · **Гистологическое/иммуногистохимическое исследование:** У больных с множественно-очаговой формой ММ или с солитарной миеломой пункция костного мозга не является информативной. В этих случаях необходимо проводить биопсию остеолитического очага с последующим гистологическим исследованием;
  · **ЭКГ**: нарушение проводимости импульсов в сердечной мышце;
  · **ЭхоКГ:** признаки сердечной недостаточности (ФВ <60%), снижение сократимости, диастолическая дисфункция, легочная гипертензия, пороки и регургитации клапанов.

Сарысудағы белоктың электрофорезі

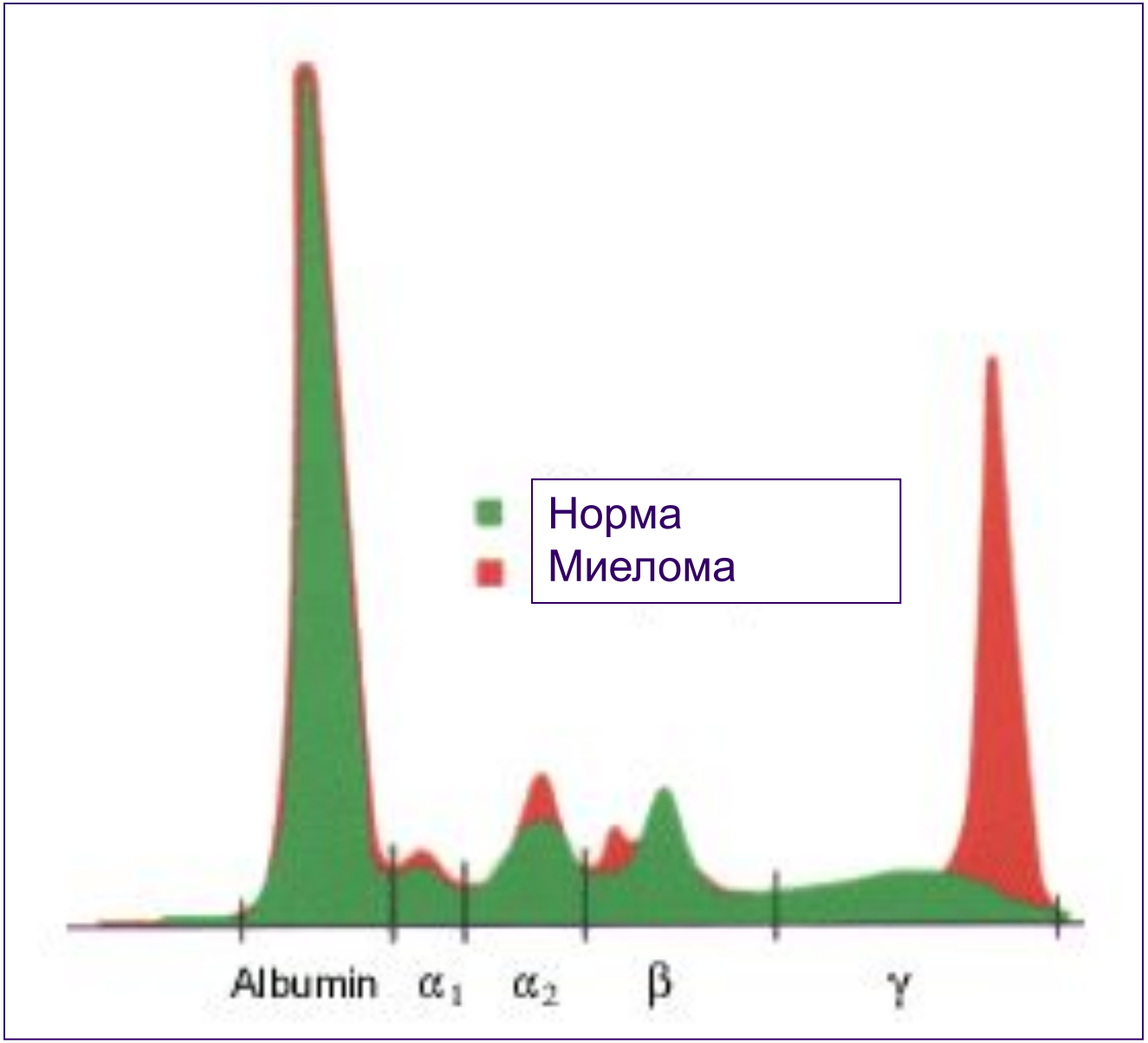

Рентгенограмма черепа. Множественные участки остеолиза.

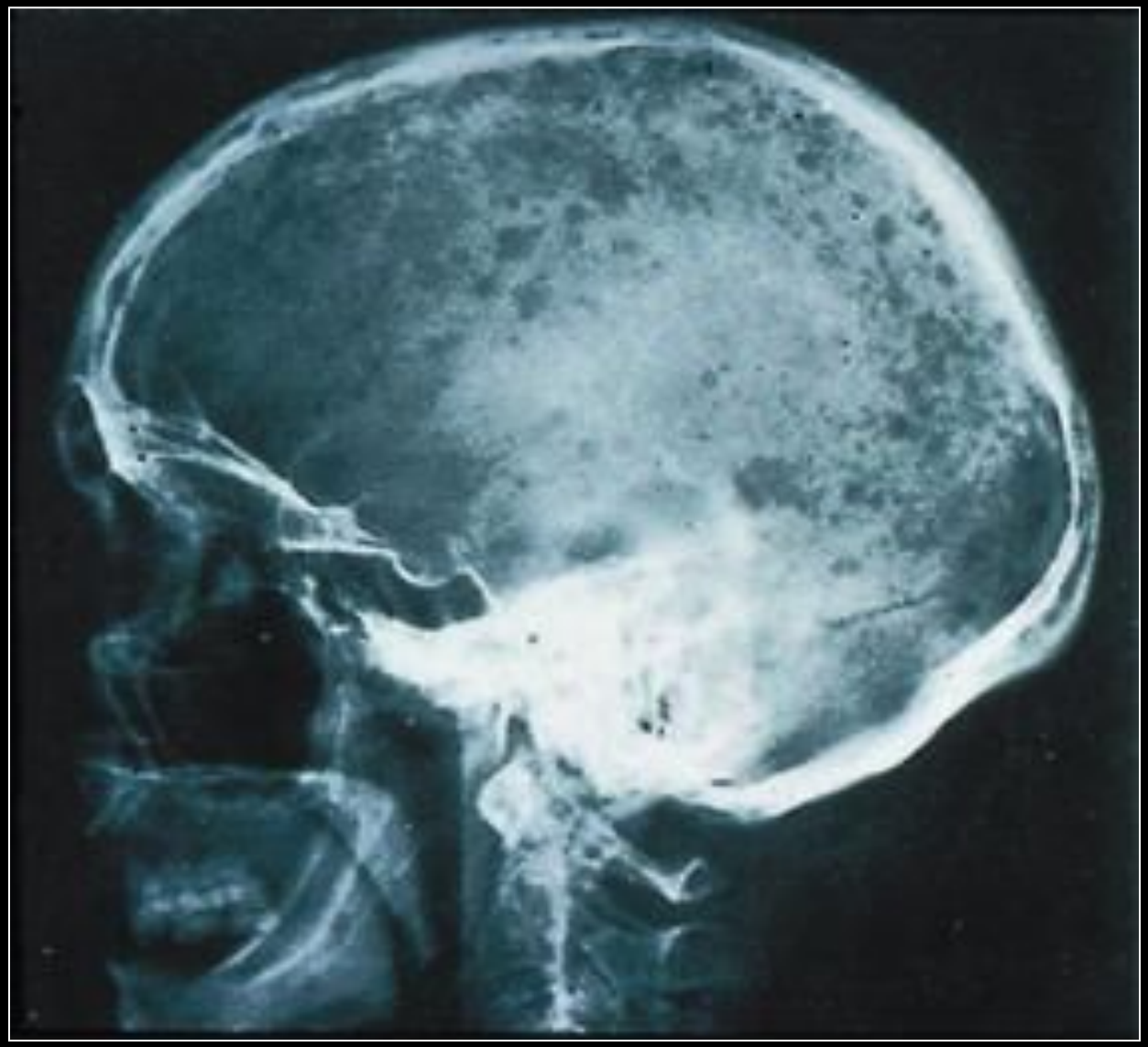

Рентгенограмма правой плечевой кости: очаги деструкции и перелом

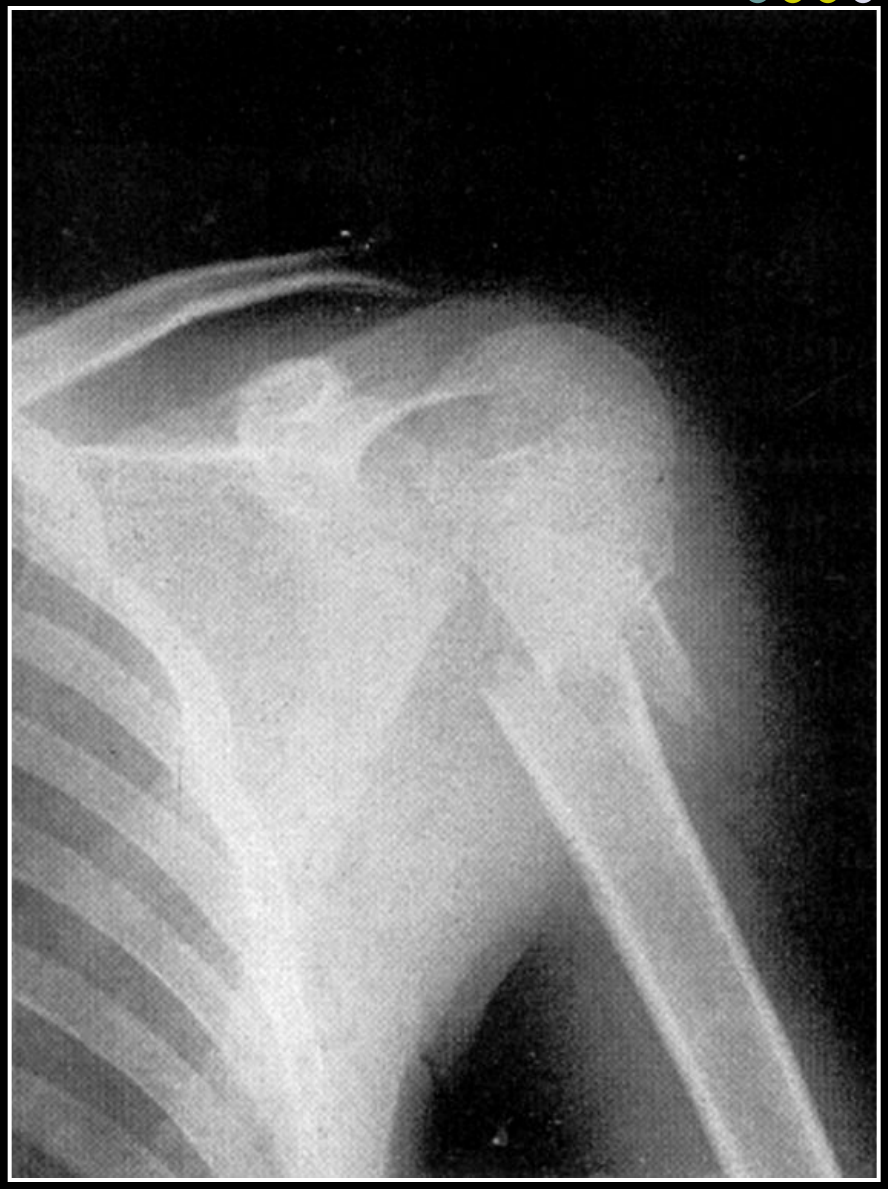

Остеосцинтиграфия с TC^{99}-пирофосфатом

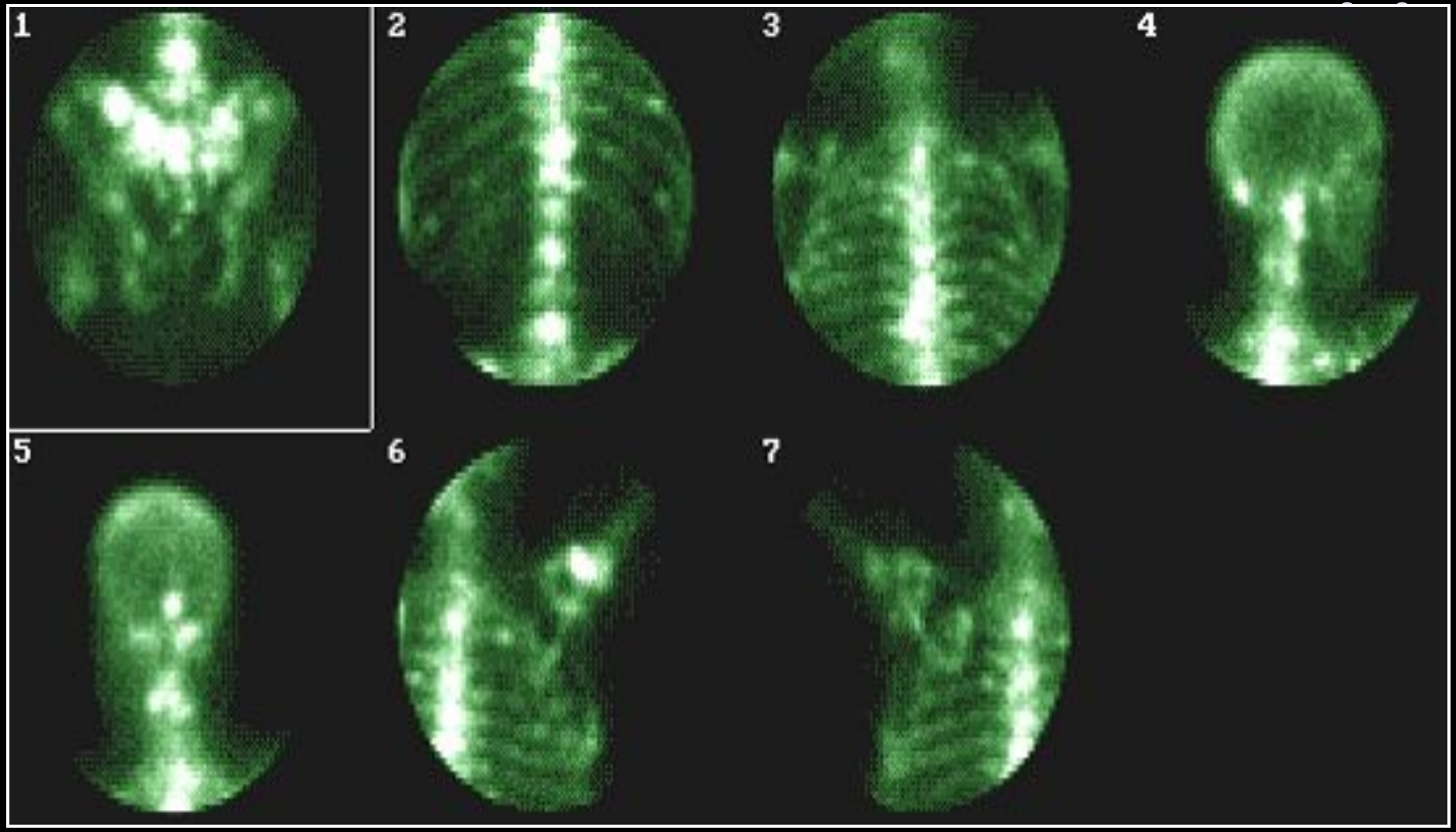

Иммунофлуоресцентная микроскопия с анителами к лёгким цепям Ig. Свечение слепка канальца.

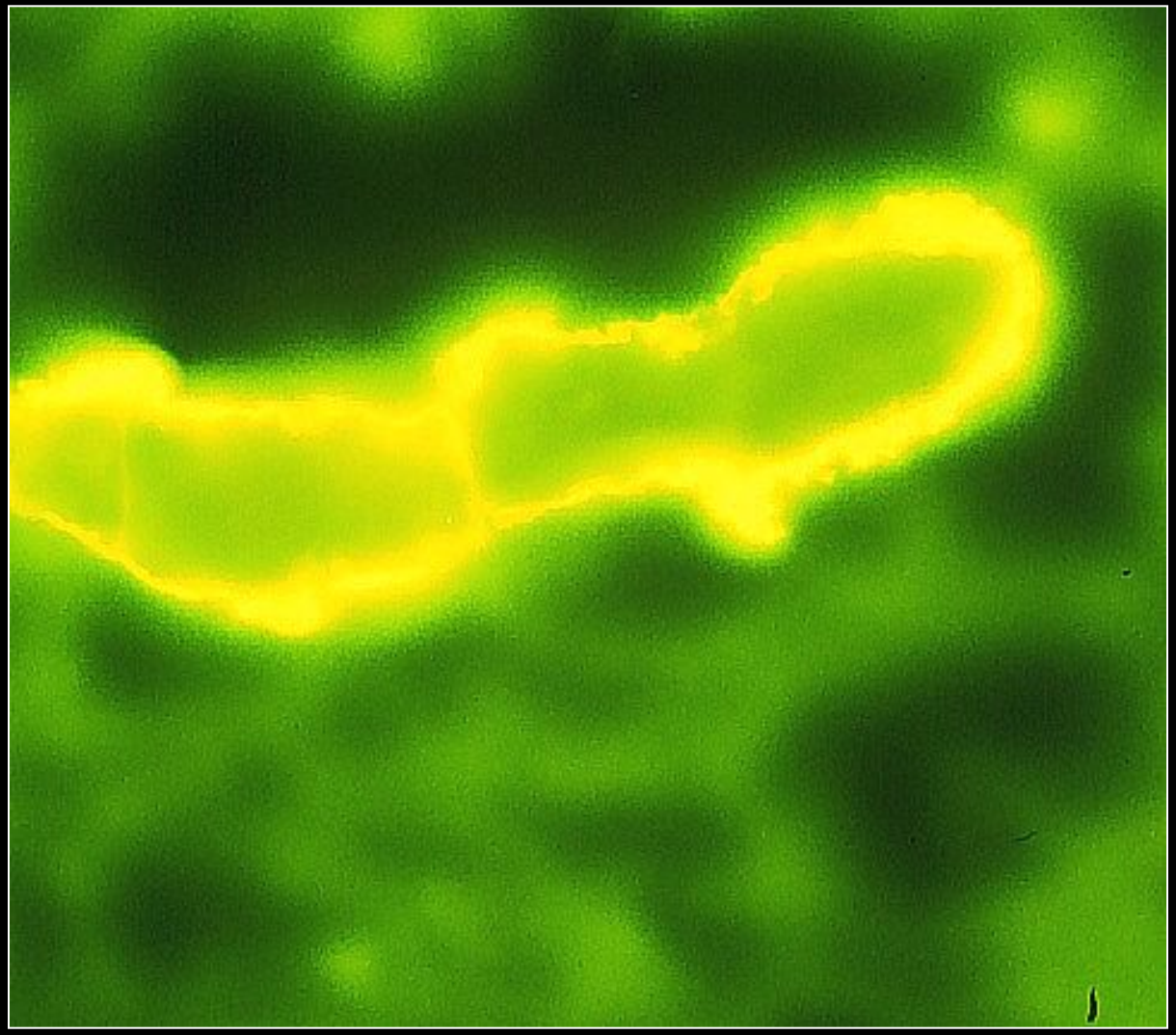

Трепанобиопсия

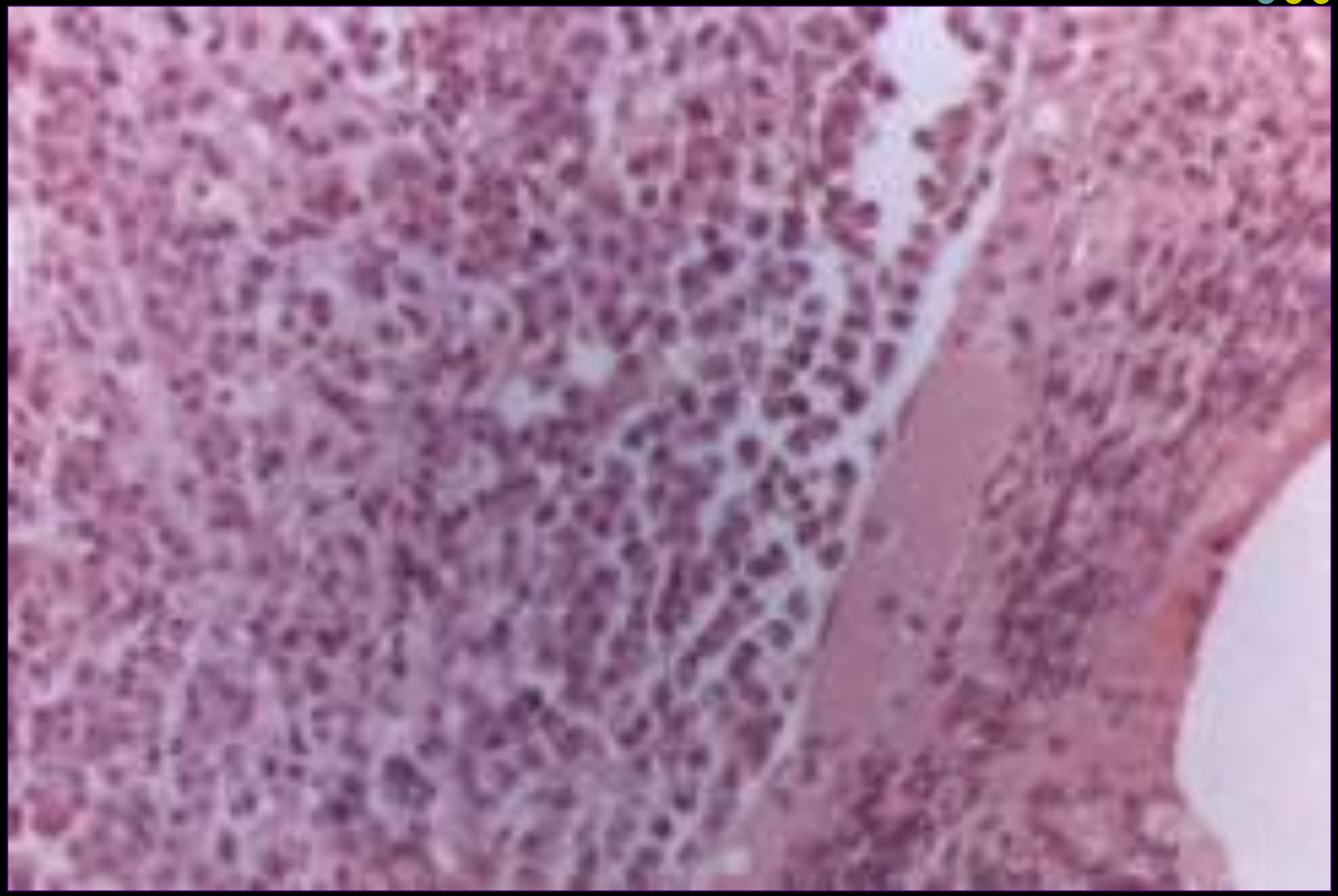

байланысты ... 18- сызбада бейнеленген. ... ауырудың жасына

18- сызба

Көптеген миеломаның емдеу алгоритмі

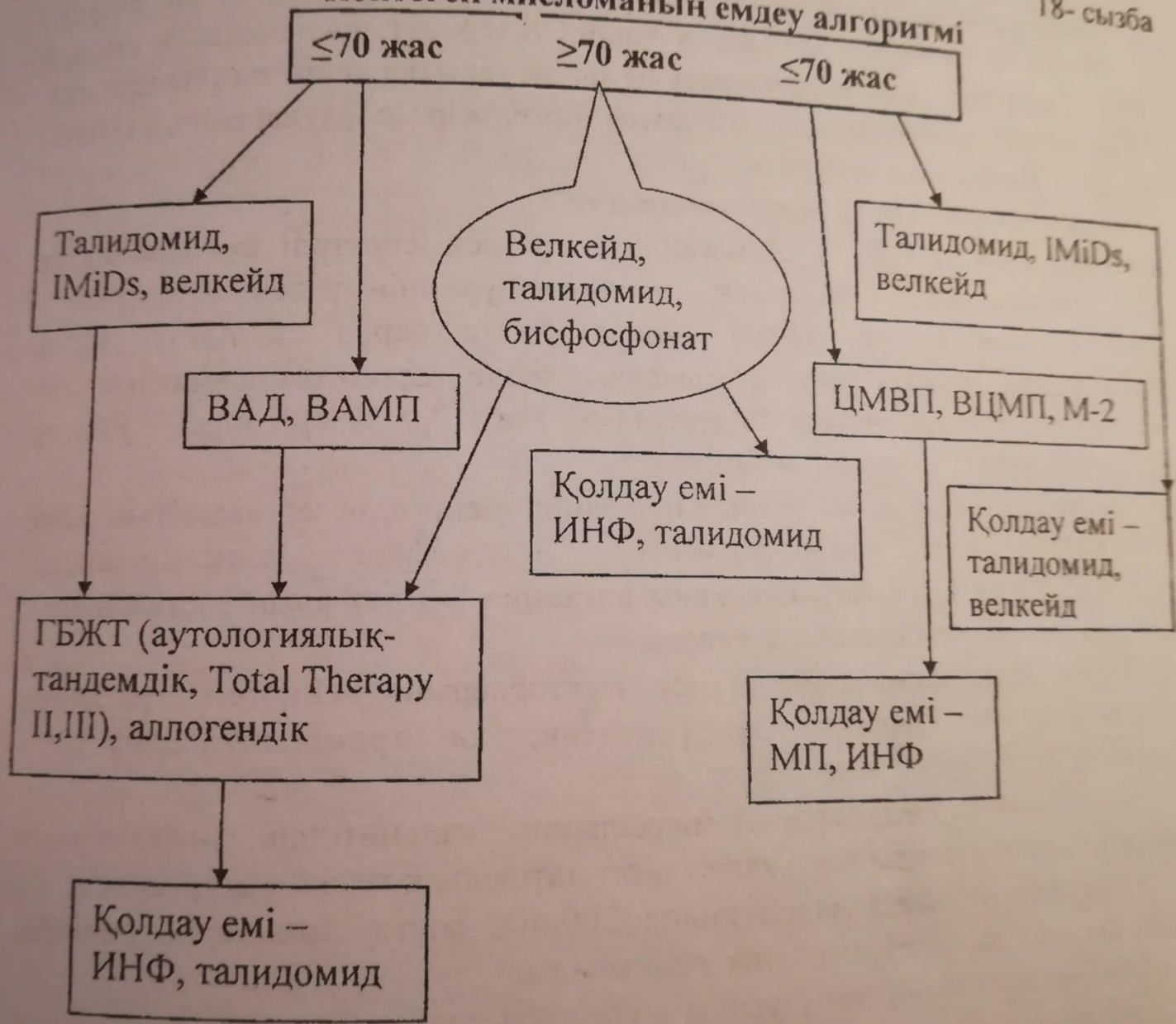

35- кесте

Көптеген миеломада ұсынылып жүрген химиотерапиялық бағдарламалар

Цитостатикалық дәрілердің құрамалары	Хаттамалар
Наукастар жасы ≤ 70 жас	
ЦМВП (CMVP)	• Циклофосфан 5 мг/кг т/і 1-10 күн • Мелфалан 0,15 мг/кг ішке 1-5 күн • Винкристин 1,5 мг т/і 1- және 8- күні • Преднизолон 0,8 мг/кг ішке 1-10 күн (үзіліс 4-8 апта)
ВЦМП (VCMP)	• Винкристин 1,4 мг/м^2 т/і 1 күн • Циклофосфан 400 мг/ м^2 т/і 1 күн • Мелфалан 7,5 мг/ м^2 ішке 1-4- күн • Преднизолон 30 мг/ м^2 ішке 1-4- күн (үзіліс 3 апта)
Наукастар жасы ≥ 70 жас	
МЦВП (MCVP)	• Мелфалан 5 мг/ м^2 ішке 1-4- күн • Циклофосфан 100 мг/ м^2 т/і 1-4- күн • Винкристин 1 мг т/і 1 күн • Преднизолон 60 мг/ м^2 ішке 1-4- күн (үзіліс 3 апта)
МП (MP)	• Мелфалан 9-12 мг/ м^2 ішке 1-4- күн • Преднизолон 1,0 мг/кг ішке 1-4- күн (үзіліс 4 апта)
МОССА	• Мелфалан 0,25 мг/кг ішке 1-4- күн • Винкристин 0,03 мг/кг т/і 1 күн • Циклофосфан 10 мг/кг т/і 1 күн • Ломустин 40 мг ішке 1 күн • Метилпреднизолон 0,8 мг/кг ішке 1-7- күн (үзіліс 4 апта)
ИНФ	• Интерферон 3 млн ӘБ тері асты 1-7- күн • Флударабин 200 мг м/і 1-5- күн (үзіліс 4 апта)

Вальденстремнің макроглобулинемиясы.

- **сипаты:** симптомсыз, баяу өрістейтін (өмір сүрудің орташа жасы 5 жыл), тез өрістейтін (өмір сүрудің орташа жасы 2,5 жас).
- **АУРУДЫҢ ЕРЕКШЕЛІГІ –** макроглобулинемия – қанда ерекше гигантты IgM классына жататын глобулиндердің болуы >1000000 дальтон.
- **Қандағы көрінісі:** анемия, лейкопения нейтропениямен, лимфоцитоз, жи моіноцитоз. тромбоцитопения.ЭТЖ бірден көтеріледі.

Диагностика МВ.

Морфологическое доказательство преимущественно костномозгового лимфопролиферативного процесса

Выявление моноклоновой макроглобулинемии типа IgM (не менее 10-15% от общего белка)

Электрофорез белков сыворотки крови и мочи на бумаге выявляет узкую полосу макроглобулина в зоне миграции гамма- и альфа-глобулинов.

Проба с дистиллированной водой
(Sia и Wu, 1921 год).

Основана на том, что макроглобулины растворяются даже в слабо концентрированных солевых растворах, но выпадают в осадок в дистиллированной воде.

- **В пробирку, содержащую 5 мл дистиллированной воды, вводят несколько капель сыворотки больного.**

  В присутствии макроглобулинов появляется молочно-белая муть, не исчезающая при нагревании, но растворяющаяся при добавлении физиологического раствора.

  При отсутствии макроглобулинов помутнения не происходит.

36- кесте

Вальденстремнің макроглобулинемиясы және көптеген миеломаның ажыратпалы ерекшеліктері

Белгілері	Вальденстремнің макроглобулинемиясы	Көптеген миелом
Парапротеиннің сипаты	жиі IgM парапротеині (макроглобулин)	жиі IgG, IgA парапротеині
Остелизисттік өзгерістер	өте сирек байқалады	көпшілігінде байқалады
Лимфаденопатия	тән	тән емес
Гепатомегалия	тән	сирек байқалады
Спленомегалия	тән	сирек байқалады
Нефропатия	сирек байқалады	жиі байқалады
Геморрагиялық синдром	тән	сирек байқалады
Миелограммада	лимфоидтық жасушалар	плазмалық жасушалар
Несепте парапротеиндердің табылу	15% науқастарда	70-80% науқастарда
Sia тест «оң»*	тән	әдетте жоқ

***Ескертпе** Sia тест макроглобулиндерге дистиллирленген сумен

НАЗАР АУДАРҒАНДАРЫҢЫЗҒА РАХМЕТ