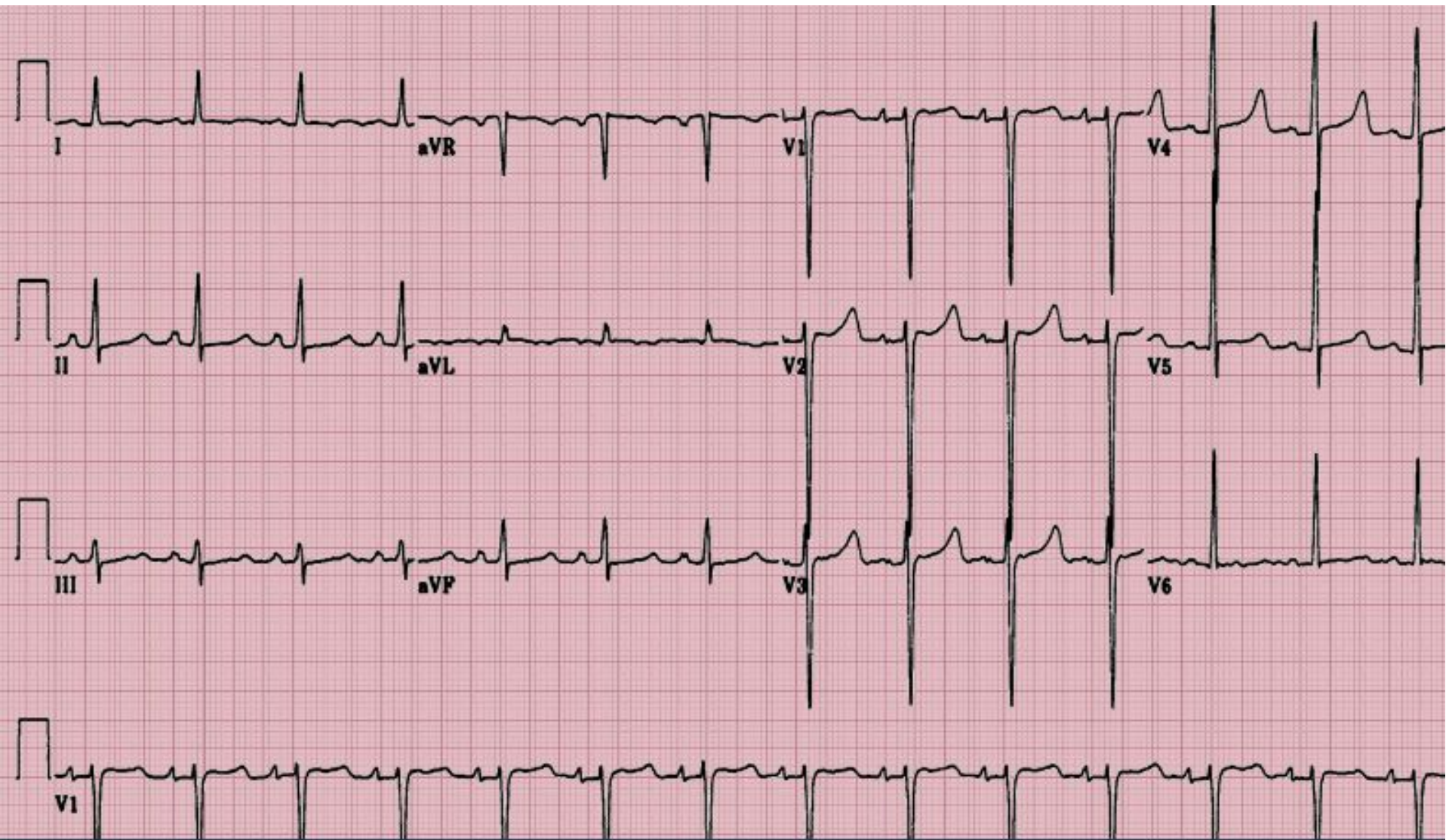


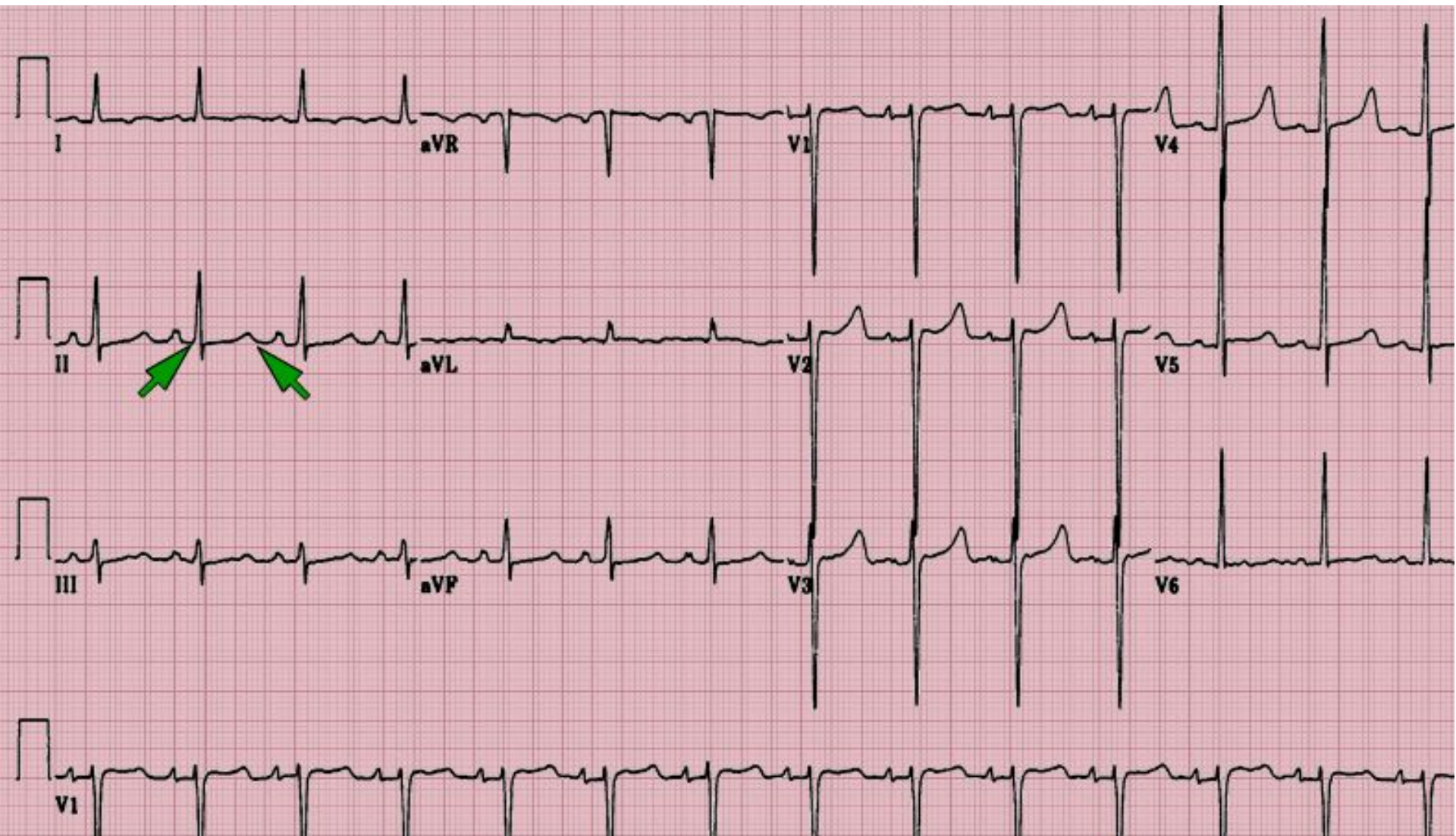
# ПРАКТИКУМ ПО ЭКГ

# Пациент, 30 лет

- Терминальная стадия ХБП, требующая гемодиализа
- Поступил с жалобами на боль в грудной клетке, усиливающуюся в положении лежа, боль и покалывание в ноге
- Из сопутствующих заболеваний: АГ, судорожные припадки
- Калий 6,2 ммоль/л

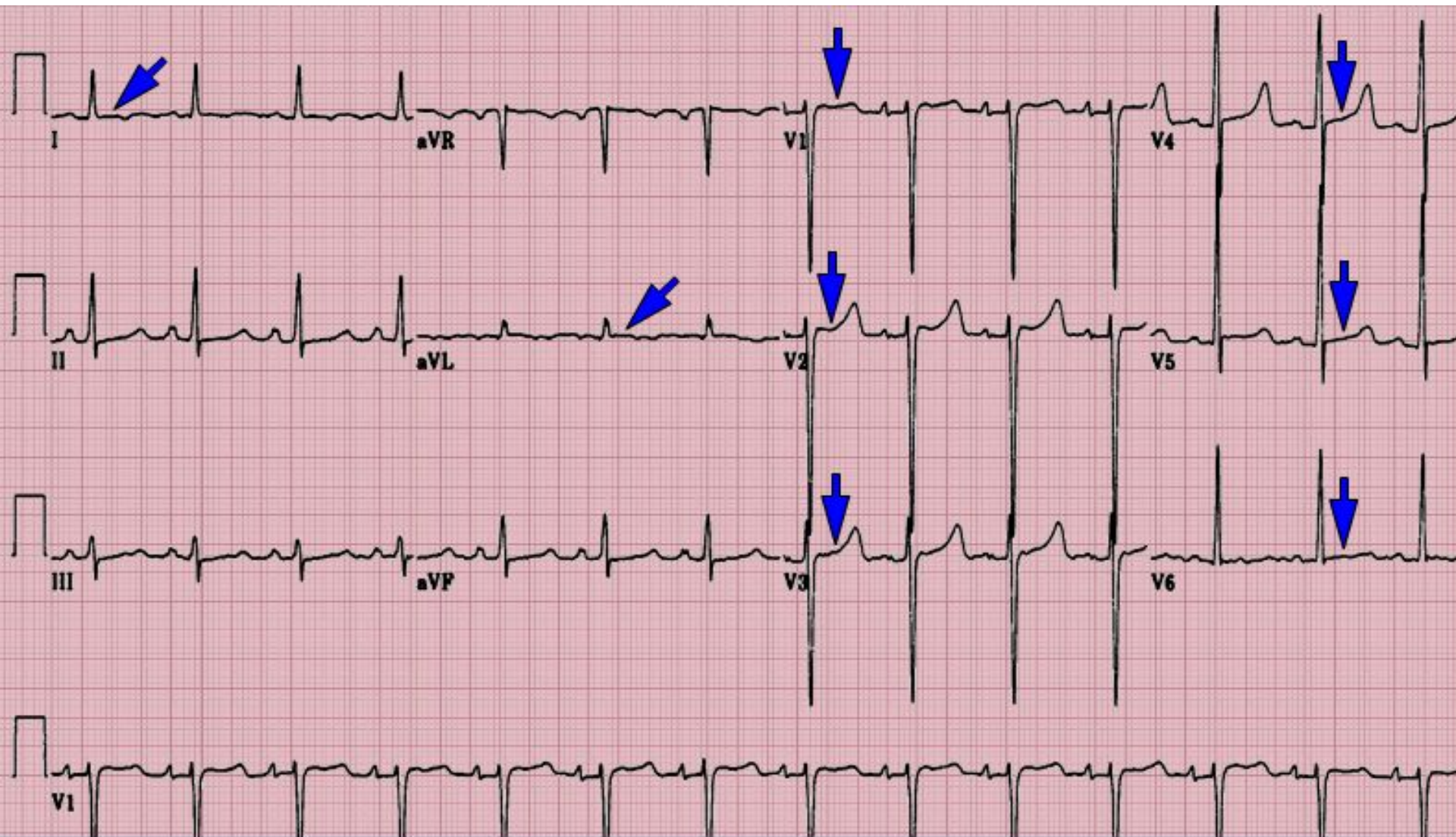


# Удлинение интервала QT





# Небольшая элевация сегмента ST



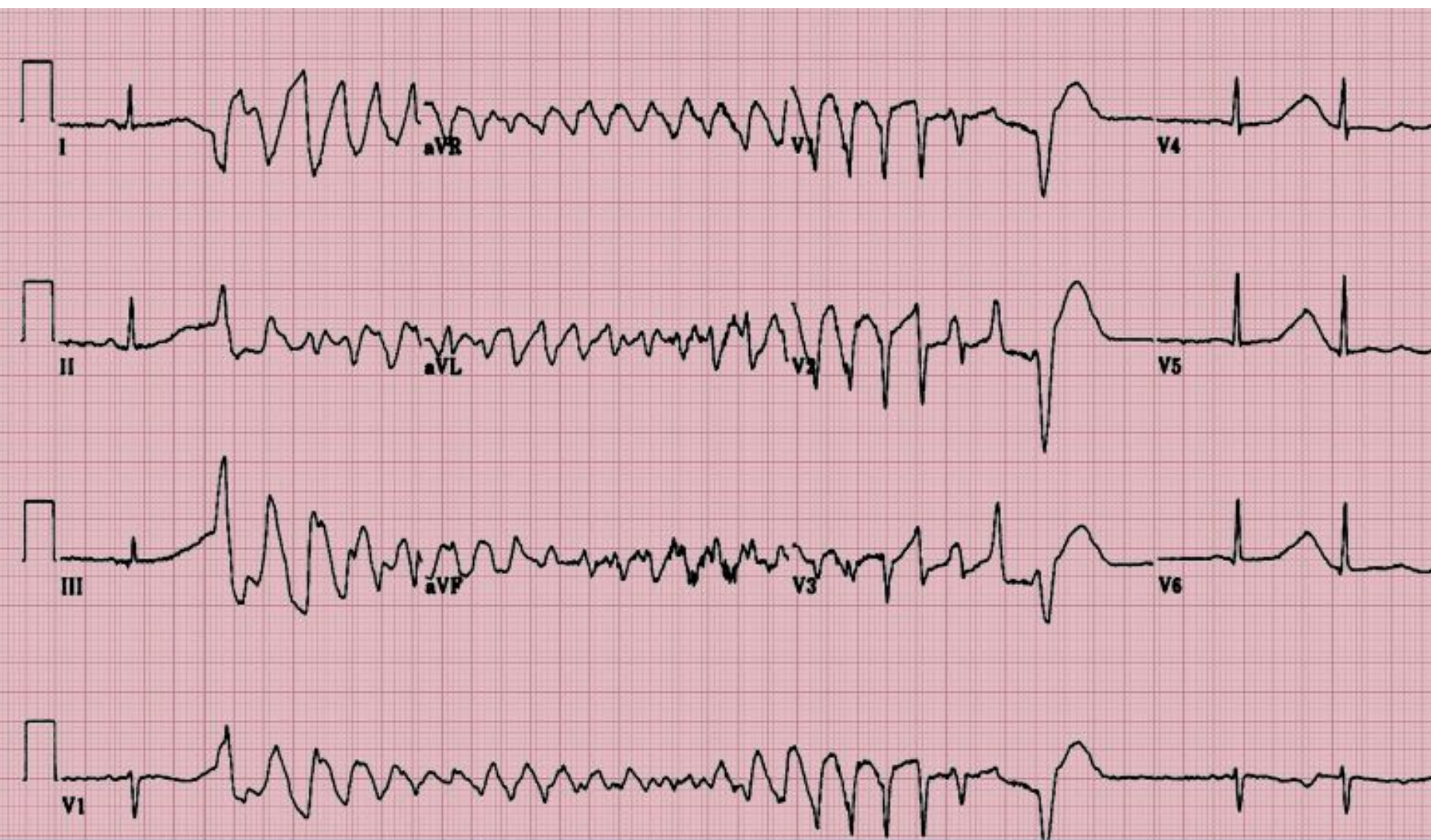Гиперкалиемиа,  
гипокальциемиа



Уремический перикардит

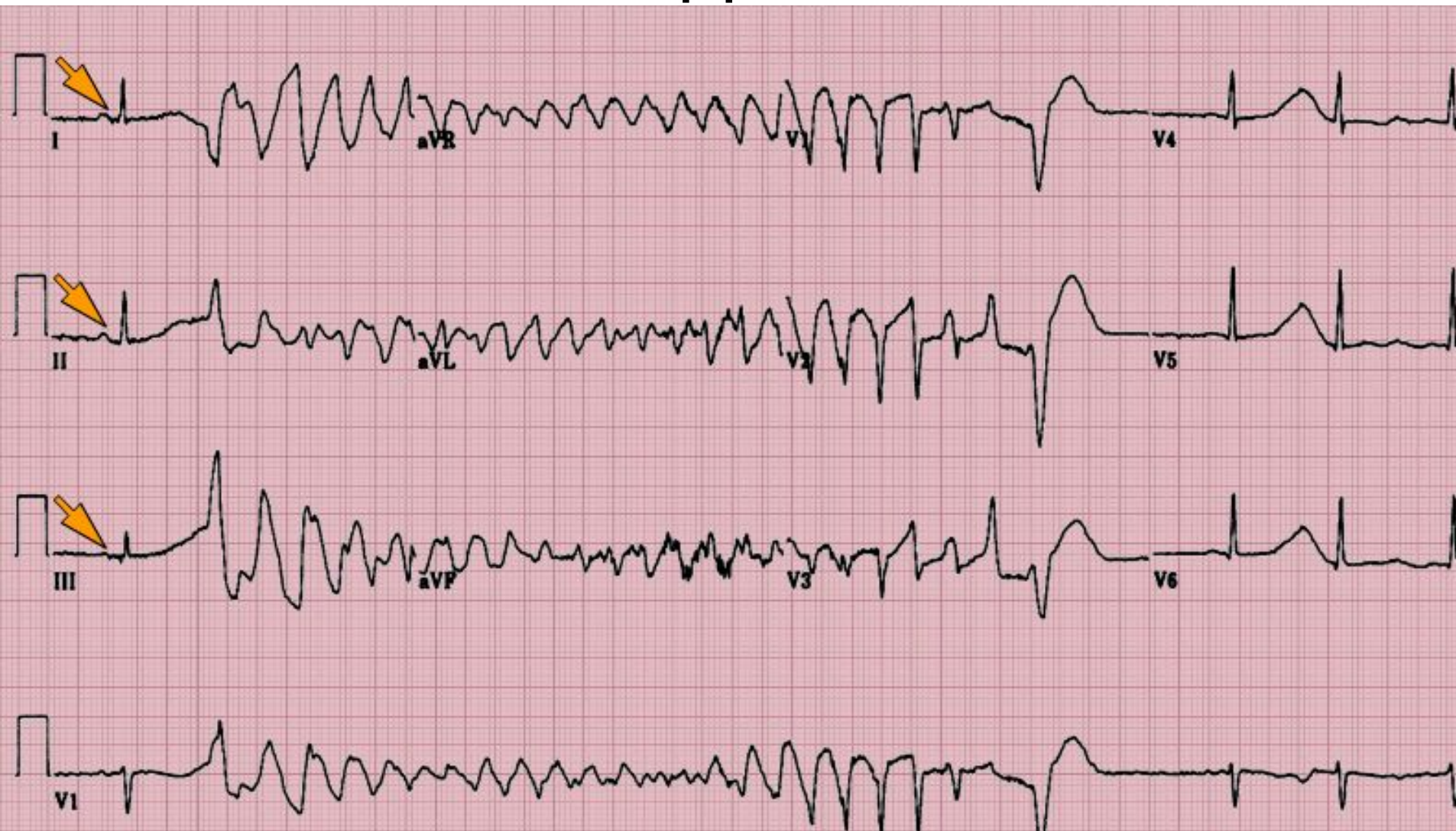# Пациент, 41 год

- Готовится к трансплантации костного мозга по поводу гемобластоза

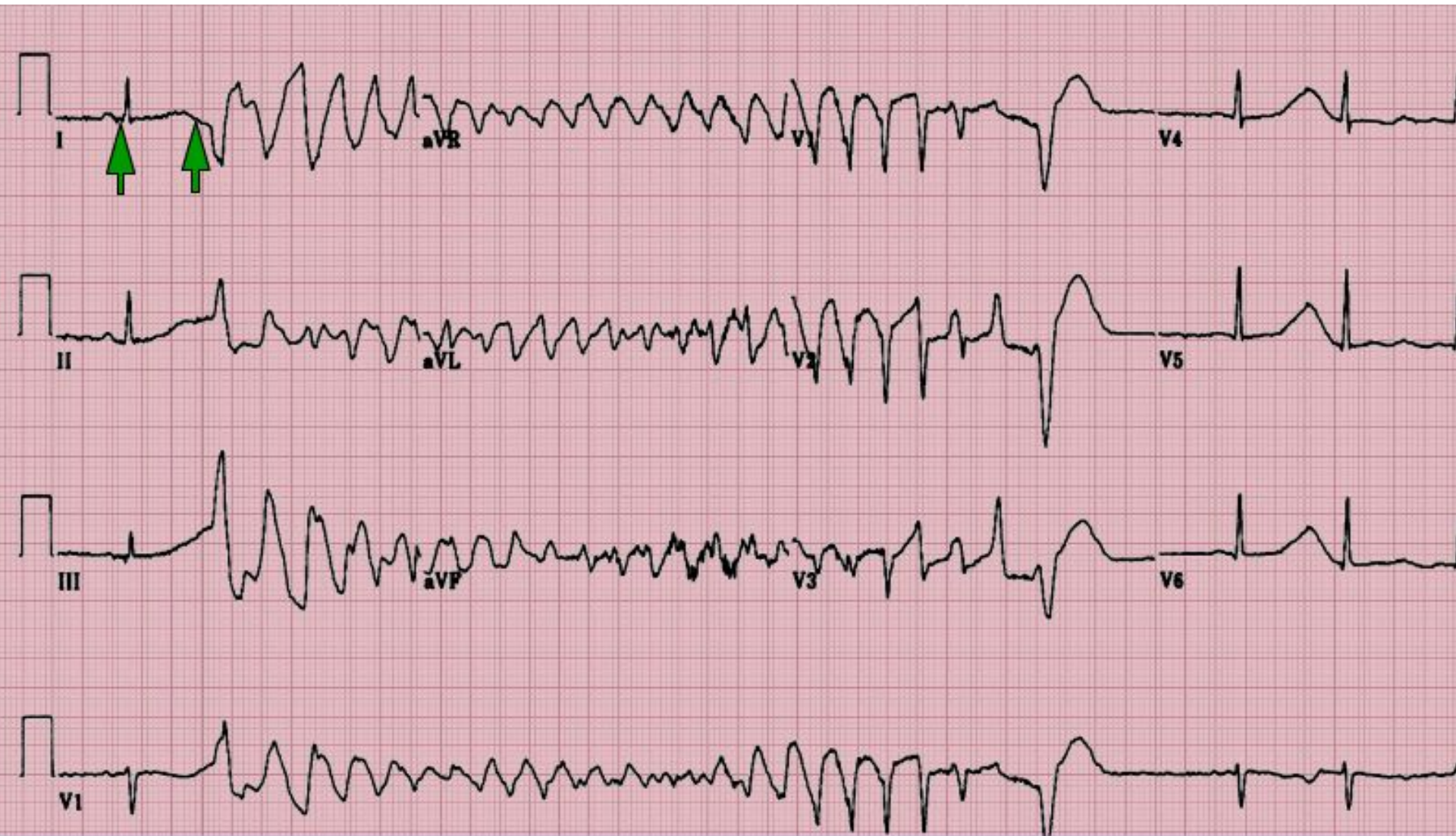



# Нормальный синусовый ритм ДО

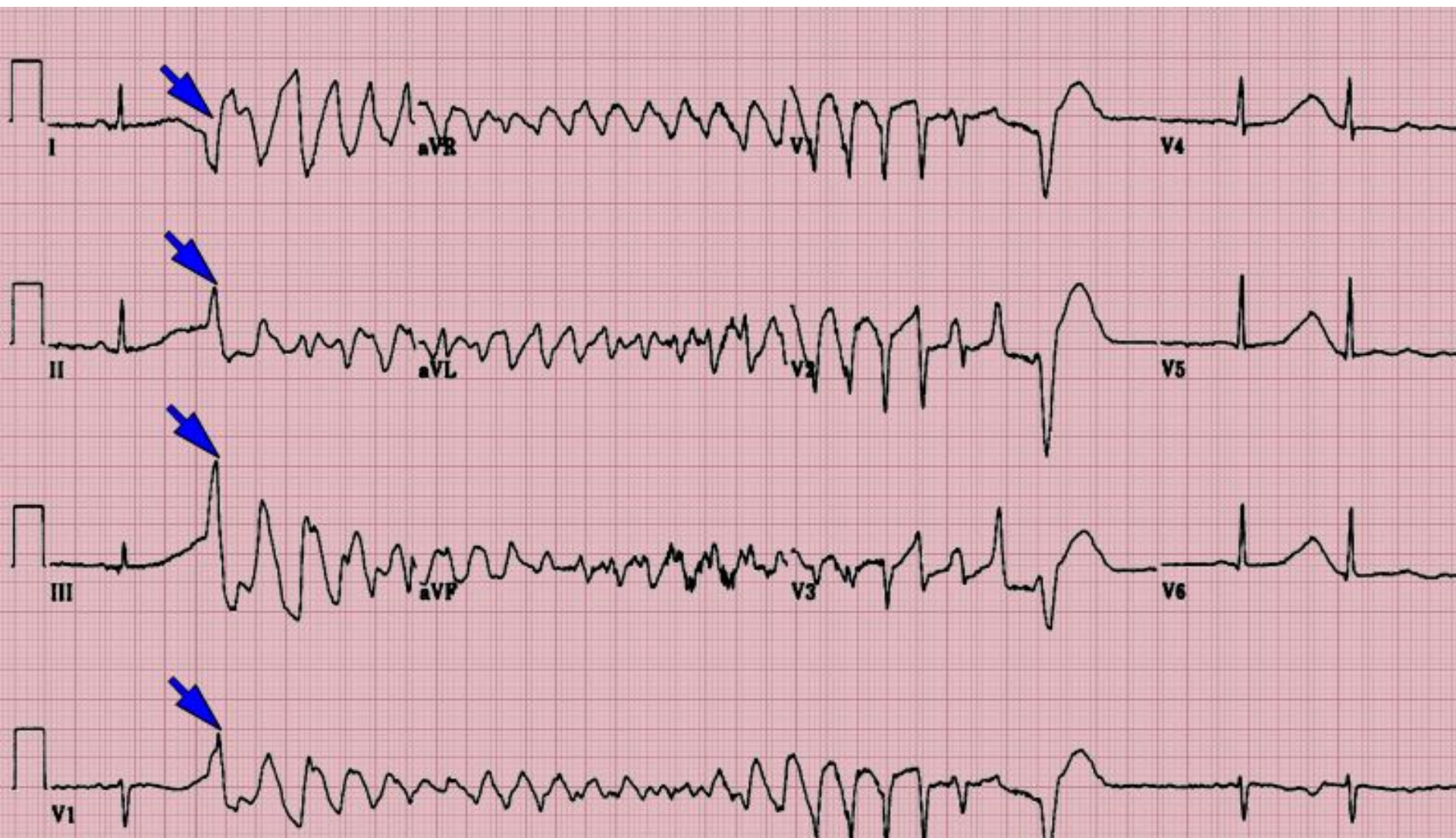

# Пролонгированный QT





# Преждевременное желудочковое сокращение



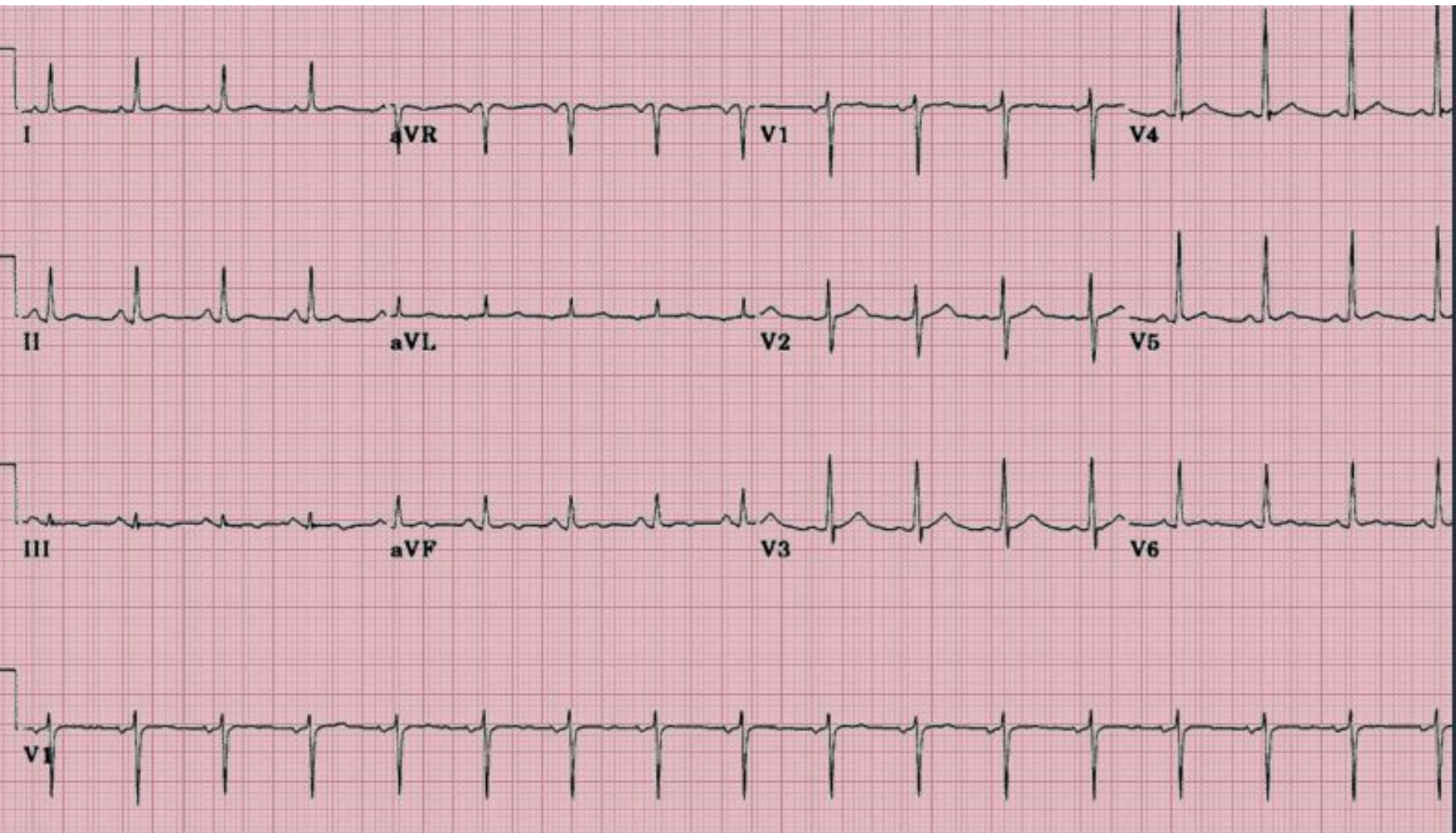
Какое метаболическое  
нарушение может  
спровоцировать данный вид  
аритмии?



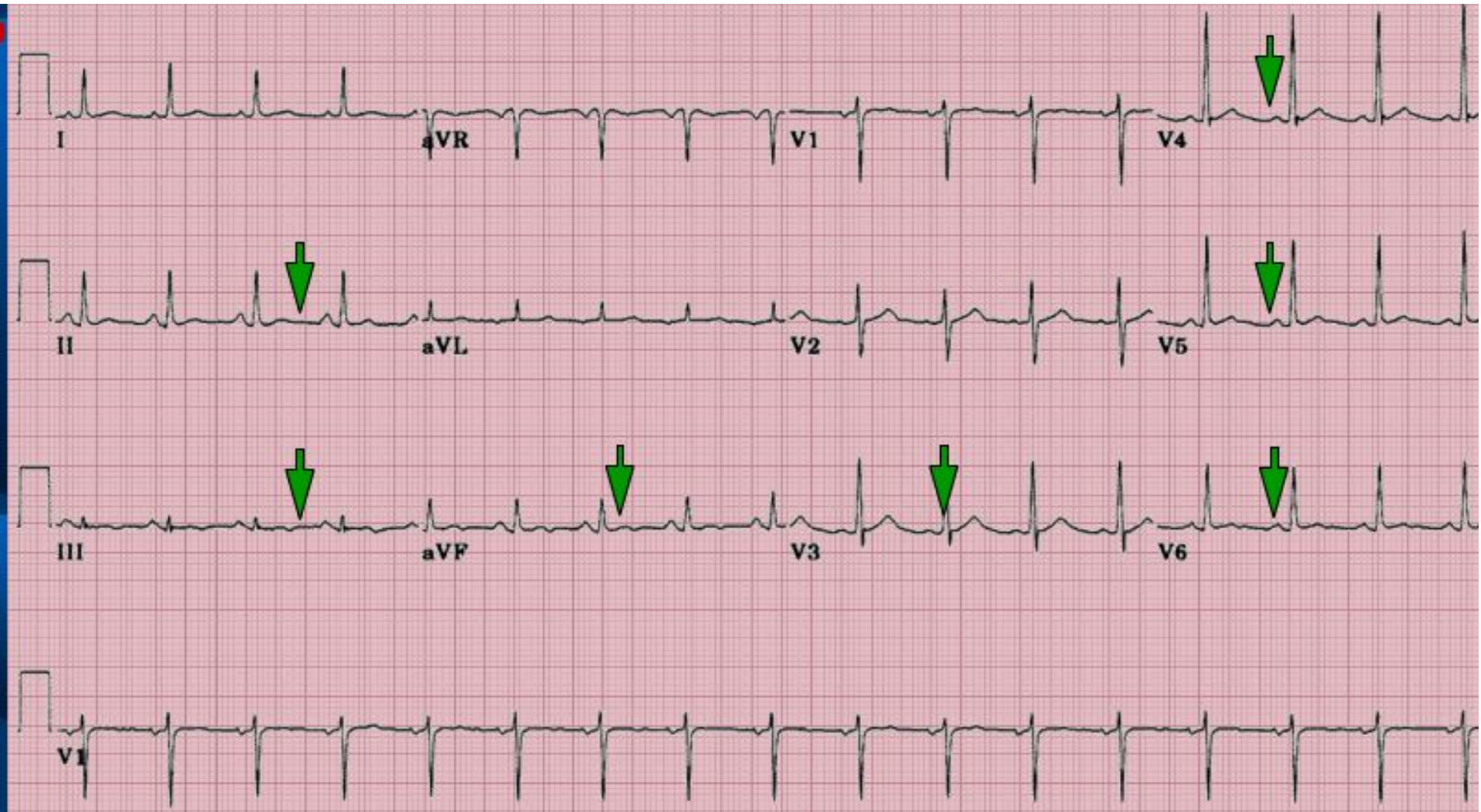# Гипокалиемия

# Пациент, 68 лет

- Страдает множественной миеломой
- Пришел к врачу на амбулаторный прием



# Короткий QT(менее 300 мс),усеченный сегмент ST





**СПАСИБО ЗА ВНИМАНИЕ!**