«Оңтүстік Қазақстан Медицина Академиясы» АҚ

Қазақстан Республикасының Денсаулық Сақтау министрлігі

Микробиология кафедрасы

ПРЕЗЕНТАЦИЯ

Тақырыбы: Энтеровирусты инфекция қоздырғыштары

Орындаған: Мамыр.А.Д

Тобы: ВЖМҚА-07-19

Қабылдаған:Полатбекова.Ш

Шымкент-2021ж

ЖОСПАР

- 1. Энтеровирусты инфекция
- 2. Полимелит

- Қорытынды
- Пайдаланылған әдебиеттер

ЭНТЕРОВИРУСТЫ ИНФЕКЦИЯ

- **Энтеровирусты инфекция** – бұл ішек вирустарынан (энтеровирустар) туындайтын, қызба және полиморфизм сынды клиникалық симптомдармен сипатталатын, ОНЖ, жүрек-қан тамыры, АІЖ, бұлшытет жүйесі, өкпе, бауыр, бүйрек және т.б. ағзалардың зақымдалуымен шарттасқан жіті инфекциялық аурулар тобы.
- Соңғы жылдары әлемде энтеровирусты инфекцияның даму белсендігі байқалады, бұған куә ретінде әртүрлі елдердегі инфекциялық ауру мен өршудің эпидемиологиялық артуының тіркелуін айтуға болады. Энтеровирусты инфекция географиясы төтенше кең және әлемнің барлық елдерін қамтиды, соның ішінде кеңес үкіметі кеңістігін.

ЭТИОЛОГИЯСЫ

- ЭВИ-ның қоздырғыштары-пикарновирустардың тұқымдастығына,энтеровирустардың туыстығына жататын вирустар: Адамның Коксаки вирустары , А тобы 23-серовар,адамның Коксаки вирустар В 6-серовар.Адамның ЕСНО вирустары 31- серовар.
- Инфекция көзі – науқас адам немесе вирустасушы. Берілу механизмі – ауа арқылы немесе нәжістік-ауыз арқылы. Балалар және жастар жиі ауырады. Аурудың өршуіне жазғы және күзгі маусым тән. Ауырғаннан кейін иммунитет оң нәтиже көрсетеді (бірнеше жылға дейін).

Энтеровирусты инфекция симптомдары:

- Энтеровирустардың кең шоғарлануы адам организмінің барлық ағзасы мен тіндерін: жүйке, жүрек-қан тамыры жүйесі, асқазан-ішек, респираторлық жолдар, сонымен қатар бүйрек, көз, тері бұлшықеті, ауыққуысы сілекейі, бауыр, эндокрин ағзаларын зақымдайтын инфекцияның клиникалық формаларының әртүрлілігінің негізінде жатыр. Иммунты тапшылығы бар адамдарға энтеровирусты инфекциялар өте қауіпті.
- Энтеровирусты инфекциялардың көптеген оқиғалары ешбір симптомсыз өтеді. Клиникалық көрсетілімдерінің көп бөлігі – суық тию ауруларында көрінеді, дегенмен энтеровирустар жиі ЖРВИ қоздырғышы бойынша екінші болып саналады.
- Наиболее характерные клинические признаки энтеровирусной инфекции у детей и взрослых:

клинические признаки энтеровирусной инфекциисимптомы общей интоксикации организма;

- гипертермия (повышение общей температуры тела);
- катаральные симптомы (воспаление слизистой гортани и глотки);
- абдоминальные симптомы (боли в животе, расстройства пищеварения);
- высыпания на коже (полиморфная экзантема).

ЭНТЕРОВИРУСТАР ТУҒЫЗАТЫН АУРУЛАРДЫ ШАРТТЫ ТҮРДЕ ЕКІГЕ БӨЛУГЕ БОЛАДЫ:

- ***I. Потенциалды ауыр:***
- **сірнелі менингит;**
- **энцефалит;**
- **жіті сал;**
- **неонаталды сепсистік аурулар;**
- **мио-(пери-)кардит;**
- **гепатит;**
- **иммун тапшылығы бар адамдардағы созылмалы инфекциялар.**

II. Қауіптілігі төмен:

бөрпесі бар немесе бөртпесі жоқ үш күндік қызба;

герпангина;

плевродиния;

көпіршікті фарингит;

конъюнктивит;

увеит;

гастроэнтерит.

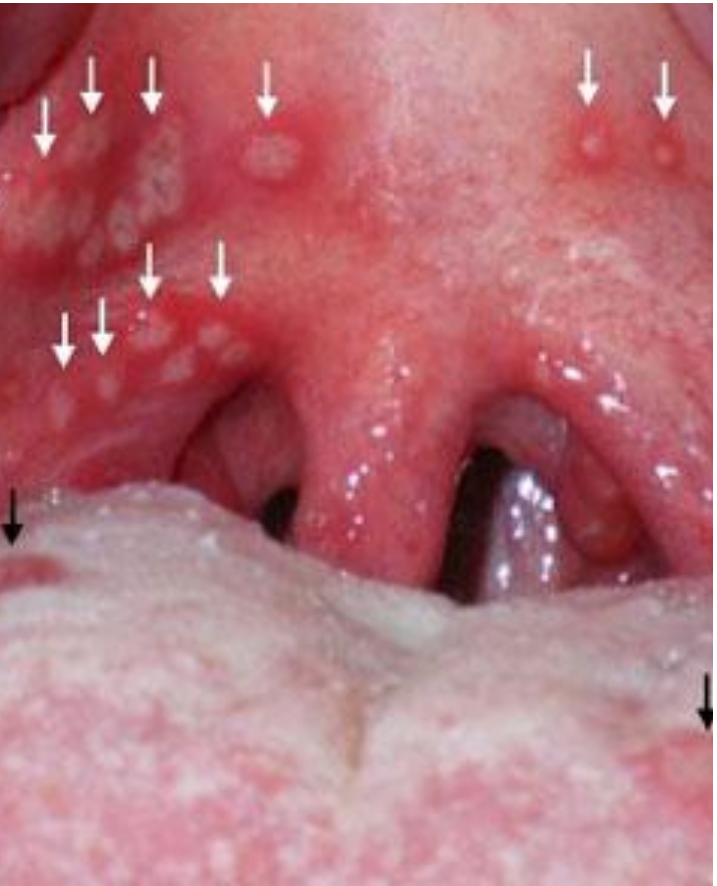

- 1. Ұшықты баспа. Аурудың бірінші тәулігінде қызыл түйіншек пайда болады, олар таңдай доғасына, тілшеге, жұмсақ және қатты таңдайдың шырышты қабығына тез тарайды, мөлшері 1–2 мм болатындай, саны 3–5 тен 15–18 дейін жететін бір-біріне қосылмайтын сулы бөртпелерге (көпіршіктерге) айналады. 1-2 күннен кейін көпіршіктер жарылып сұр жабындымен жабылған бетте жаралар пайда болады немесе аурудың 3–6 күнінде ізсіз жоғалады. Жұтқан кезде ешқандай ауырсыну болмайды немесе шамалы сілекей ағады. Мойын және жақасты лимфалық түйіндер үлкен емес, бірақ пальпация кезінде ауырсынады.

- **2.Энтеровирусты экзантема («бостондық қызба»). Энтеровирусты инфекцияда экзантема басқа белгілермен қатар келуі мүмкін немесе жетекші синдром болуы мүмкін. Ауру басталғанынан 1-2 күннен кейін қызба мен жалпы улану фонында денеде, бетте, аяқ – қолда полиморфты немесе дақты-папулезды бөртпе пайда болады. Экзантемалардың әр түрі кездеседі, көбіне: қызылша, қазамық тәрізді, сирегірек скарлатина тәрізді. Ауыздың шырышты қабатында дақты экзантемалар, кейде эрозиялар мен везикулалар кездеседі. Бөртпе 3-4 күн сақталады.**
- **Энтеровирусты инфекцияның ерекше түрінде білезік, табан, ауыз қуысы зақымдалады. Саусақ пен бақайларда гиперемиямен қоршалған везикулалар пайда болады. Сонымен қатар тілде, ауыздың шырышты қабаттарында дақты элементтер кездеседі.**

- 3. Ішек (гастроэнтерикалық) форма. Тәулігіне 5–10 ретке дейін сулы диареямен, іштің ауруымен, метеоризм, кейде құсумен көрінеді. Улану симптомдпары бірқалыпты. 2 жасқа дейінгі балалардаішек синдромы мұрын-жұтқыншақ тарапынан талаураған құбылыспен жиі үйлеседі. Сәбилердегі ауру ұзақтығы 1–2 аптаны, ересек балаларда 1–3 күнді құрайды.

- 4. Эпидемиялық миалгия (Борнхольмауруы). Басқа белгілермен қоса кеуде, іш, арқа, аяқ бұлшықеттерінде қатты ауырсынулар пайда болады. Ауырсынулар ұстама сияқты болып, қозғалғанда күшейе түседі. Миалгия ұстамасы көбінесе 30–40 секундтан15–20 минутқа созылып, әрбір 30-60 минут сайын қайталанып отырады. Ауырсынулар кеуде бұлшықеттерінде орналасқанда тыныс алу қиындап, беткей болады, кей кезде ықылық пайда болады. Көбінесе ауырсынулар құрсақ бұлшықеттерінде орналасады, бұл кезде ішті палпациялағанда ауырсыну пайда болады, іш пердесінің тітіркену белгілері болмайды. Ауру толқын тәрізді өтуі мүмкін. Дене қызуының көтерілуімен бұлшық ет ауырсынулары қайта басталады. Эпидемиялық миалгия энтеровирусты инфекцияның басқа көріністерімен жүруі мүмкін көбіне серозды менингитпен.

5. Менингеалды синдром 2–3 күннен бастап 7-10 күнге дейін, ликвор санациясы а 2-3-ші аптада жүреді. Астеникалық және гипертензиялық синдром түрінде қалған құбылыстары көрінуі мүмкін.

Энтеровирусты инфекцияның ең жиі түрінің бірі. Аурудың 1-3 күні науқаста менингиттің белгілері пайда болады. Ликворограммада аздаған лимфоцитті немесе лимфоцитарлы-нейтрофильді плеоцитоз, глюкоза мен хлоридтің жоғарылауы боладыэнтеровирусты инфекцияның ең жиі түрінің бірі. Аурудың 1-3 күні науқаста менингиттің белгілері пайда болады. Ликворограммада аздаған лимфоцитті немесе лимфоцитарлы-нейтрофильді плеоцитоз, глюкоза мен хлоридтің жоғарылауы болады.

6. Энтеровирусты инфекцияның сал формасы полиморфизмімен ерекшеленеді: спиналды, бульбоспиналды, понтинді, полирадикулоневриті формалары дамуы мүмкін. Бір немесе екі аяқтың да жіті сал ауруымен сипатталатын спиналды формасы жиі кездеседі, сонымен қатар бұлшықет сипатындағы қолдың ауруы синдромымен көрінетіні сирек кездеседі. Мұндай формасының ағымы жеңіл, тұрақты шала салдану және салдануды қалдырмайды.

- 7. Респираторлы (талаураған) форма мұрынның бітуі, ринит, сирек құрғақ жөтел түрінде кездеседі. Тексеру кезінде ауыз жұтқыншағы, жұмсақ таңдай және жұтқыншақтың артқы қабырғасы шырышының гиперемиясы анықталады. Жеңіл диспепсиялық бұзылулар болуы мүмкін. Науқас 1–1,5 аптадан кейін сауығып кетеді.
- 8. Миокардит, сәбилердің энцефаломиокардиті, гепатит, бүйрек, көздің (увеит) зақымдалуы –энтеровирусты инфекцияның балалардағы бұл формасы сирек кездеседі. Аурудың энтеровирусты инфекциясы немесе эпидемиялық өршуінің манифестік формасы кезінде ғана клиникалық диагностика жасауға болады. Олар жиі вирусологиялық

СИМПТОМЫ КАТАРАЛЬНОЙ ФОРМЫ ЭНТЕРОВИРУСНОЙ ИНФЕКЦИИ:

- насморк;
- кашель (сухой и редкий);
- повышение температуры (обычно в пределах субфебрильных значений);
- гиперемия слизистой оболочки горла;
- расстройства пищеварения (как правило – не очень значительные).
- Как правило, человек выздоравливает в течение недели от начала заболевания.

АНГИНА
Бактериальная
Вирусная
Требует обращения в больницу
Можно контролировать дома; полоскать горло и т.д.
Раздутый небный язычок
Беловатые пятна
Красные раздутые миндалины
Красные раздутые миндалины
Краснота горла
Краснота горла
Серый налет на языке

MedUniver.com
все по медицине...

ПОЛИМЕЛИТ

Picornaviridae Enterovirus Тұқымдасы Полиовирустарполиомиелит-Жұлынның және медулла облонгатасының алдыңғы мүйіздерінің сұр затының нейрондарының зақымдануымен жедел инфекция, нәтижесінде аяқ, магистраль және қол бұлшықеттерінің сал ауруы мен парезі дамиды.

- Полиовирустардың ең маңызды биологиялық қасиеті-жұлынның сұр затының мотор жасушаларына тропизм (polios - сұр, myelitis - жұлынның қабынуы).

МИКРОБИОЛОГИЯЛЫҚ ДИАГНОСТИКА

Зерттеуге арналған Материал:

Нәжіс

Бөлінетін назофаринс

Өліммен аяқталған кезде-ми мен жұлынның қиғаштары

Лимфа түйіндері

ПОЛИОМИЕЛИТ ЗАҚЫМДАНУЫНЫҢ ПАТОГЕНЕЗІ

- **Полиовирустың кіру қақпасы-бұл VDP, асқазан, аш ішектің шырышты қабаттары. Инкубациялық кезең 7-14 күн.Эпителий жасушаларында көбеюден кейін вирус аймақтық лимфа түйіндеріне, содан кейін қанға енеді (бастапқы вирусемия). Бұл алғашқы кезеңдер" кішкентай ауруды " сипаттайды, ол іс жүзінде асимптоматикалық болуы мүмкін (жұмсақ әлсіздік, температураның қысқа мерзімді жоғарылауы және патогеннің назофаринстен және нәжіспен көп мөлшерде шығарылуы).Бұл кезең инфекциядан кейінгі иммунитеттің қалыптасуымен және қалпына келтірумен аяқталуы мүмкін, бұл көп жағдайда болады.**

Егер полиовирус қан-ми тосқауылынан өтіп, жұлынның алдыңғы мүйіздерінің нейрондарына, медулла облонгатасына және варолий көпіріне әсер етсе, "үлкен ауру" дамиды - паралитикалық формалар.Олардың ішінде-әдетте төменгі аяқтардың асимметриялық зақымдануы бар жұлын полиомиелиті, кейбір жағдайларда тыныс алу бұлшықеттерін басқаратын орталықтардың зақымдануы, сондай - ақ жұлын-булбарлы зақымданулар бар булбарлы полиомиелит. Қанда вирустың орталық жүйке жүйесіне енуін тежейтін at вирусын бейтараптандыратын жағдайда оның зақымдануы байқалмайды.

Диагностикасы:

4 негізгі әдіс: серологиялық; иммуногистохимиялық; молекулярлы-биологиялық; культуралды.

- **Серологиялық әдістер науқастың қан сарысуындағы энтеровирусты инфекция маркерлерін анықтауға бағытталған. Инфекцияның ерте маркерлеріне IgM және IgA жатады. Энтеровирусты инфекциялардың серологиялық маркерлерін анықтау кезінде IgMтитрі айтарлықтай репрезентативті болып табылады, ол жақындағы инфекцияны көрсетеді. Сондықтан вирусқа тән IgM «балғын» антигенді стимулдың ыңғайлы маркері болып табылады, бұл уақытта IgG сақталуы мүмкін және ауырған адамның қанында бірнеше жыл немесе өмір бойы жүруі мүмкін. IgM индикациясы үшін иммунофлуоресценцияжәне иммуноферментті талдама әдістері қолданылады. Жіті симптомдары бар науқастарда ЭВ ауруы-IgM инфекция басталғаннан кейін 1–7 күнде анықталады. 6 айдан кейін IgM өз-өзінен жоғалады.**
- **Ең ескі, бірақ өзекті серологиялық әдістердің қатарына вирустарды анықтау жастады¬ нейтрализация реакциясындағы вирусқа қарсы антидене, 4-реттік және одан да көп титрдің өсуі диагностикалық тұрғыдан маңызды болып саналады.**
- **Зерттеудің вирусологиялық әдістері сезімтал жасуша өсіндісіне клиникалық материалдан (қан, фекалии, ликвор) энтеровирустарды анықтауға бағытталған.**
- **Иммуногистохимиялық әдістердің негізгі мақсаты in situ энтеровирусты антигенді анықтау болып табылады. Иммуногистохимияның қолжетімді әдістерінің біріне иммунофлюоресцентті және иммунопероксидті талдамалар жатады.**
- **Зерттеудің молекулярлы-биологиялық әдістері энтеровирустардың генетикалық материалын анықтауға бағытталған.**
- **Энтеровирусты инфекцияларды диагностикалау үшін кері транскрипция кезеңінен полимерлі тізбектік реакция қолданылады, ол жоғарыда аталған әдістерге қарағанда бірқатар артықшылықтарға ие: ерекше**лігі жоғары, сезімталдығы және тез орындалуы.

Энтеровирусты инфекция диагностикасы:

- **ОАК: лейкопения, лейкоцитоз, относительный лимфоцитоз, моноцитоз, умеренное повышение СОЭ.**
- · **ОАМ: протеинурия, цилиндрурия, микрогематурия (при токсическом поражении почек).**
- ·
- **ИФА или РПГА – используются парные сыворотки, полученные с интервалом в 10–12 дней (первая на 4–5-й день болезни, вторая – после 14-го дня болезни). Диагностический критерий – нарастание титра антител в 4 раза и более.**
- · **ПЦР фекалий (носоглоточной слизи) на Enterovirus: детекция РНК Enterovirus.**
- · **исследование СМЖ (при менингите):**
- **- цвет – ликвор прозрачный, или слегка опалесцирующий;**
- **- давление – жидкость вытекает струей или частыми каплями;**
- **- лимфоцитарный плеоцитоз;**
- **- повышение белка до 1-4,5 г/л (наиболее высокое - при развитии менингоэнцефалита);**
- **- сахар в норме;**
- **- снижение хлоридов.**

- *Балалардағы энтеровирустық инфекцияны емдеу*
- **Балалардағы энтеровирустық инфекцияның жеңіл оқшауланған нысандарын емдеу амбулаториялық негізде жүргізіледі; серозды менингит, энцефалит, миокардит, ауыр аралас зақымданулар үшін ауруханаға жатқызу қажет. Қызба кезеңінде тыныштық, төсек демалысы, жеткілікті ішу режимі көрсетілген.Балалардағы энтеровирустық инфекцияның этиопатогенетикалық еміне рекомбинантты интерферондар (Альфа интерферон), интерфероногендер (оксодигидроакридинилацетат, меглюмин акридонацетат), полиспецификалық иммуноглобулиндер (ауыр ағымда) қолданылады.Миокардит, менингит және басқа нысандарда глюкокортикостероидтардың тағайындалуы көрсетілген. Сонымен қатар симптоматикалық емдеу жүргізіледі (антипиретиктерді қабылдау, детоксикация терапиясы, мұрын қуысын суару, жұтқыншақты шаю және т.б.).**

- Герпангинмен және тыныс алу формасымен емдеуді күшейту үшін жергілікті иммунитетті сақтау және тез бактериялық ластанудың алдын алу үшін IRS-19, имудон, иммундық тағайындалады. Патогенетикалық және симптоматикалық терапия (антипиретикалық, анальгетиктер, қабынуға қарсы, антигистаминдер, ішек адсорбенттері, мұрынға арналған вазоконстрикторлар)
- 1. Безгекті азайту және жалпы әл-ауқатты жақсарту үшін антипиретиктер (нурофен, панадол балалар, терафлу, колдрекс, фервекс, Эффералган ересектер).
- 2. Қабынуға қарсы терапия және анальгетиктер – ибупрофен, парацетамол, кеторол – ауырсынуды жеңілдетеді, атап айтқанда миалгия.
- 3. Антигистаминдер-организмнің жалпы уытты-аллергиялық реакциясын төмендетуге арналған диазолин, супрастин, кларитин, зодак, зиртек және дргуие.

ПАЙДАЛАНЫЛҒАН ӘДЕБИЕТТЕР

- 1. Жеке микробиология. 1 бөлім. Медициналық бактериология : оқу құралы / Ғ. Т. Алимжанова [ж/б.]. - Алматы : Эверо, 2016. - 380 бет. с.
- 2. Жеке микробиология. 2 бөлім. Медициналық протозоология, микология және вирусология : оқу құралы / Ғ. Т. Алимжанова [ж/б.]. - Алматы : Эверо, 2016. - 272 бет. с.
- 3. Медициналық микробиология, вирусология және иммунология : оқулық. 2 томдық. 1 том / қазақ тіліне ауд. Қ. Құдайбергенұлы ; ред. В. В. Зверев. - М. : ГЭОТАР - Медиа, 2016. - 416бет с.
- 4. Медициналық микробиология, вирусология және иммунология: оқулық. 2 томдық. 2 том / қаз. тіл. ауд. Қ. Құдайбергенұлы. - М. : ГЭОТАР - Медиа, 2016. - 480 бет. с.
- 5. Нуржанова, А. У. Микробиология және вирусология: оқу құралы / А. У. Нуржанова, М. Ш. Сералиева, Н. У. Абдукасымова. - ; Шымкент мед. колледж. оқу-әдіст. кеңесінде талқыланып, баспаға ұсынған. - Шымкент : "Нұрлы Бейне", 2012. - 272 бет. с.