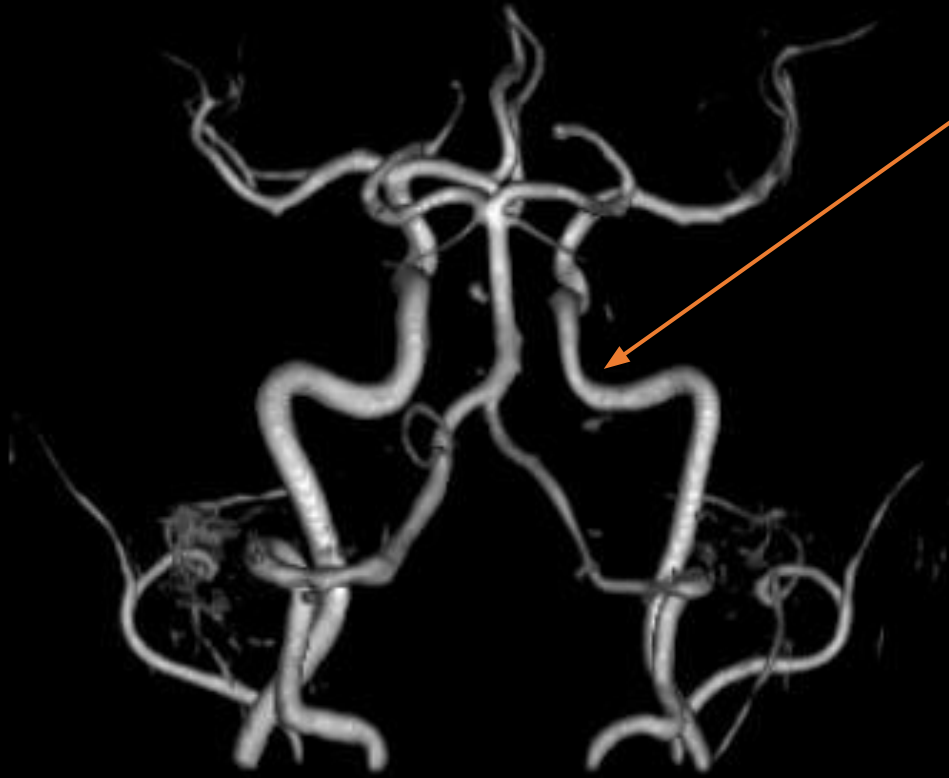
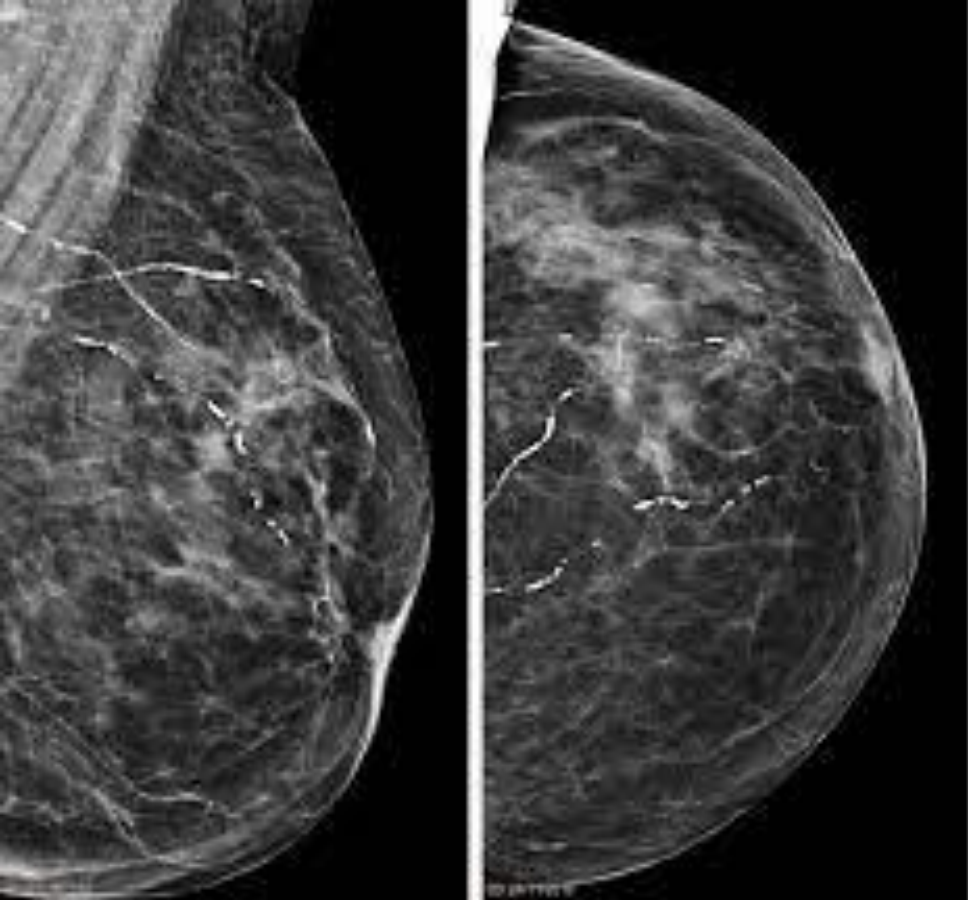


Зачетная работа. Вариант №3

Габриелян Рубен Ваграмович
группа 72301

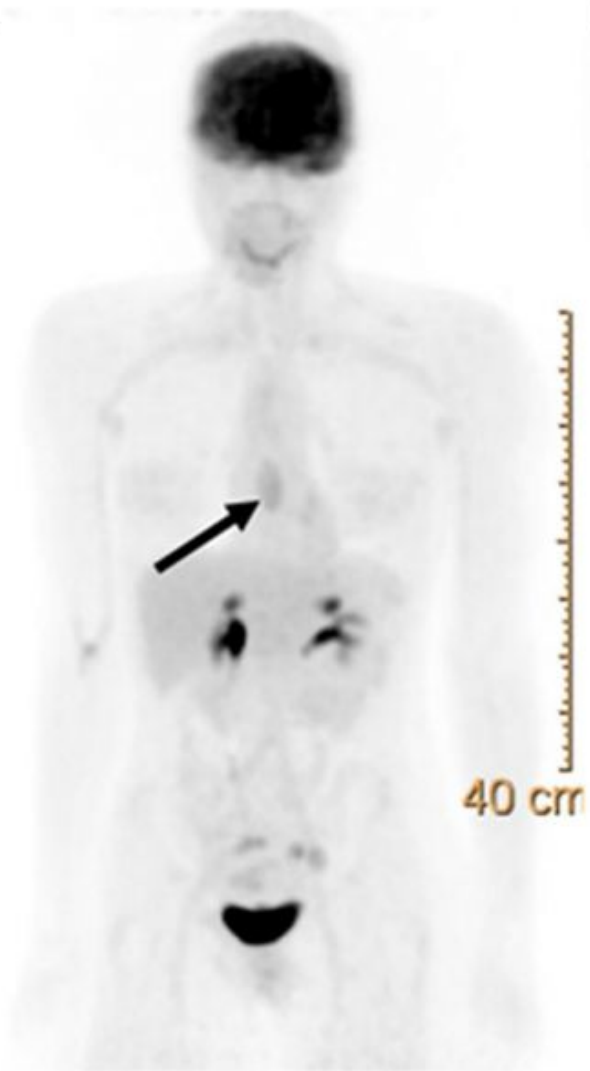
Магнитно-резонансная ангиография
Область исследования: сосуды головного мозга
Контрастное вещество – визипак? (йодсодержащий)
Сужение диаметра правой позвоночной артерии?



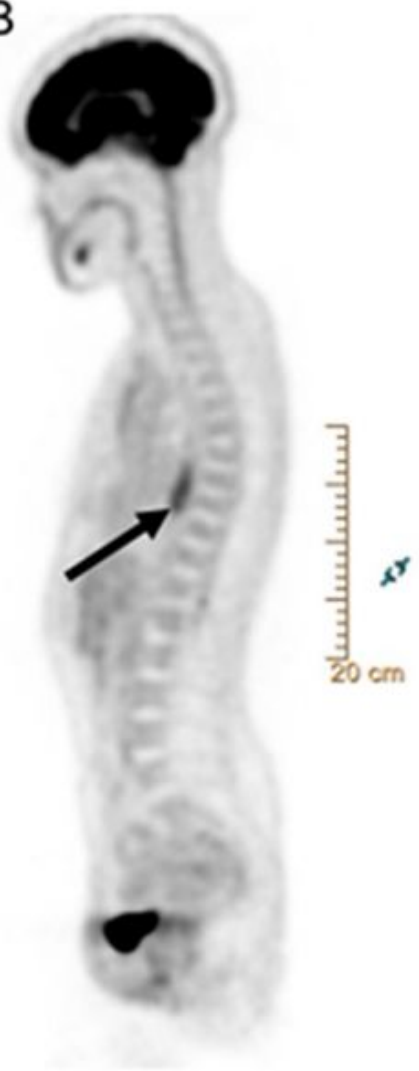


Рентгенограмма молочной железы
Левое изображение – косая проекция
Правое изображение – кранио-
каудальная или каудо-краниальная
Контрастные вещества не используются
Патология – кальцификация молочных
желез?

A

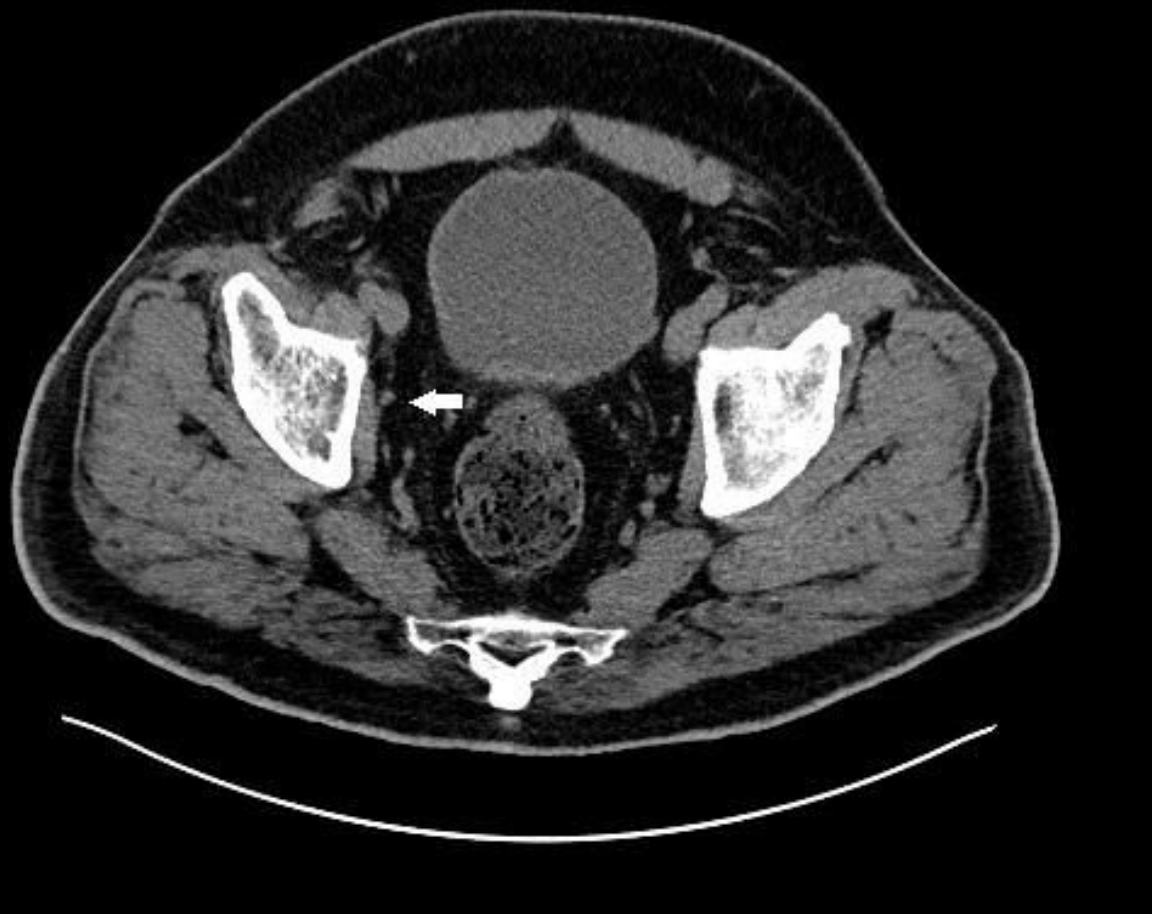

B

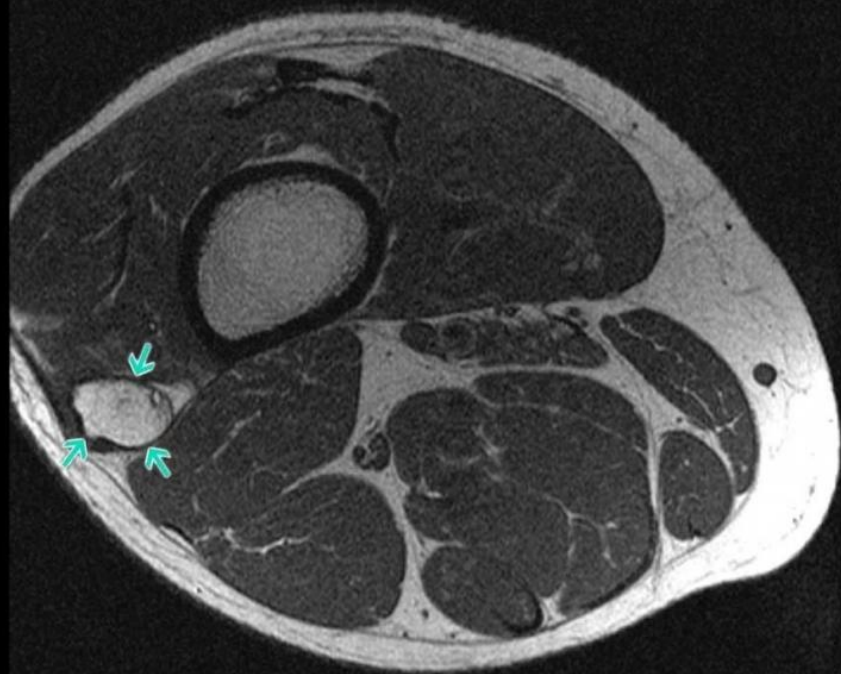


ПЭТ

Патология: опухоль позвоночника



Компьютерная томография
Органы малого таза
С контрастированием
Патология: не понял



МРТ голени
Стрелочками указана
малоберцоавая кость, думаю, что
она смещена и это снимок
перелома.