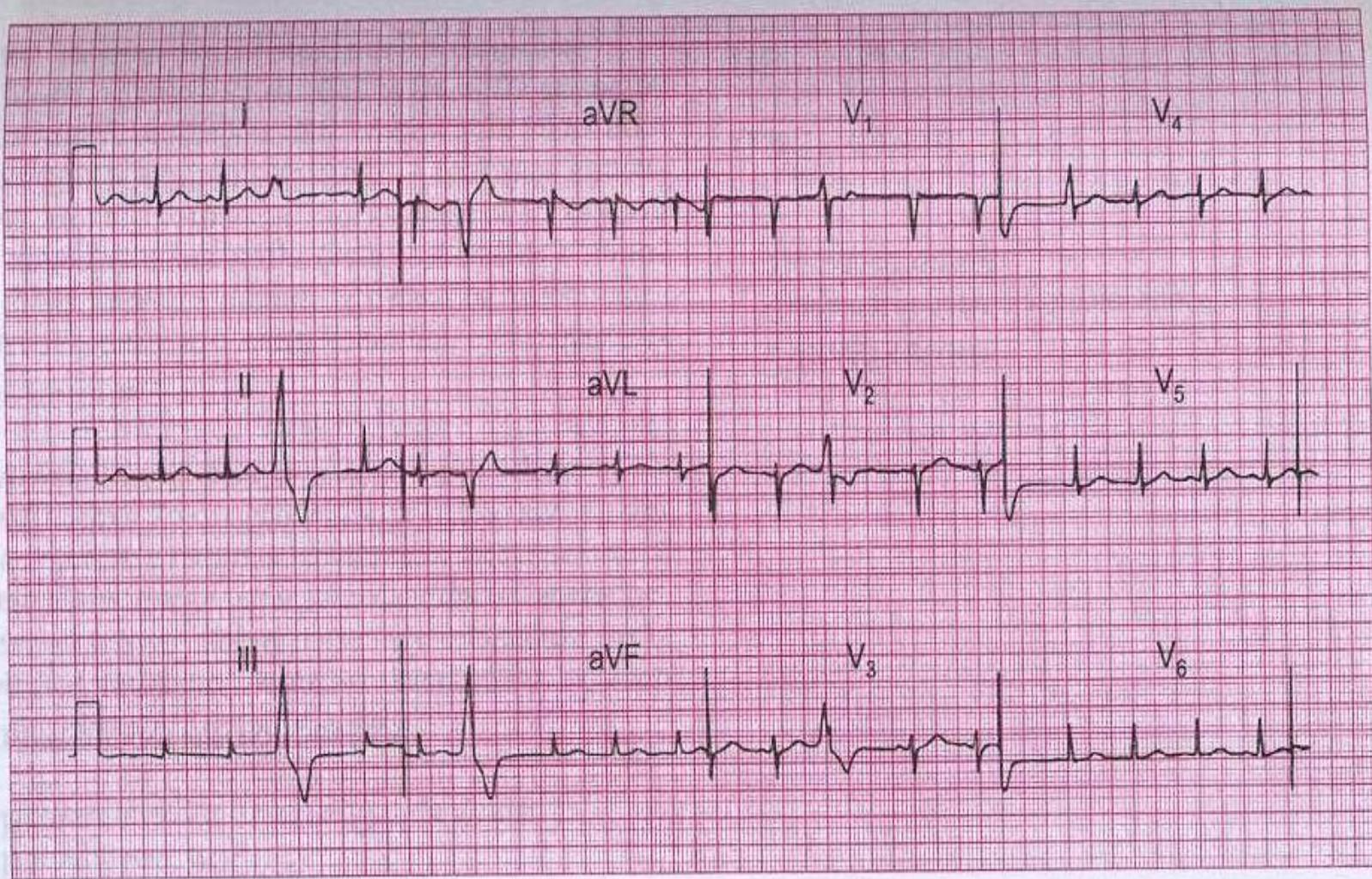


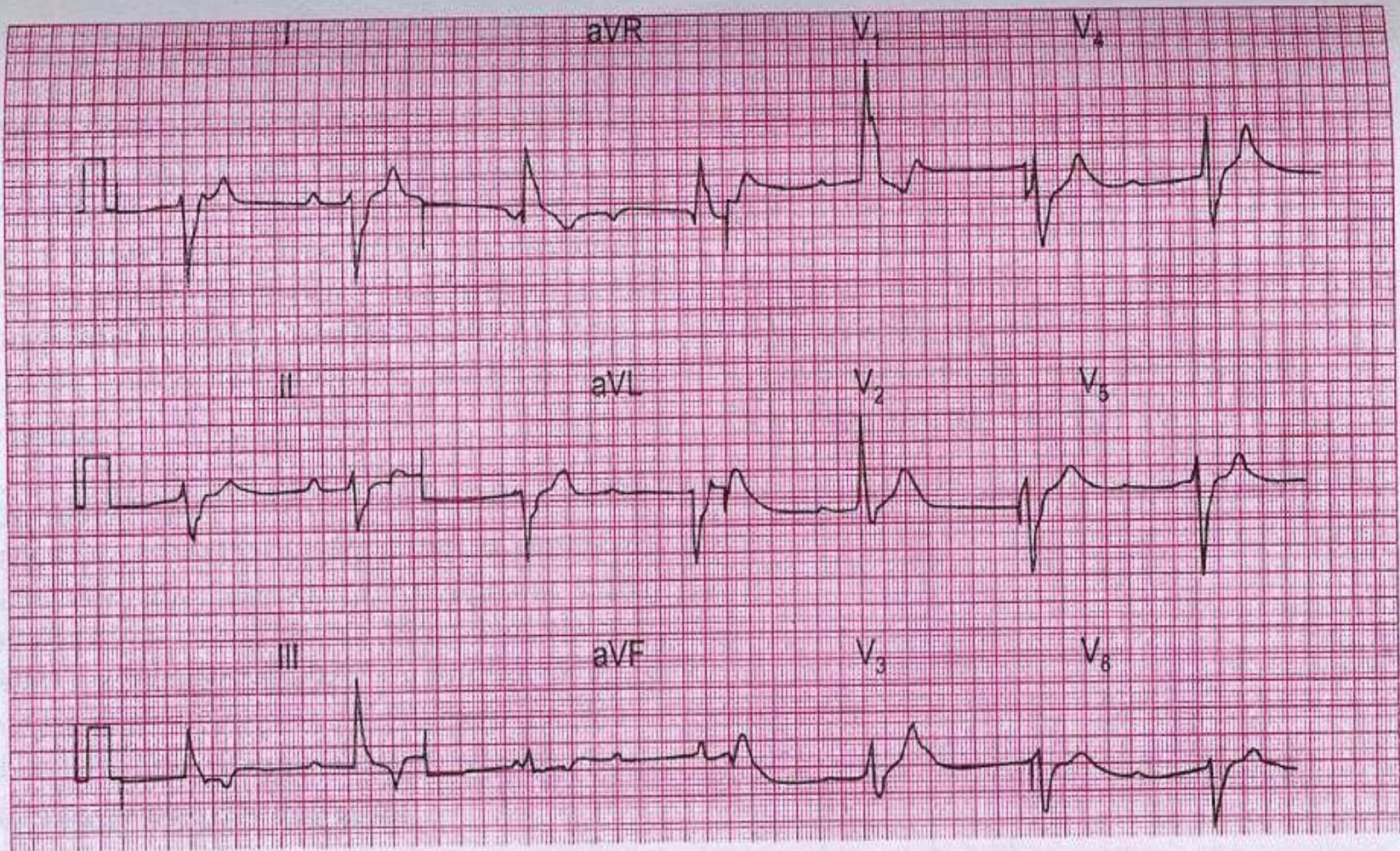
НАРУШЕНИЯ РИТМА И ПРОВОДИМОСТИ

практическое занятие



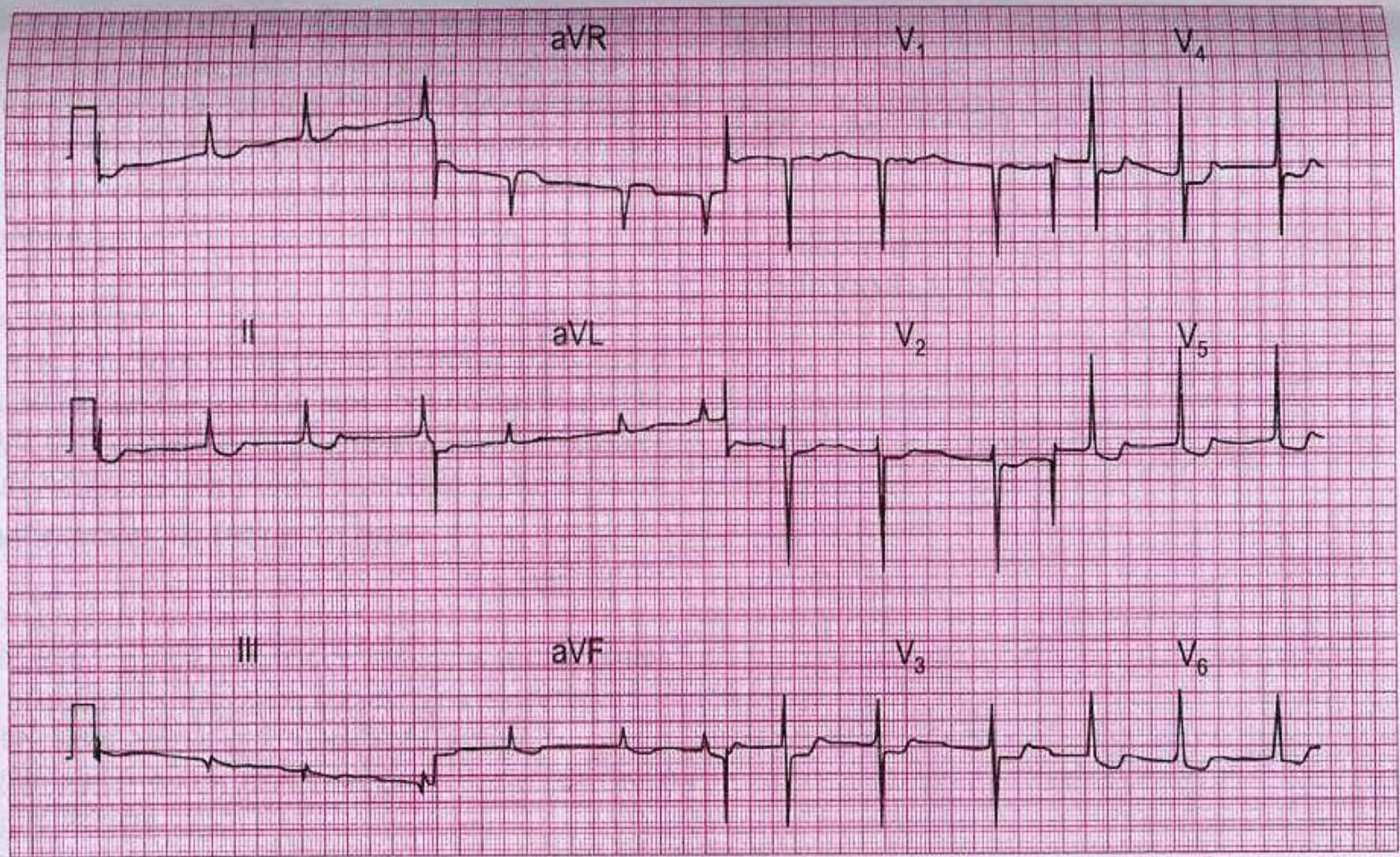
ЭКГ 1

Данная ЭКГ была записана у 25-летней беременной женщины с жалобами на перебои в работе сердца. При аускультации выявлен мягкий систолический шум, других изменений со стороны сердца нет. О чем говорит ЭКГ и что надо делать в такой ситуации?



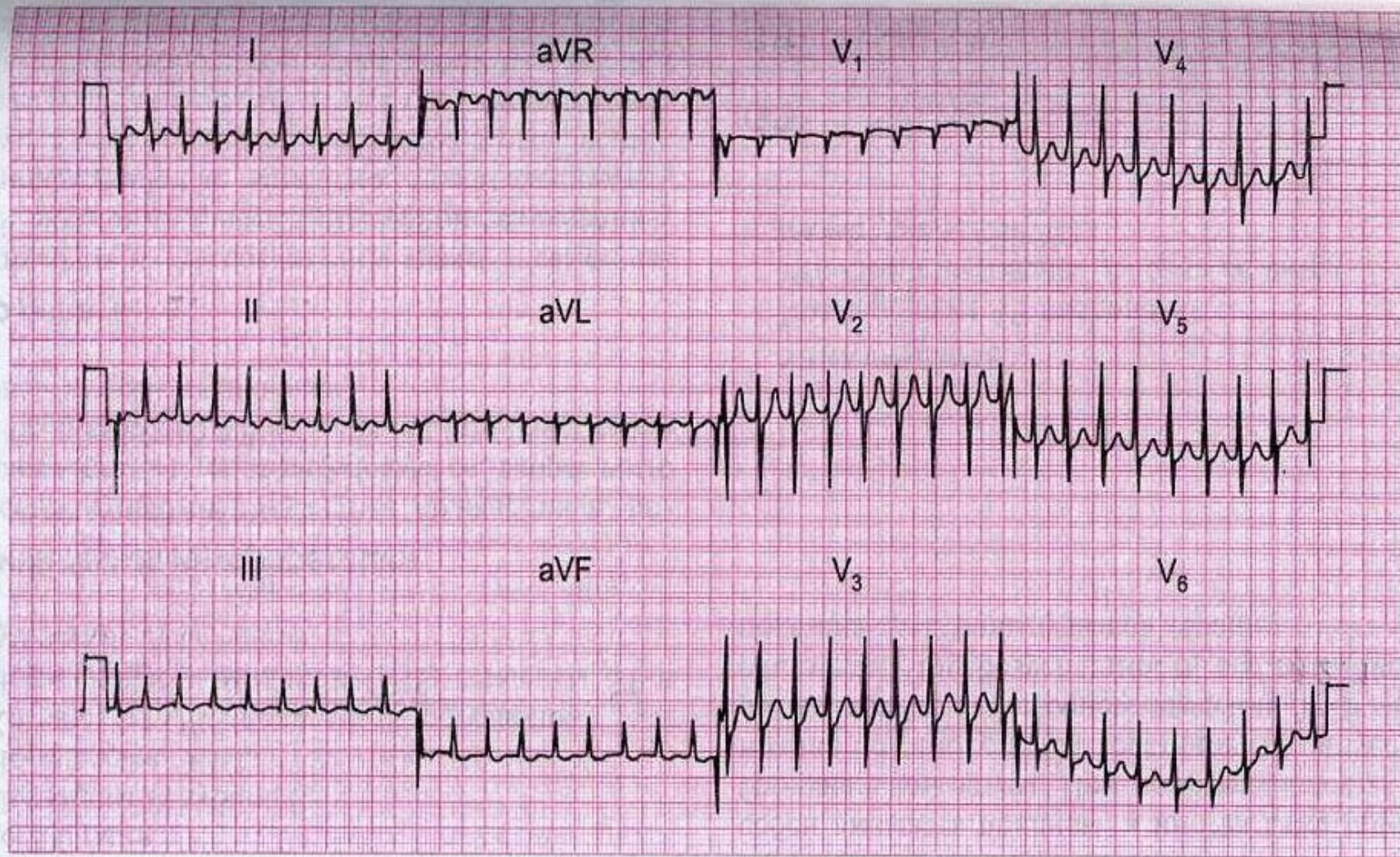
ЭКГ 3

80-летняя женщина, имеющая в анамнезе несколько приступов сильного головокружения, упала и сломала бедро. Обращает внимание ее редкий, медленный пульс. ЭКГ пациентки перед вами. Хирурги хотели оперировать ее немедленно, но анестезиолог выразил сомнение в такой возможности. О чем свидетельствует ЭКГ и что надо делать?



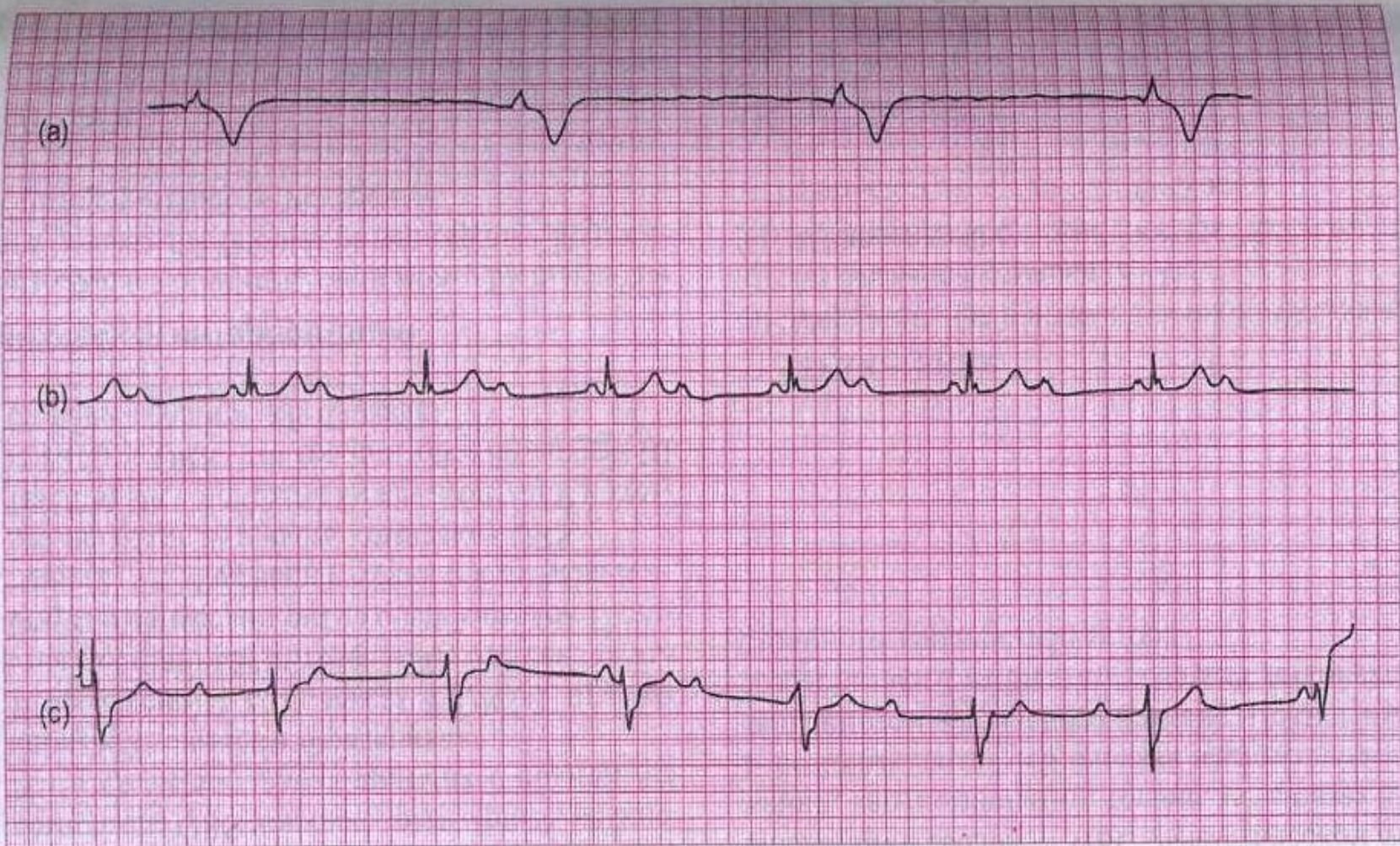
ЭКГ 5

Данная ЭКГ была записана у 60-летней женщины с ревматическим поражением сердца. У нее отмечались признаки сердечной недостаточности, но после лечения одышка исчезла. О чем говорит ЭКГ, и какие вопросы надо задать пациентке?



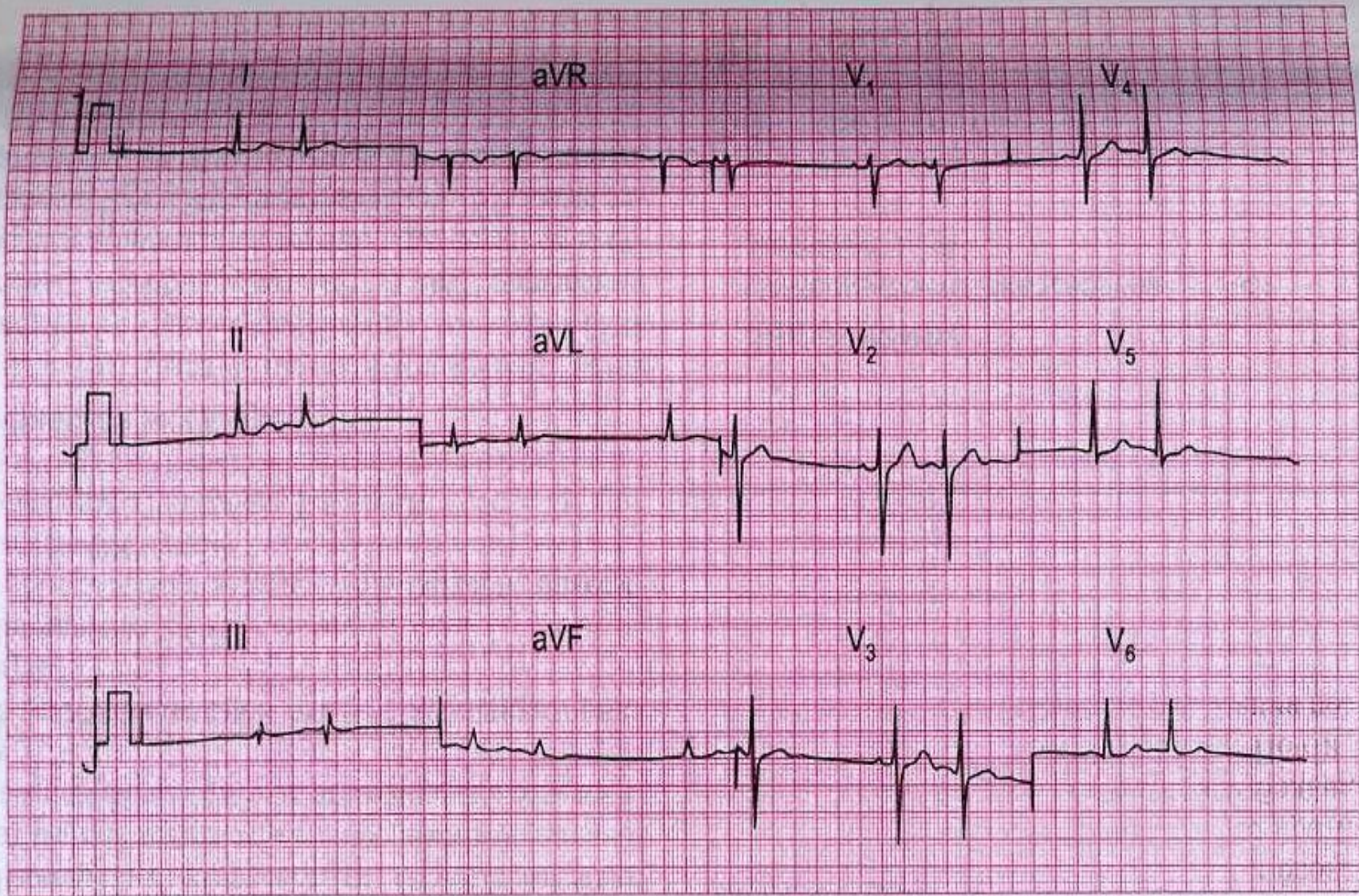
ЭКГ 6

26-летняя женщина поступила в приемный покой с жалобами на сердцебиение. В анамнезе были подобные приступы. О чем говорит ЭКГ и что надо делать?



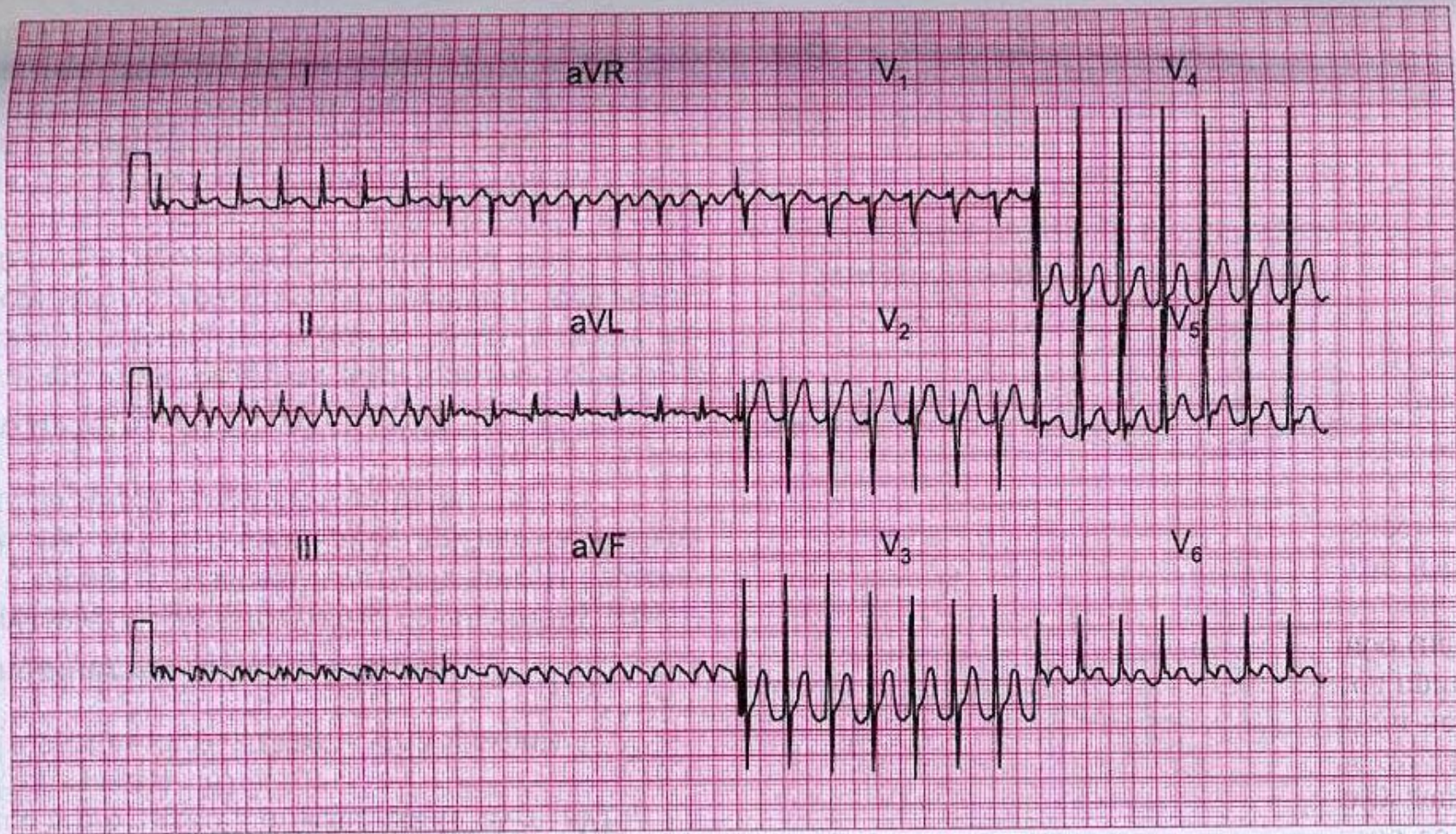
ЭКГ 8

Представлены три ЭКГ, записанные во II отведении у разных пациентов. Все трое пациентов имели возраст около 80 лет и жаловались на одышку. Какие другие симптомы они могли иметь, какие диагнозы вы предположили, и какое лечение возможно?



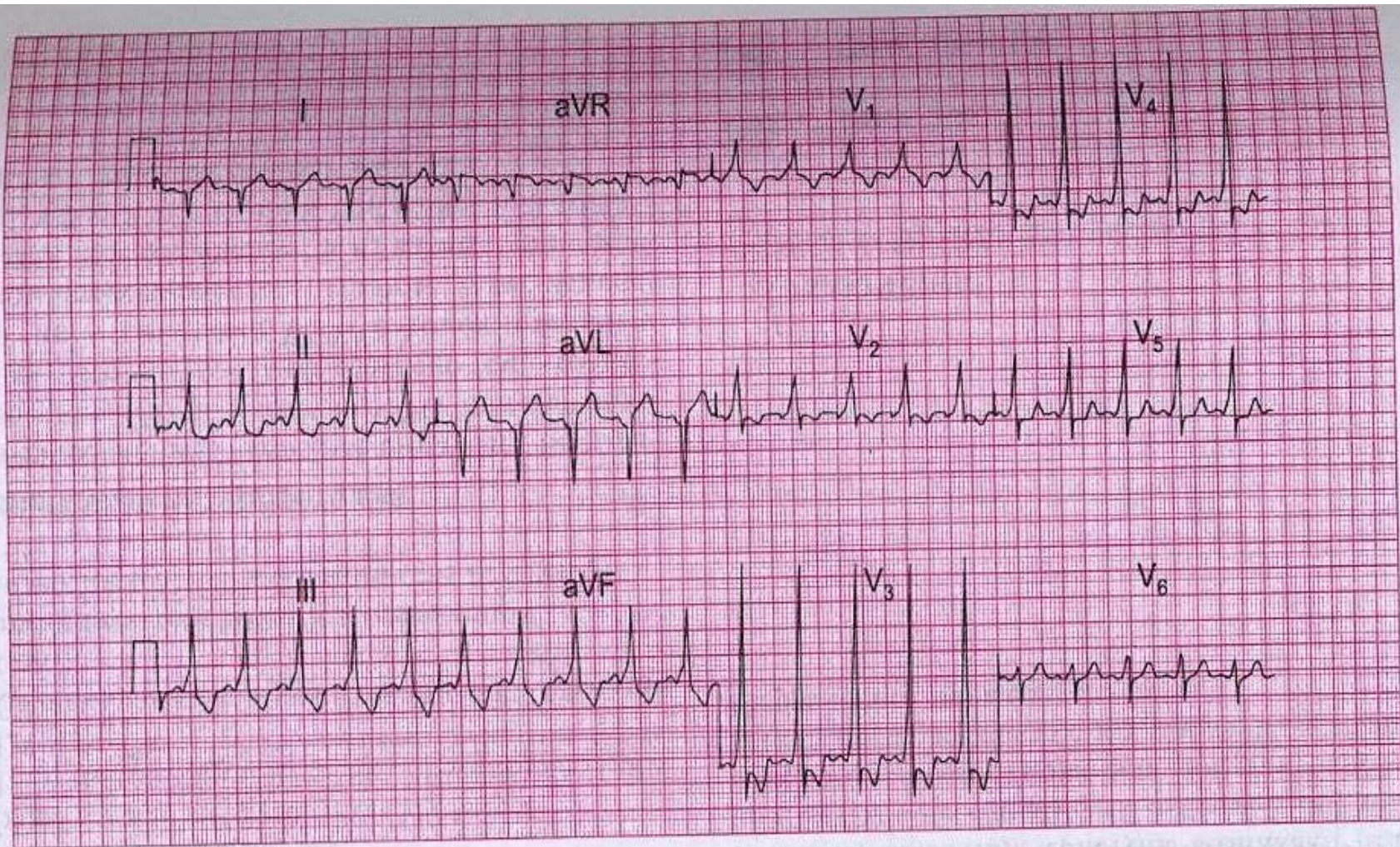
ЭКГ 11

Данная ЭКГ записана у 40-летней женщины с жалобами на сердцебиение (в момент записи). Какие нарушения можно выявить?



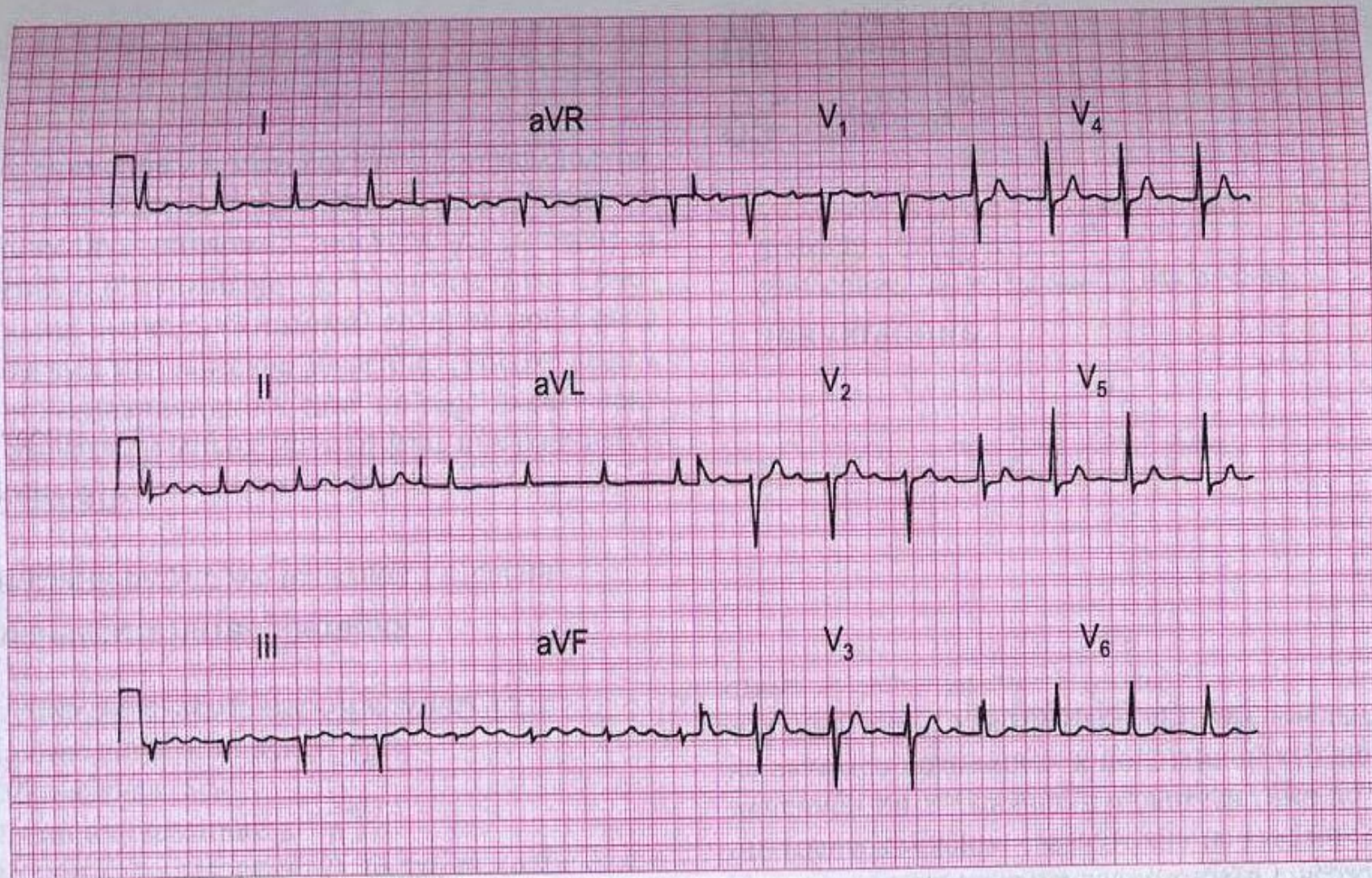
ЭКГ 13

Данная ЭКГ была записана у 40-летнего мужчины, доставленного в больницу с внезапно развившейся выраженной левожелудочковой недостаточностью. О чем свидетельствует ЭКГ и что надо делать?



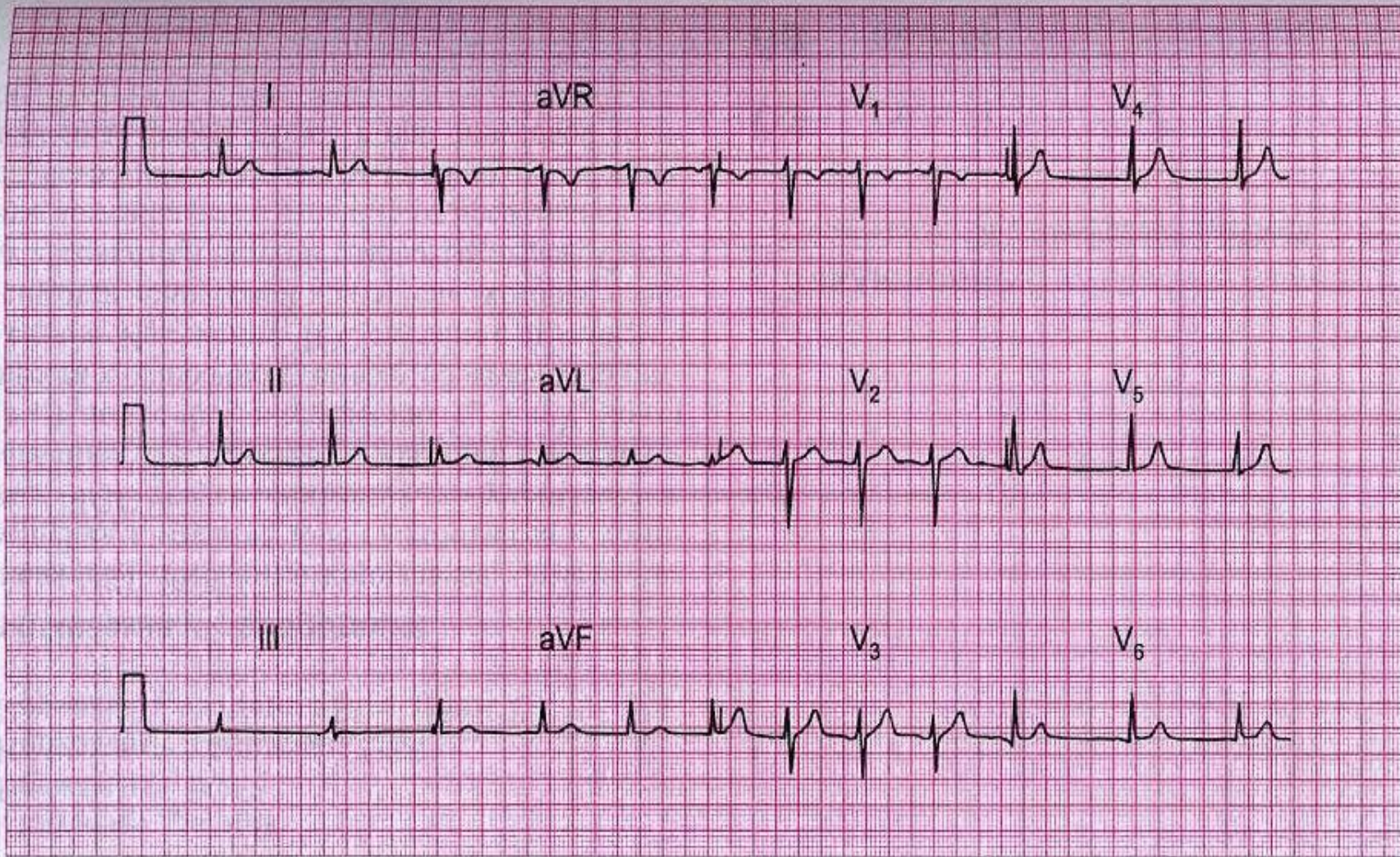
ЭКГ 15

20-летний студент жалуется на сердцебиения. Приступы возникают примерно один раз в год, внезапно начинаются, сердце бьется очень часто и ритмично, быстро развиваются одышка и слабость. Приступы заканчиваются внезапно, длятся несколько минут. При обследовании никаких изменений не выявлено. Что надо делать?



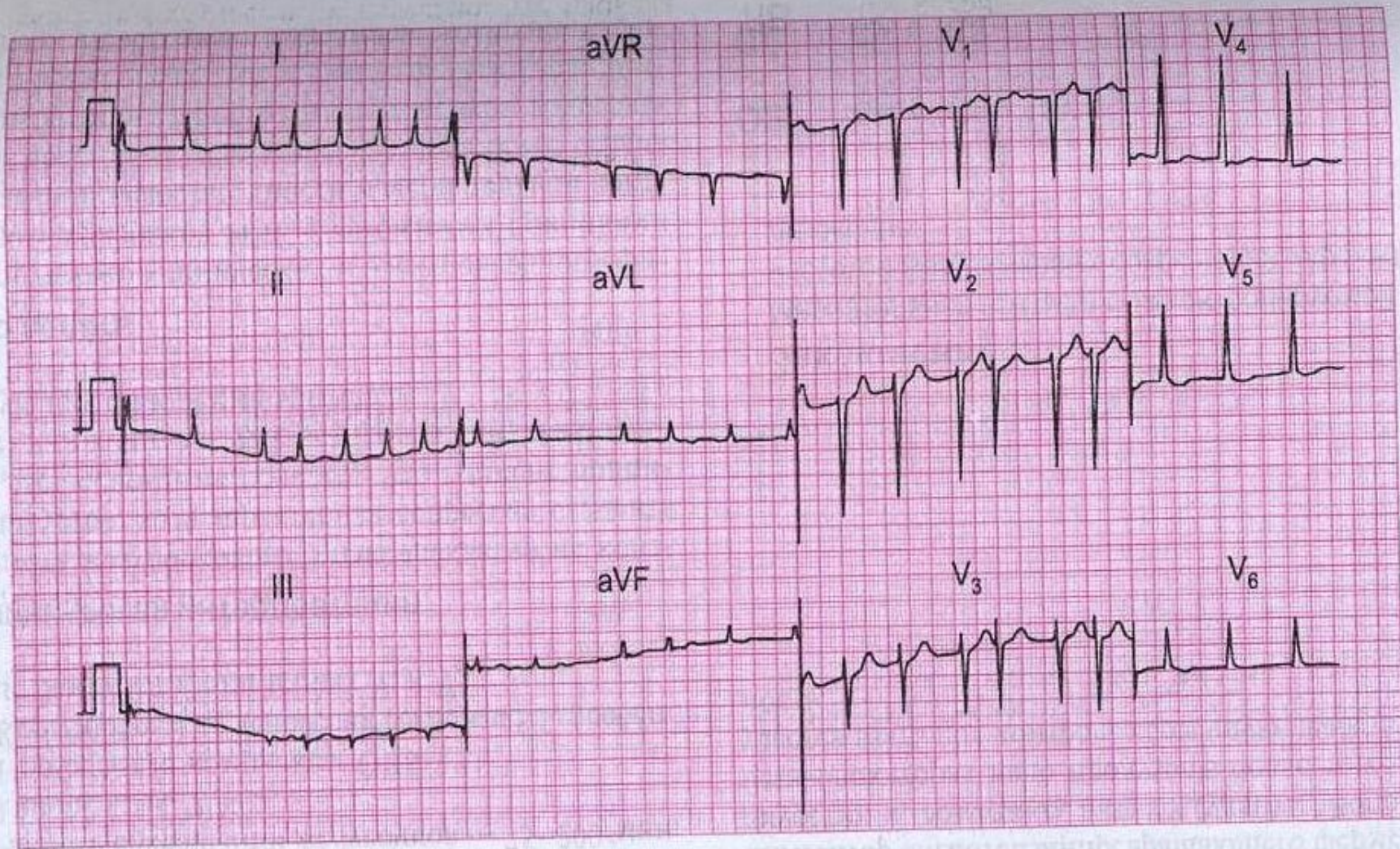
ЭКГ 16

Эта ЭКГ записана у 75-летней женщины с жалобами на приступы головокружения. Обнаруживается единственное нарушение. Каково его значение?



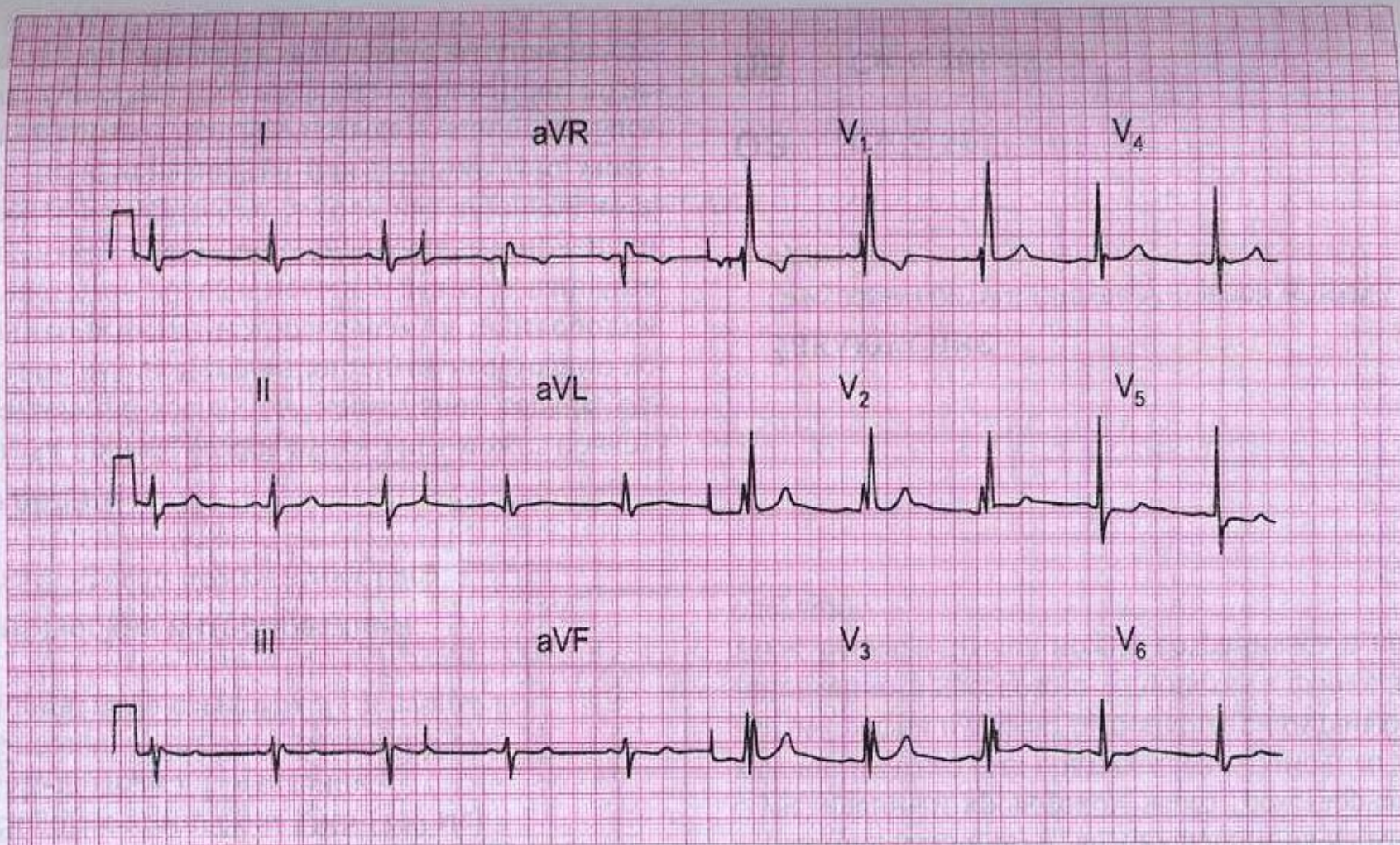
ЭКГ 21

Эта ЭКГ была записана у студента-медика во время практических занятий. О чем она говорит?



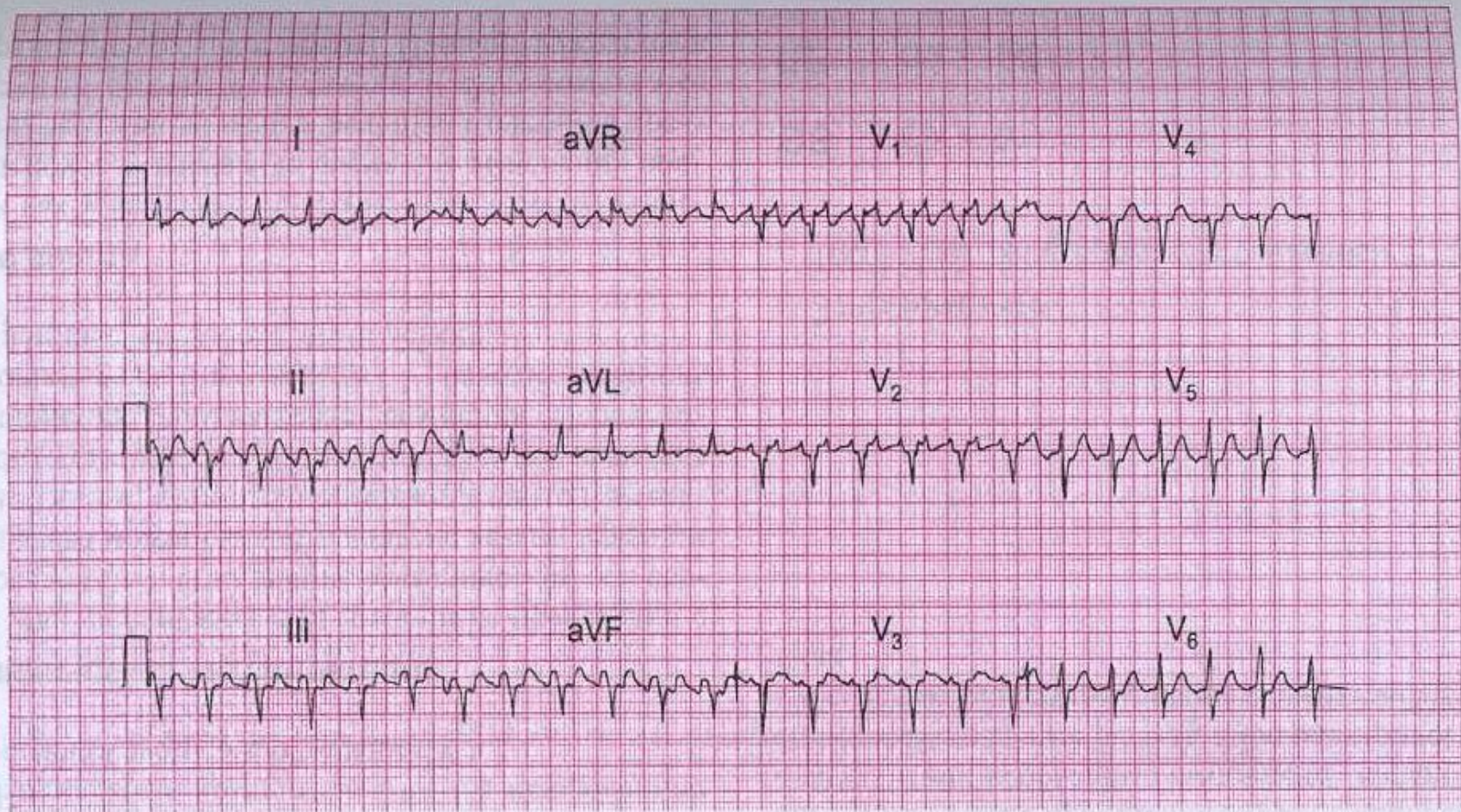
ЭКГ 24

ЭКГ записана у 60-летнего пациента, получающего амбулаторное лечение по поводу выраженной застойной сердечной недостаточности. Какое заболевание сердца может лежать в основе сердечной недостаточности и каковы ваши дальнейшие действия?



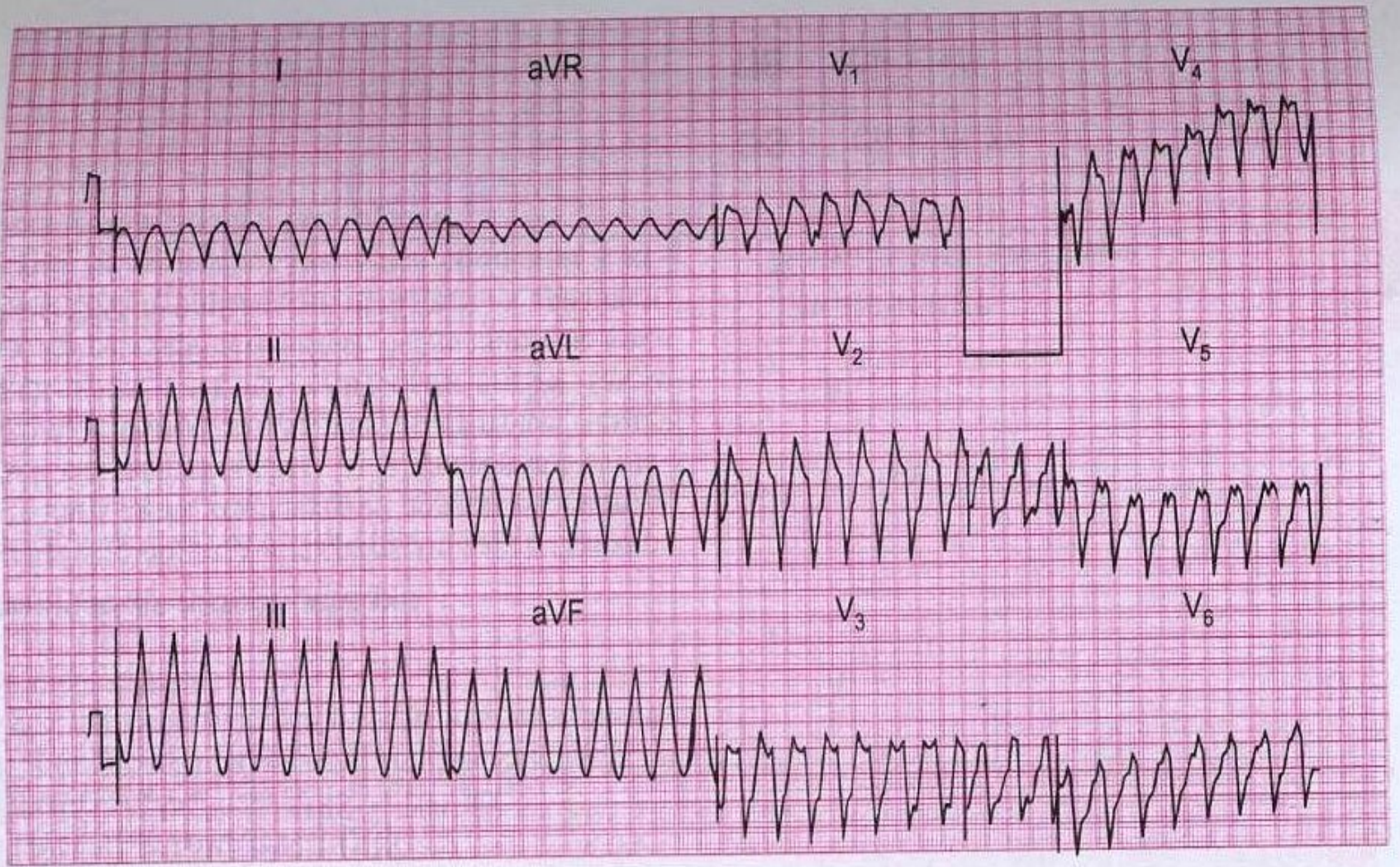
ЭКГ 26

15-летний мальчик был направлен в поликлинику в связи с наличием сердечного шума. Жалоб нет. О чем свидетельствует ЭКГ и какие физикальные признаки вы будете целенаправленно искать?



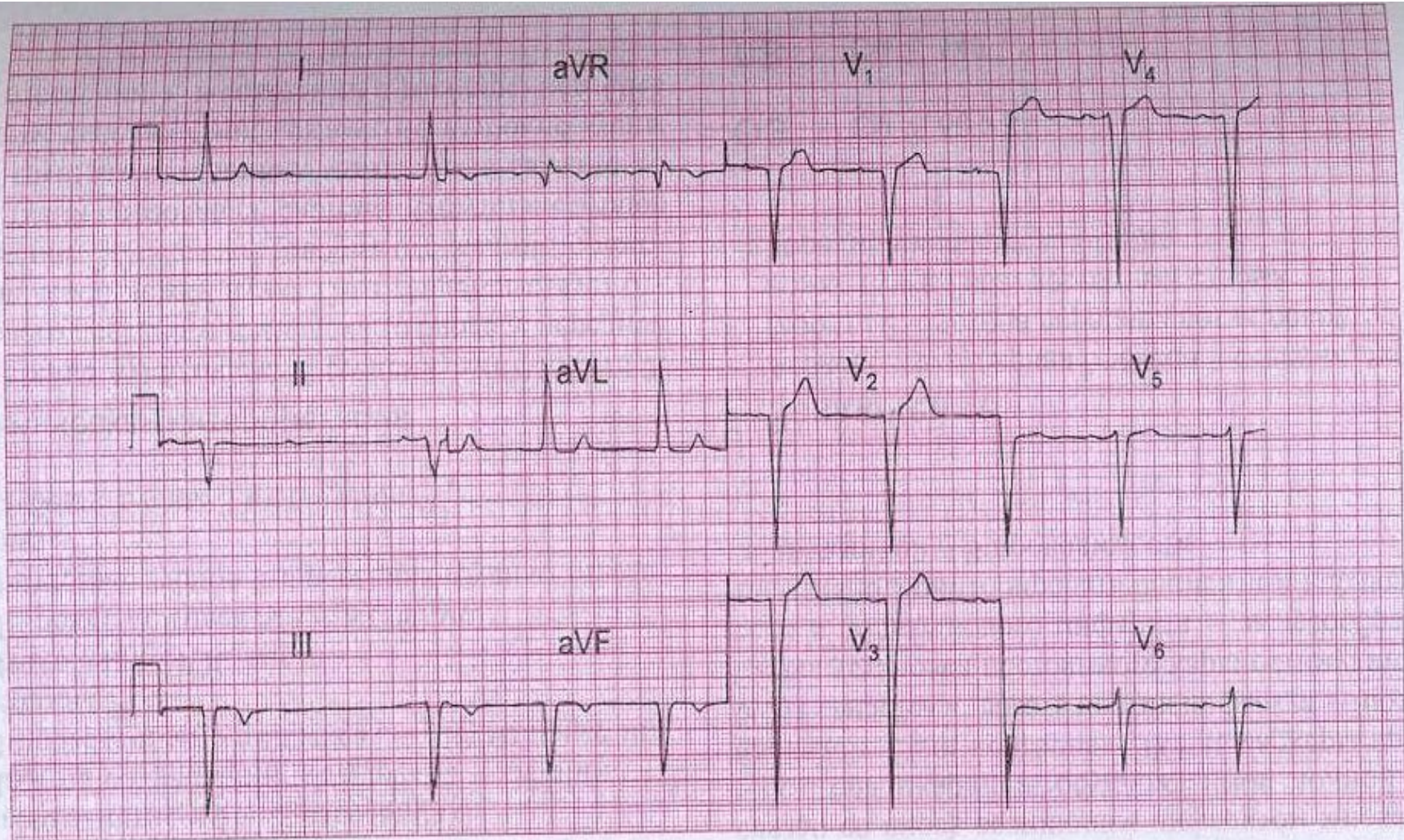
ЭКГ 27

Данная ЭКГ записана у 40-летнего мужчины с жалобами на одышку при подъеме по лестнице. Он не обращал внимания на частые сокращения сердца, боли в грудной клетке никогда не было. Кроме учащенных сердечных сокращений других отклонений со стороны сердечно-сосудистой системы не было, однако обращали на себя внимание некоторая желтушность кожи и увеличение селезенки. Что вы будете делать?



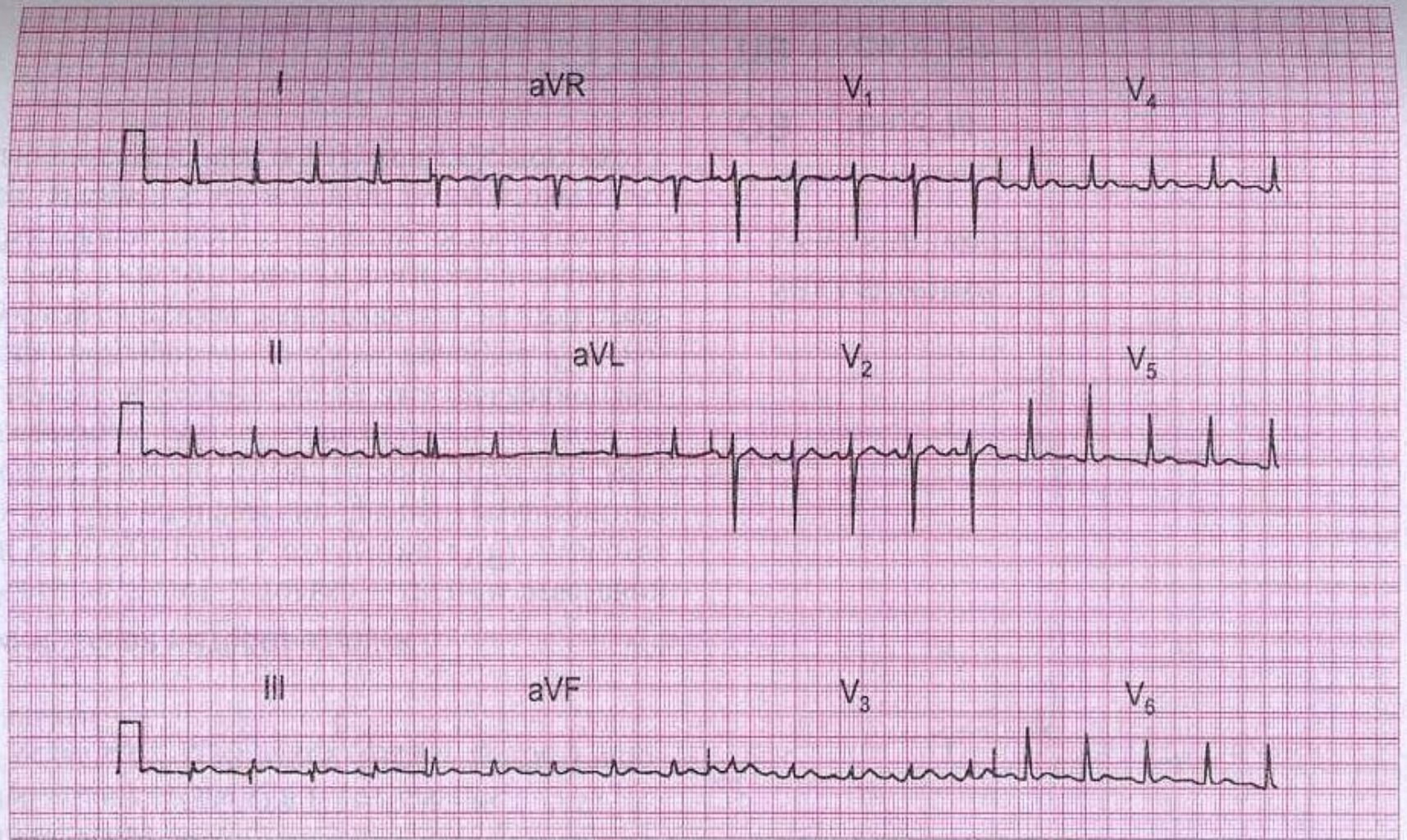
ЭКГ 31

Данная ЭКГ была записана в отделении острой коронарной патологии у пациента, который был госпитализирован 2 часами ранее с острым передним инфарктом миокарда. Кожа холодная, покрыта потом, АД не определяется. О чем говорит ЭКГ и что надо делать?



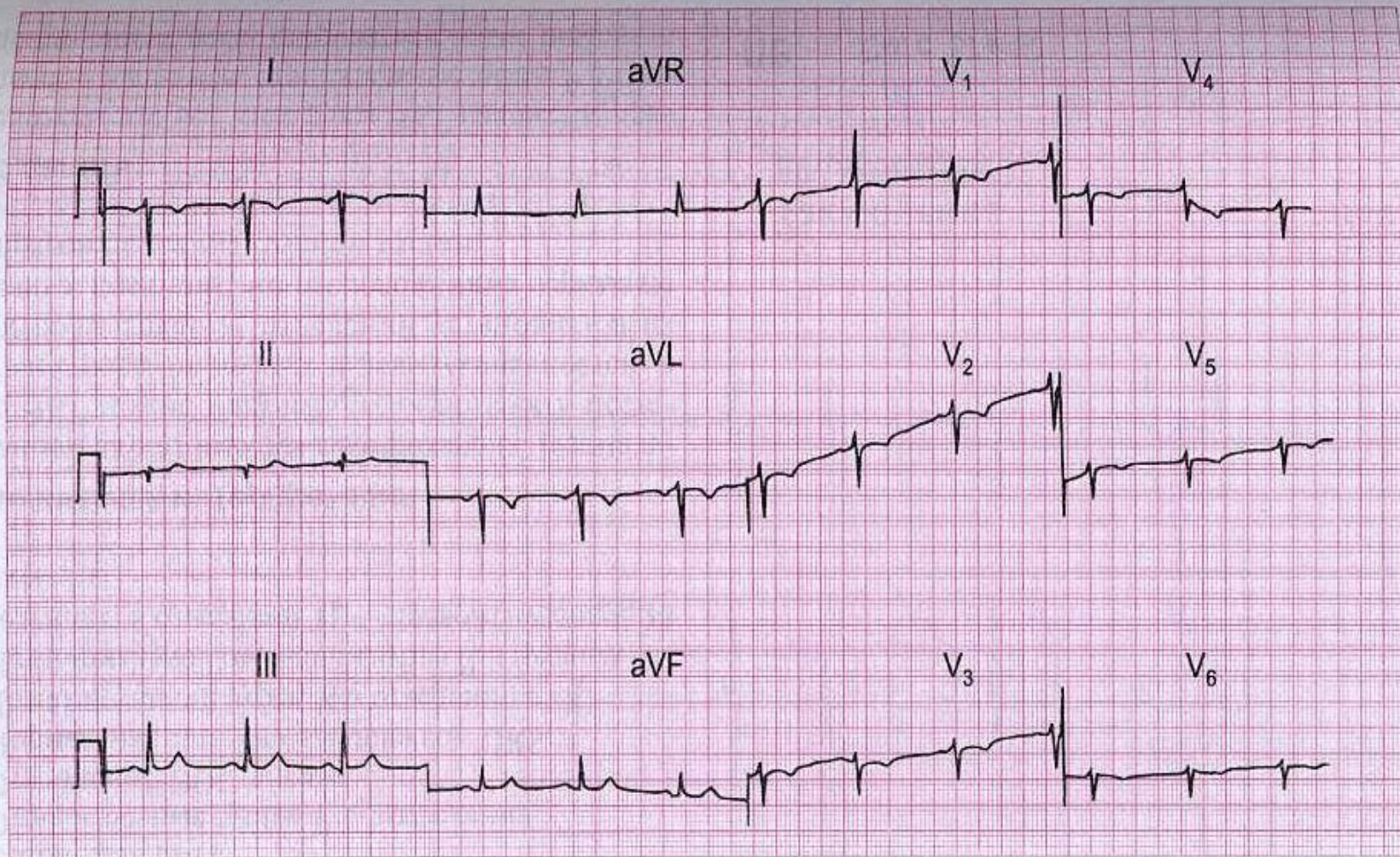
ЭКГ 39

У 65-летнего мужчины, перенесшего 3 года назад инфаркт миокарда, развилась боль в груди ишемического характера, длящаяся около 2 часов. К моменту записи ЭКГ боль исчезла. О чем говорит ЭКГ, что, на ваш взгляд, случилось, и в чем должно состоять лечение?



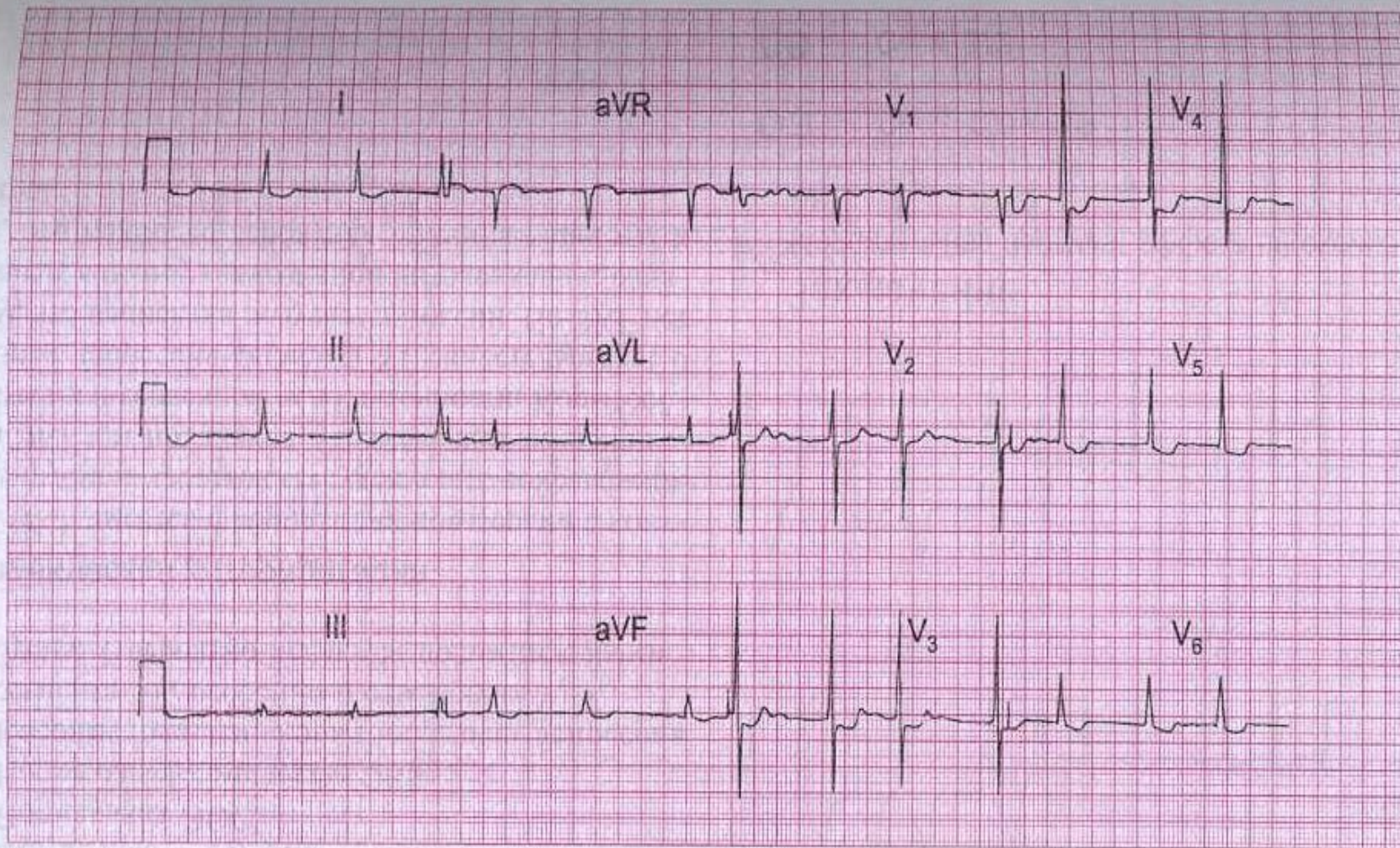
ЭКГ 43

Эта ЭКГ была записана у 30-летней женщины, жалующейся на сердцебиения. Способна ли ЭКГ помочь установить диагноз?



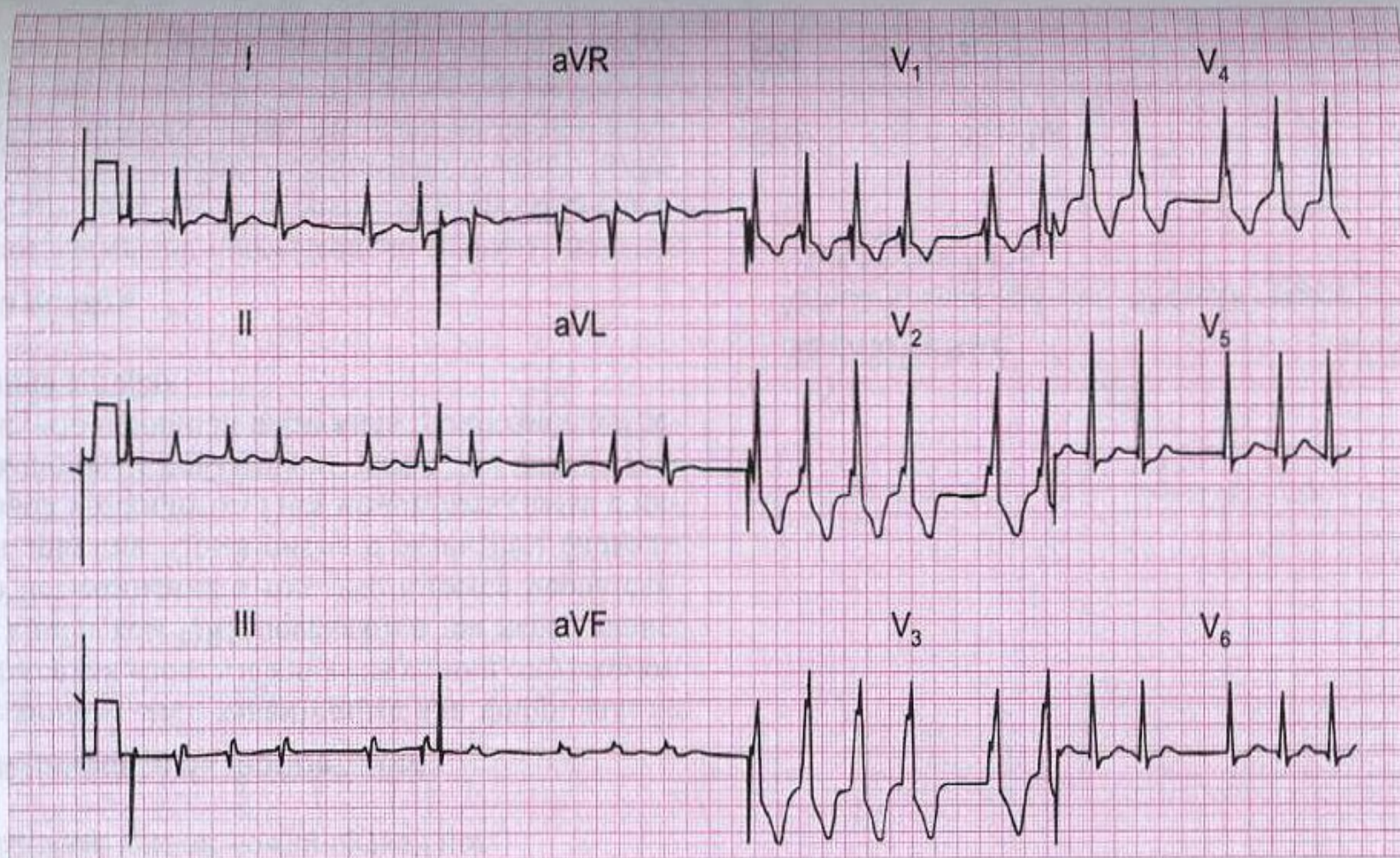
ЭКГ 44

Эта ЭКГ была записана у здорового 25-летнего мужчины во время профилактического осмотра. Ваши комментарии?



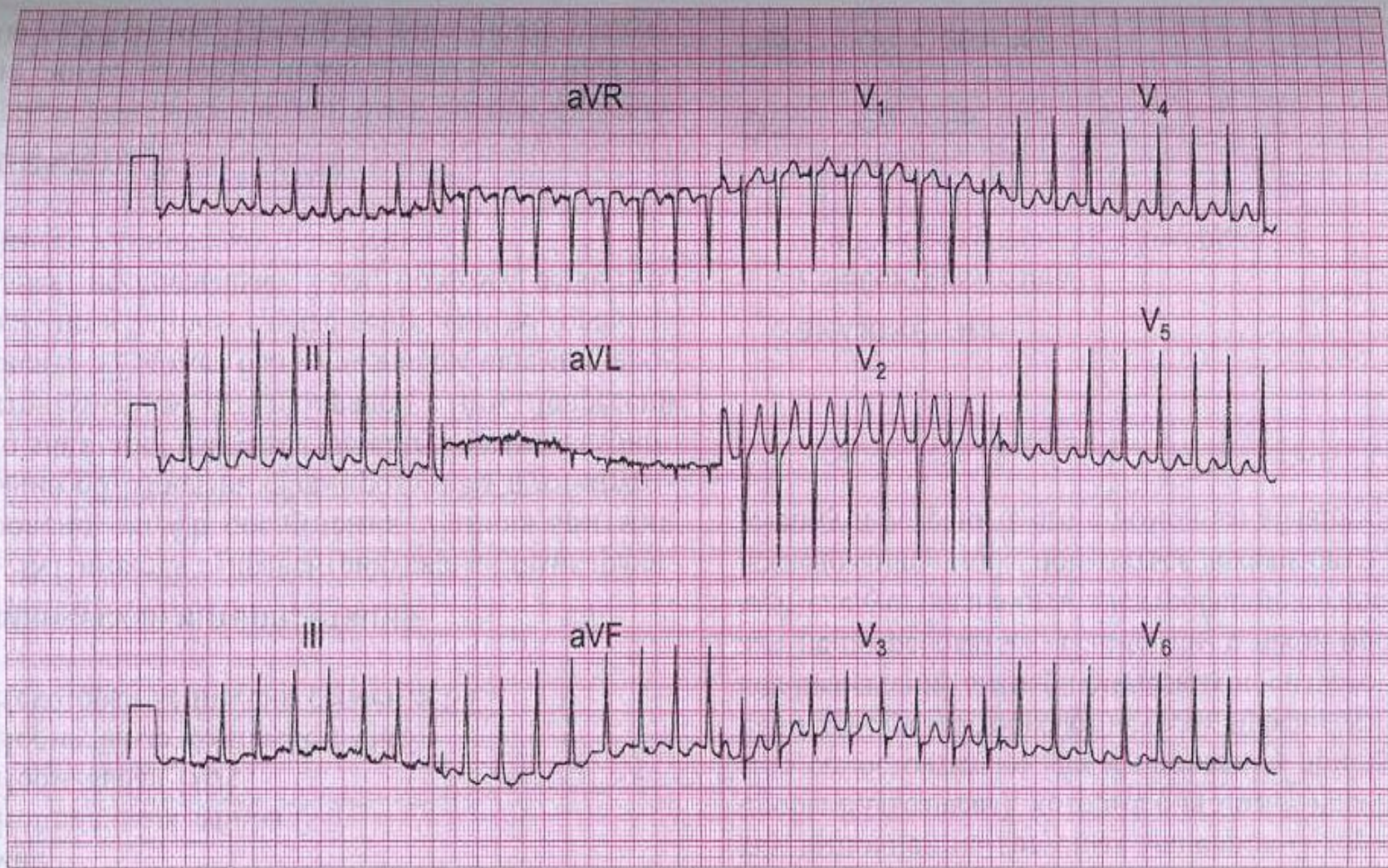
ЭКГ 45

80-летняя женщина, в течение нескольких лет получающая амбулаторное лечение по поводу сердечной недостаточности, стала жаловаться на тошноту и рвоту. Ранее записанных ЭКГ нет. Поможет ли ЭКГ принять правильное решение по лечению пациентки?



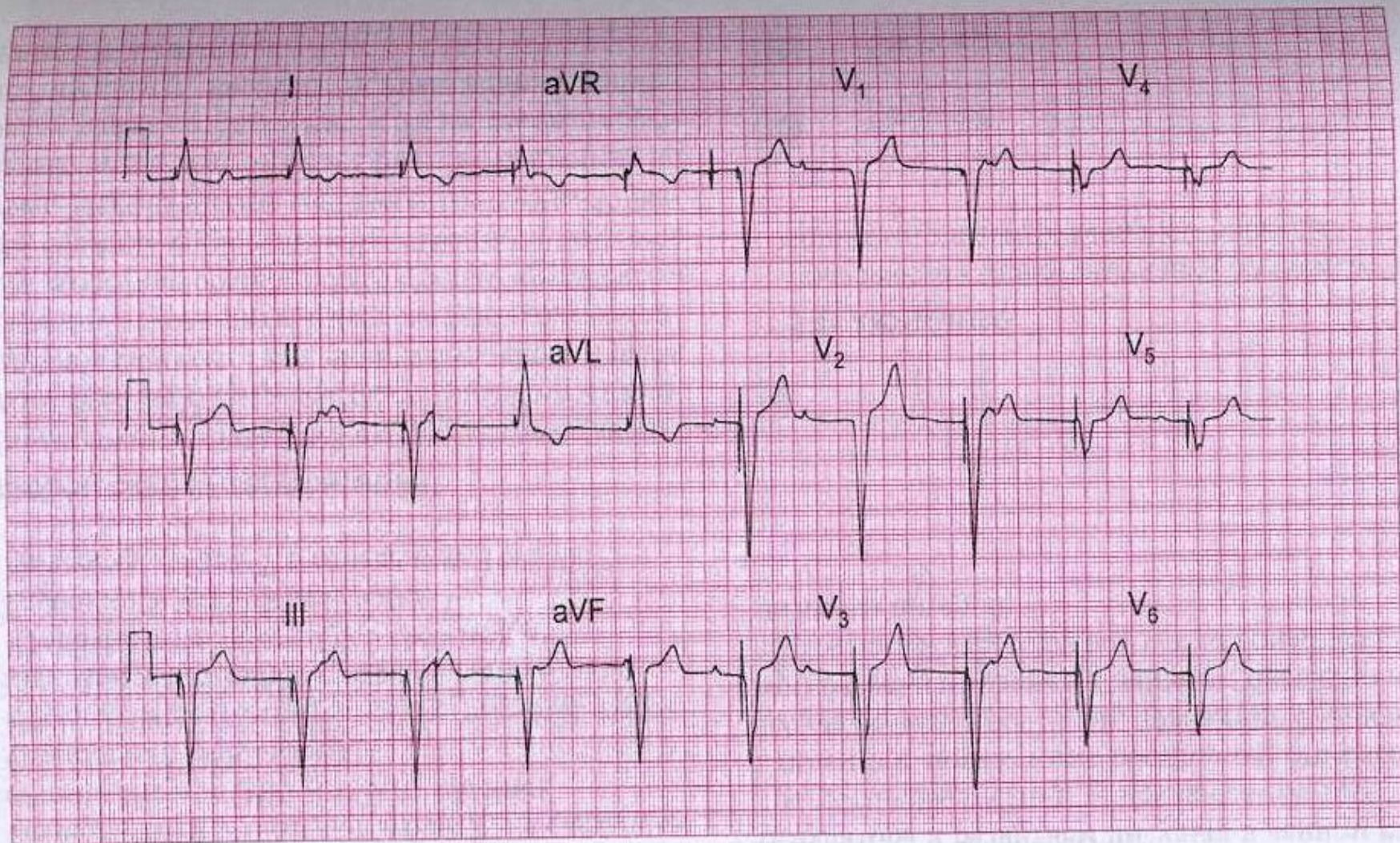
ЭКГ 46

60-летний мужчина, перенесший холецистэктомию, не имел до операции каких-либо изменений со стороны сердца, в том числе на ЭКГ. Через несколько дней после операции появился кашель и боли в грудной клетке плевритического характера. О чем свидетельствует ЭКГ и что надо делать?



ЭКГ 53

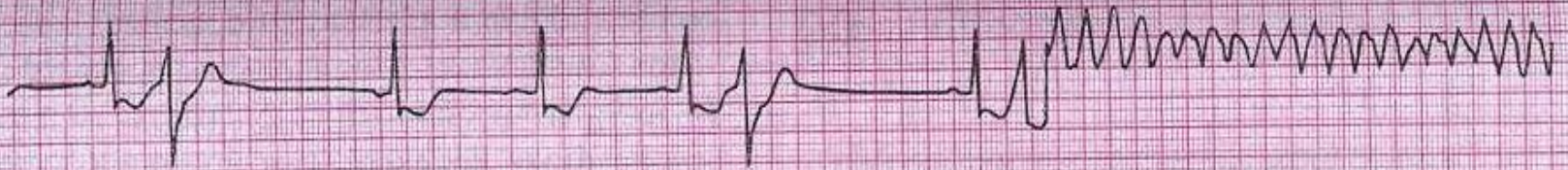45-летняя женщина жаловалась на периодически возникающие приступы сердцебиения в течение 20 лет и, наконец, удалось записать ЭКГ во время приступа. С чем связаны сердцебиения, и что вы будете делать?



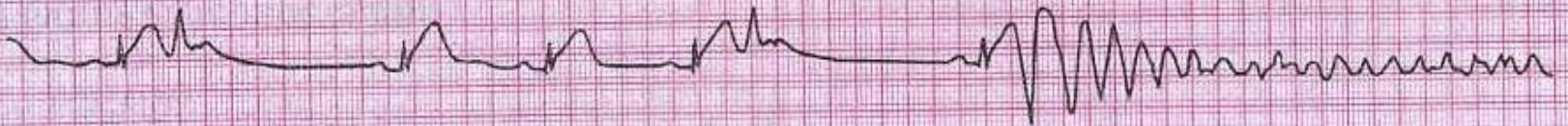
ЭКГ 57

Врач-интерн приемного отделения был озадачен данной ЭКГ, записанной у 80-летнего мужчины с инсультом, находящегося в бессознательном состоянии. На что не обратил внимания врач-интерн?

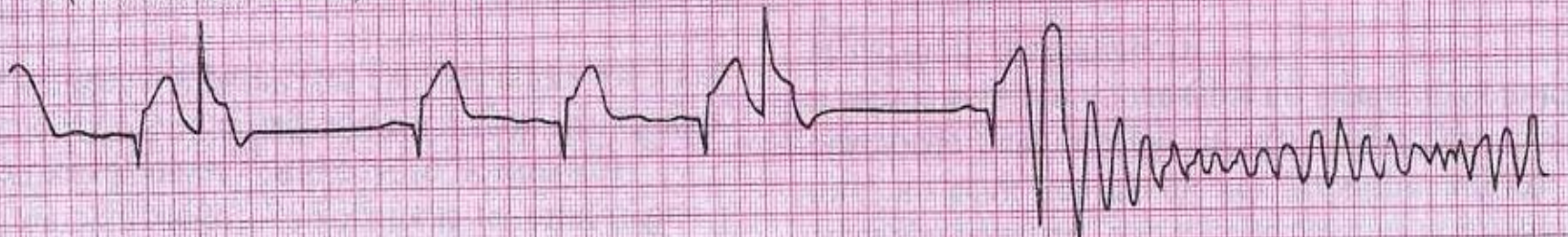I (постоянная запись)



II (постоянная запись)

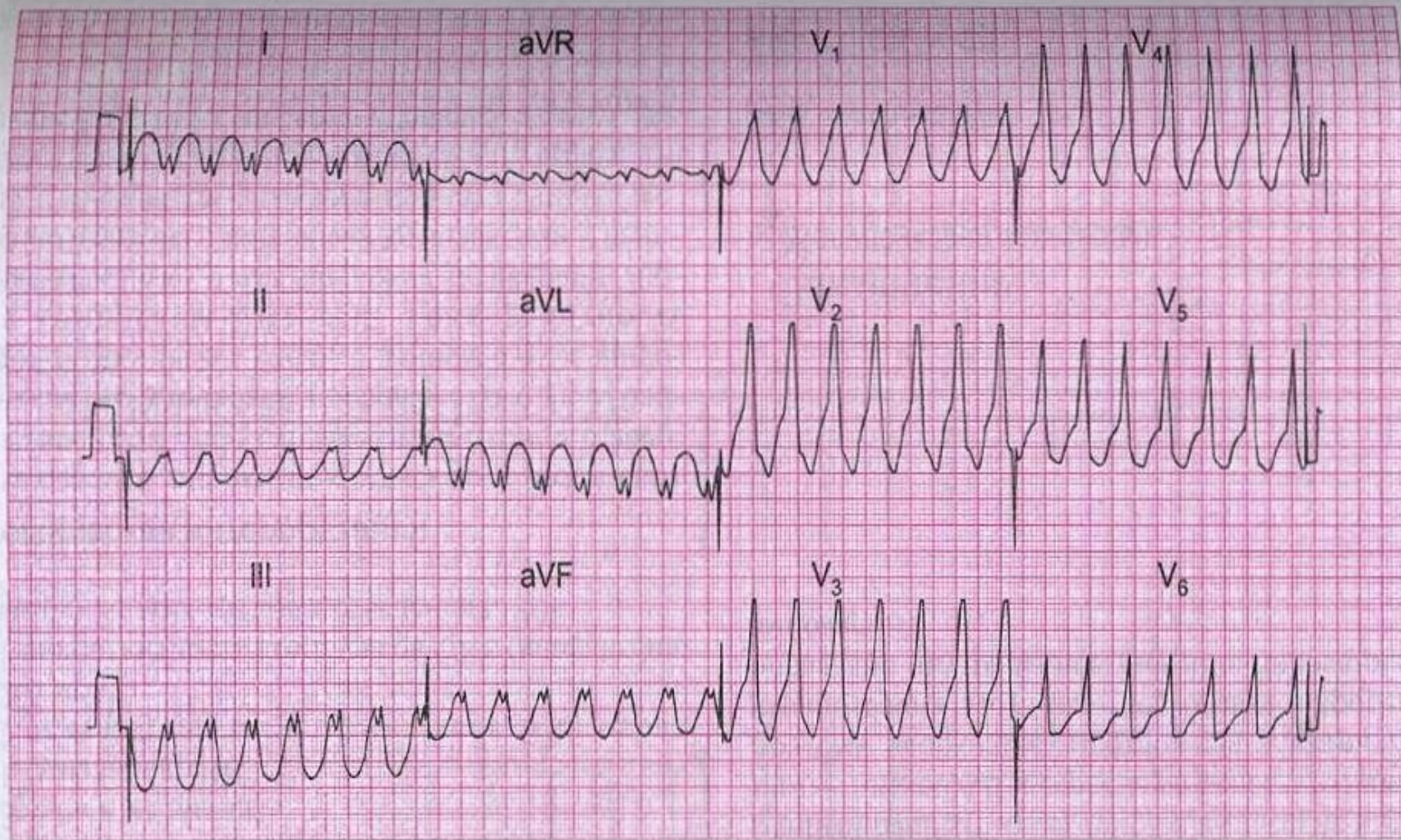


III (постоянная запись)



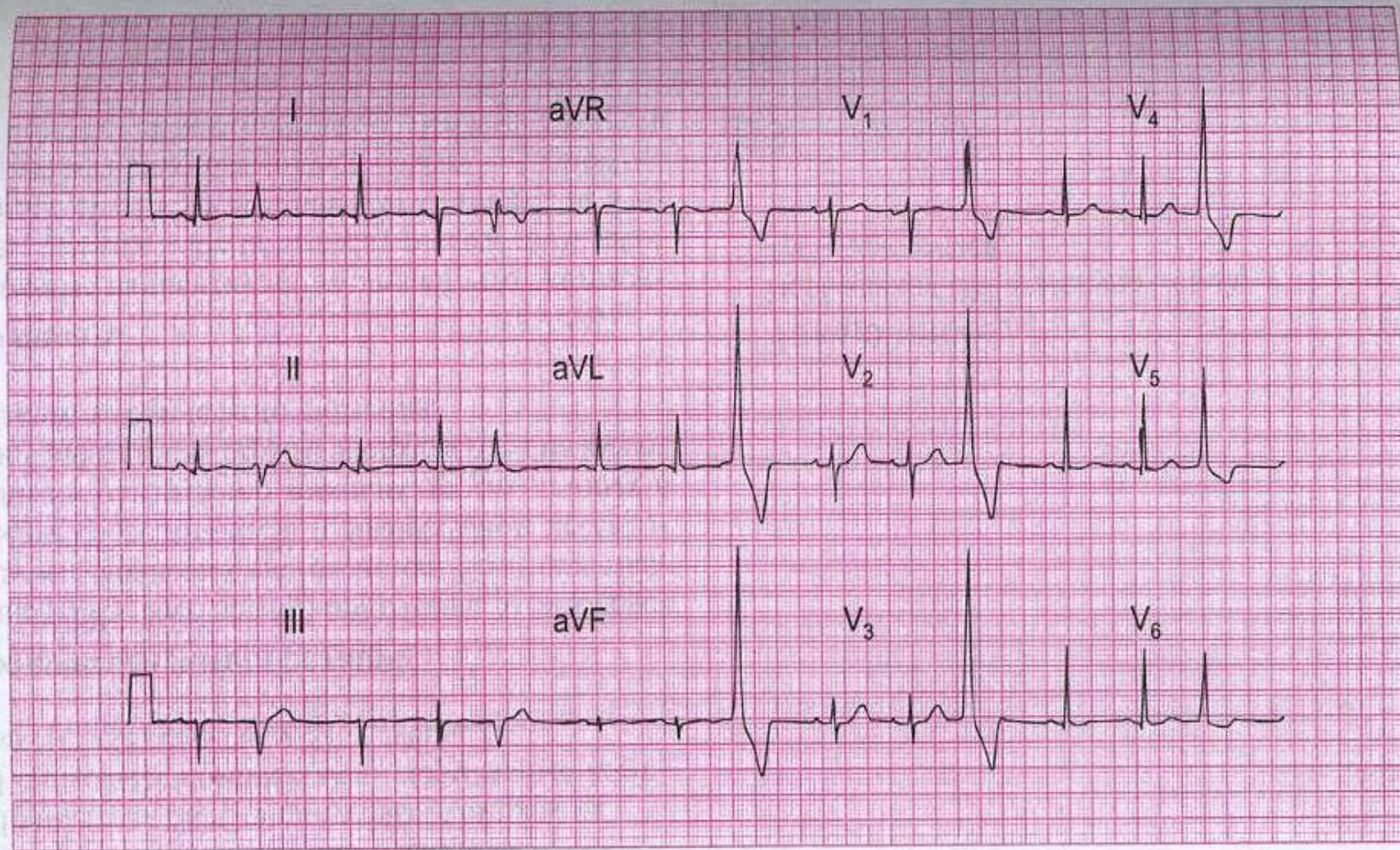
ЭКГ 59

50-летний мужчина, поступивший в приемной отделение больницы с болью в грудной клетке, потерял сознание во время записи ЭКГ. Что случилось и что вы будете делать?



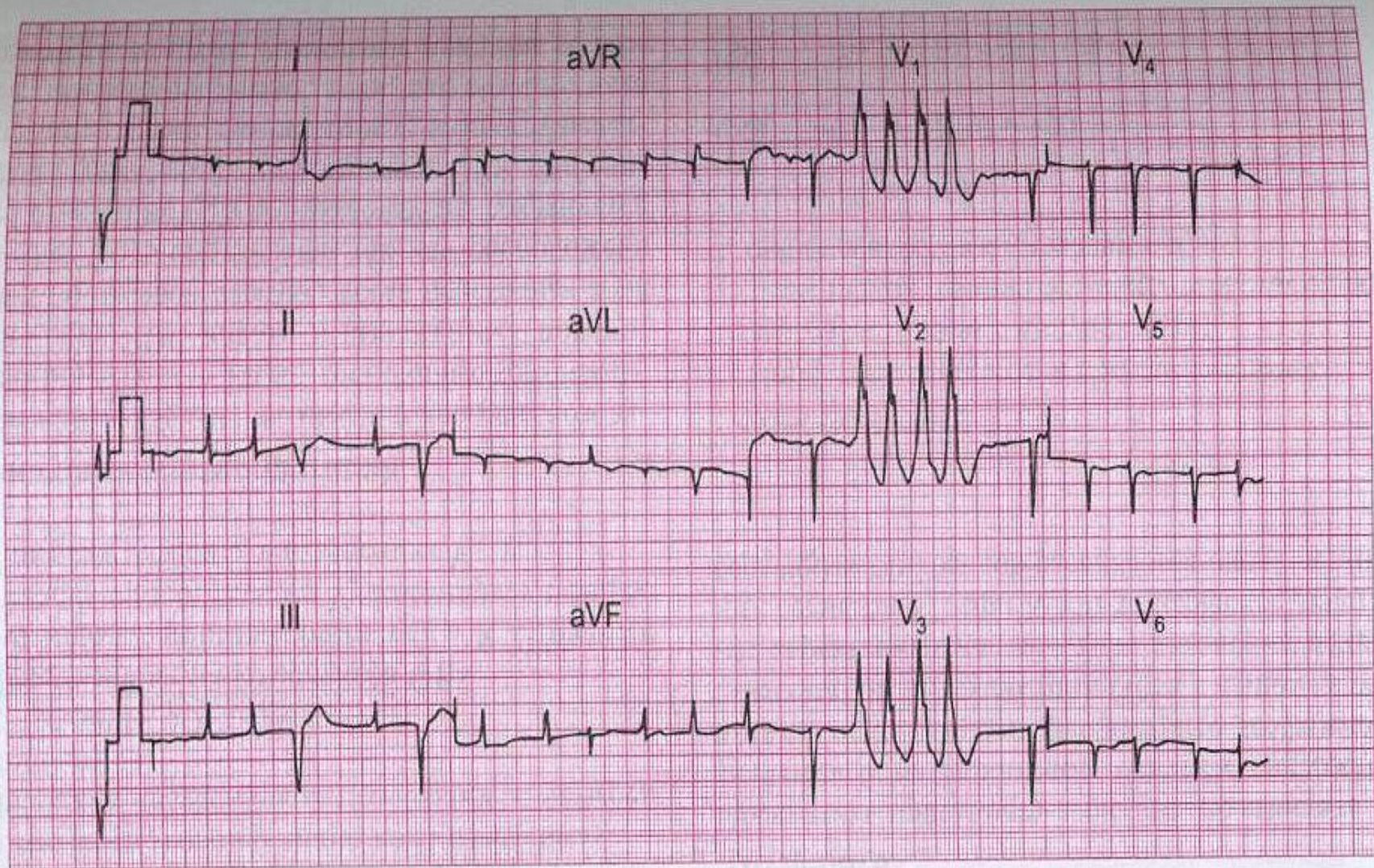
ЭКГ 60

60-летний мужчина был доставлен в больницу с сильной загрудинной болью. Через несколько минут развилась выраженная одышка с последующей потерей сознания. При аускультации ЧСС — 150/мин, АД не определяется, имеются признаки левожелудочковой недостаточности. Перед вами его ЭКГ. Что случилось и что надо делать?



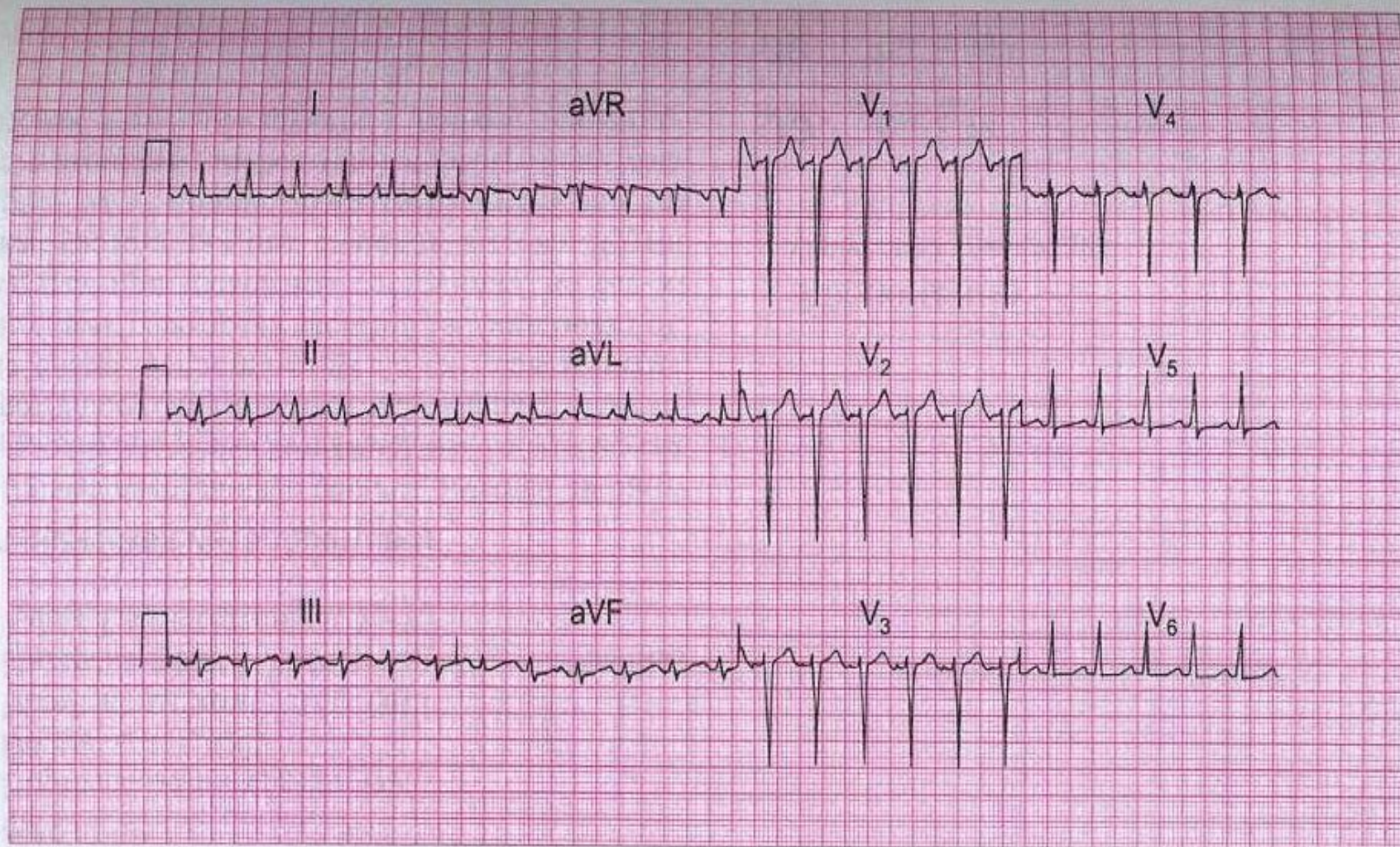
ЭКГ 62

Данная ЭКГ записана у 30-летней женщины с жалобами на перебои в работе сердца, особенно в положении лежа по ночам. Она обеспокоена тем, что у нее имеется заболевание сердца. Что бы вы посоветовали ей сделать?



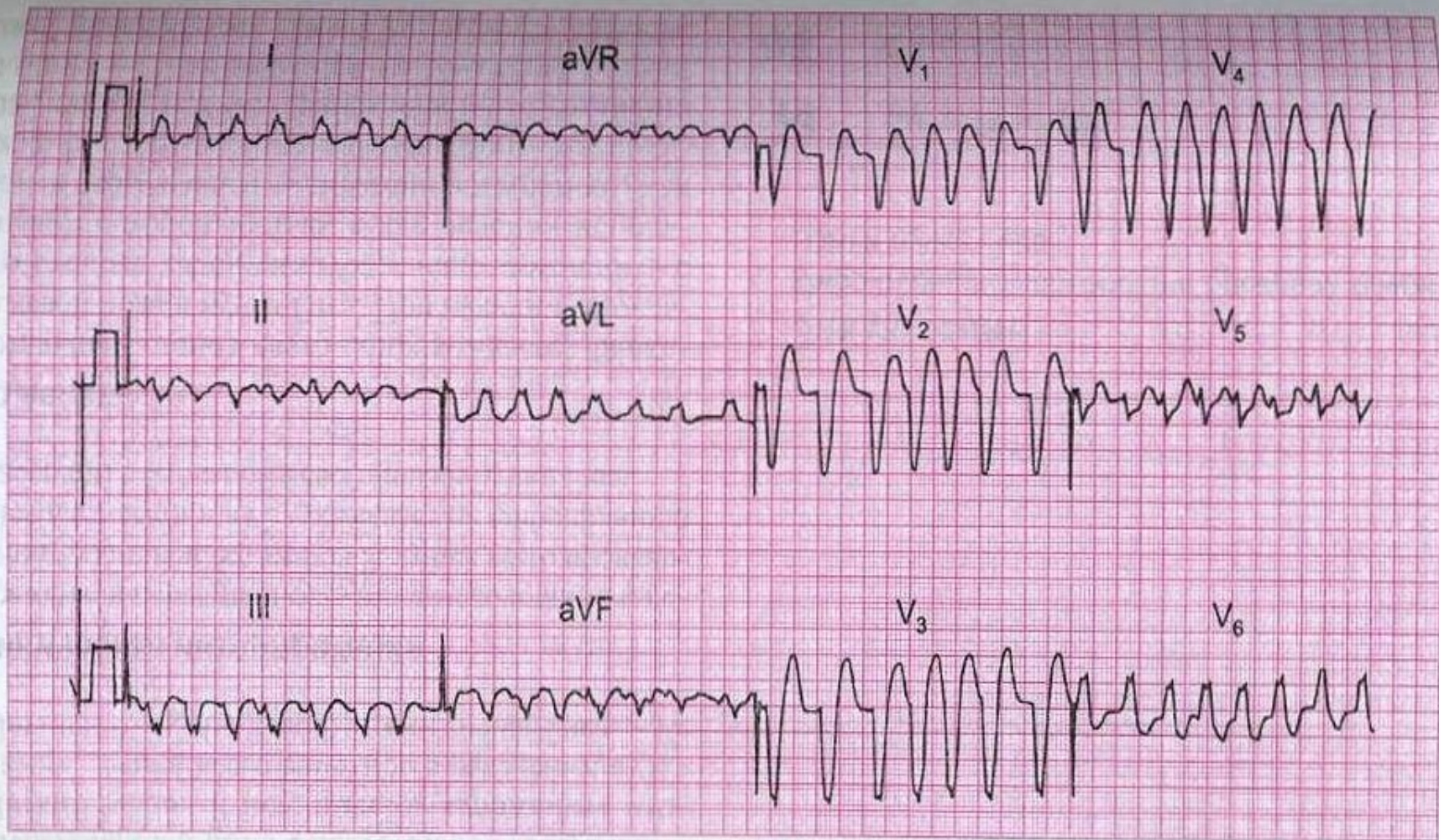
ЭКГ 63

60-летний мужчина, находящийся на лечении в стационаре, пожаловался на приступ сердцебиений, во время которого и была записана данная ЭКГ. Какое заболевание, на ваш взгляд, лежит в основе, и чем были обусловлены сердцебиения?



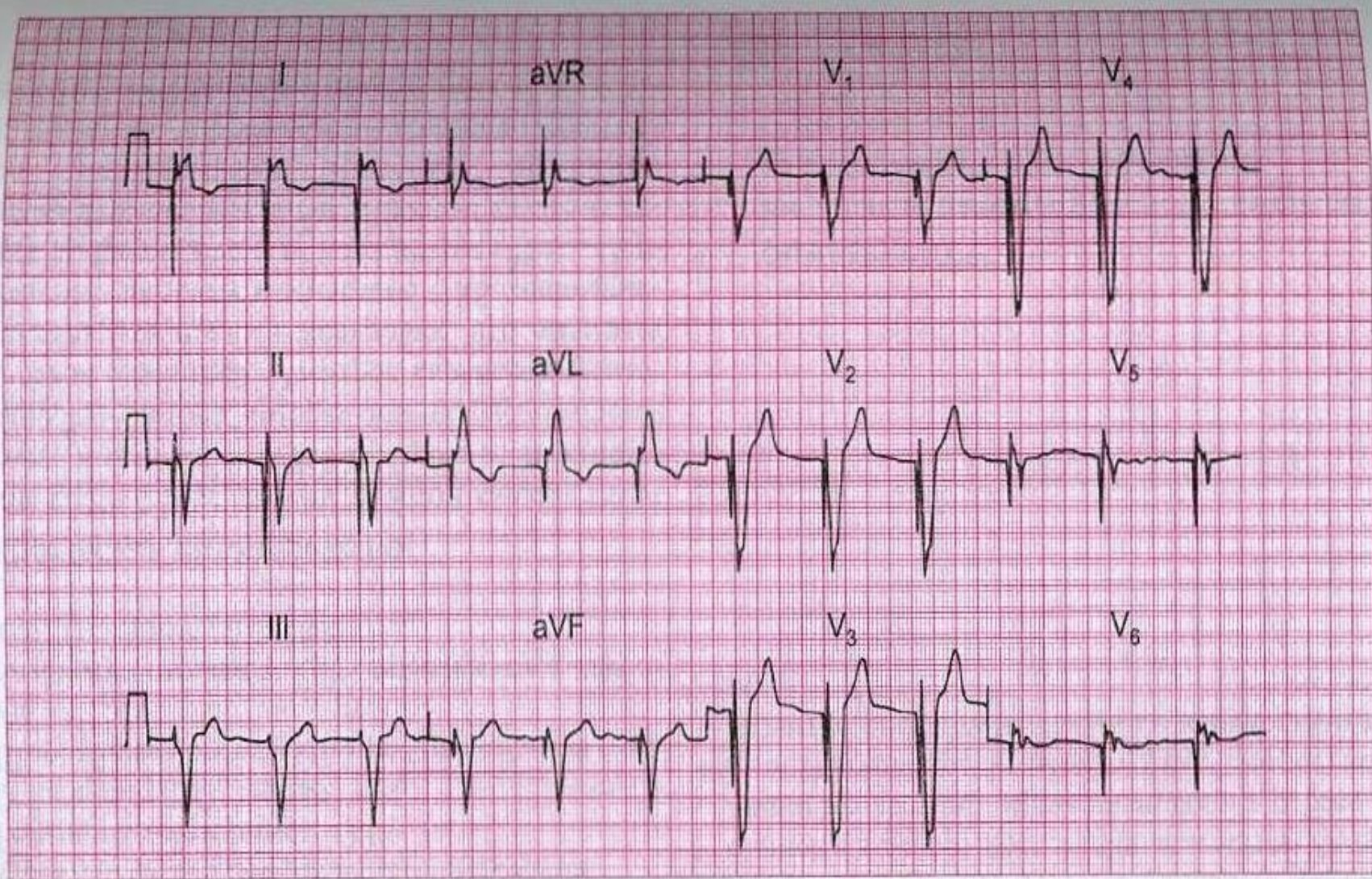
ЭКГ 64

45-летний мужчина предъявляет жалобы на сердцебиения, потерю массы тела и чувство тревоги. АД — 180/110 мм рт. ст.; изменений со стороны сердца нет. Неоднократно выполненные функциональные тесты на состояние щитовидной железы были нормальными. Что происходит с данным пациентом?



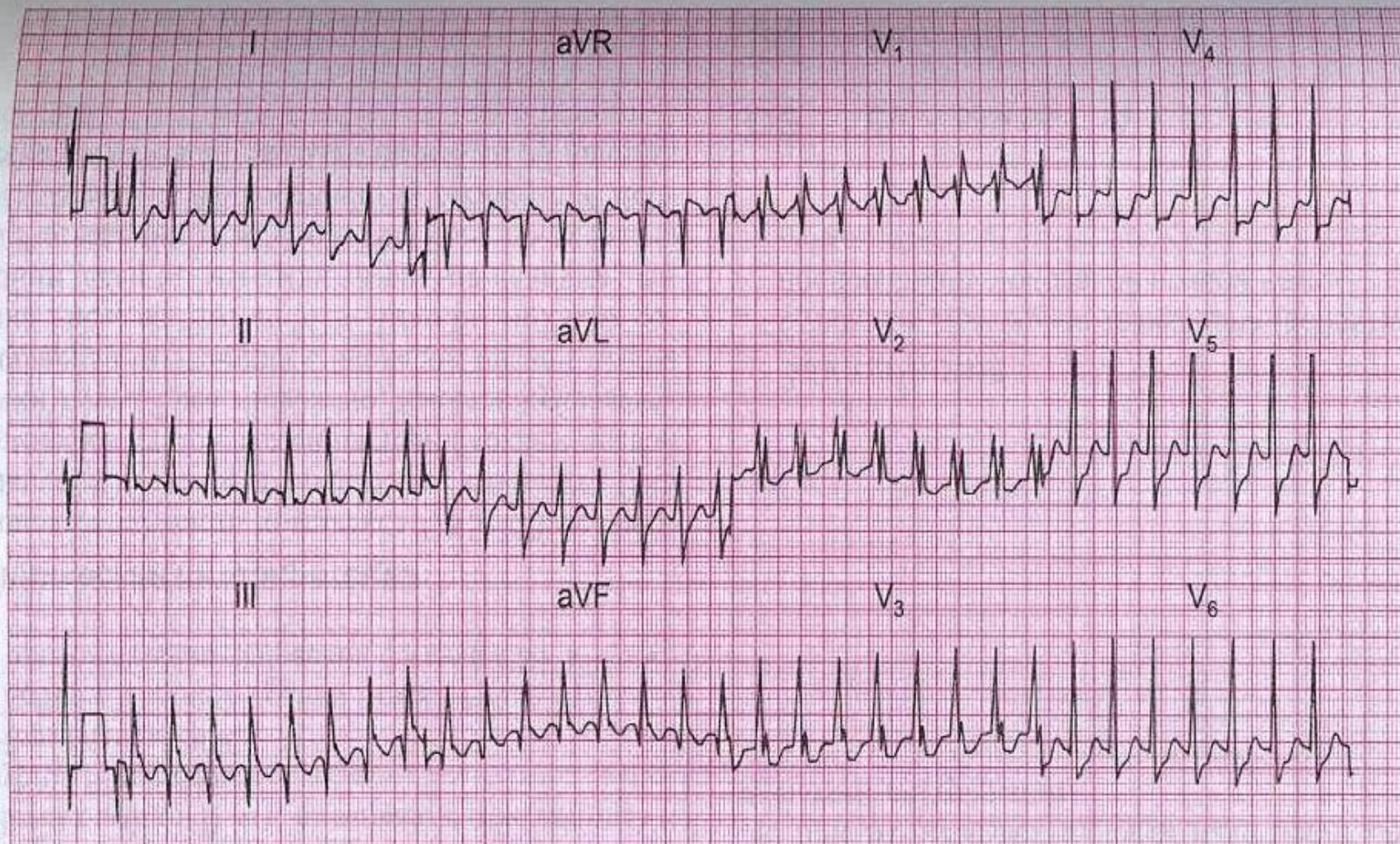
ЭКГ 76

80-летняя женщина доставлена в больницу с внезапно развившимся приступом сердцебиений в сочетании с одышкой. При поступлении отмечались признаки застойной сердечной недостаточности и выслушивался шум, характерный для аортального стеноза. О чем свидетельствует ЭКГ и как вы будете лечить пациентку?



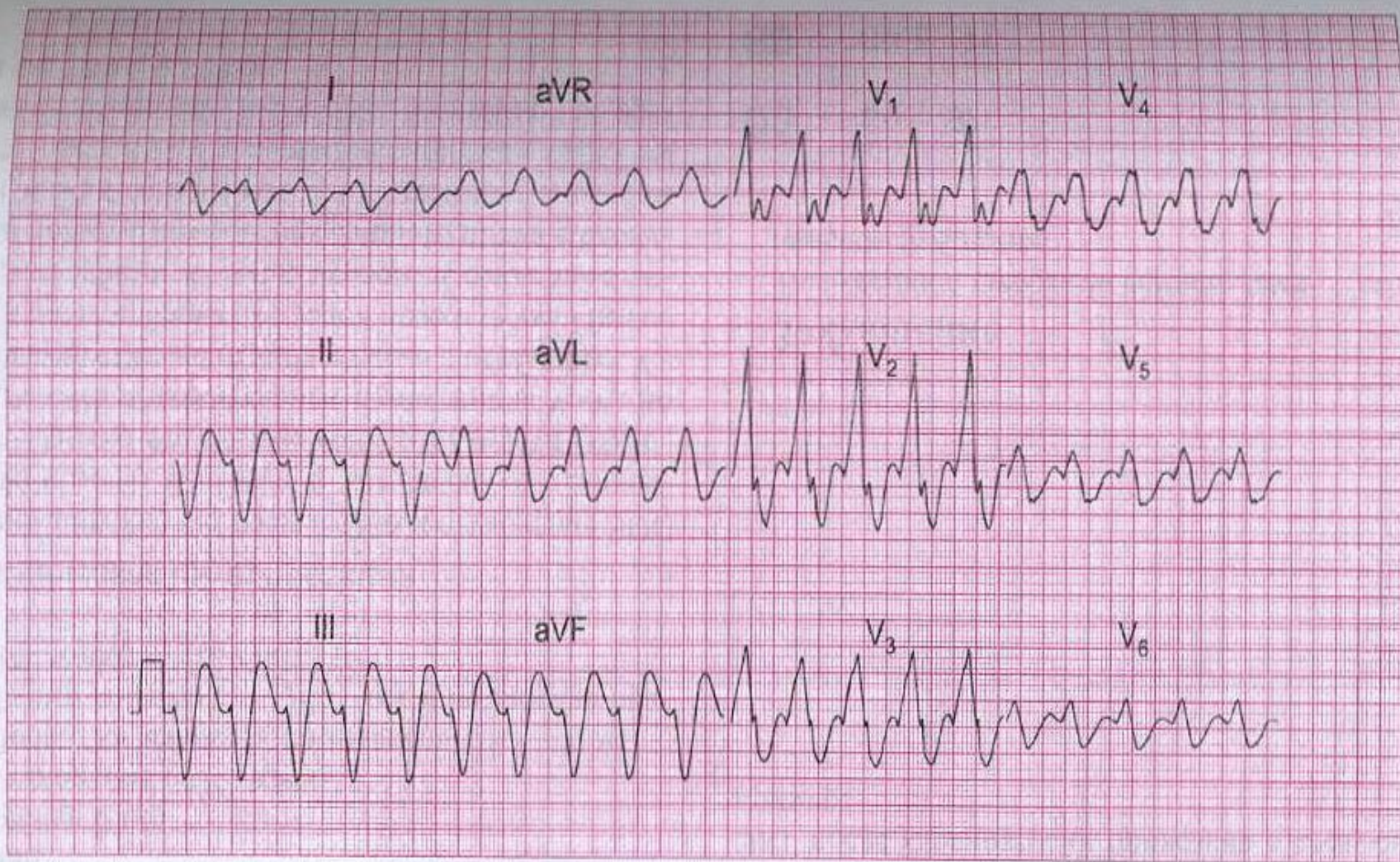
ЭКГ 79

Пожилая женщина доставлена в клинику без сознания с признаками перенесенного инсульта. Изменений со стороны сердца не выявлено, перед вами ее ЭКГ. На что не обратили внимания врачи?



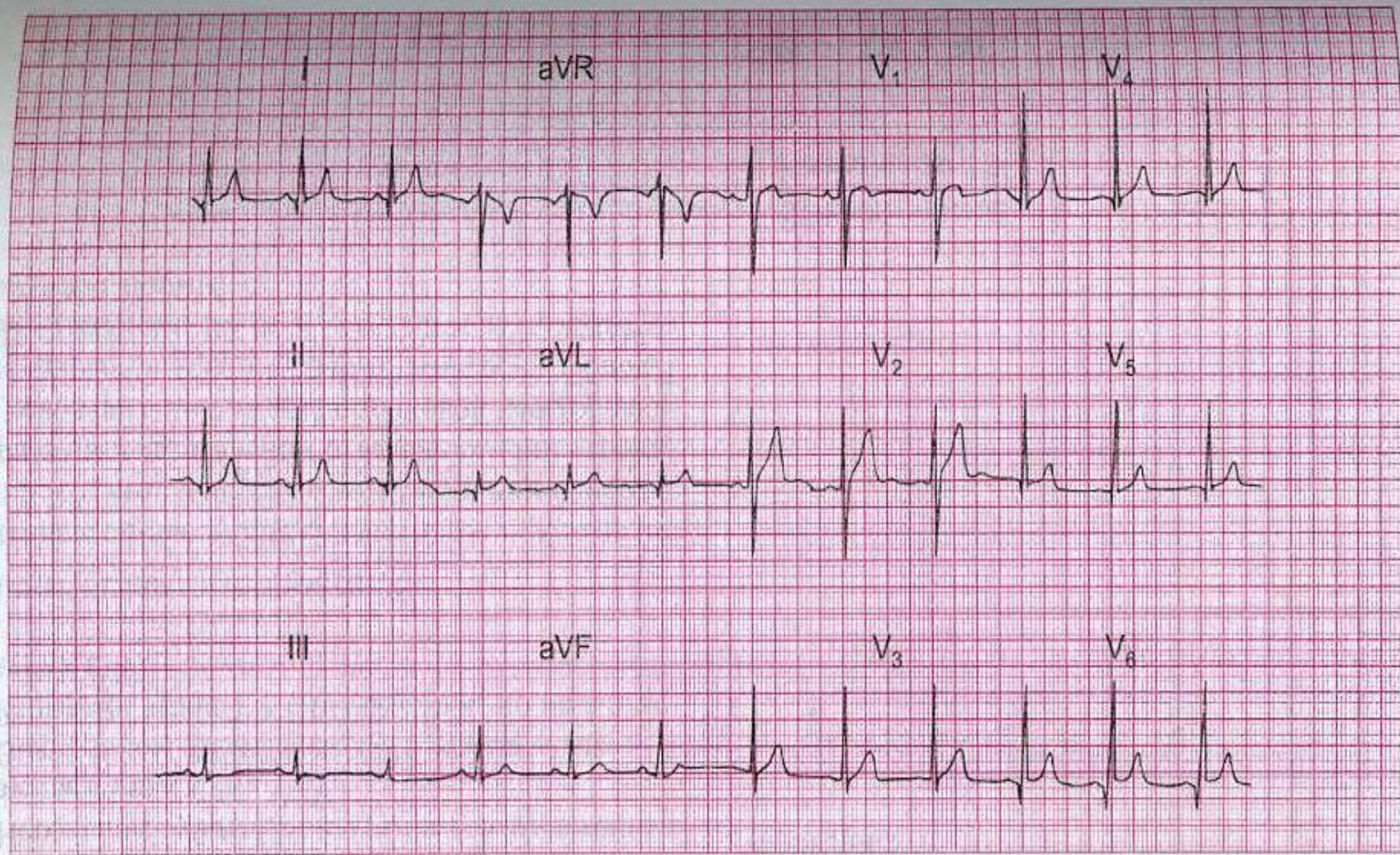
ЭКГ 85

25-летний мужчина с установленным ранее дефектом межпредсердной перегородки доставлен в клинику машиной скорой помощи в связи с приступом сердцебиений. ЧСС — 170/мин, АД — 140/80 мм рт. ст., признаки сердечной недостаточности отсутствуют. Какое нарушение ритма имеется и что вы будете делать?



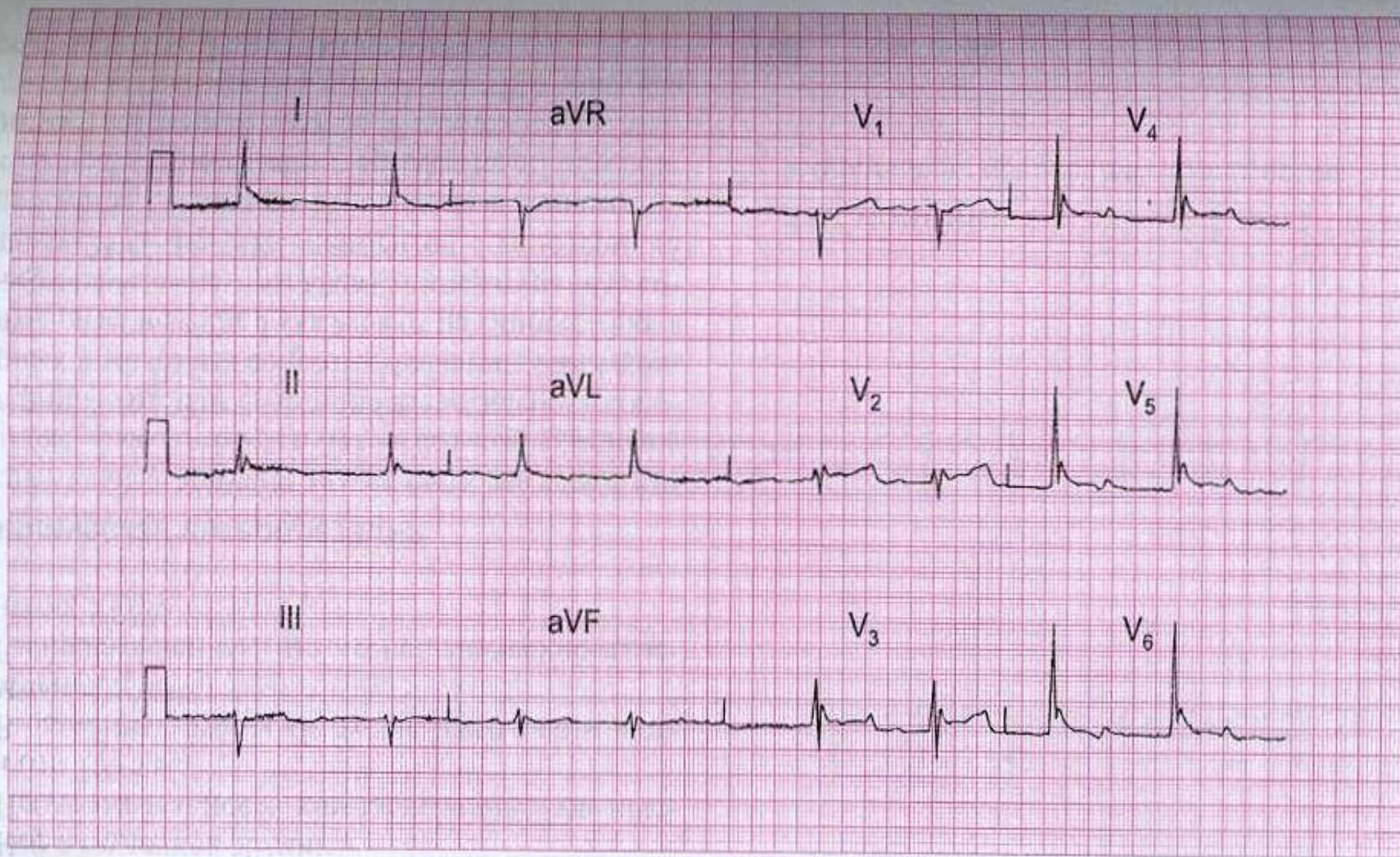
ЭКГ 93

60-летний мужчина, который ранее не предъявлял никаких жалоб, кроме умеренной одышки при физической нагрузке, был доставлен в больницу с остро развившимся отеком легких. Это его ЭКГ при поступлении. Боли в груди не было. Какой сердечный ритм имеется и как вы будете лечить пациента?



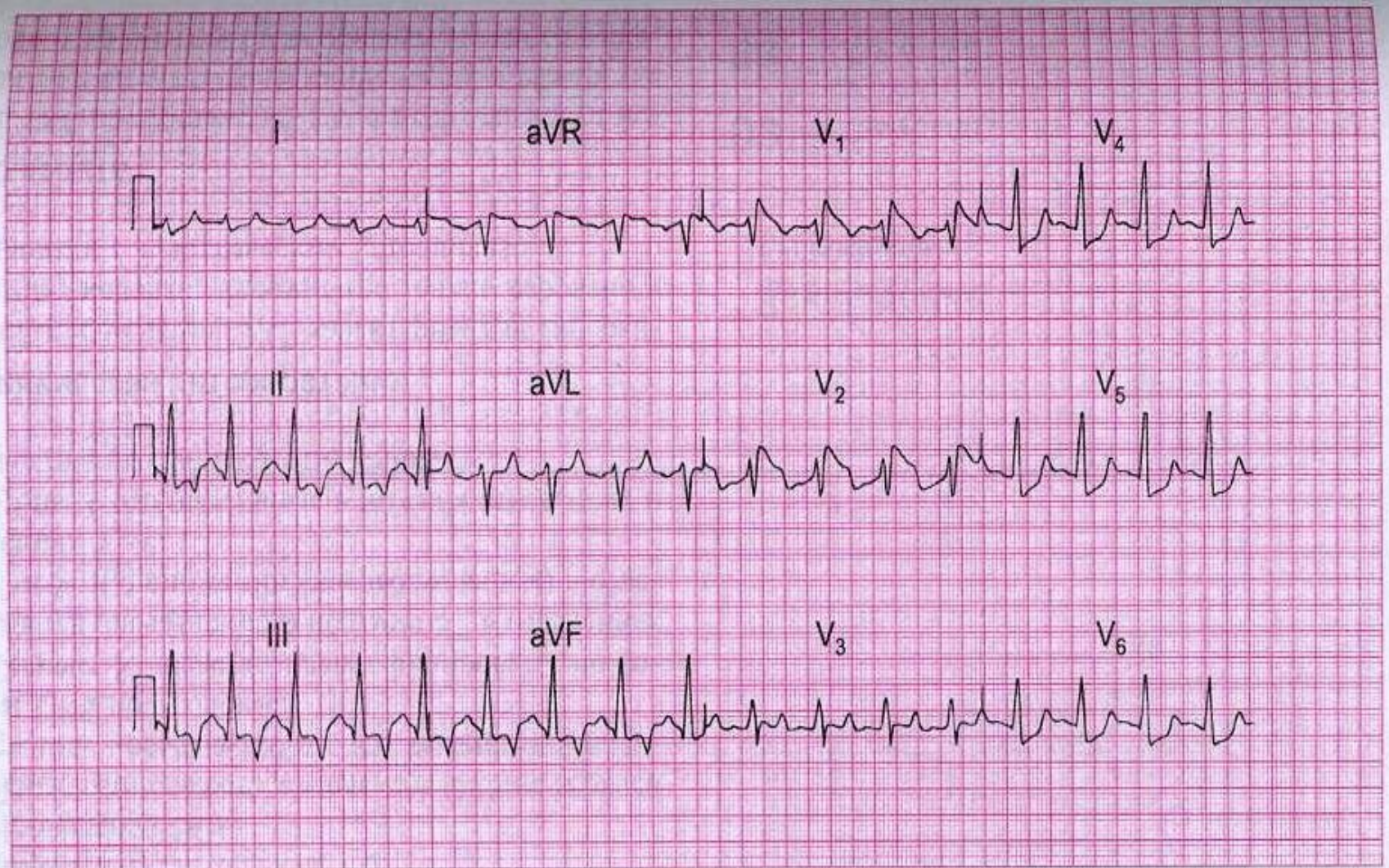
ЭКГ 99

Данная ЭКГ была записана у 30-летнего мужчины с жалобами на боли в грудной клетке. Клинические особенности боли указывают на ее не кардиологический характер, при физикальном обследовании изменений не выявлено. Может ли этот мужчина получить профессиональные водительские права?



ЭКГ 100

Эта ЭКГ была записана у 80-летней женщины, обнаруженной без сознания с физикальными признаками, свидетельствующими об инсульте. Ваши комментарии?



ЭКГ 138

Эта ЭКГ была записана у 30-летней женщины, госпитализированной по поводу диабетического кетоацидоза. Ваши комментарии?