Практичне заняття 14
медичний факультет

Клінічна анатомія та оперативна хірургія шлунку.

Клінічна анатомія шлунку

Голотопія

Шлунок розташований у верхньому відділі черевної порожнини під діафрагмою й печінкою. Три чверті шлунка розміщується і лівій підребровій ділянці, одна чверть шлунка – в надчеревній ділянці.

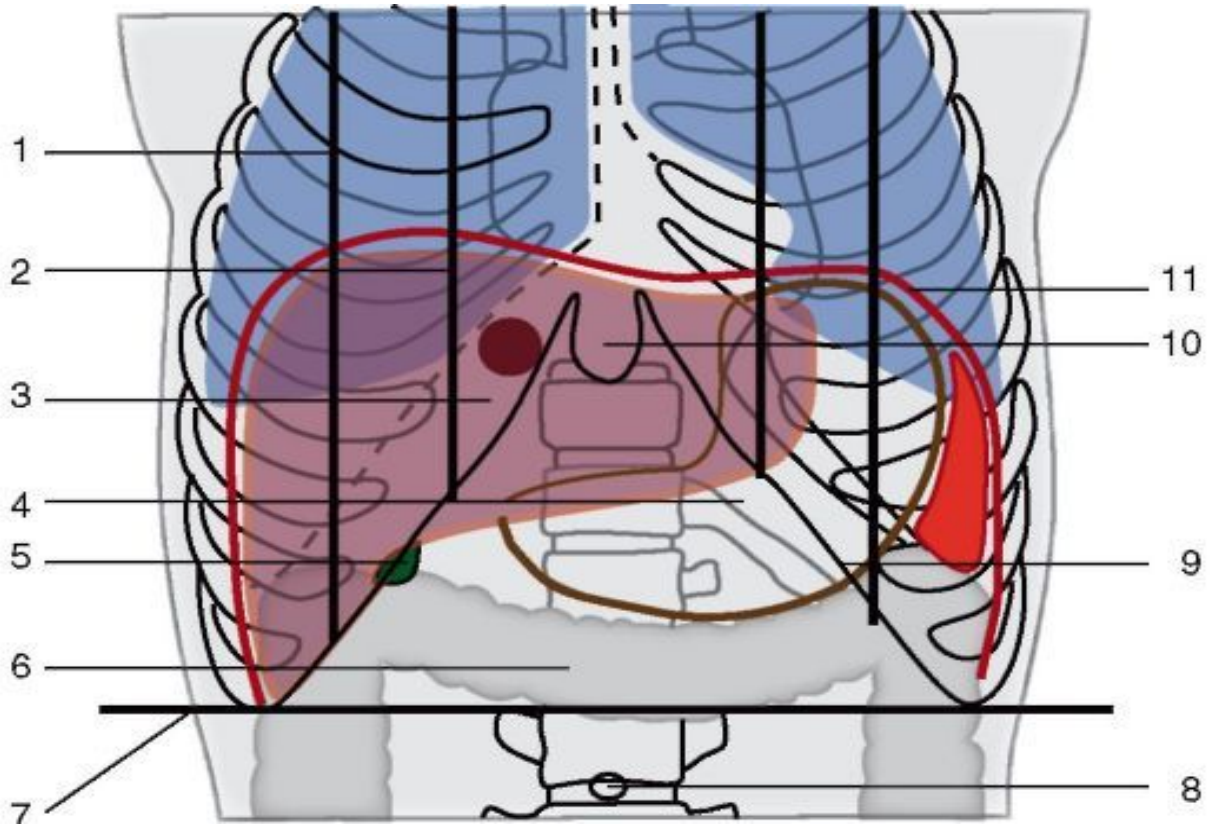

Регіо- і скелетотопія шлунку

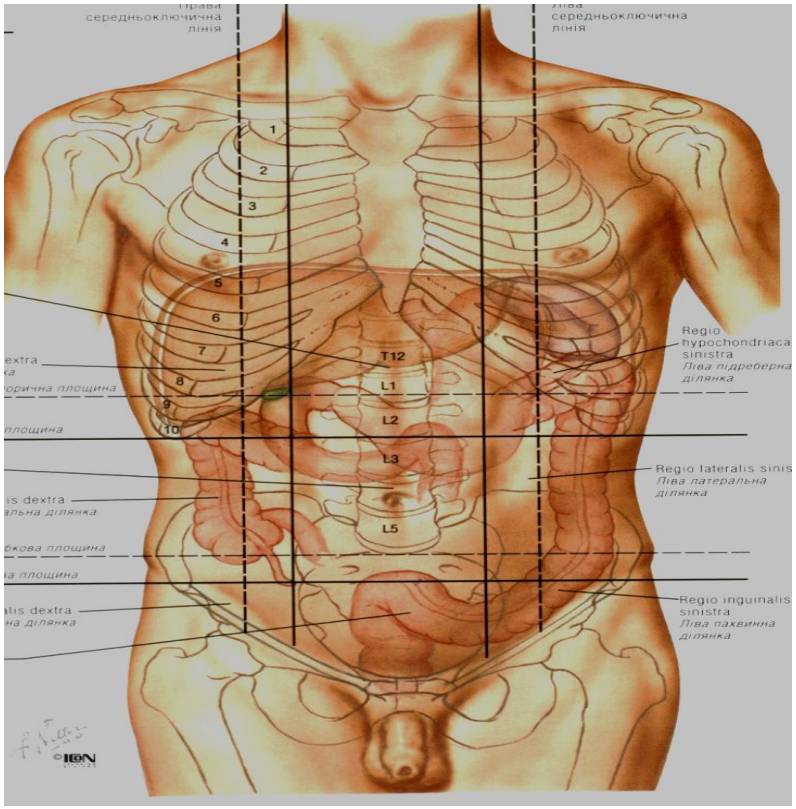

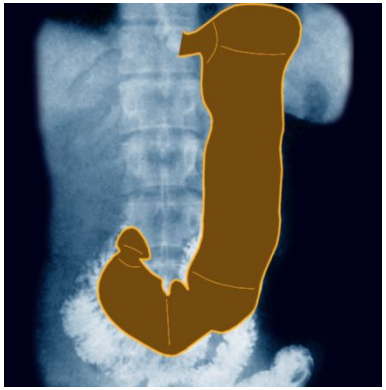

- **Кардіальний отвір** розташований на рівні X-XI грудного хребця зліва;
- **Воротарний отвір** – на рівні правого краю XII грудного хребця;
- **Дно шлунка** розміщується в п’ятому лівому міжребер’ї, на 1,5 см досередини від середньоключичної лінії;
- **Мала кривина** розташовується на рівні мечоподібного відростка груднини;
- **Велика кривина** змінює положення залежно від наповнення шлунка: у разі нормального наповнення шлунка вона розташована на рівні лінії, яка з’єднує передні кінці X ребер, тобто на рівні другого поперекового хребця.

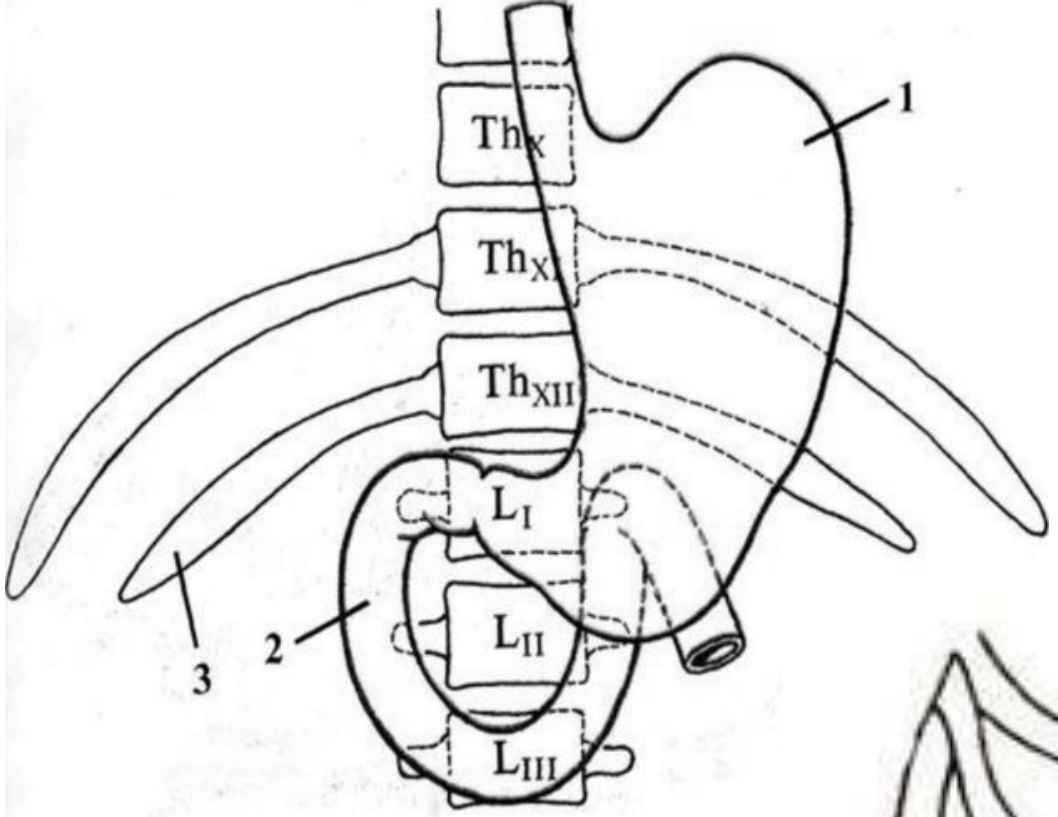
Th$_{X}$
Th$_{XI}$
Th$_{XII}$
L$_{I}$
L$_{II}$
L$_{III}$
1
2
3

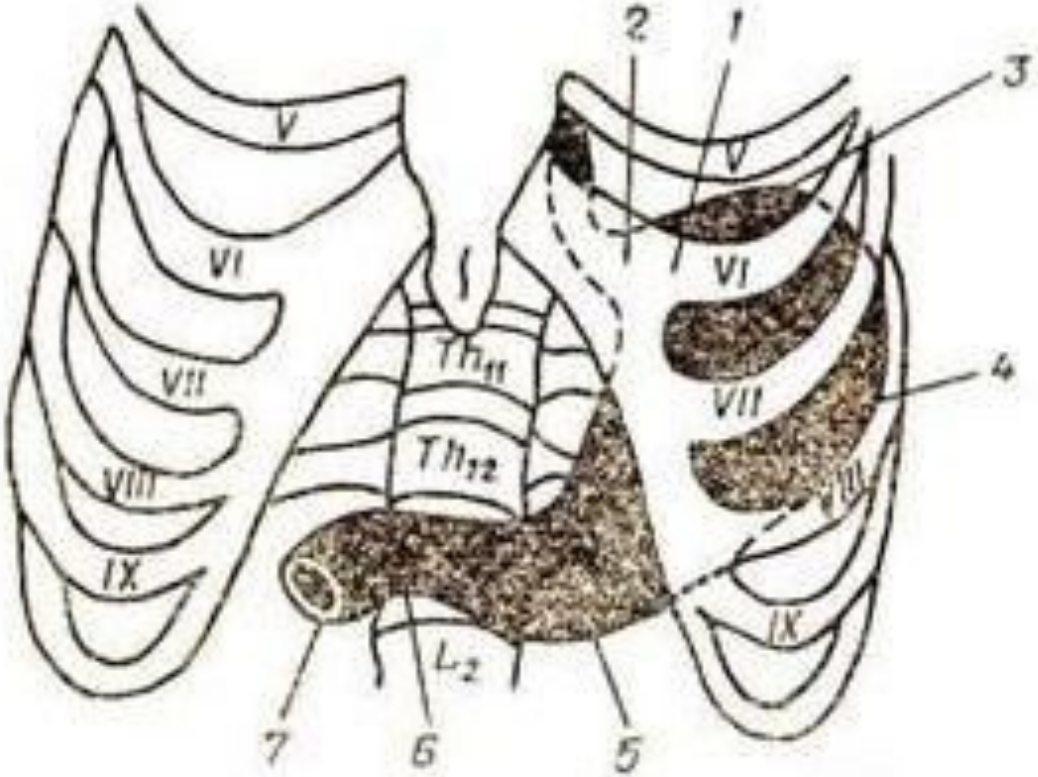
V
VI
VII
VIII
IX
Th$_{11}$
Th$_{12}$
L$_{2}$
1
2
3
4
5
6
7

Будова

Виділяють 4 частини:

- ✔ кардіальна частина, що має кардіальний отвір;
- ✔ дно (склепіння) шлунка;
- ✔ тіло шлунка;
- ✔ воротарна частина, що складається з воротарної печери, воротарного каналу і воротаря, в якому є воротарний отвір.

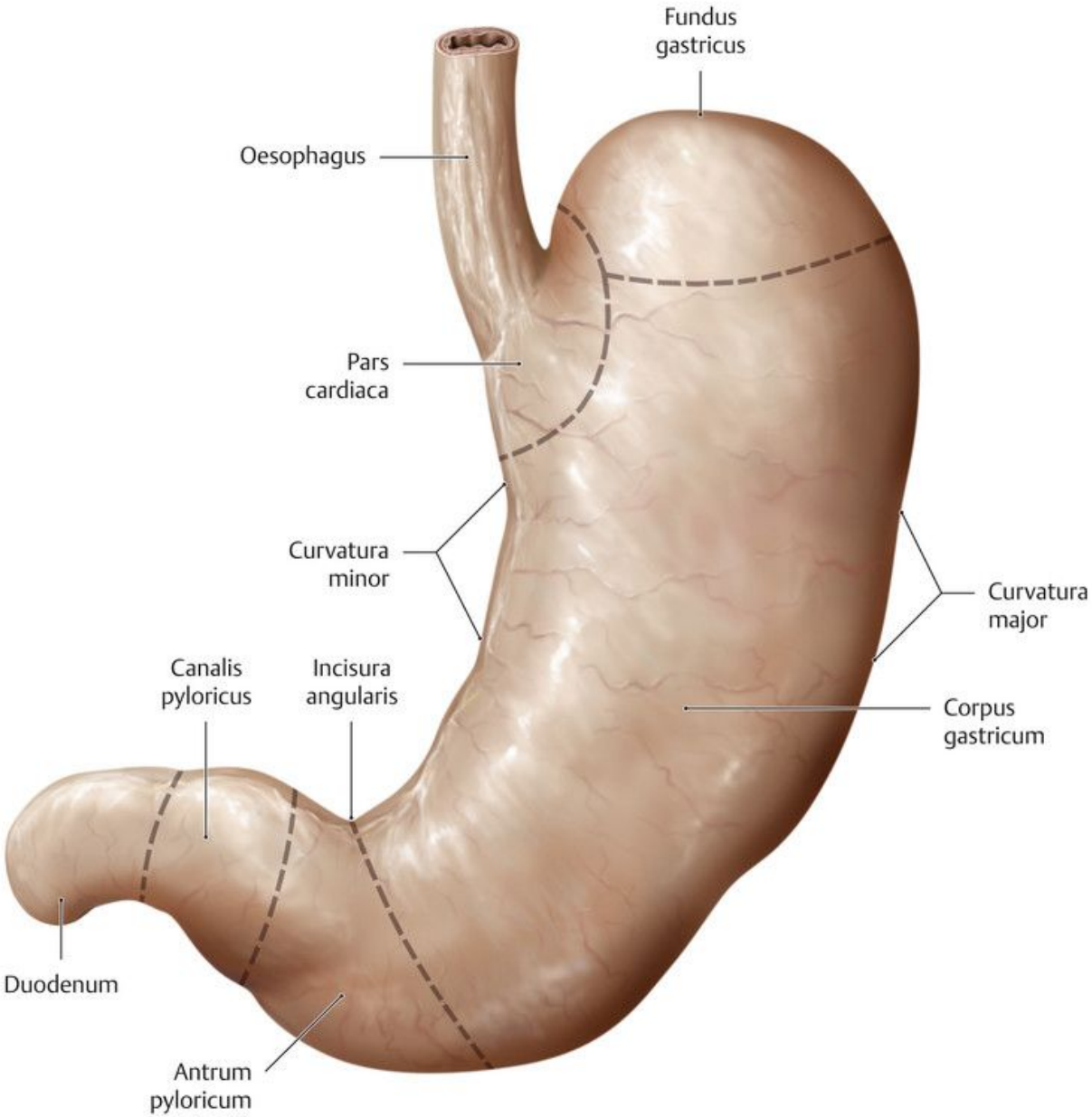

Відділи шлунка

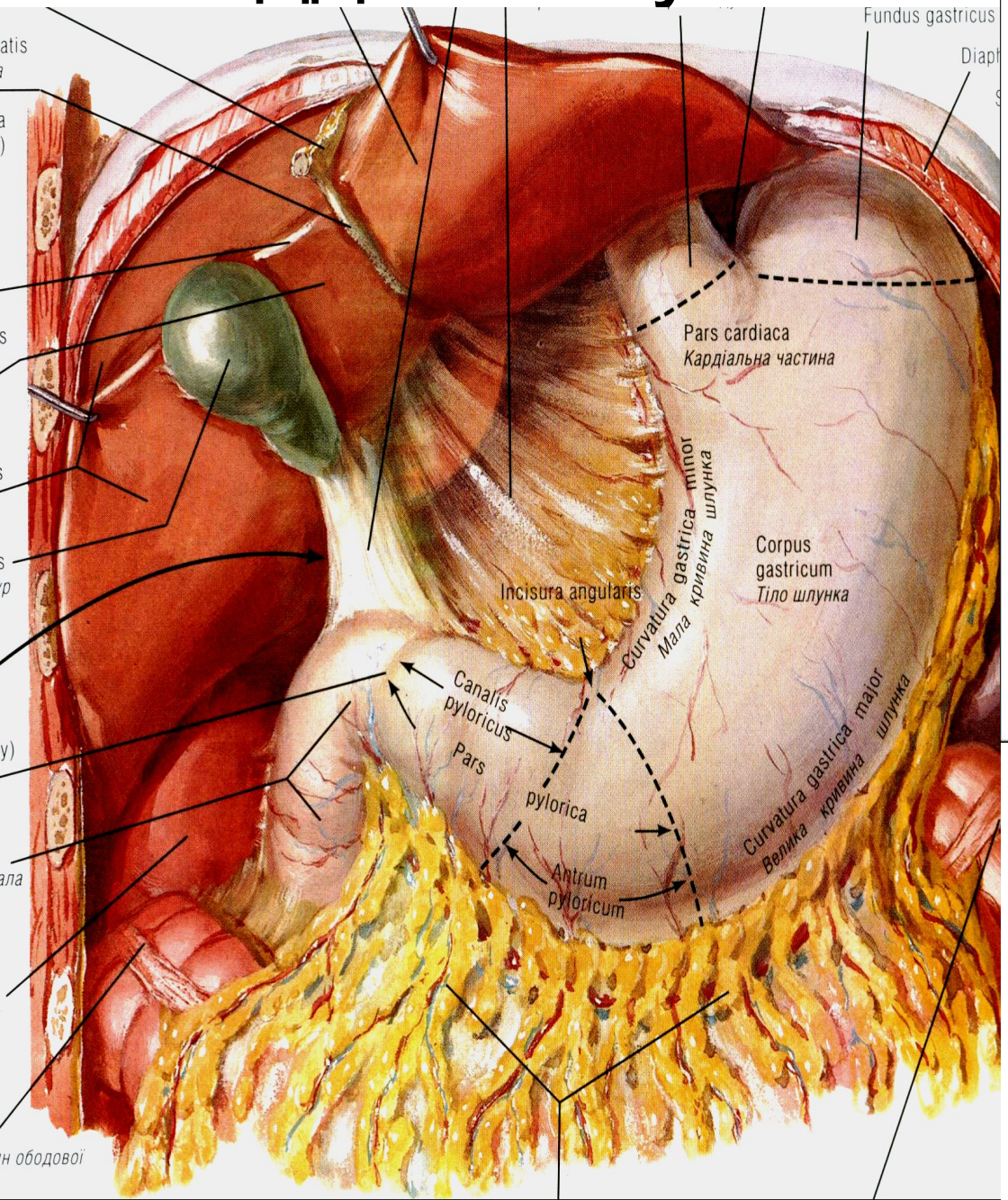

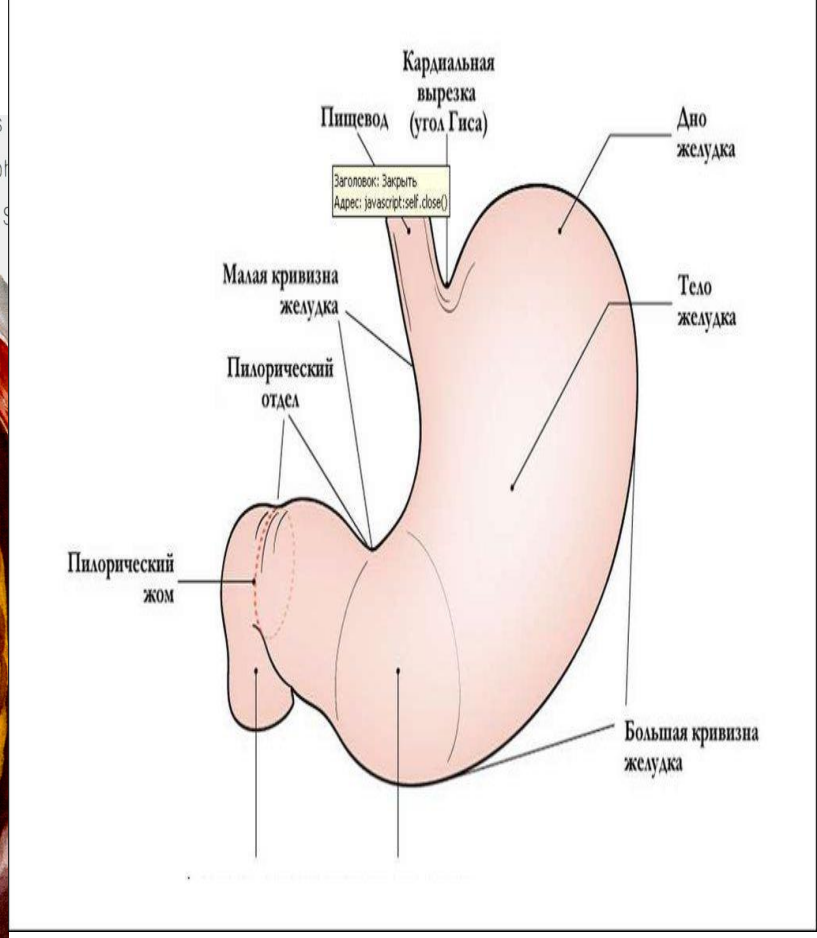

- Лівий (нижній) опуклий край шлунка формує **велику кривину.**
- Правий (верхній) край – **малу кривину**, на якій між тілом і воротарною частиною є кутова вирізка.

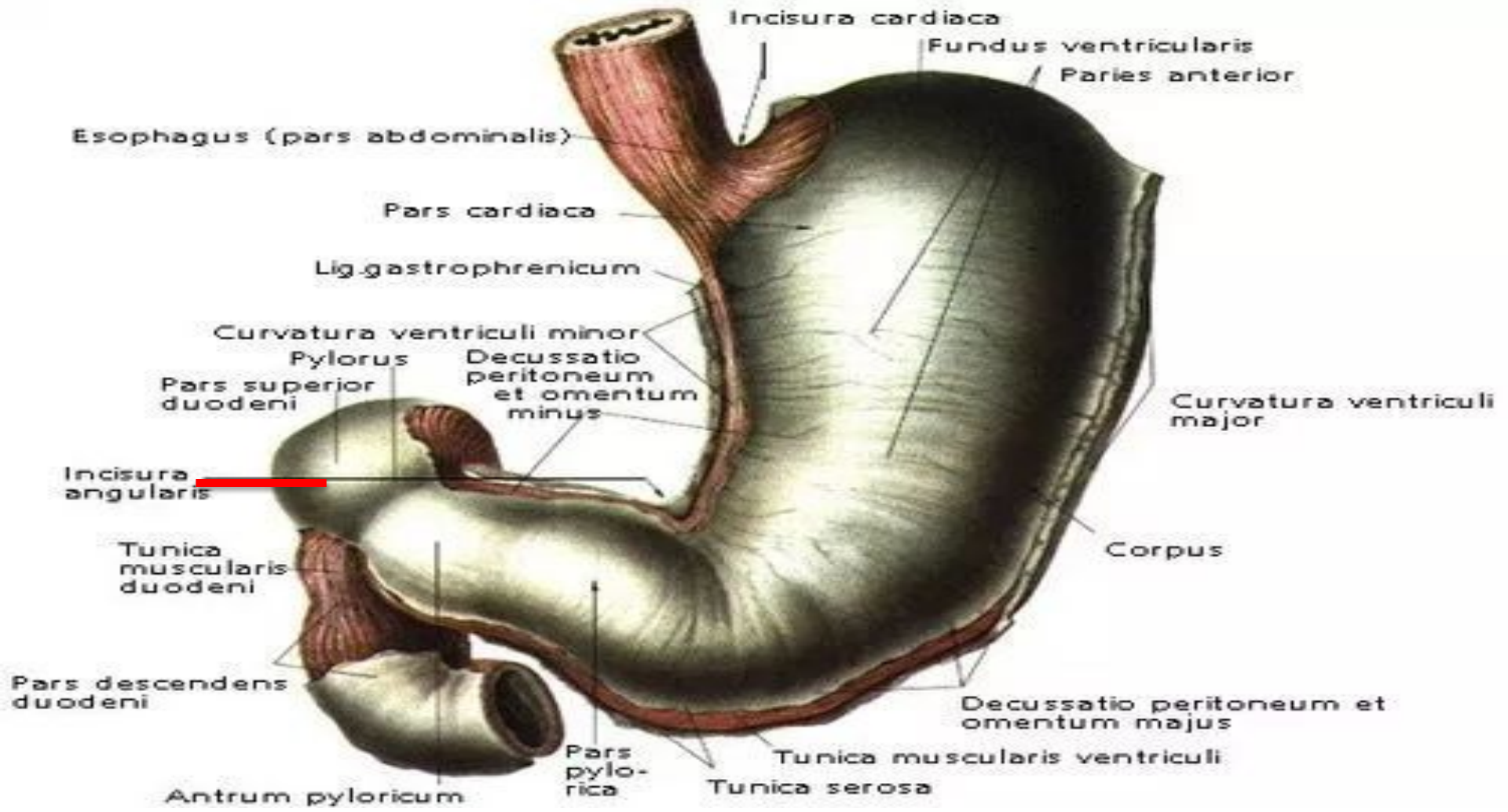

Стінка шлунка складається з чотирьох шарів:

- Слизової;
- Підслизового прошарку;
- М’язової оболонки;
- Серозної оболонки з підсерозним п

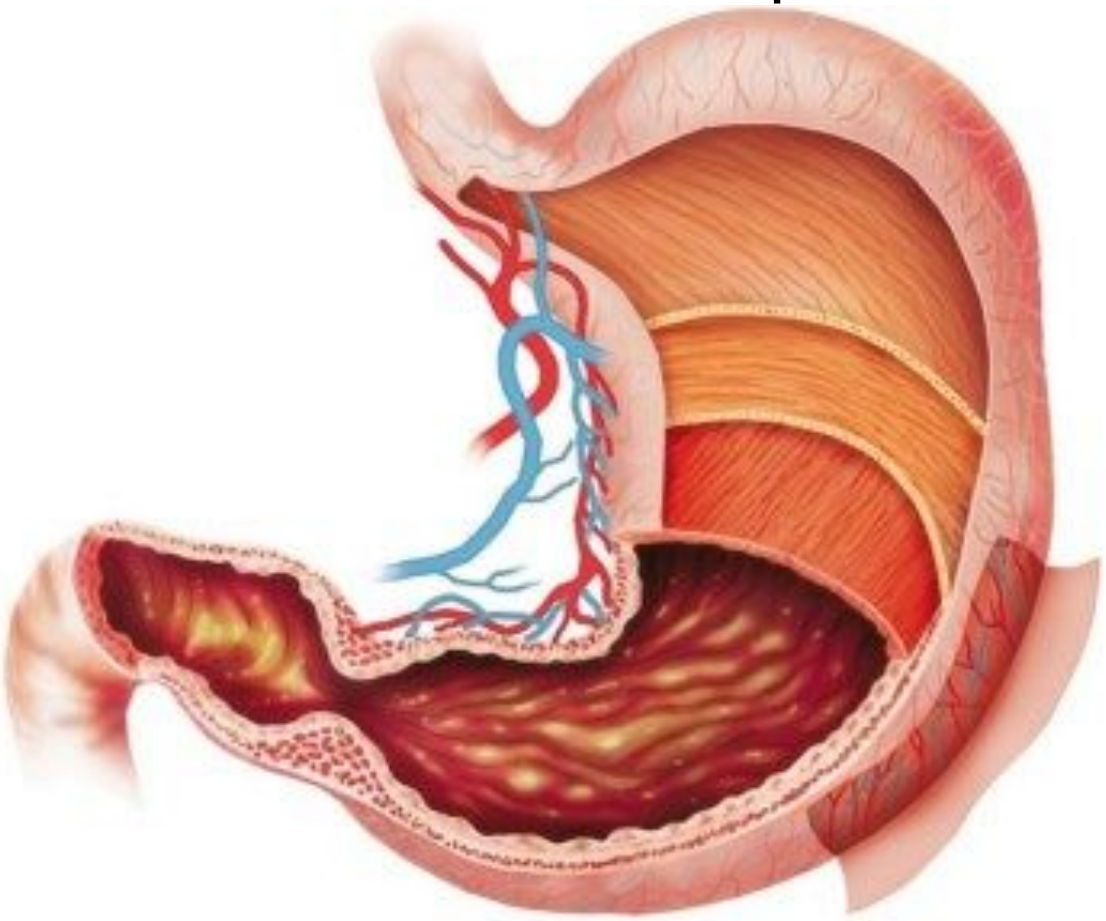

Слизова оболонка:

- Утворює шлункові складки (вздовж малої кривини – 4-5 повздовжніх складок; у ділянках дна і тіла – поперечні та косі), шлункові поля, на яких є багато шлункових ямочок, що оточені ворсинчастими складками.
- В ділянці вороторя утворює заслінку.
- У власній пластинці слизової оболонки залягають шлункові залози пілоричні.

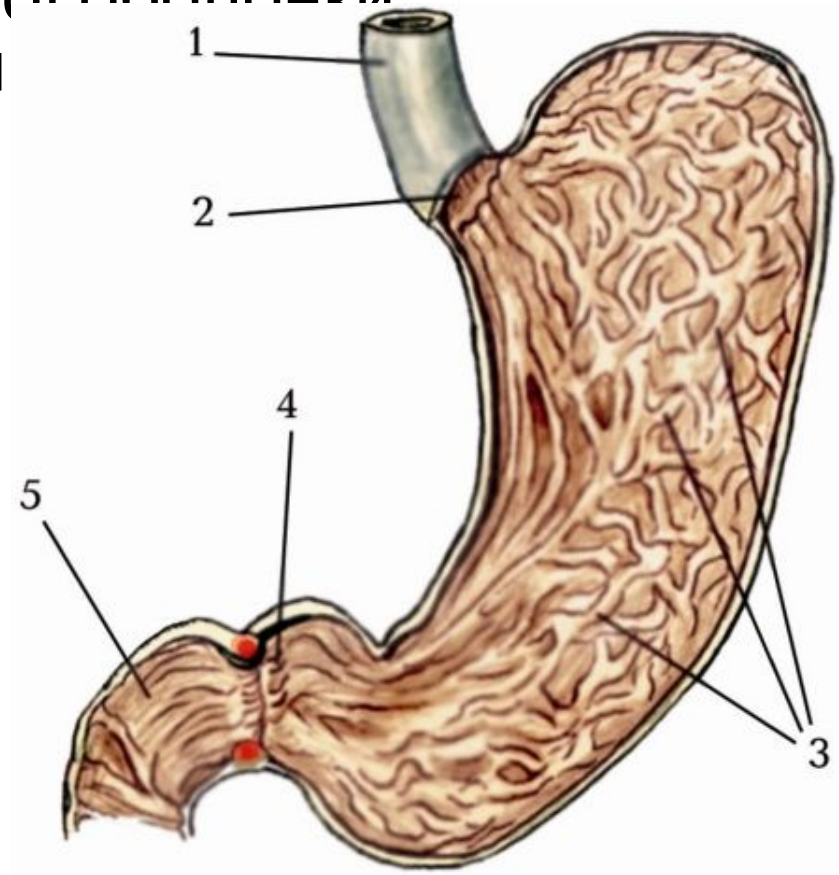

02.Гастроскопія шлунку 1 хв

М’язова оболонка утворена з 3 шарів гладких міоцитів:

- Зовнішнього – повздовжнього;
- Середнього – колового (формує воротарний м’яз – замикач)
- Внутрішнього – косих волокон.

Між м’язовими шарами розміщене нервове сплетення (Ауербаха)

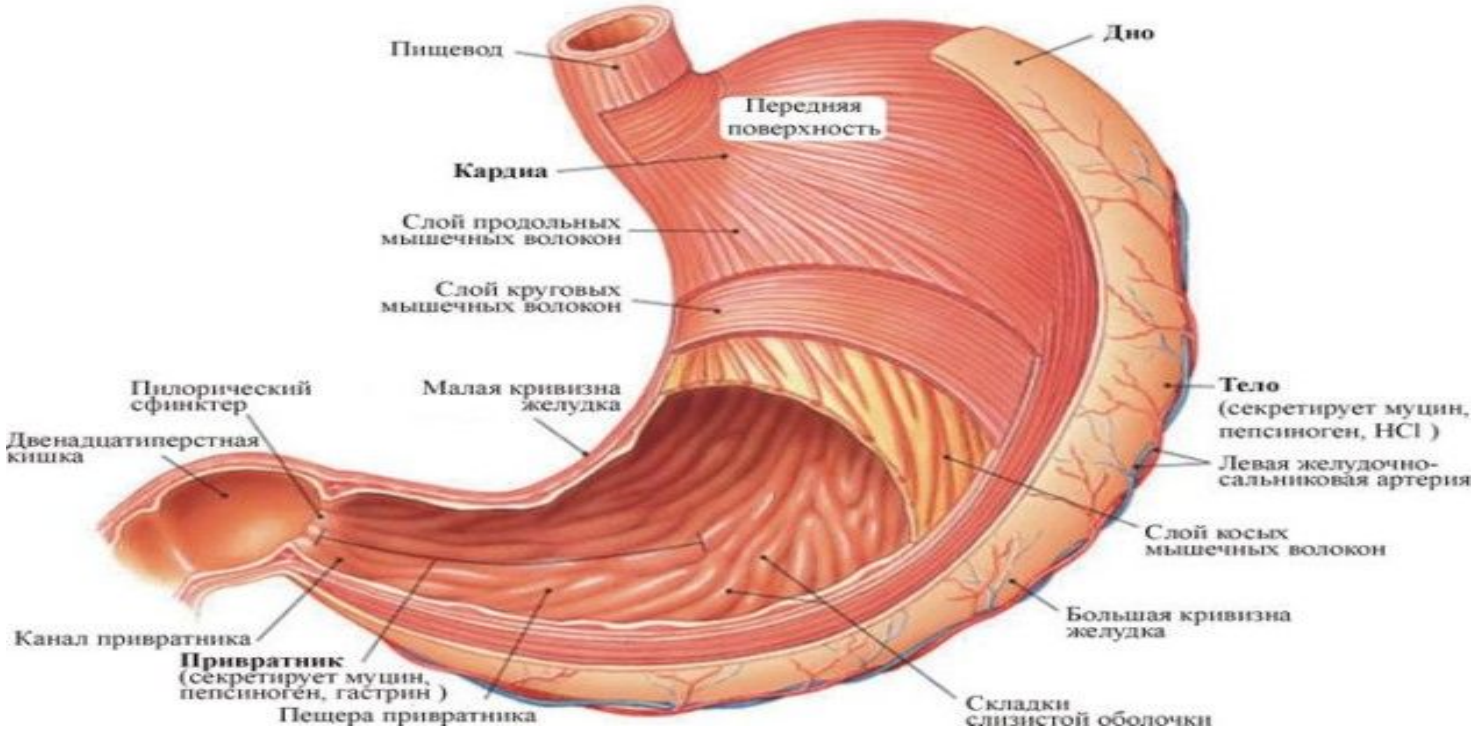

Зовнішня оболонка шлунка – серозна, тобто шлунок розташований відносно очеревини **інтраперитонеально**.

Шлунок має значну функціональну рухливість, яка забезпечується **<u>зв'язковим апаратом:</u>**

- Печінково-шлункова зв'язка;
- Шлунково-діафрагмальна;
- Шлунково-селезінкова;
- Шлунково-ободова;
- Шлунково-підшлун
- Пілоропанкреатичн

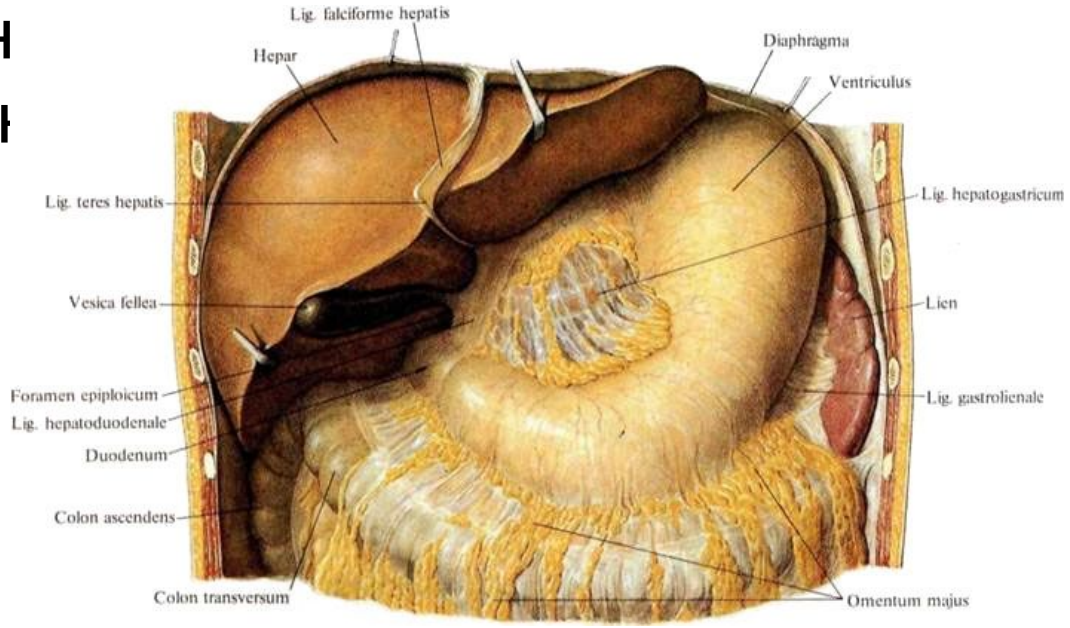

Зв’язки шлунка

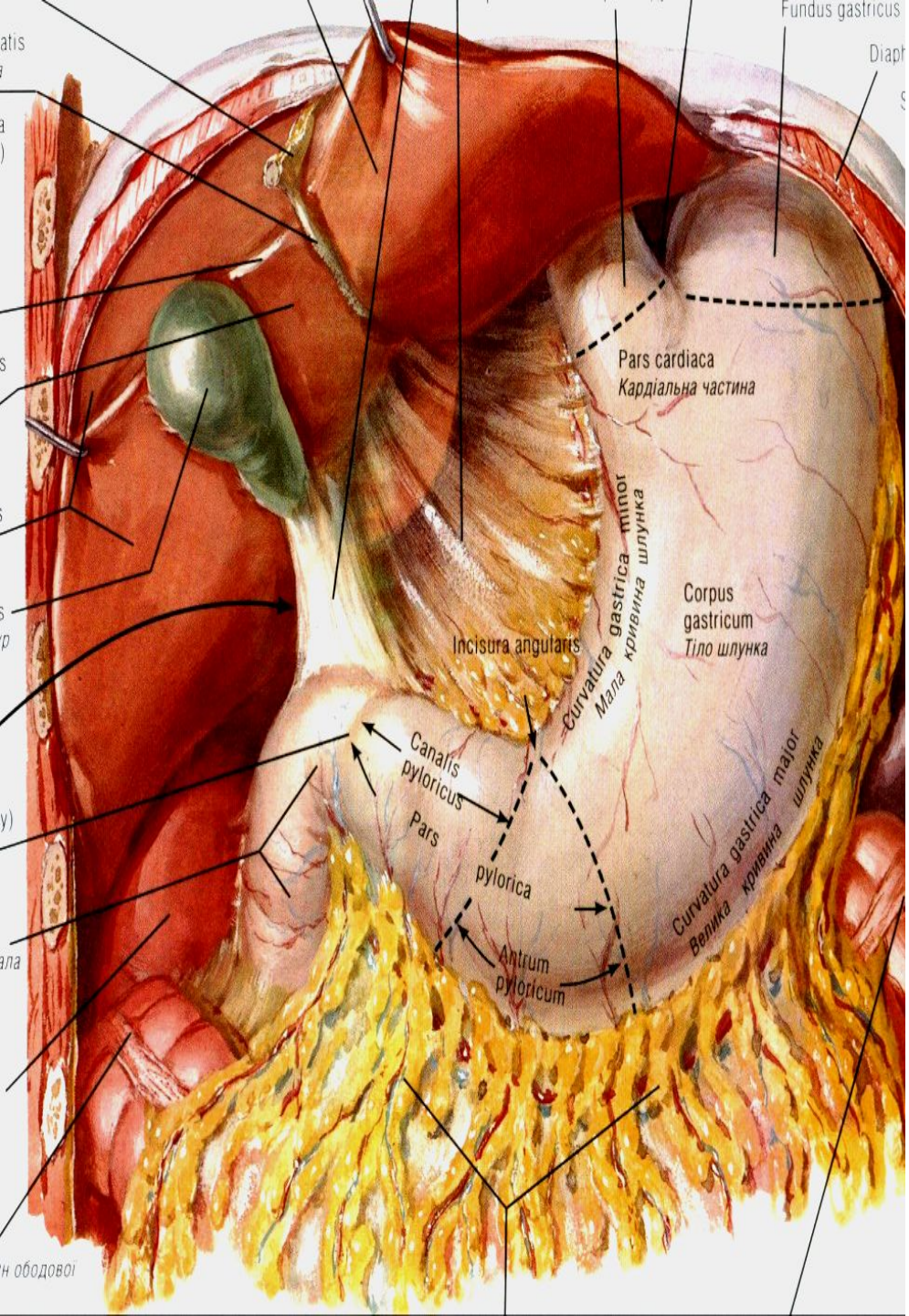

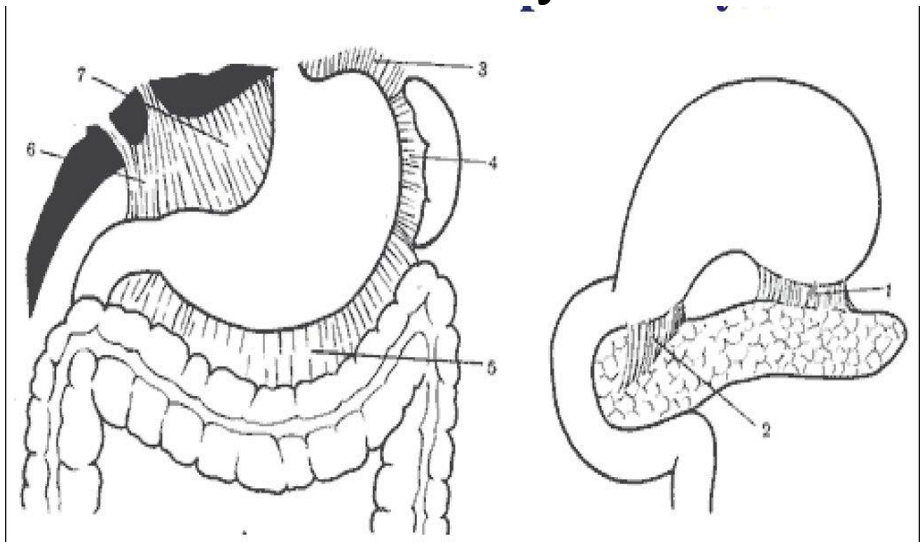

1 - желудочно-поджелудочная связка; 2 - привратнико-поджелудочная связка; 3 - желудочно-диафрагмальная связка; 4 - желудочно-селезеночная связка; 5 - желудочно-ободочная связка; 6 - печеночно-двенадцатиперстная связка; 7 - печеночно-желудочная связка.

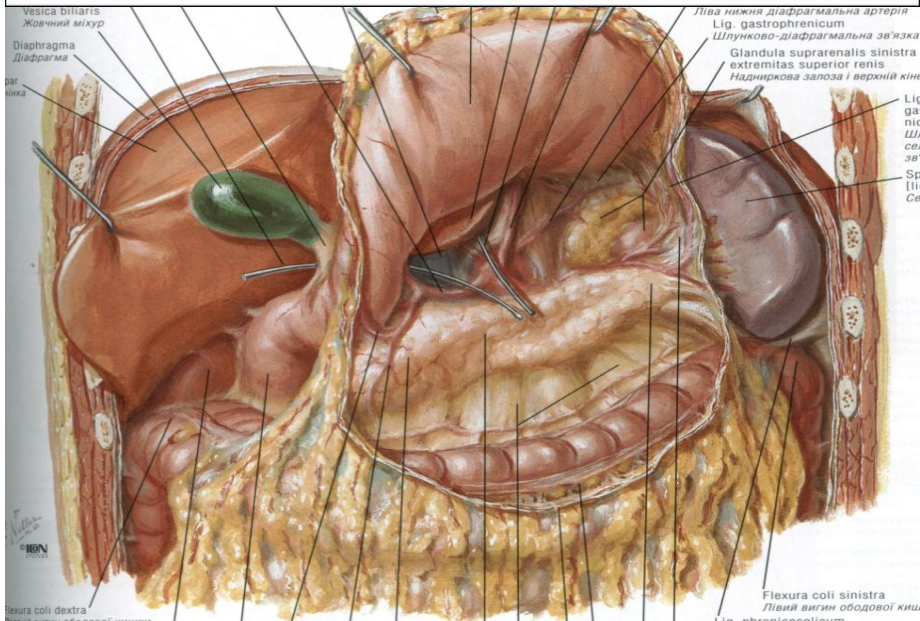

Связки желудка

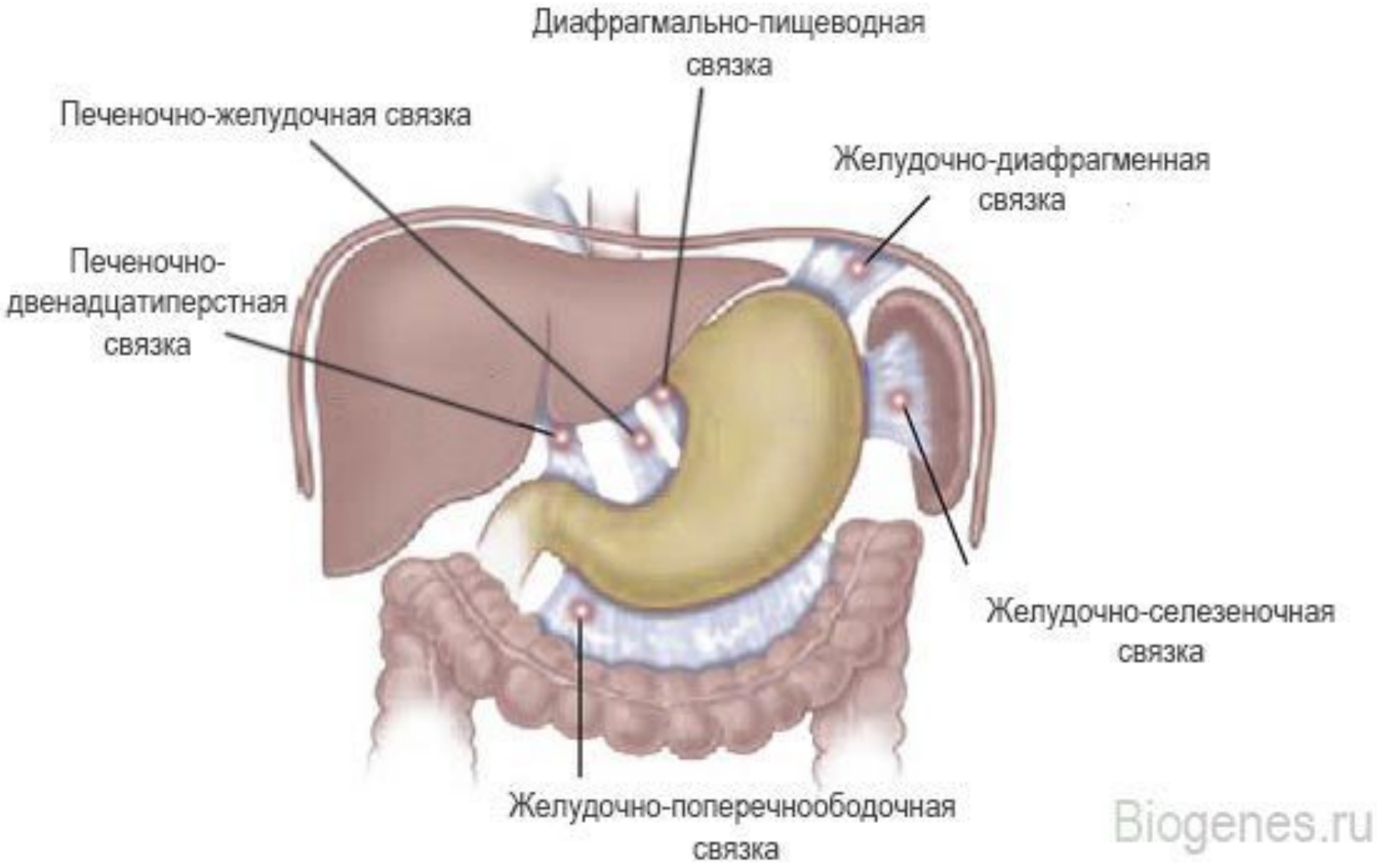

Варіанти положення і форми шлунка

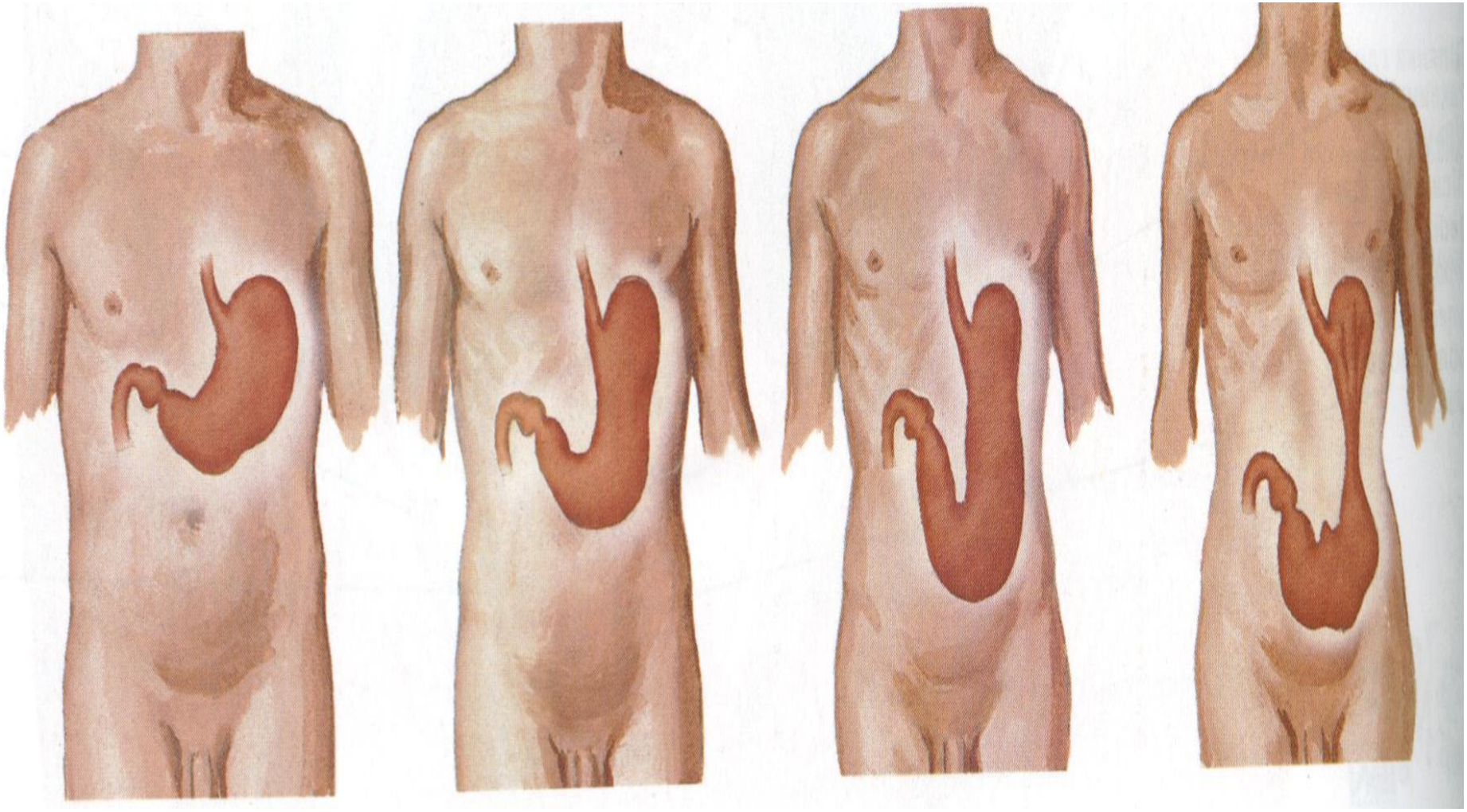

Синтопія шлунка

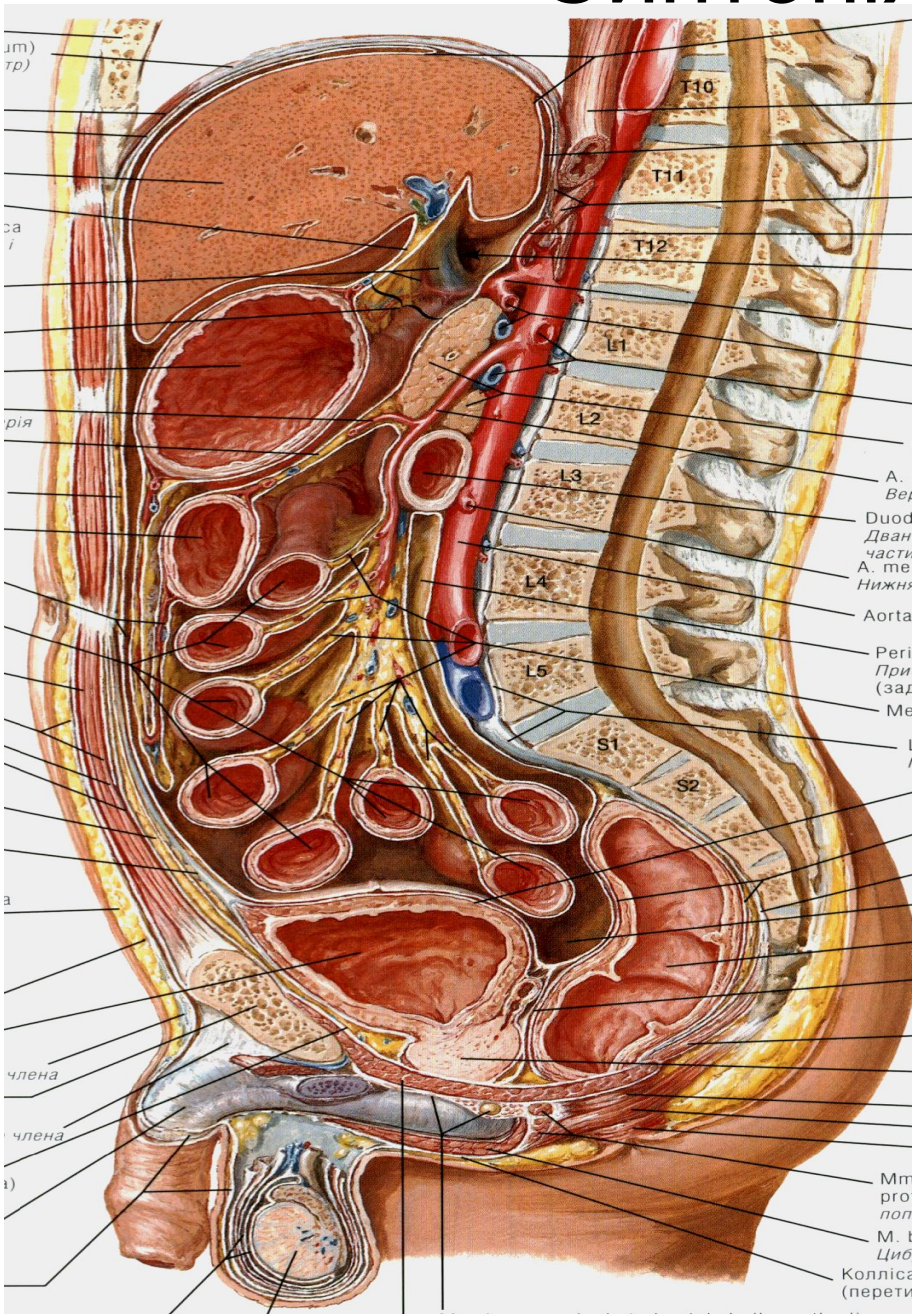

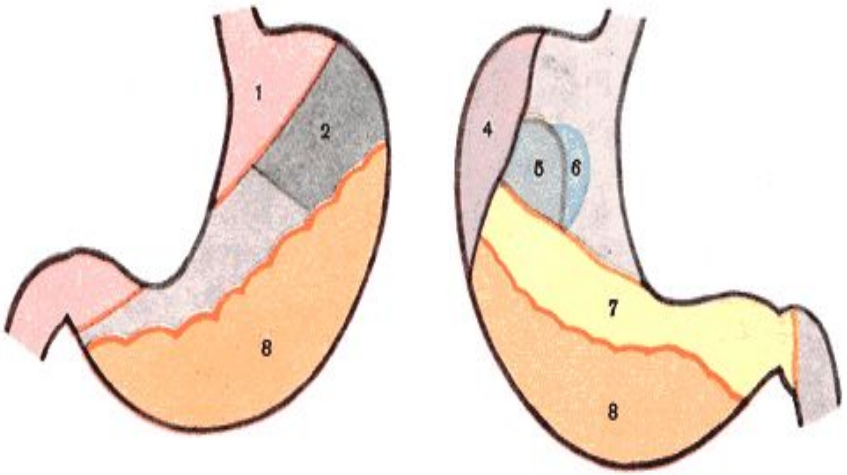

- Варианты топографо-анатомических взаимоотношений желудка с окружающими органами. А — передняя стенка желудка; Б — задняя стенка желудка.
- 1 — facies hepatica; 2 — facies diaphragmatica; 3 — facies libera; 4 —facies lienalis; 5 — facies renalis; 6 — facies suprarenalis; 7 — facies pancreatica; 8 — facies colica.

Синтопія

- Кардією, дном і частково передньою стінкою шлунок прилягає до діафрагми;
- До малої кривини, воротарної частини прилягає ліва частка печінки, зліва від дна шлунка розміщена селезінка;
- Частина передньої стінки шлунка прилягає до передньої черевної стінки;
- Позаду від шлунка розташована чепцева сумка, підшлункова залоза, верхній кінець лівої нирки з лівою наднирниковою залозою, черевна частина аорти.
- Знизу і дещо ззаду розміщується поперечна ободова кишка.

Артеріальне кровопостачання шлунку

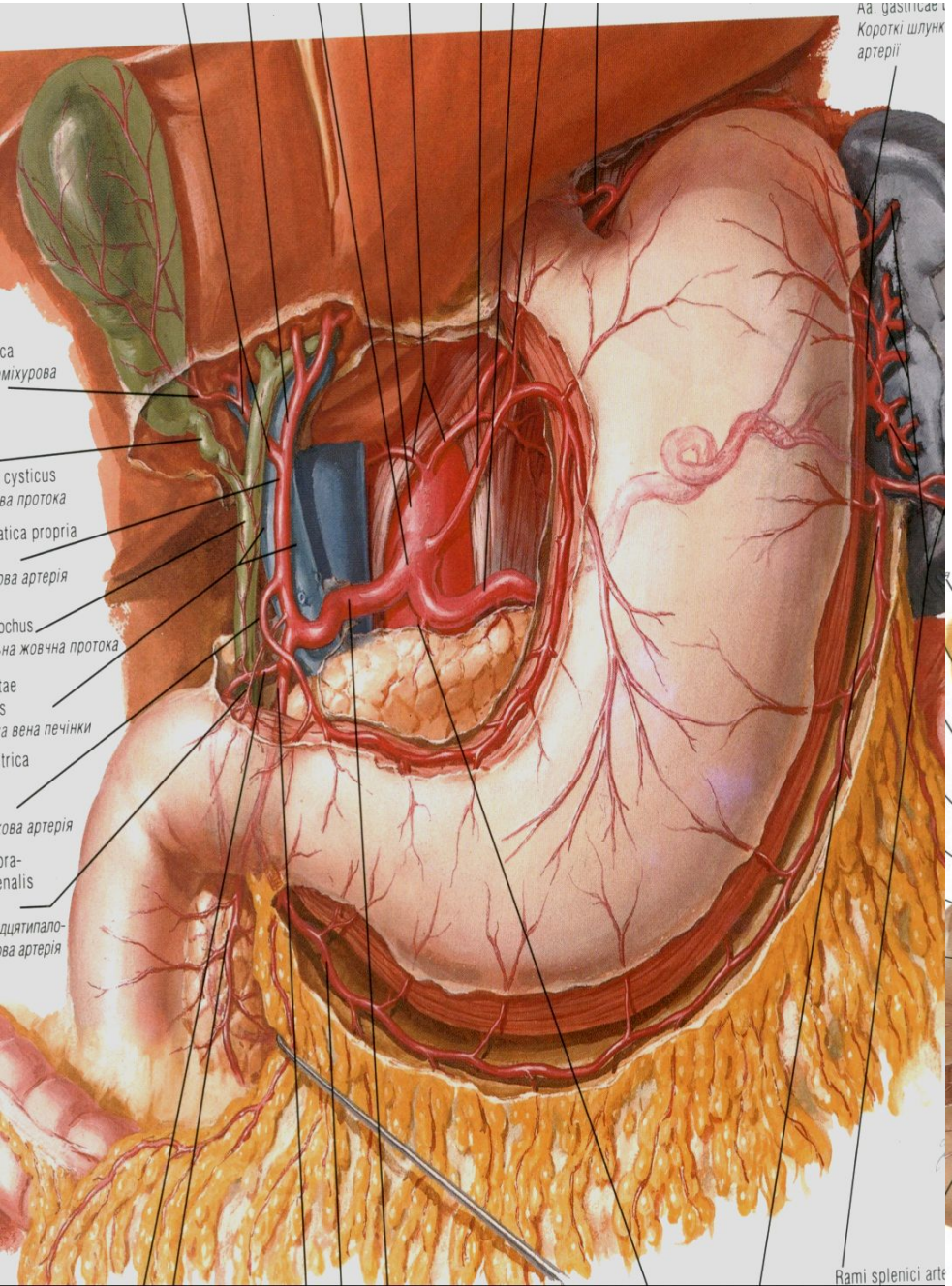

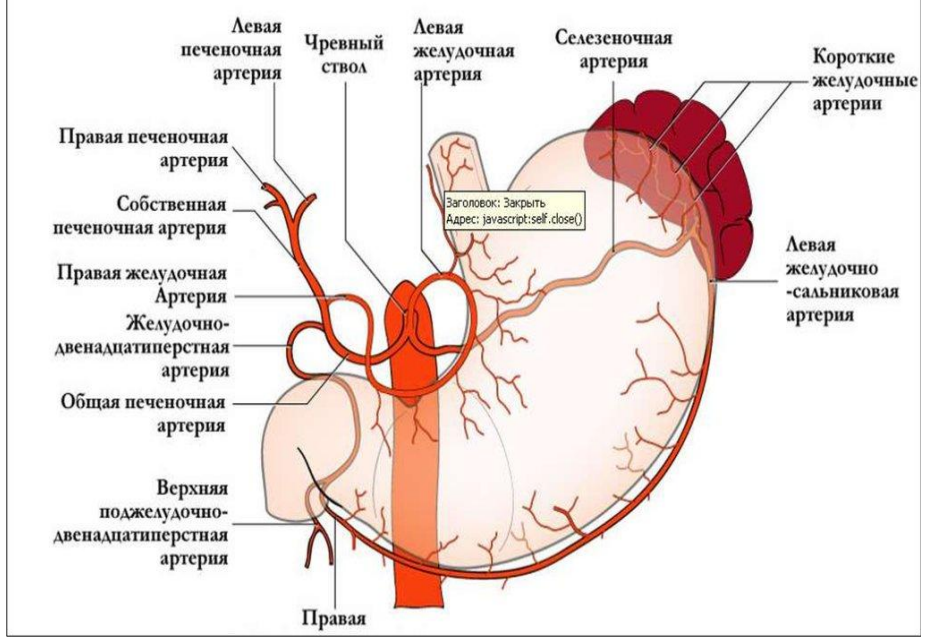

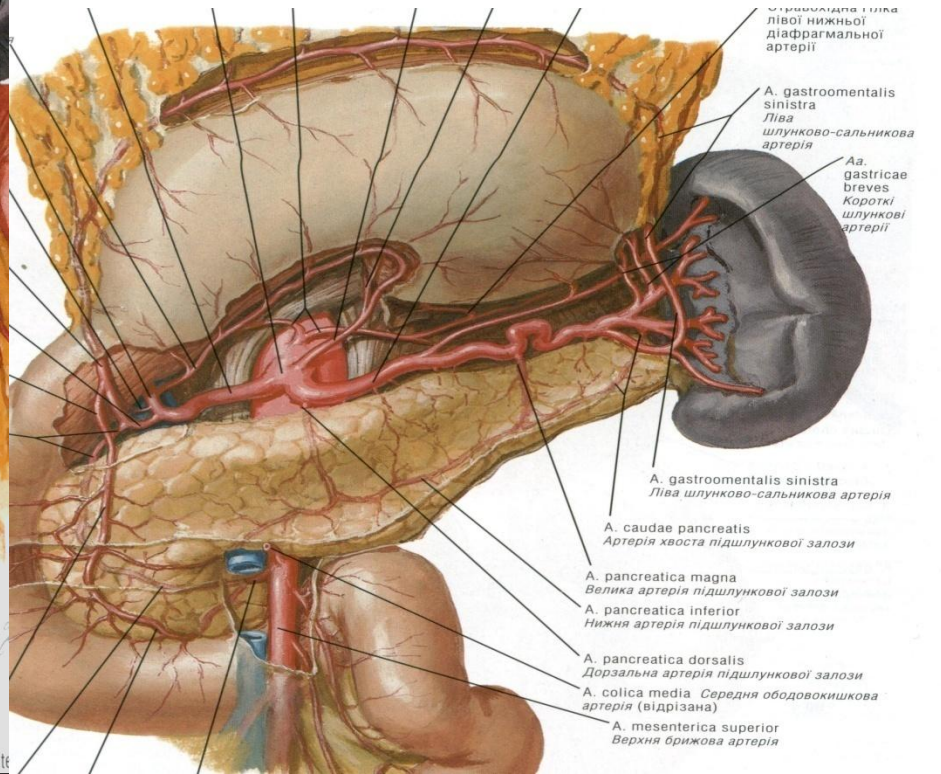

Кровопостачання

Артерії (система черевного стовбура):

- Ліва шлункова артерія;
- Права шлункова артерія;
- Ліва шлунково-сальникова артерія;
- Права шлунково-сальникова артерія;
- Короткі шлункові артерії.

Вени (система ворітної вени):

- Ліва шлункова вена;
- Права шлункова вена;
- Ліва шлунково-сальникова вена;
- Права шлунково-сальникова вена;
- Короткі шлункові вени.

Вени шлунка

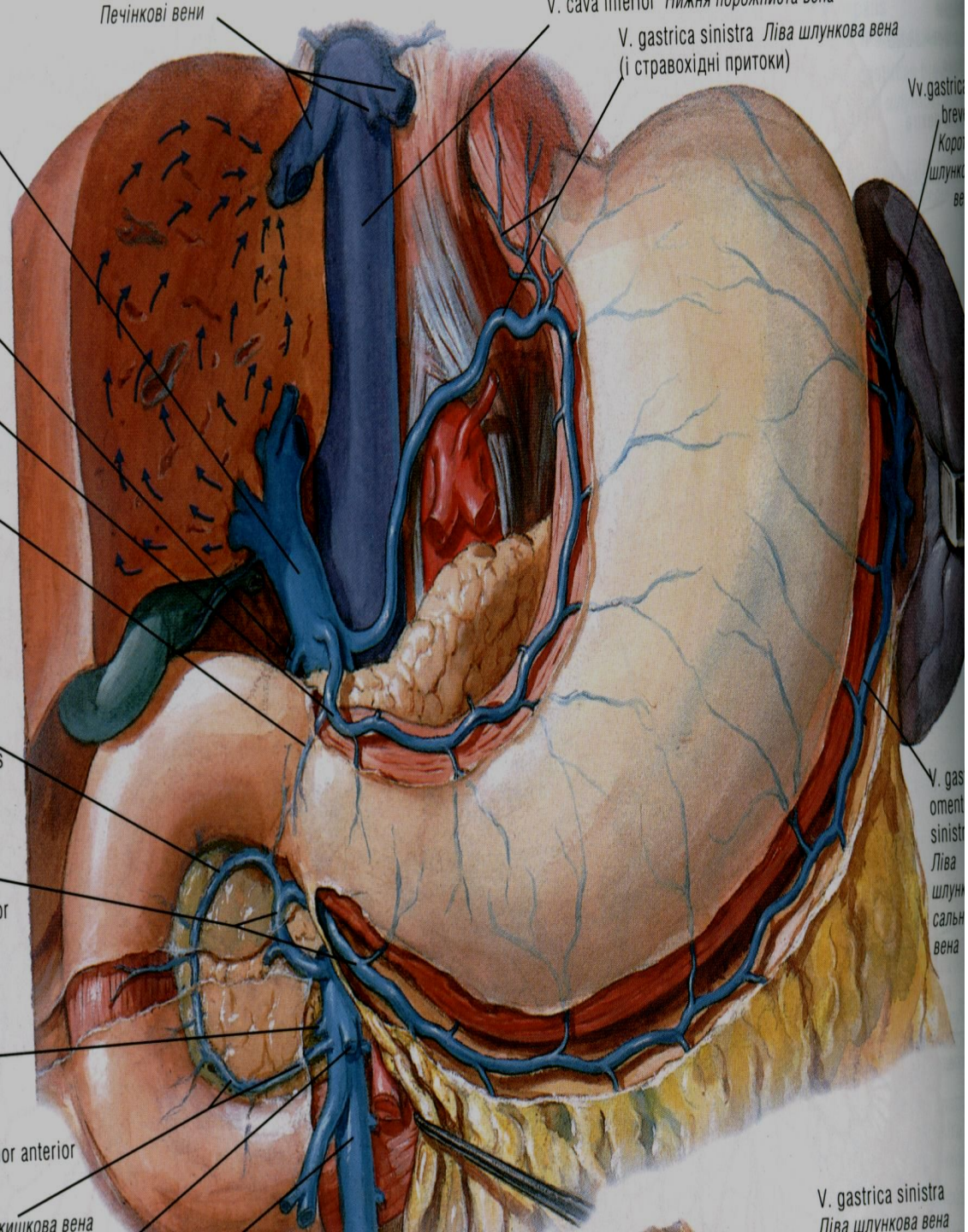
Печінкові вени
V. gastrica sinistra Ліва шлункова вена
(і стравохідні притоки)
V. gastrica sinistra
Ліва шлункова вена

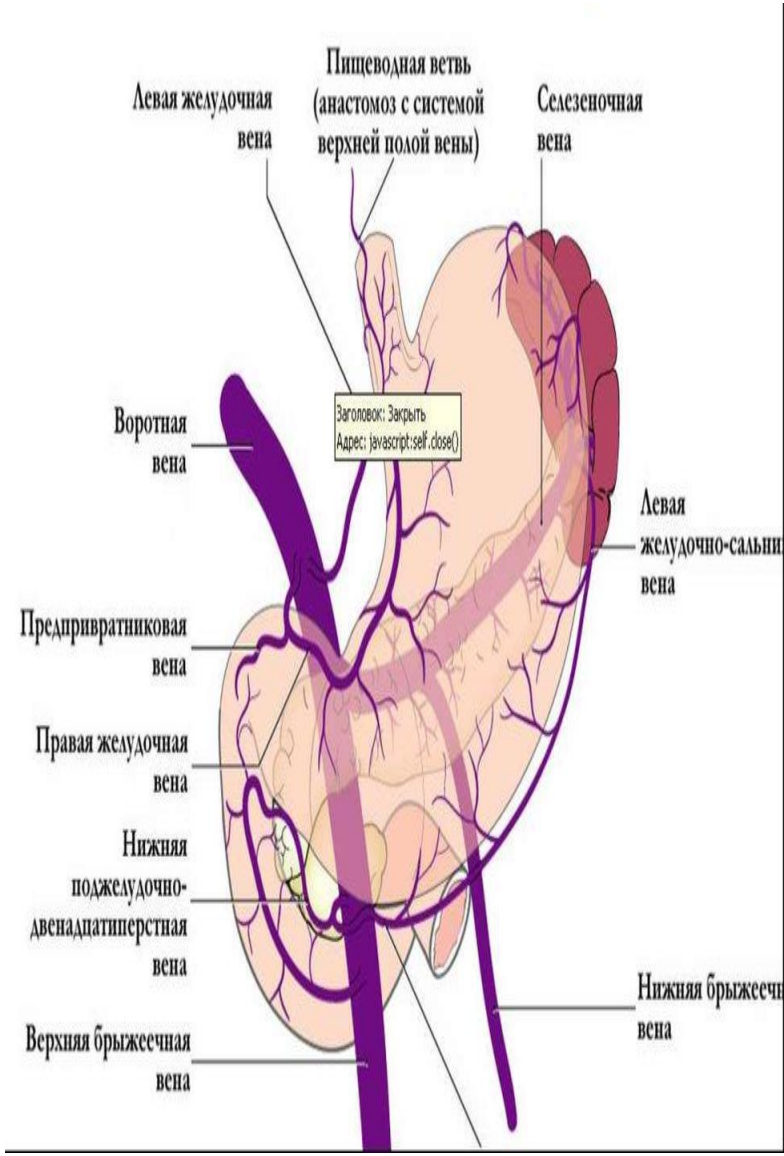
Левая желудочная вена
Пищеводная ветвь (анастомоз с системой верхней полой вены)
Селезеночная вена
Воротная вена
Заголовок: Закрыть
Адрес: javascript:self.close()
Левая желудочно-сальни вена
Предпривратниковая вена
Правая желудочная вена
Нижняя поджелудочно-двенадцатиперстная вена
Нижняя брыжеечн вена
Верхняя брыжеечная вена

Іннервація

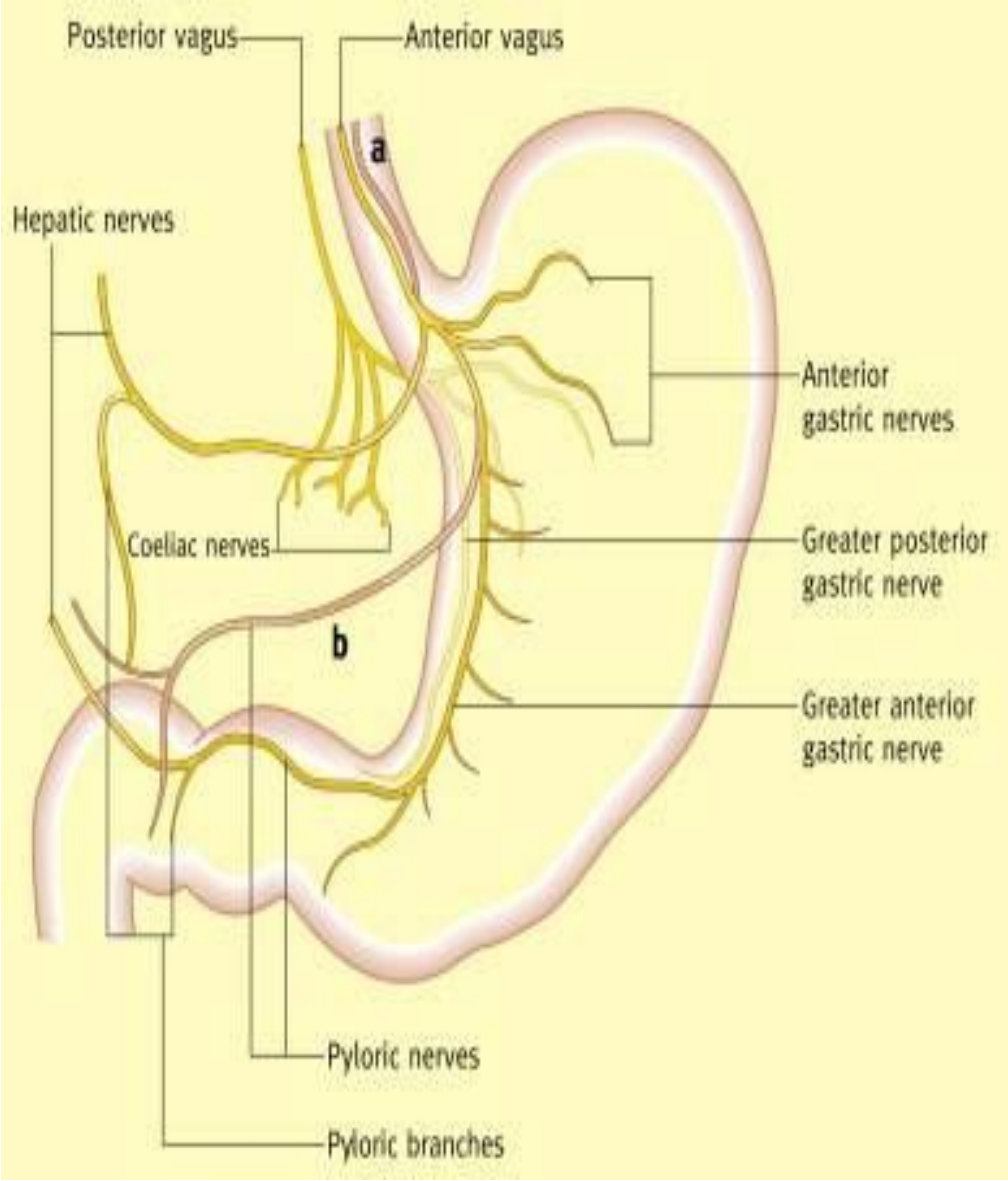

Іннервація шлунка здіснюється симпатичною та парасимпатичною частинами вегетативної нервової системи.

- **Симпатичні** нервові волокна відходять від черевного сплетення та його похідних (вздовж малої та великої кривини шлунка, та в товщі стінки шлунка)
- **Парасимпатична** іннервація здійснюється гілками правого та лівого блукаючик нервів.

Іннервація шлунка

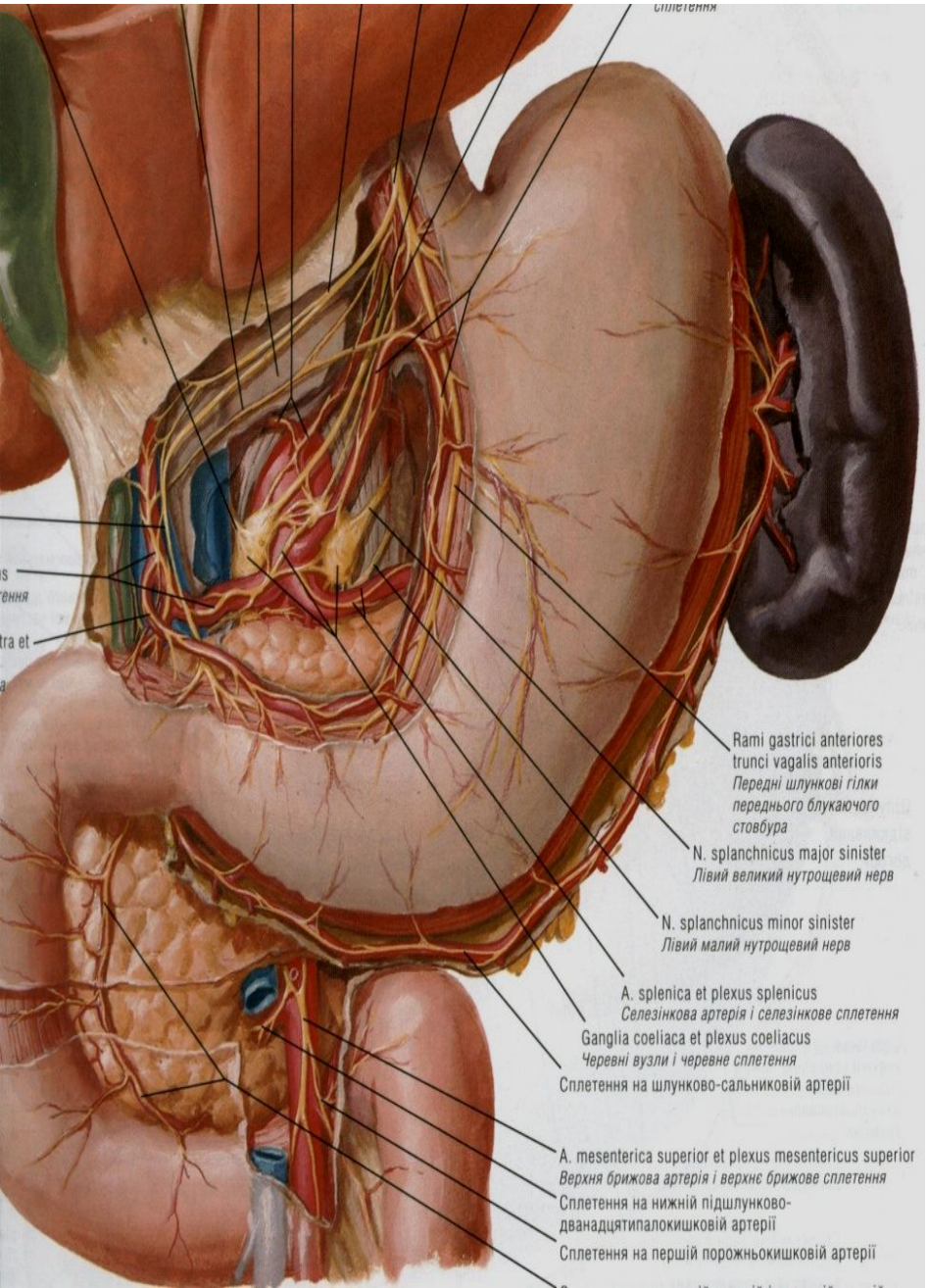

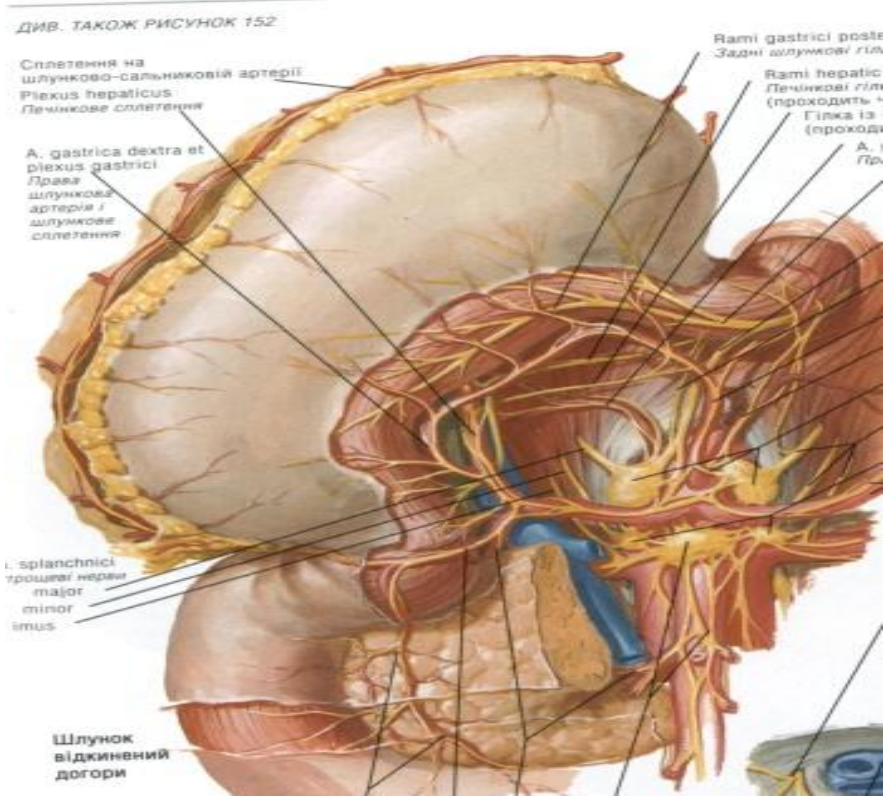

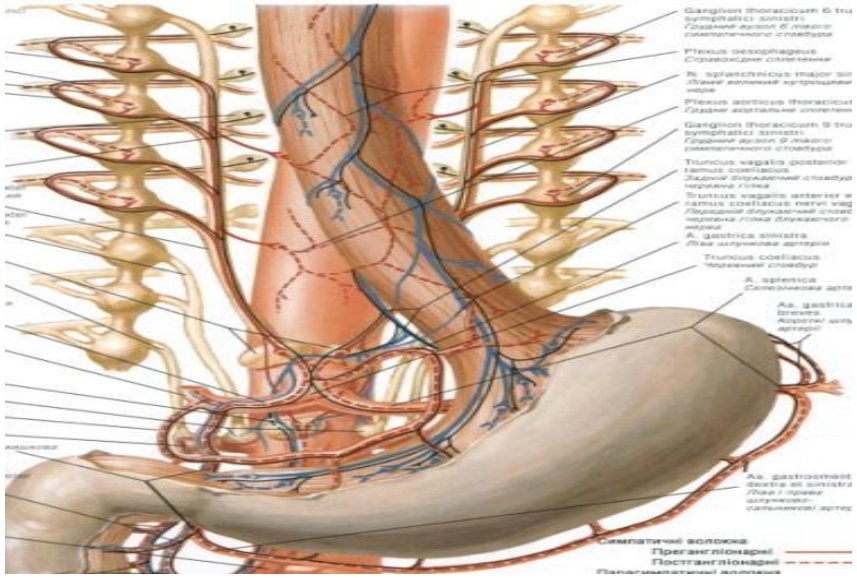

Лімфовідтік

Лімфатична система шлунка поділяється на:

- Внутрішньоорганні (підслизової основи, підочеревинного, м’язового шарів);
- Позаорганні лімфатичні судини, які відводять лімфу в регіонарні вузли 1 порядку.

Лімфа від малої кривини шлунка – в лімфатичні вузли, розташовані в малому сальнику, а від великої кривини – в лімфатичні вузли 1 порядку. Далі лімфа потрапляє у вузли 2 порядку та в поперекові лімфатичні вузли.

Лімфовідтік шлунка

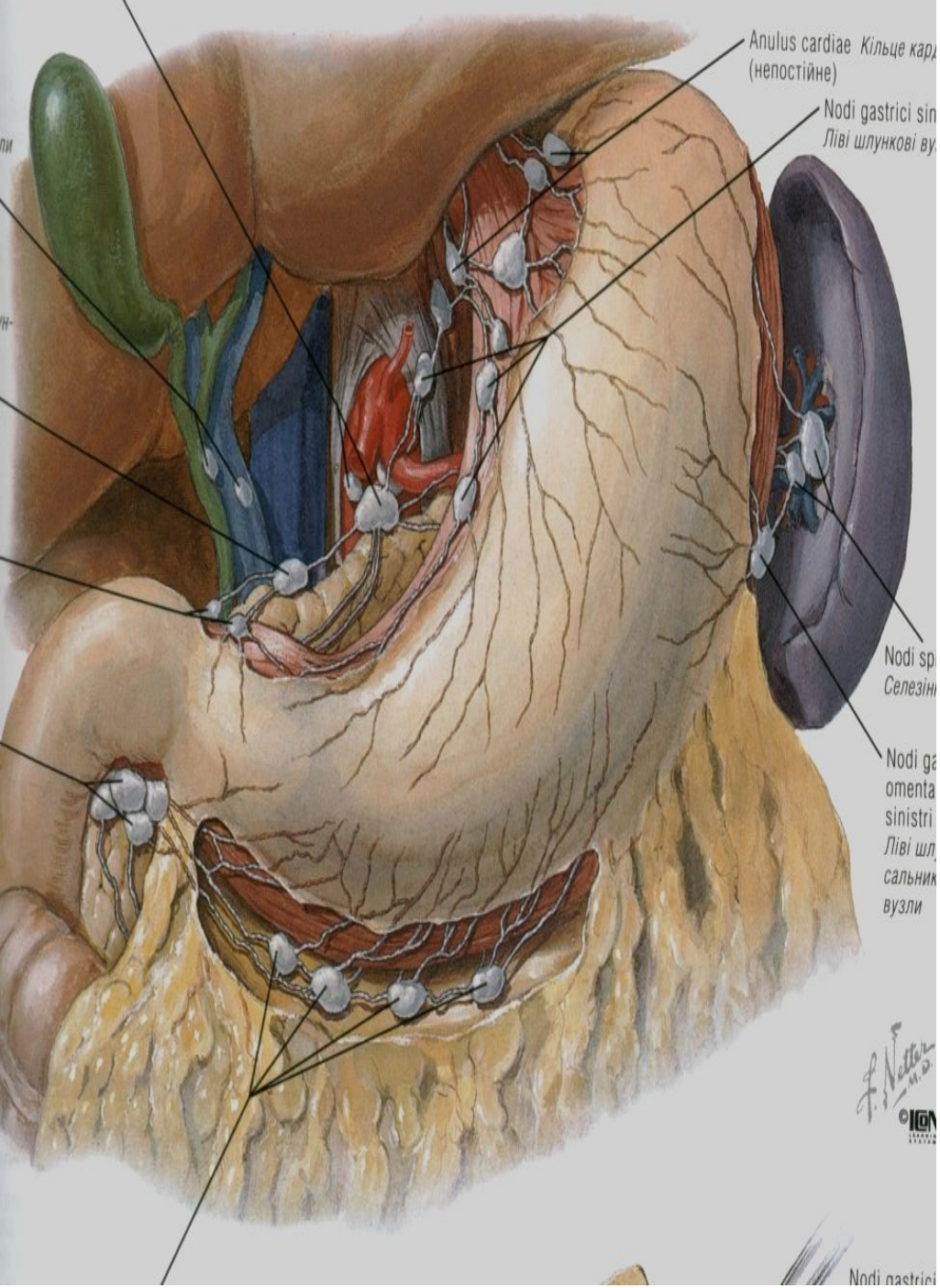

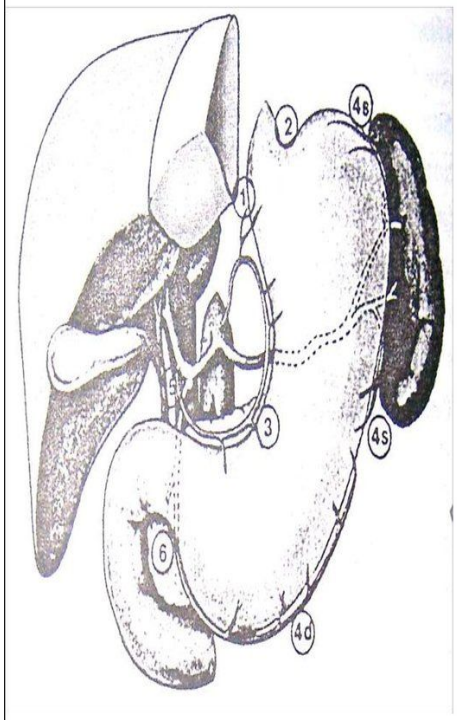

1 - правые паракардиальные лимфоузлы;

2 - левые паракардиальные лимфоузлы;

3 - лимфоузлы малой кривизны желудка

4 - лимфоузлы большой кривизны желудка;

5 - надпривратниковые лимфоузлы;

6 - подпривратниковые лимфоузлы;

03.Топографічна анатомія шлунка-8 хв

Операції на шлунку.

Хірургічні доступи до шлунка

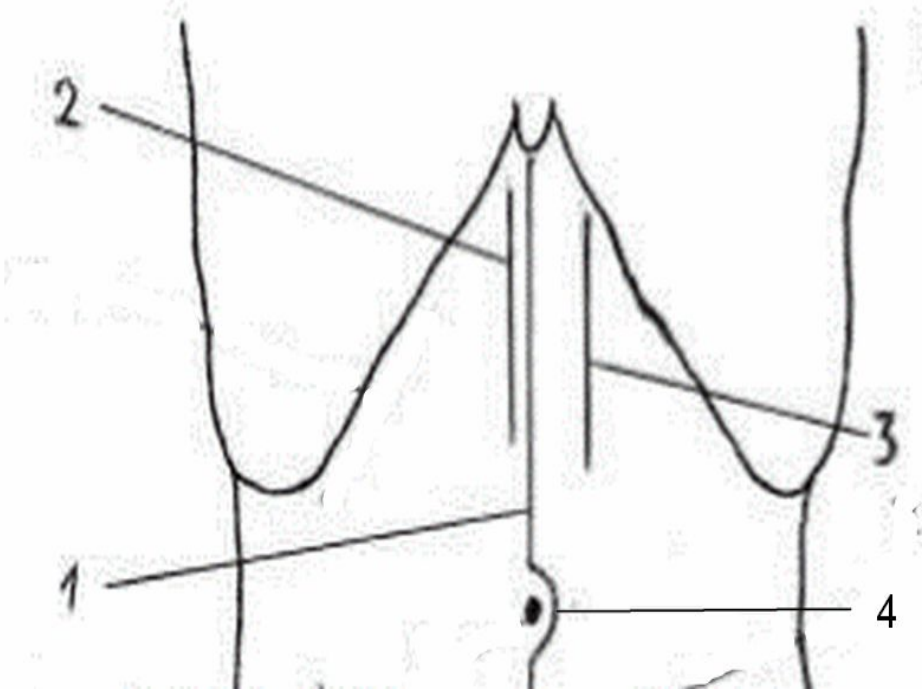

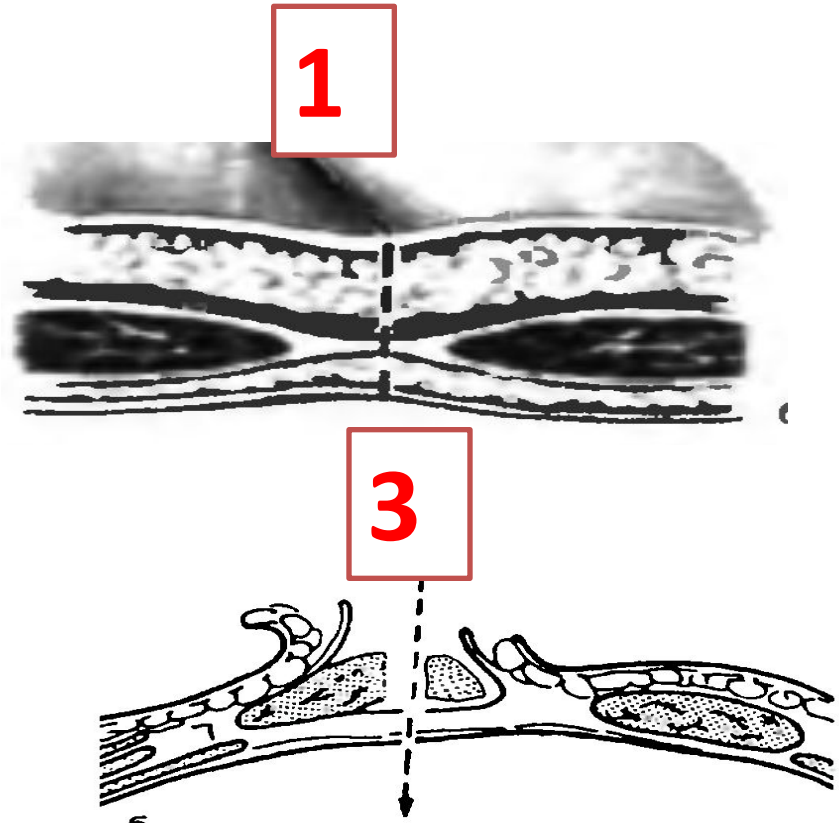

- 1.Верхня серединна лапаротомія
- 2.Права парамедіальна лапаротомія
- 3.Верхня піва трансректальна лапаротомія
- 4.Середня серединна лапаротомія

04. Срединная лапаротомия 3хв

Гастротомія

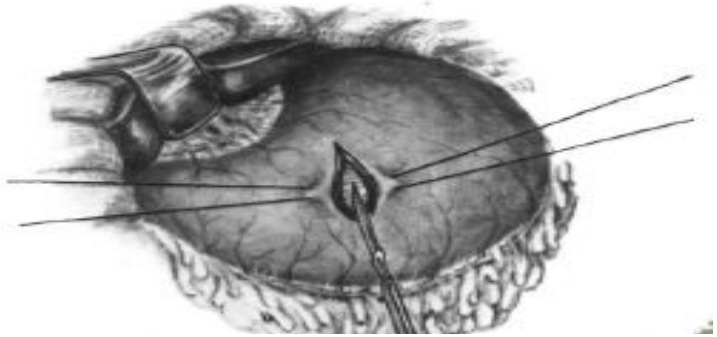

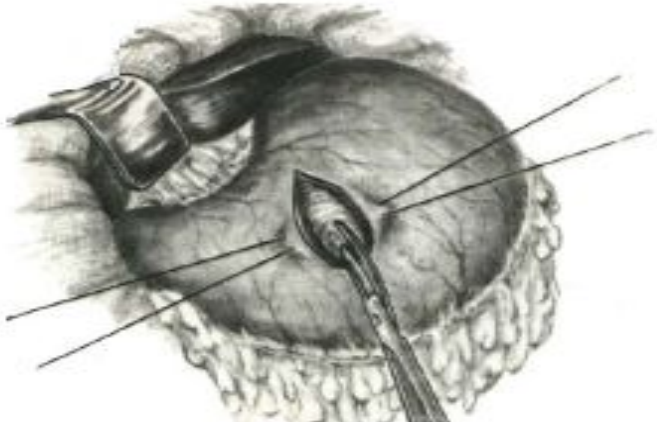

Показання:

- великі сторонні тіла
- поліпи
- доброякісні пухлини
- прошивання кровоточивих судин
- тріщини слизової шлунка(синдром Мелорі-Вейса)

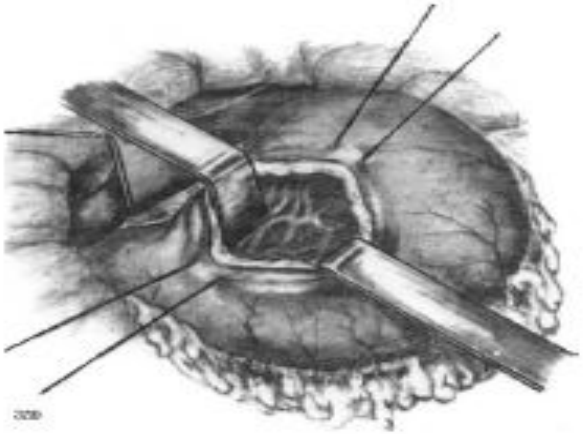

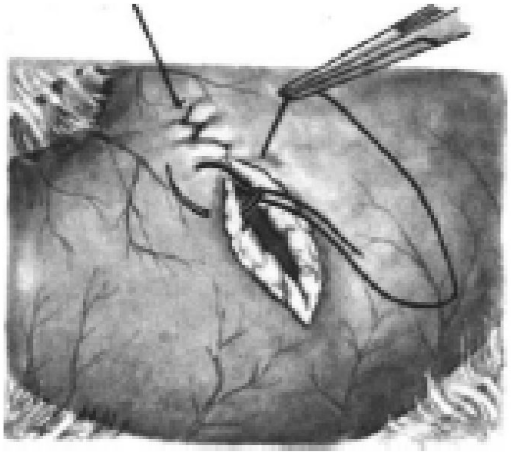

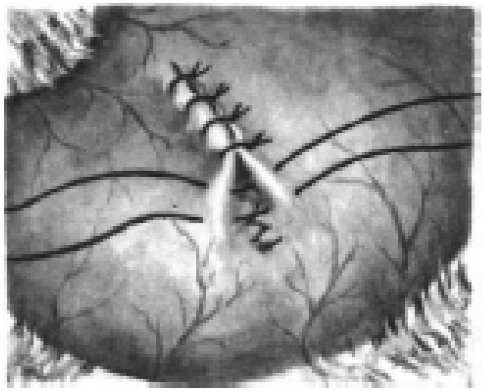

Гастростомія

Гастростомія – створення зовнішньої шлункової нориці

Тимчасові (трубчаті)

- за Вітцелем
- за Кадером

Постійні (губоподібні)

- за Топровером
- за Бек-Жиано

Гастростомія за Вітцелем

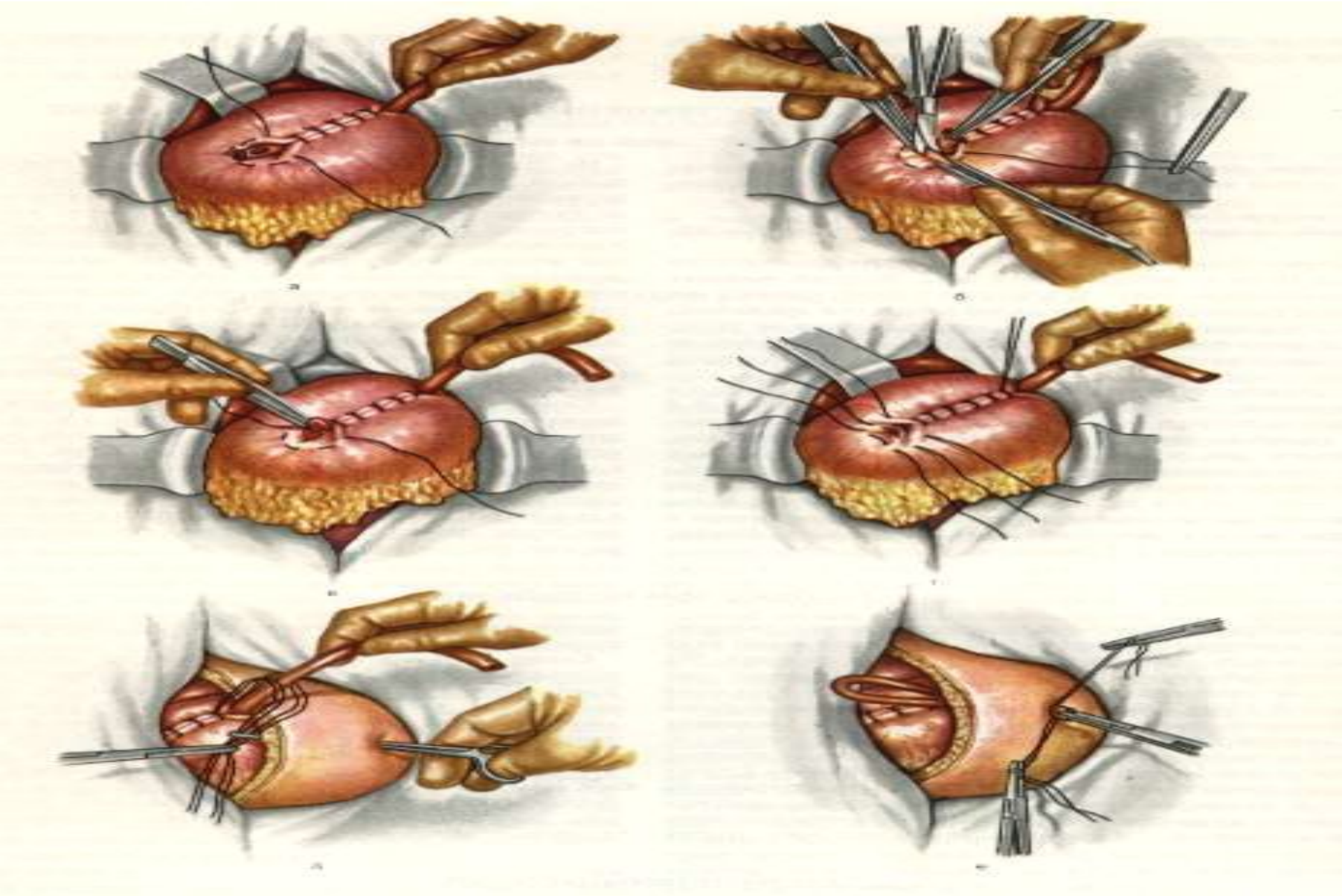

Гастростомія за Кадером

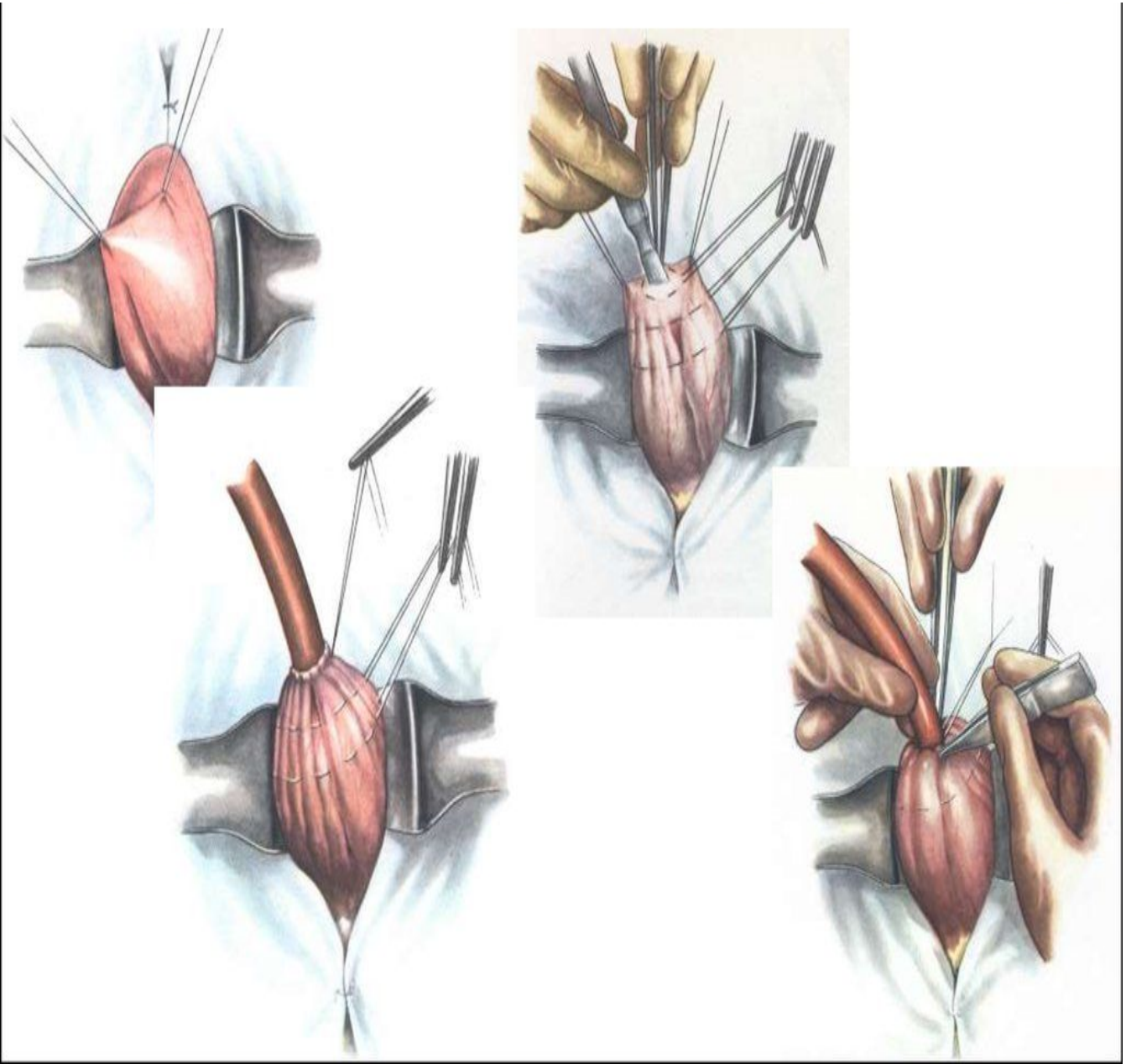

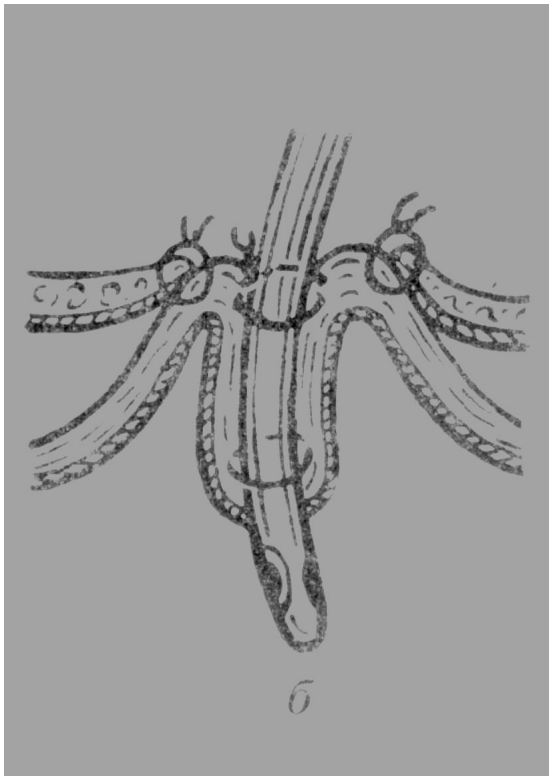

Гастростомія за Топровером

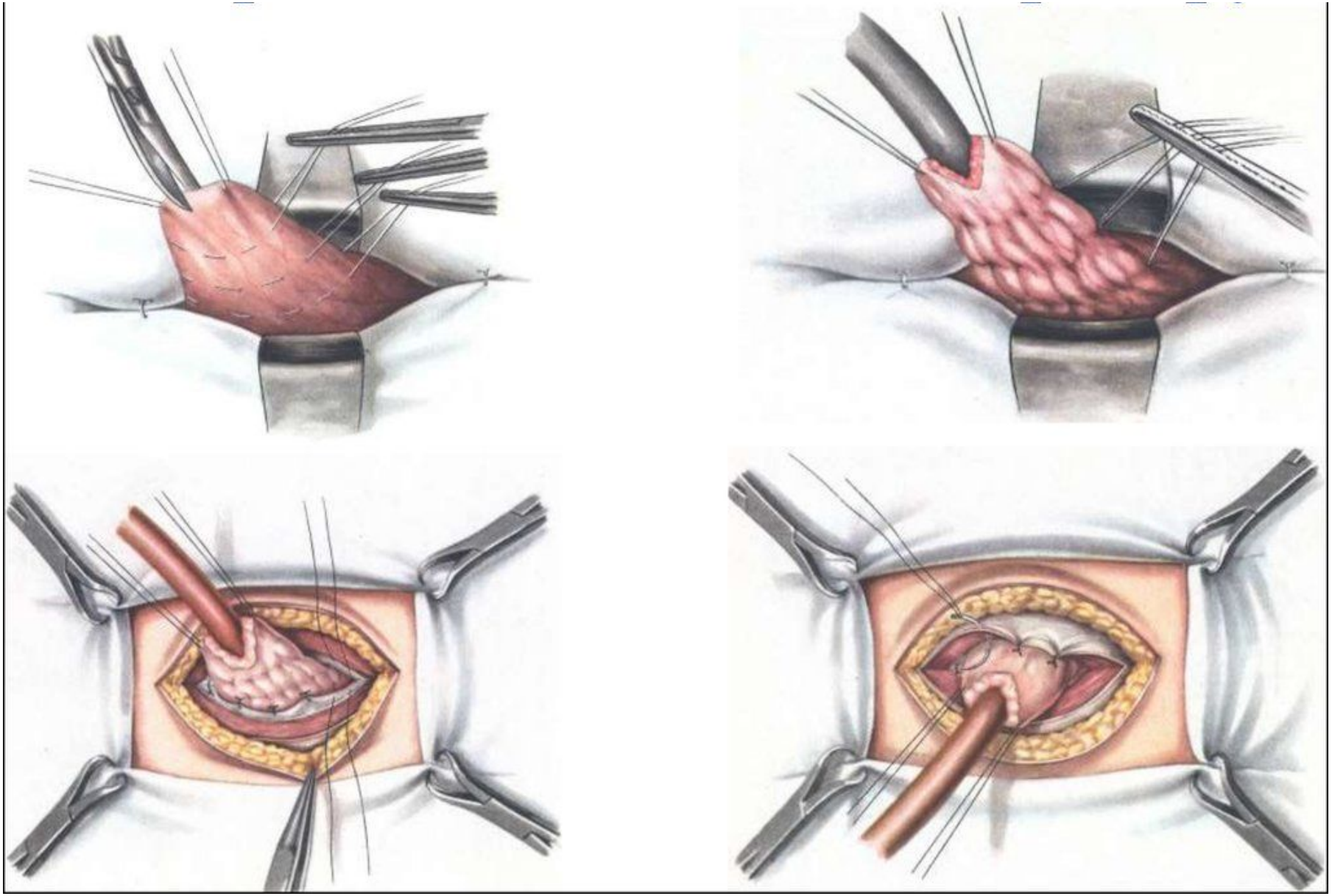

Гастостомія за Співаком

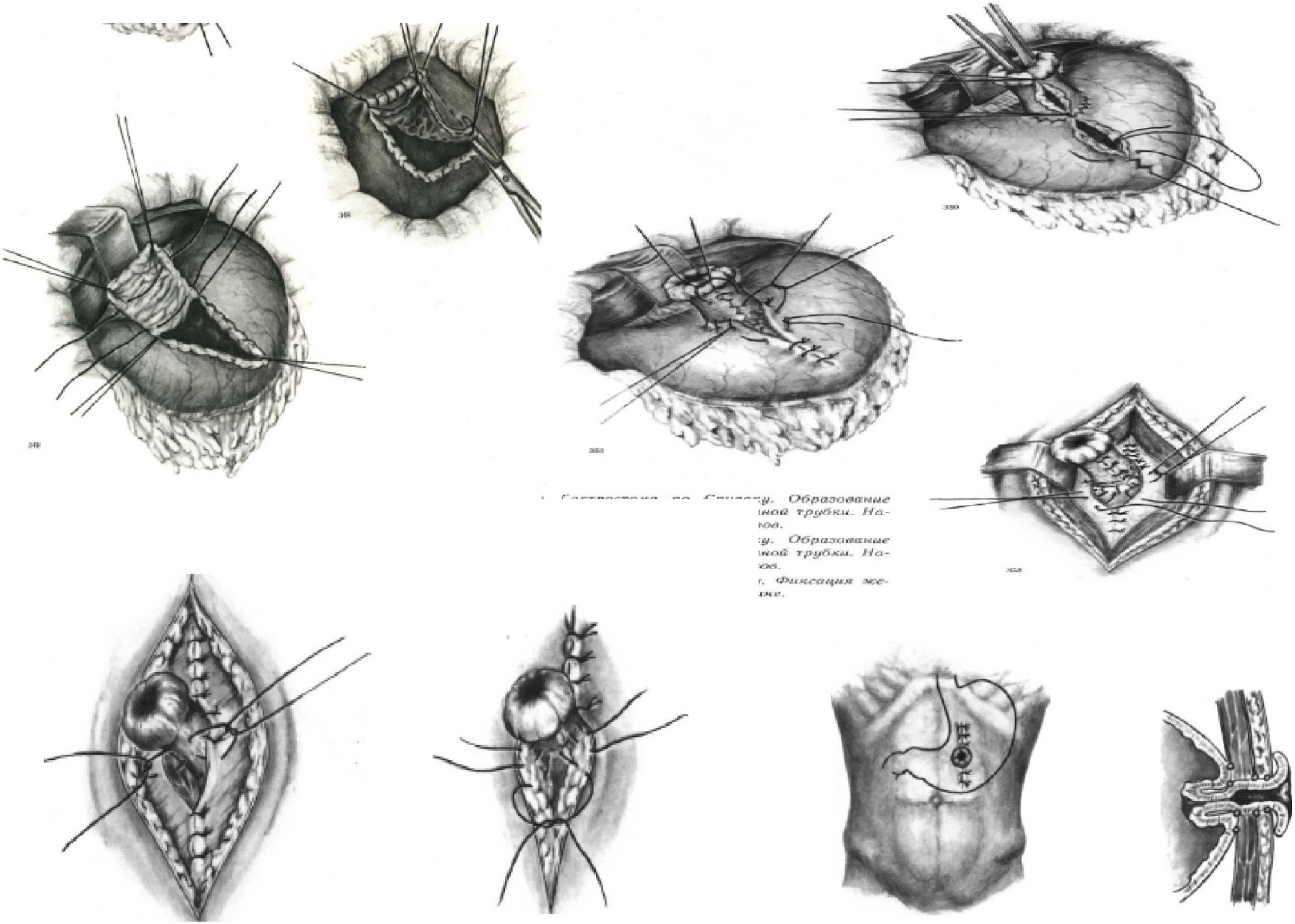

Ушивання проривної виразки шлунка

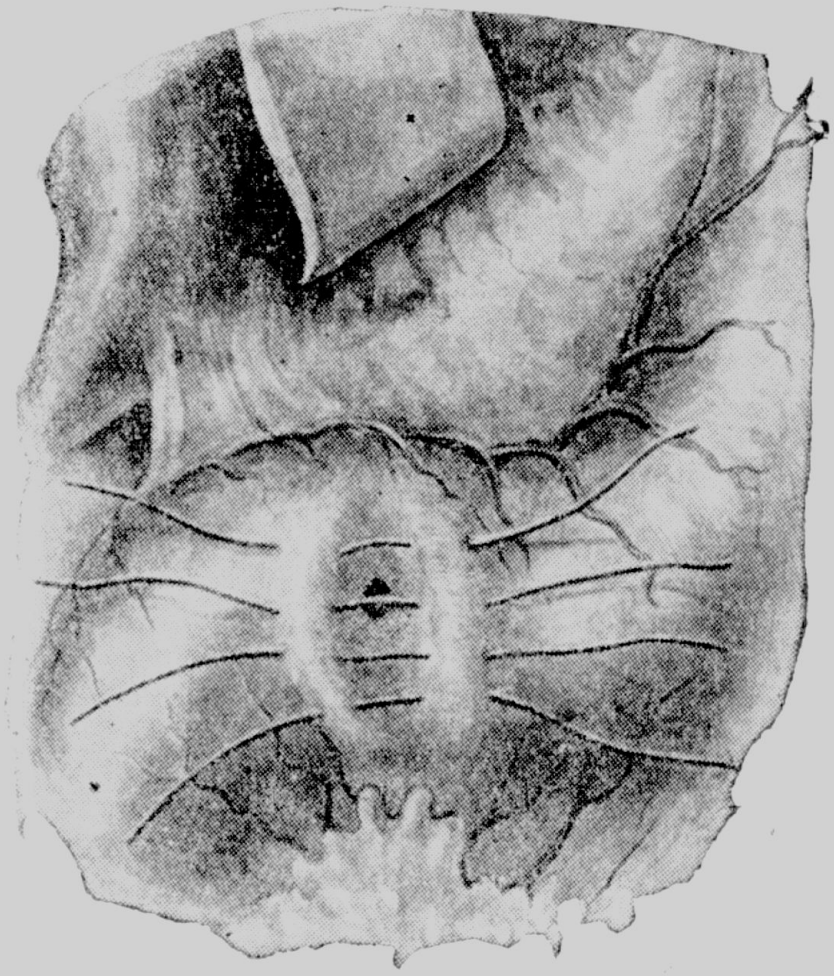

а

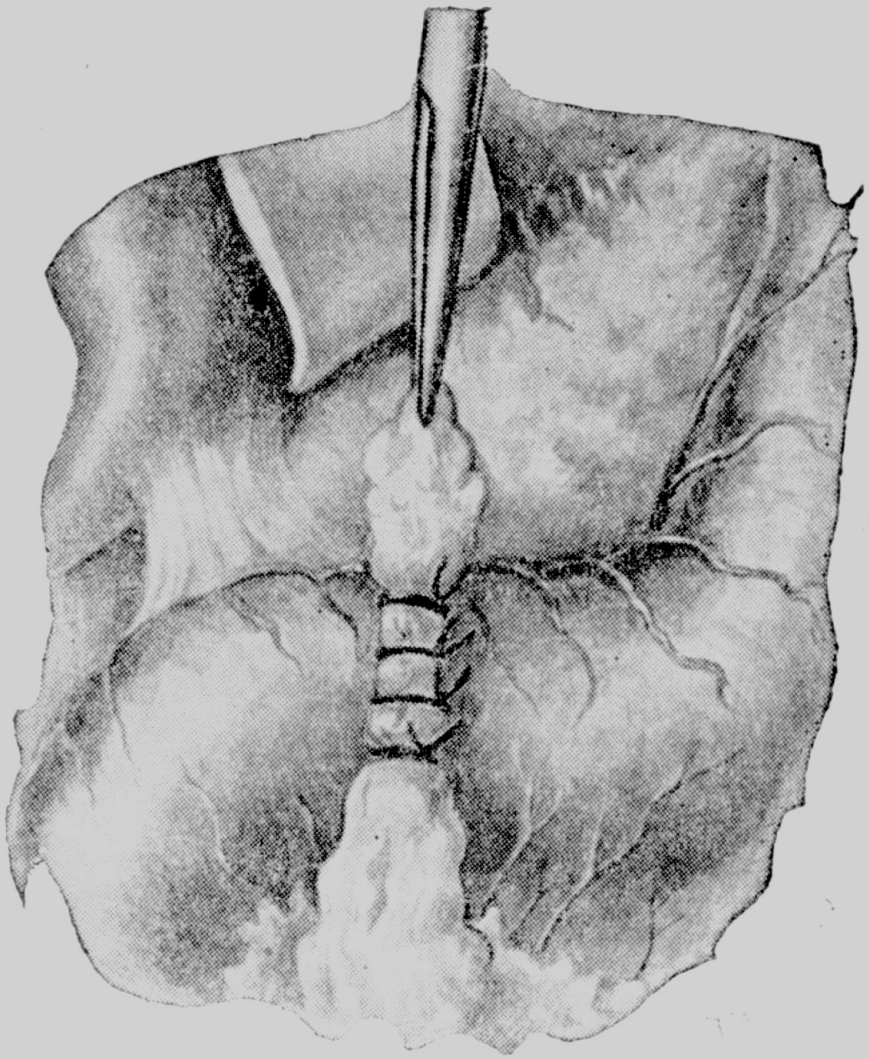

б

05.Ушивання виразки шлунка 2 хв

Гастороентероанастомози

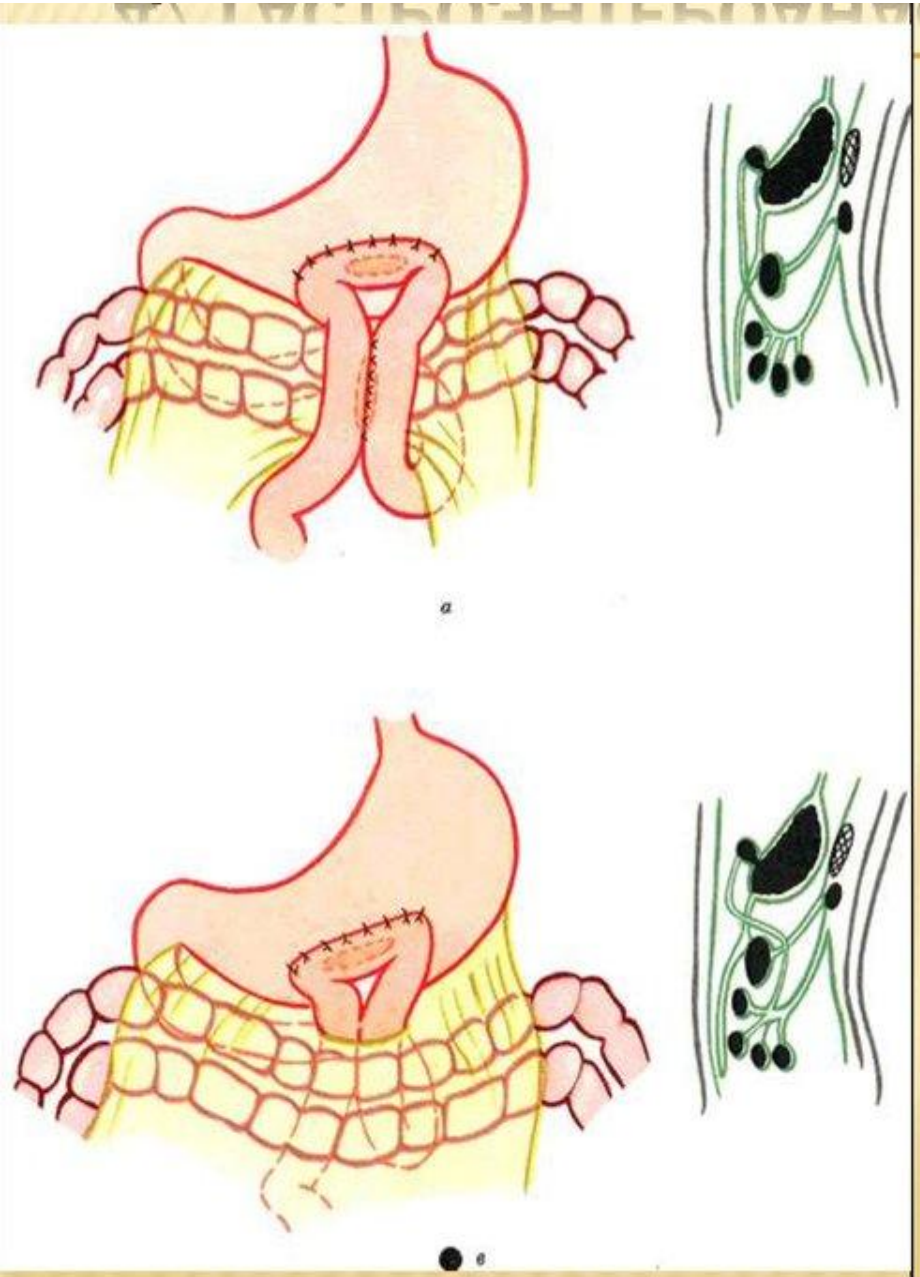

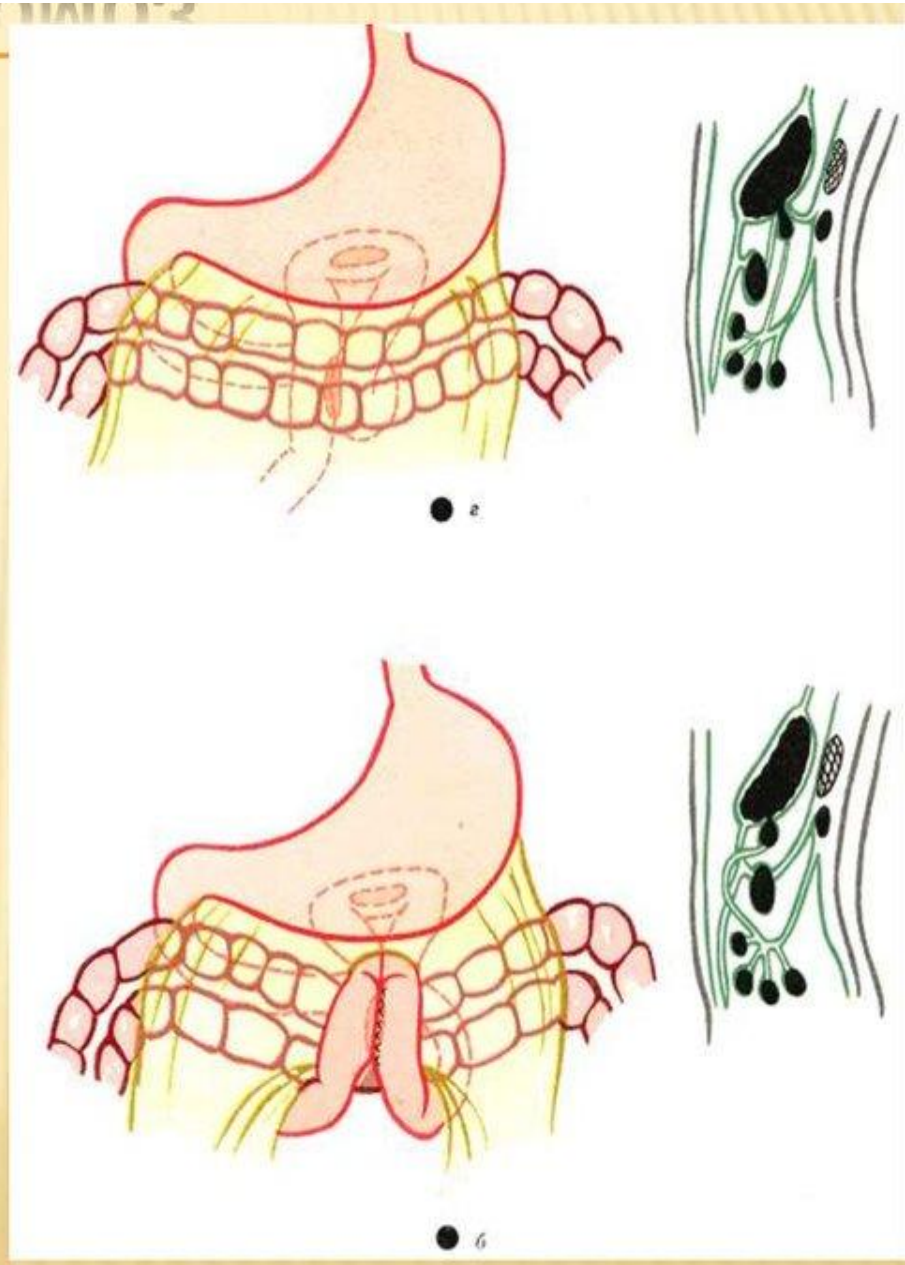

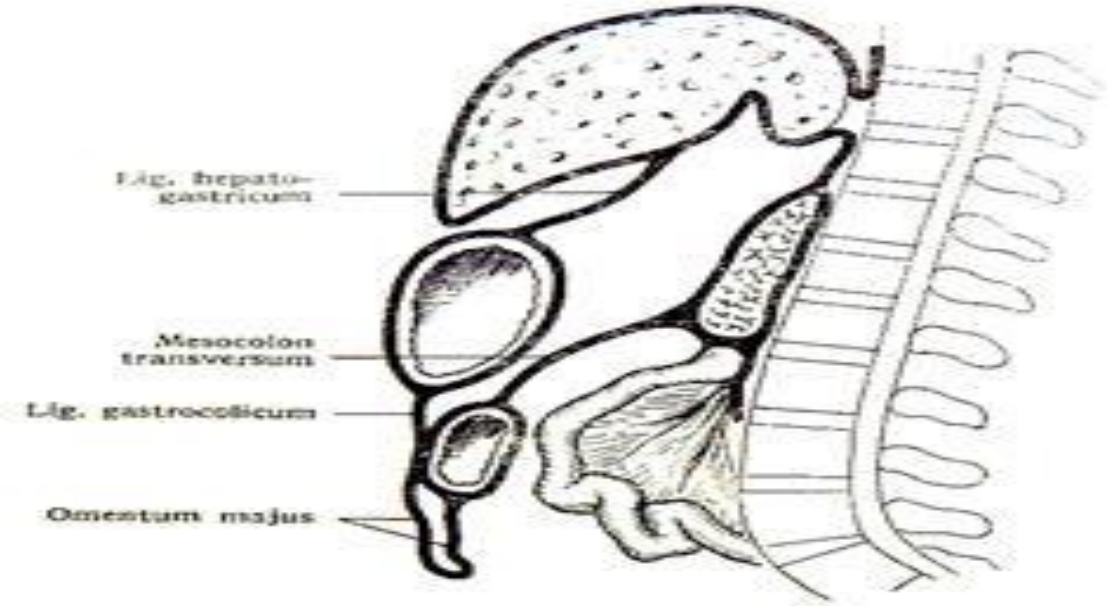
Lig. hepato-
gastricum
Mesocolon
transversum
Lig. gastrocolicum
Omentum majus

а

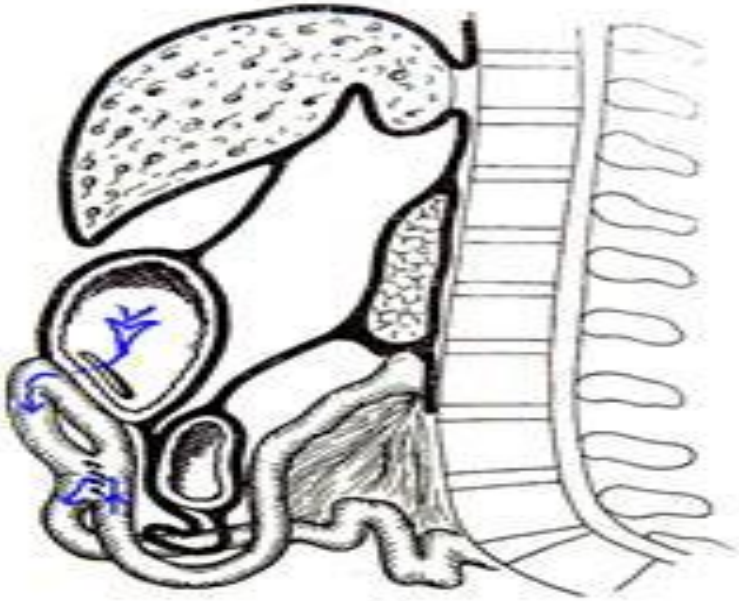

б

в

Передний позади-ободочный гастроэнтероанастомоз (операция Бильрота)

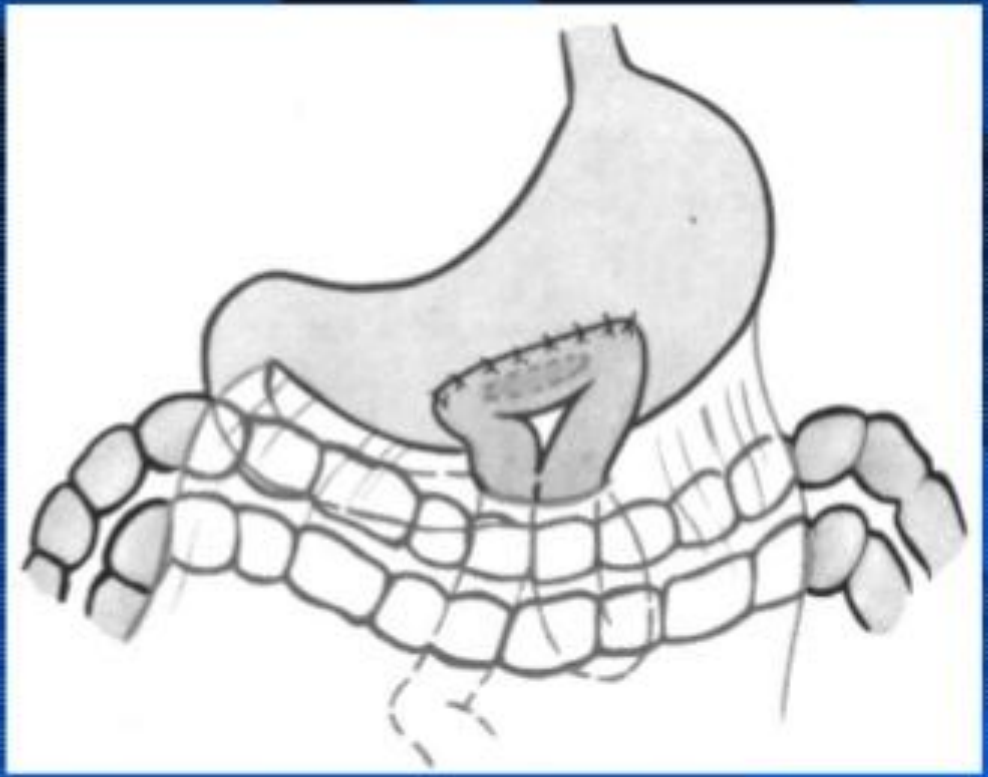

Используют тощую кишку на короткой петле (8-10 см от связки Трейца). Петлю проводят в окно брыжейки поперечноободочной кишки. Анастомоз накладывают по вышеописанной технике.

Задний впереди-ободочный гастроэнтероанастомоз (операция Монастырского-Бальфруа)

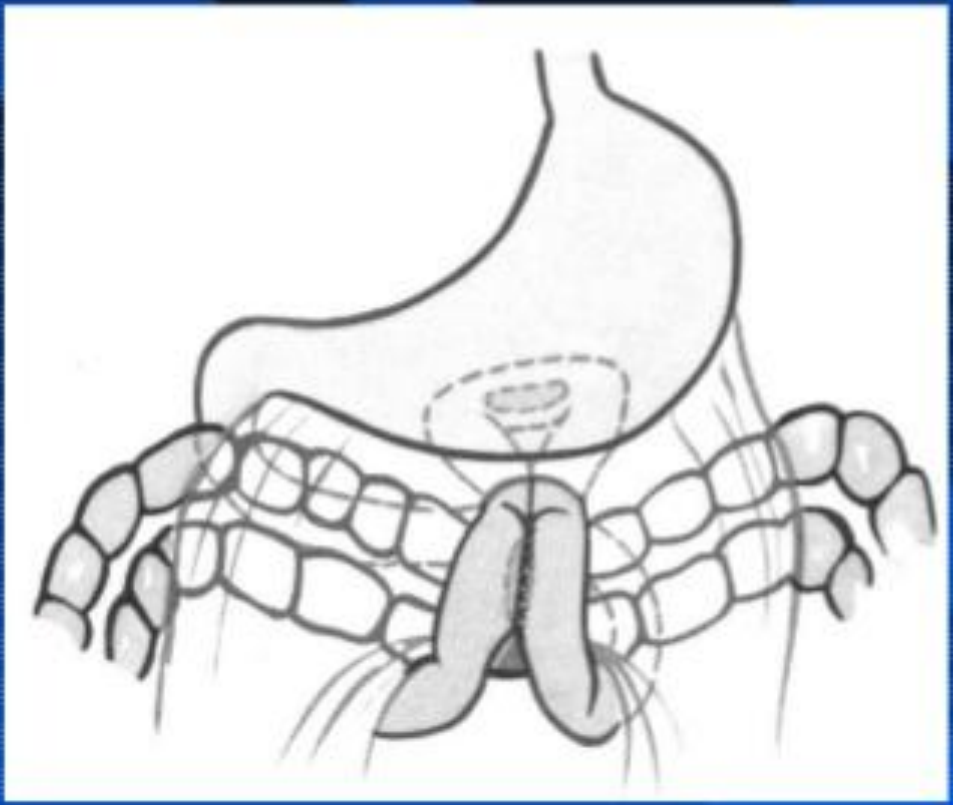

Отличие от операции Вельфлера-Николадони в том, что анастомоз накладывают на заднюю стенку желудка

Задний позади-ободочный гастроэнтероанастомоз (операция Гаккера-Петерсена)

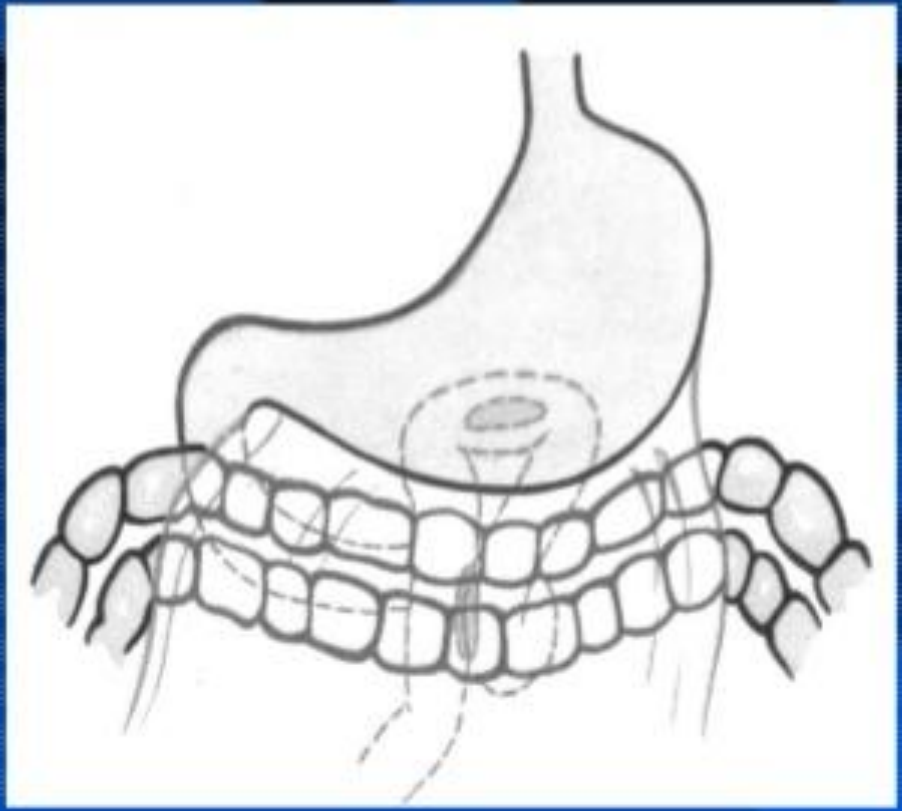

Суть операции Гаккера - наложение заднего позадиободочного гастроэнтероанастомоза в продольном направлении

Порочне коло при гастроентероанастомозах

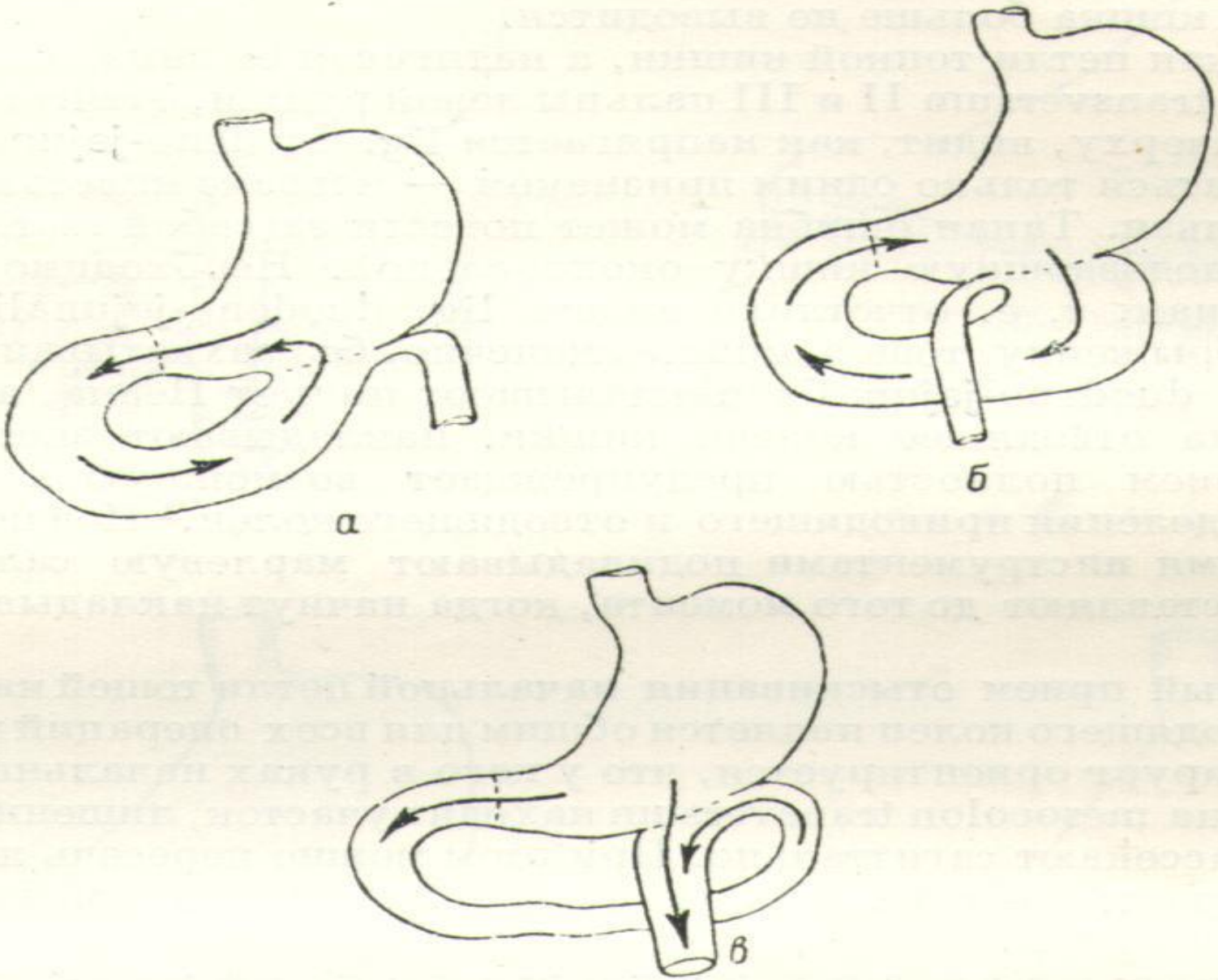

Резекції шлунку – видалення частини шлунку

- **По объему:**

➢ Экономные – **1/3- 1/2** объема желудка

➢ Обширные **2/3** объема желудка

➢ Субтотальные удаление **4/5** объема желудка

➢ Тотальные **– 90%** удаление

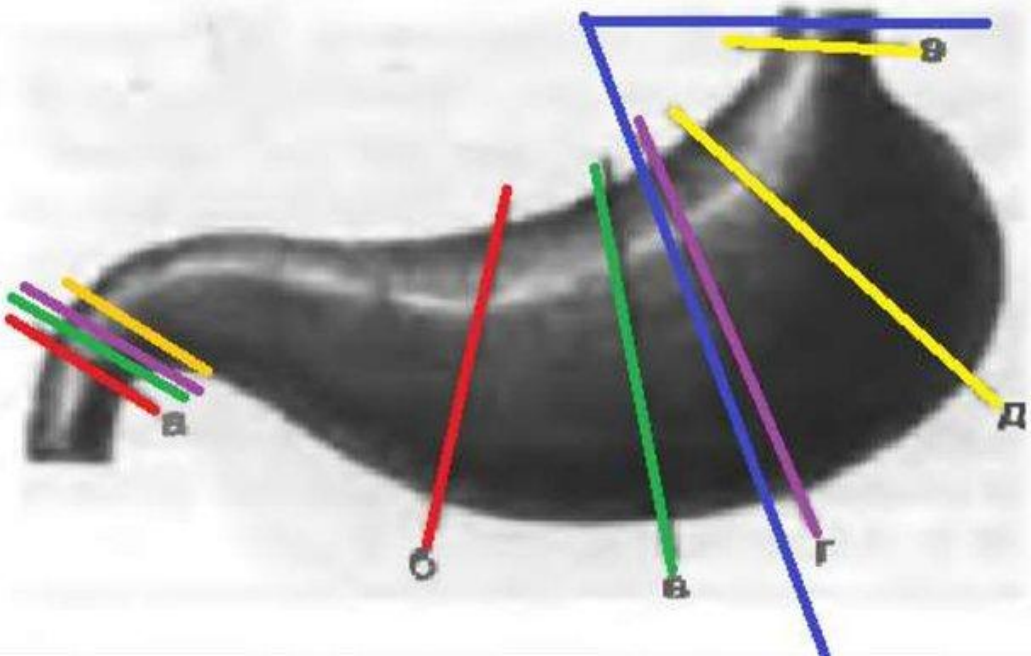

РЕЗЕКЦИЯ ЖЕЛУДКА

Виды резекции желудка по способу восстановления проходимости пищеварительного тракта:

- Резекция по ***Бильрот-1***: культи желудка и двенадцатиперстной кишки соединяют с помощью соустья “конец в конец”;
- Резекция по ***Бильрот-2***: культи желудка и двенадцатиперстной кишки зашивают, а между желудком и тощей кишкой образуют гастроэнтероанастомоз по типу “бок в бок»; модификации Гофмейстера-Финстерера, Ру.

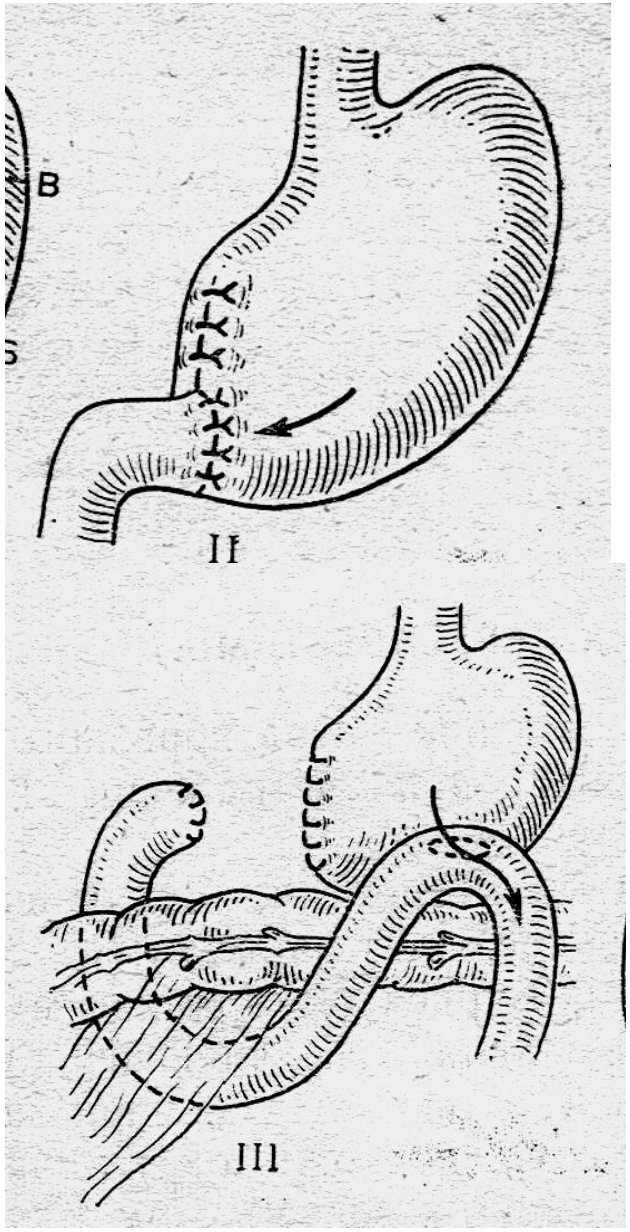

06. Схема резекции желудка по Бильрот I 4хв

Етапи резекції шлунку за Більрот-1

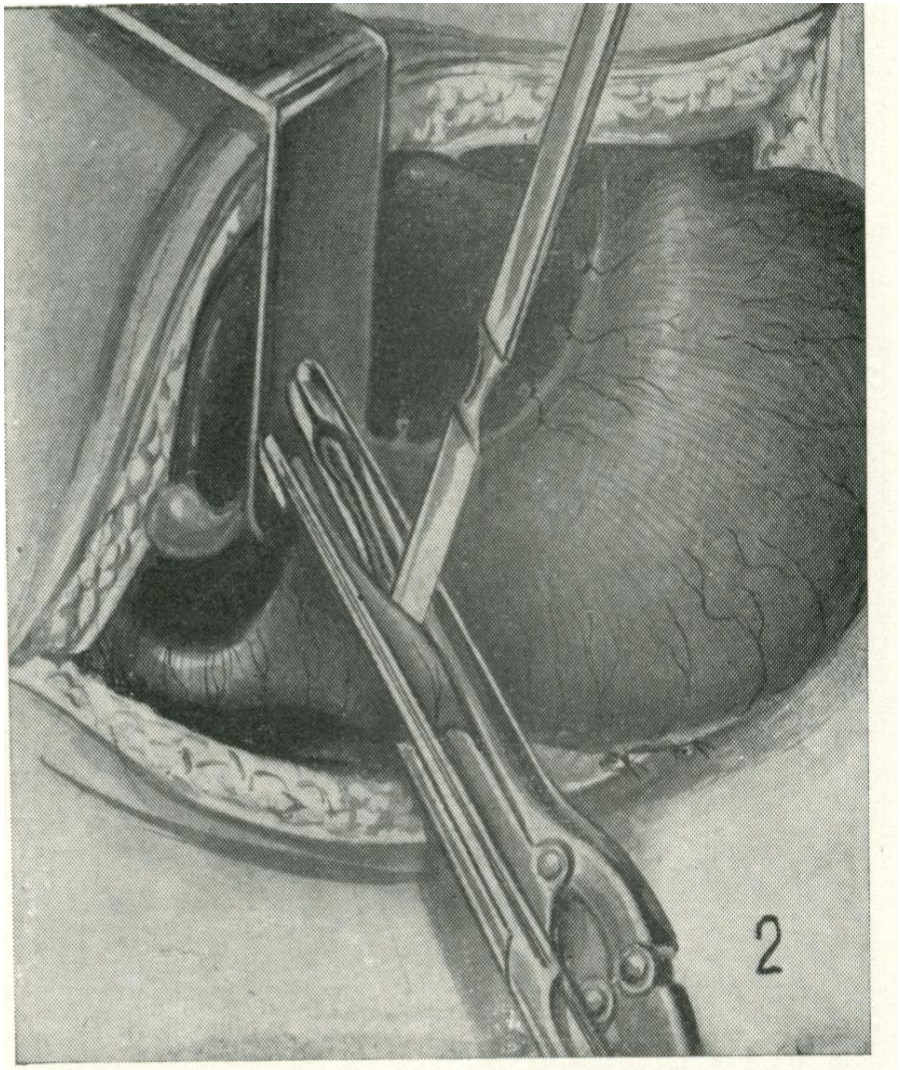



Етапи резекції шлунку за Більрот-1

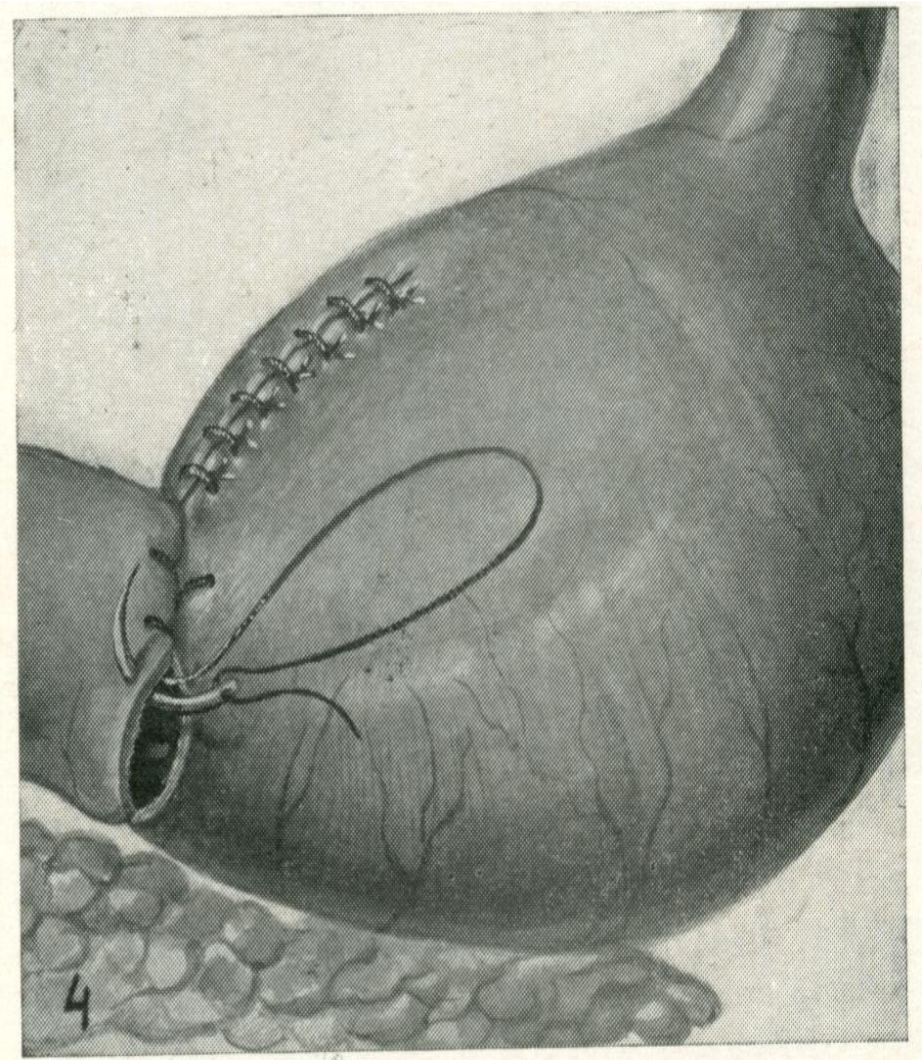

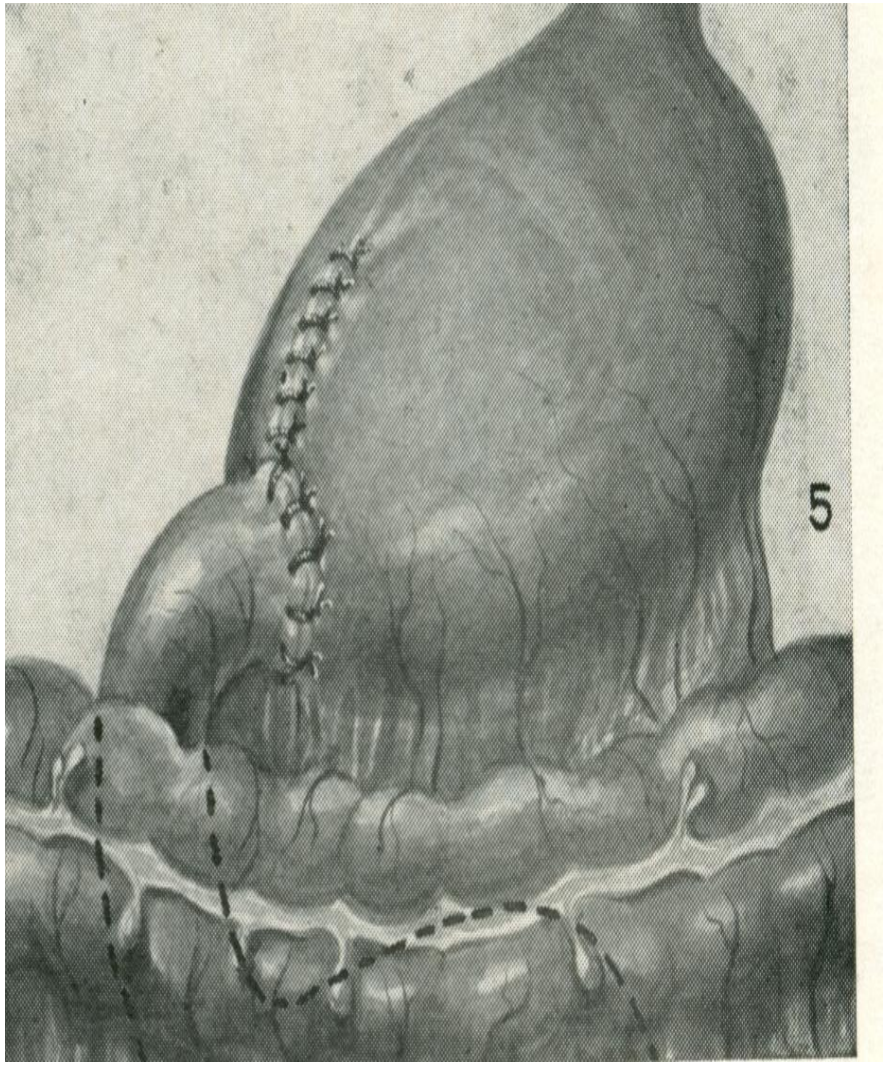

07.Більрот 1анастомоз 4 хв

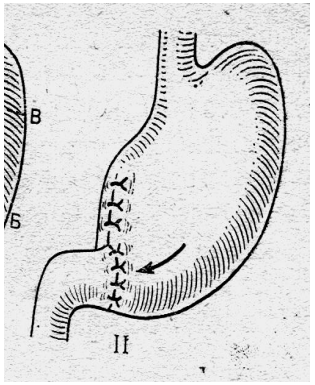

08. Схема резекции желудка по Бильрот II 5хв

Резекції шлунку Більрот-2

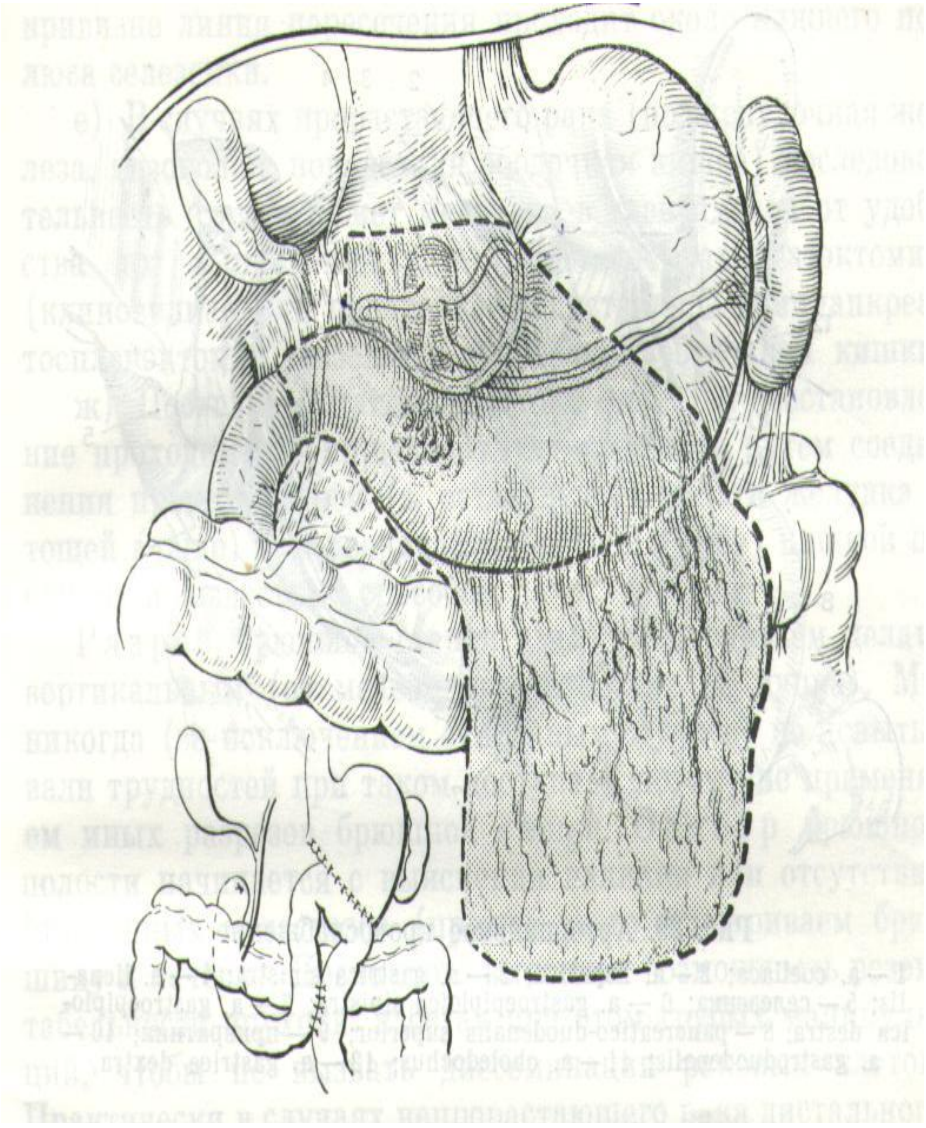

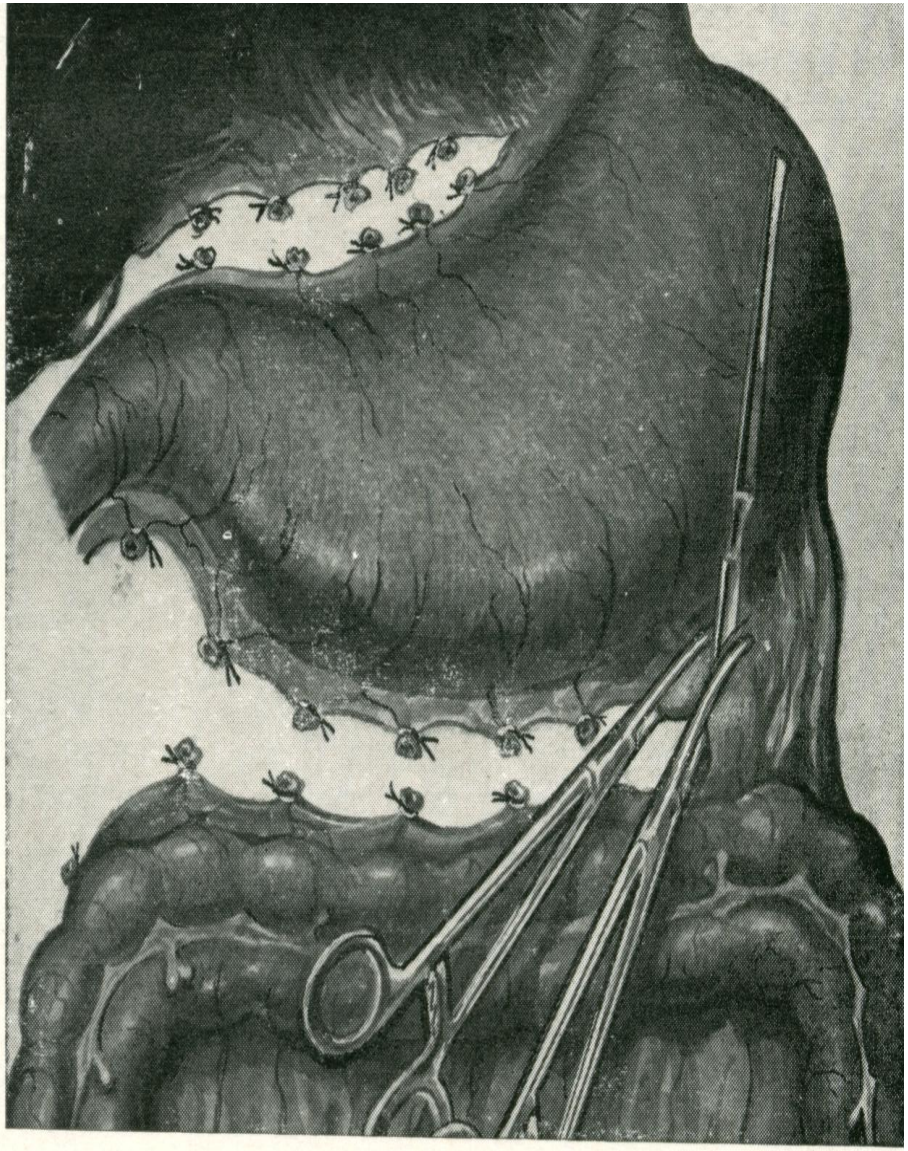

Етапи резекції шлунку за Більрот-2.

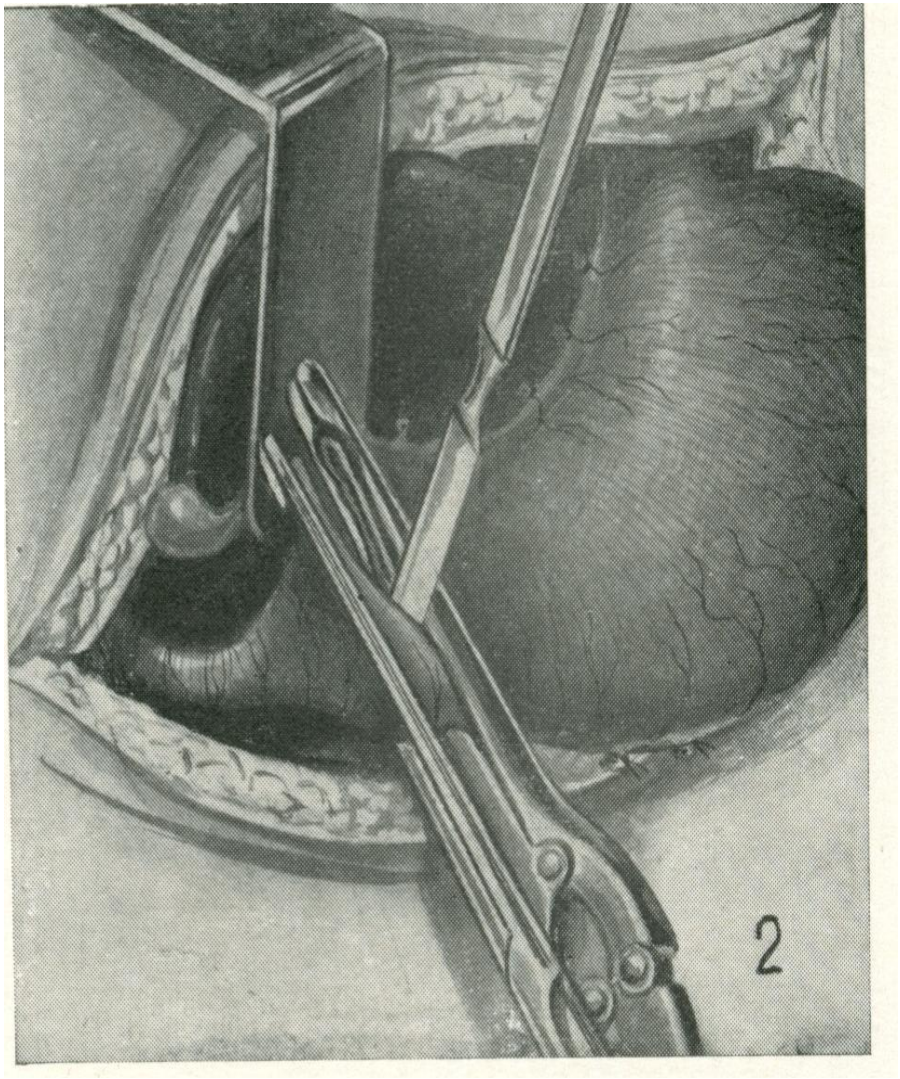



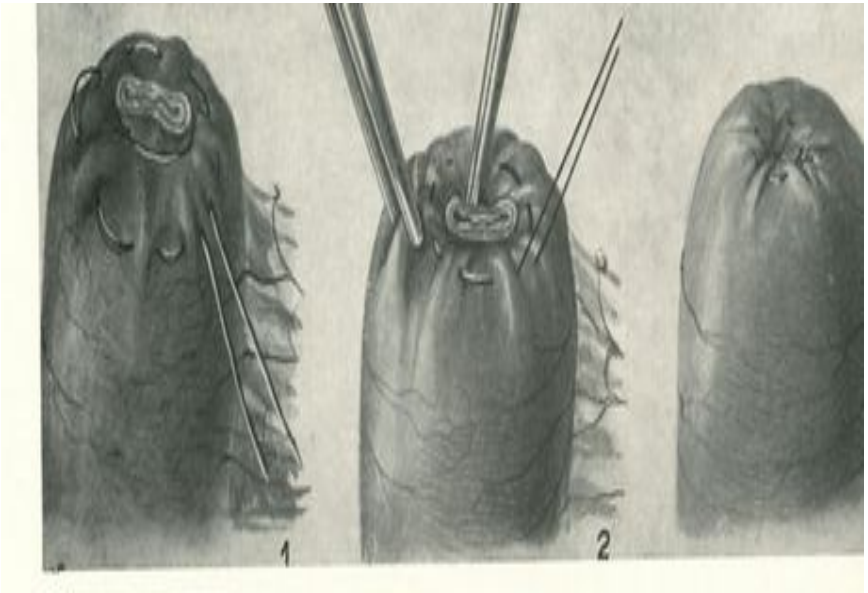

Етап ушивання кукси дванадцятипалої кишки при резекції шлунку за Більрот-2 в модифікації Гофмейстера — Фінстерера.

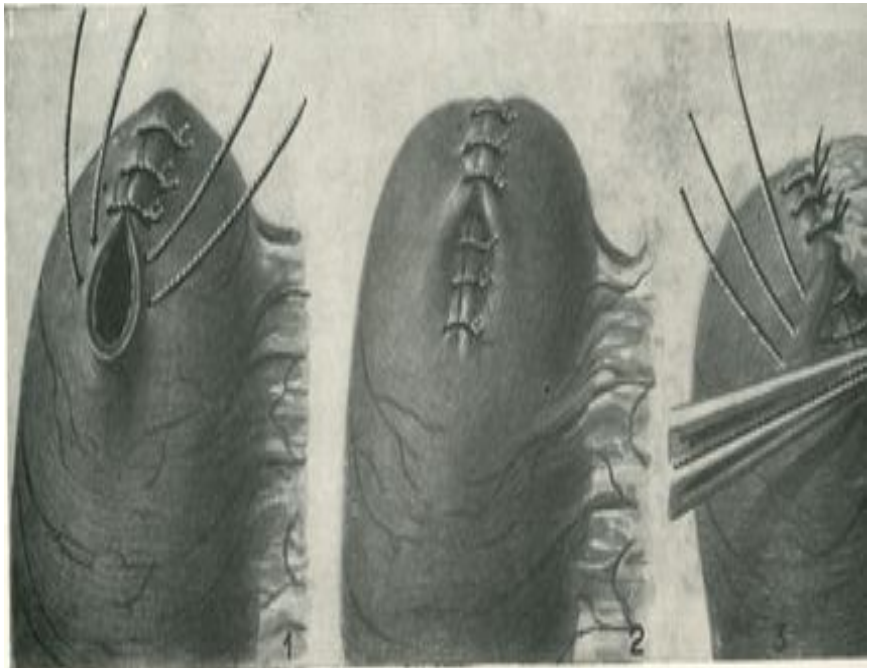

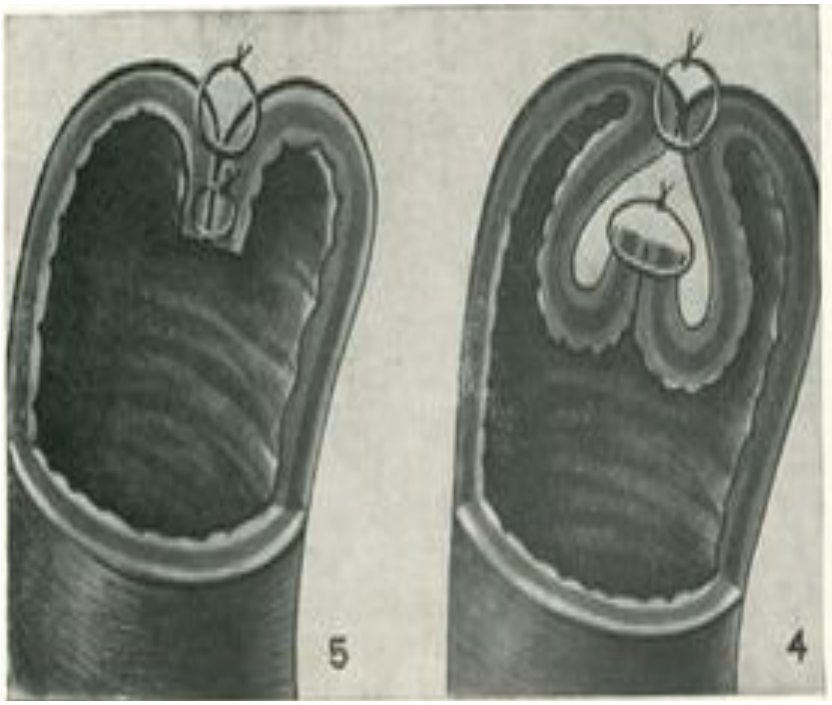

Етапи резекції шлунку за Більрот-2 в модифікації Гофмейстера — Фінстерера.

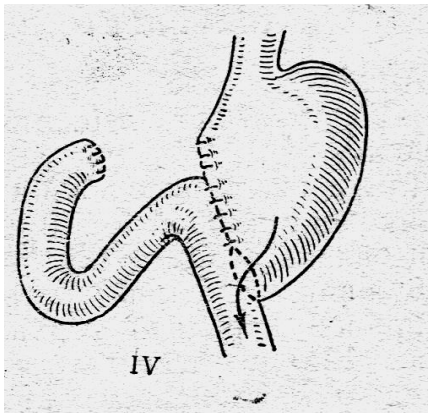

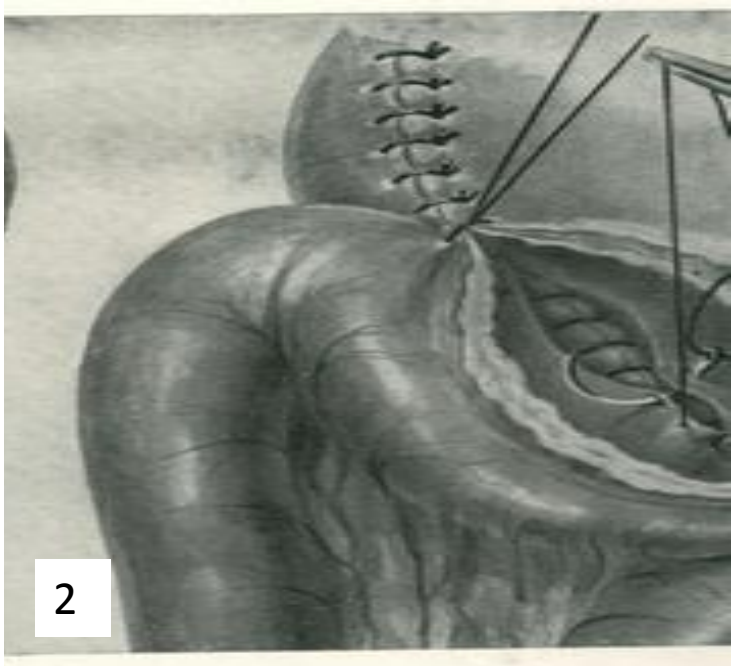

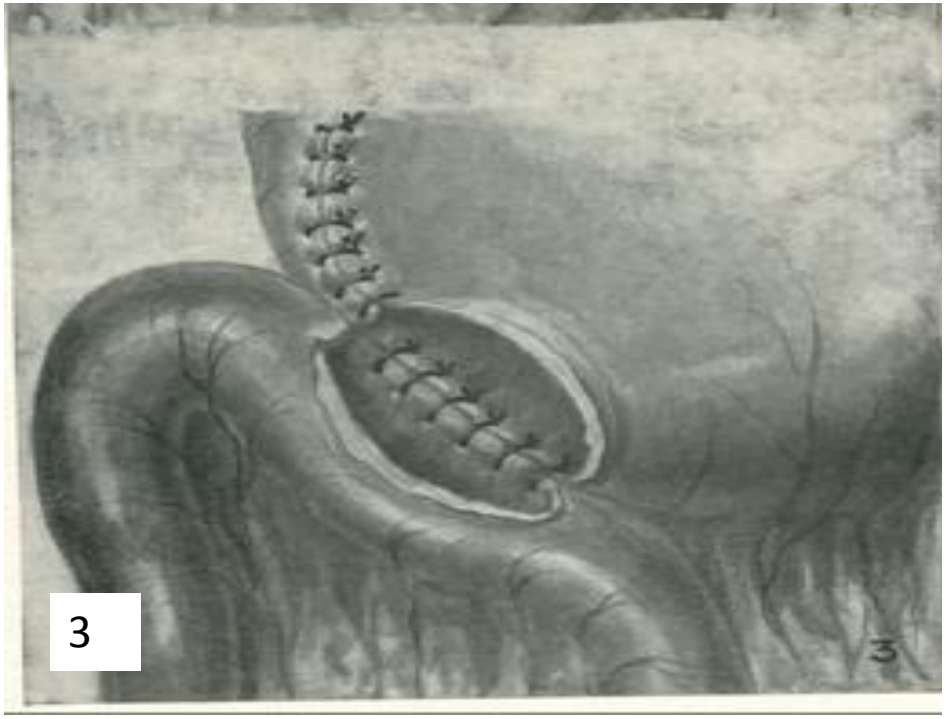

Етапи резекції шлунку за Більрот-2 в модифікації Гофмейстера — Фінстерера.

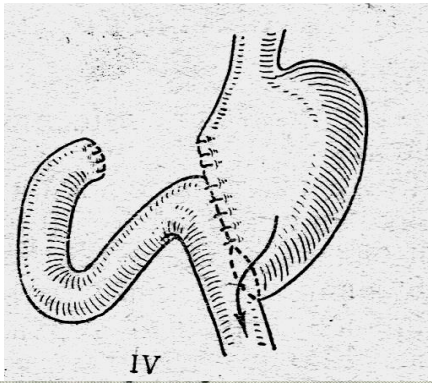

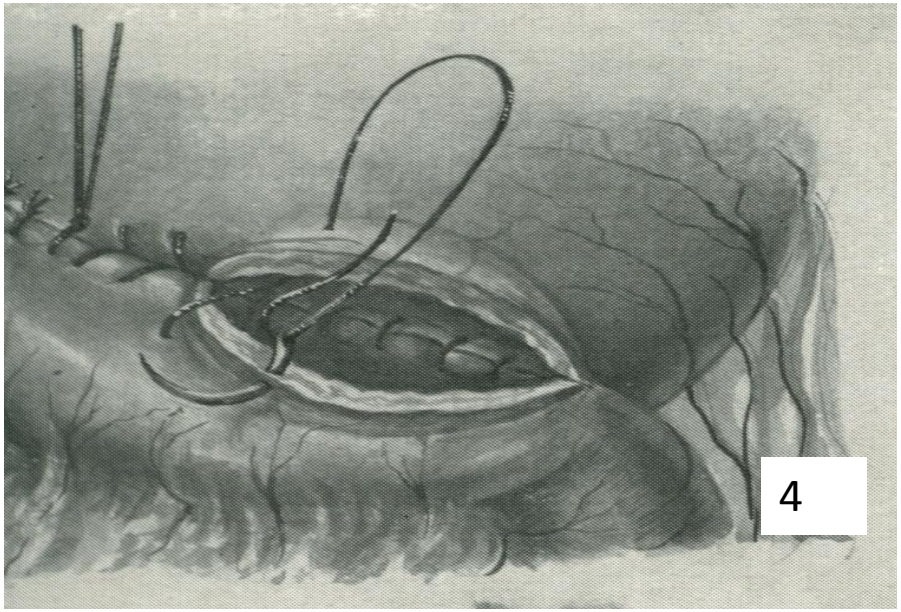

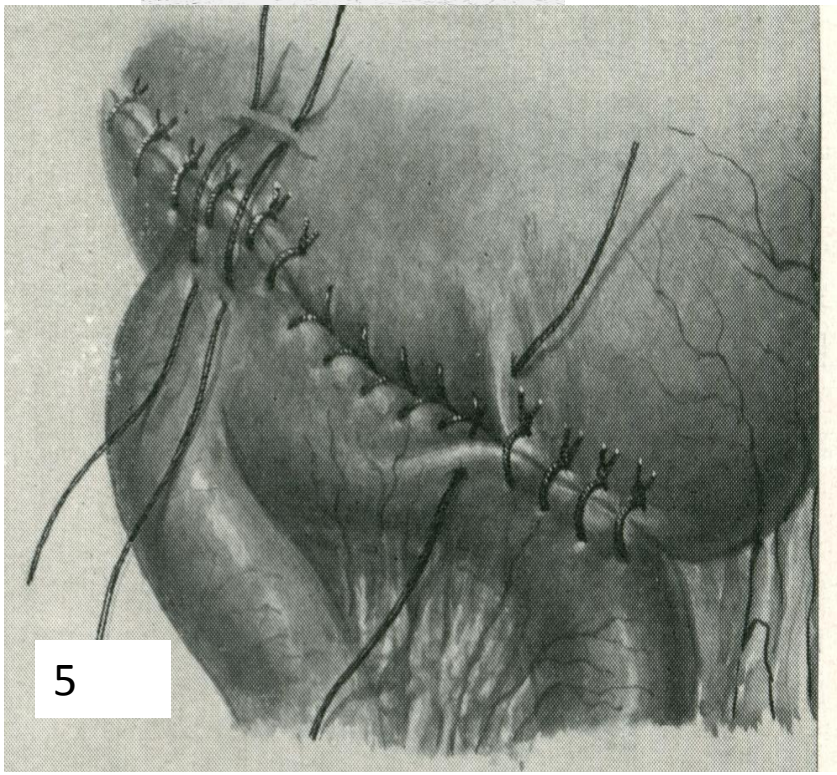

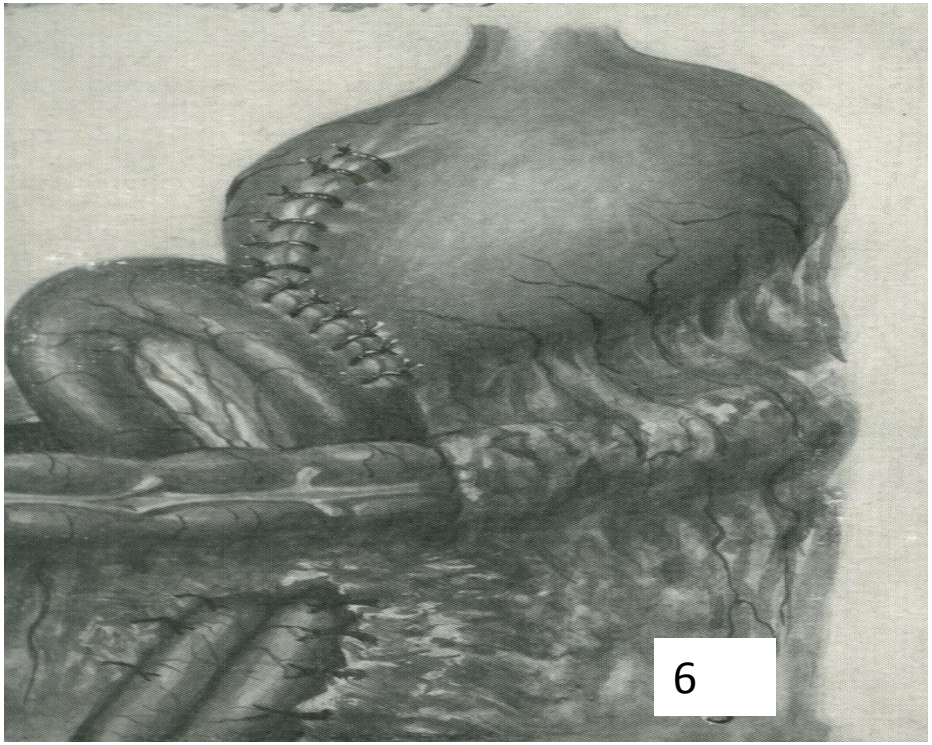

09.Резекція шлунку за Гофмейстер-Фінстерер (Більрот 2) 6хв

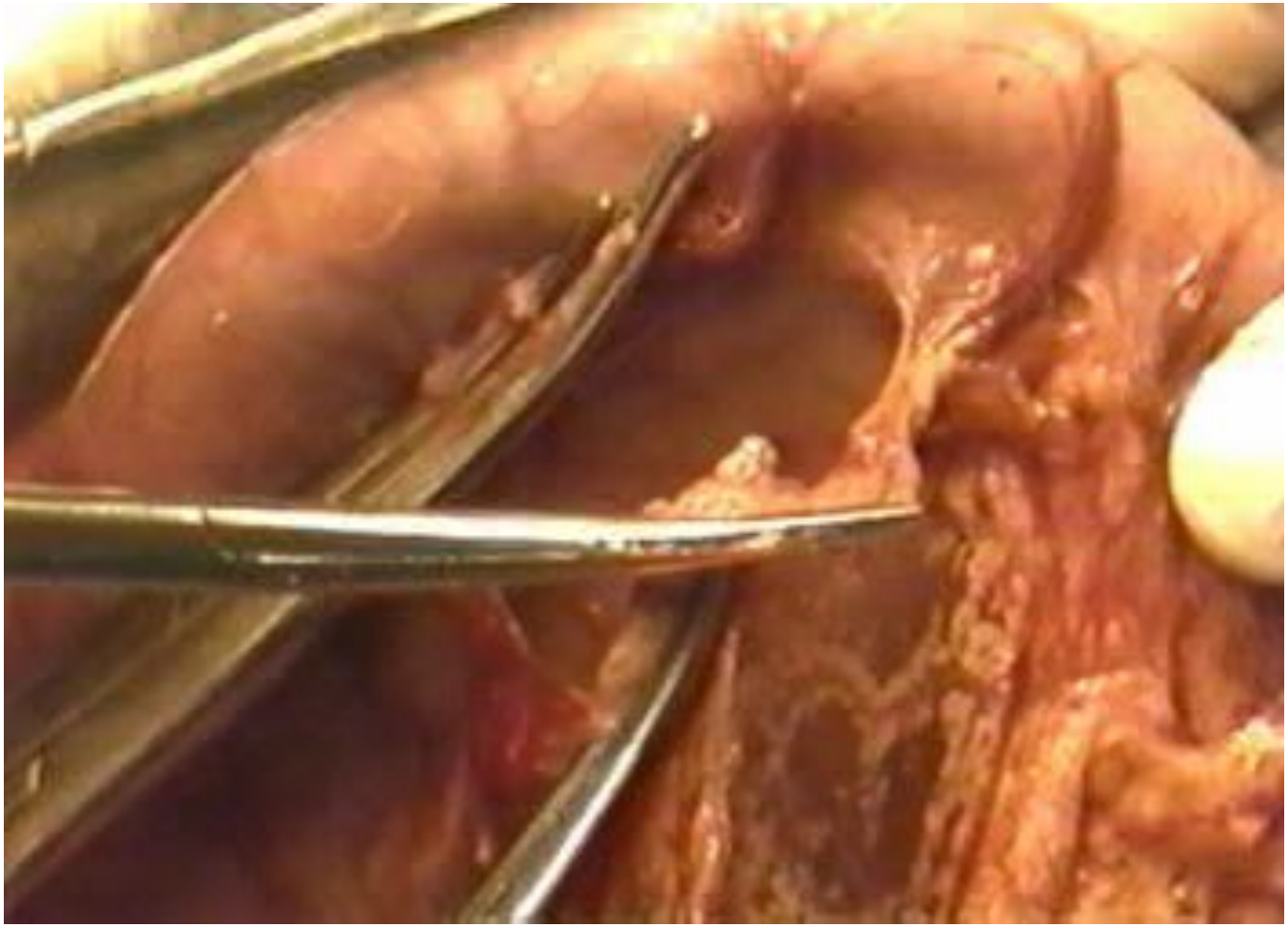

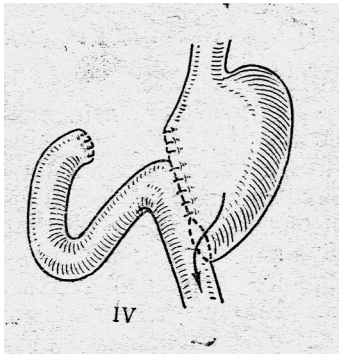

Гастректомія

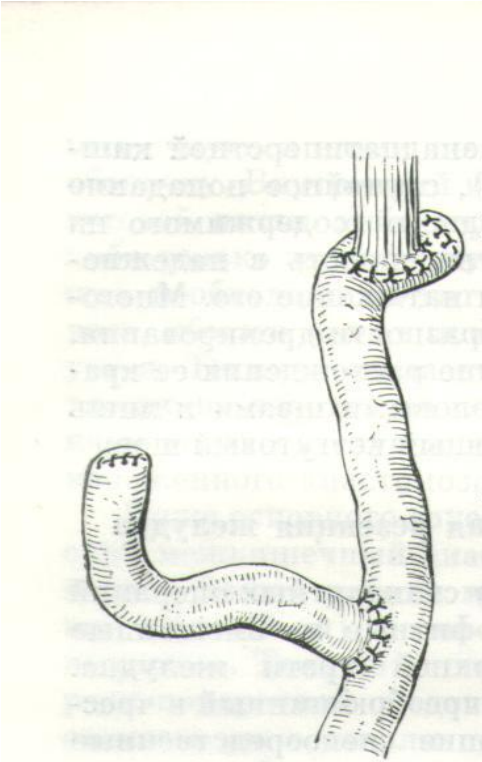

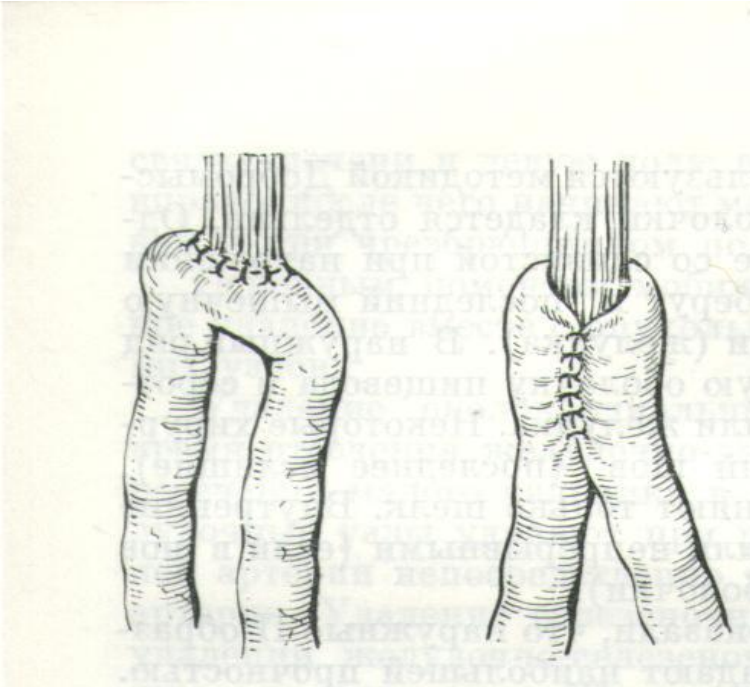

- Спосіб Ру

Спосіб Гіляровича

Ваготомія

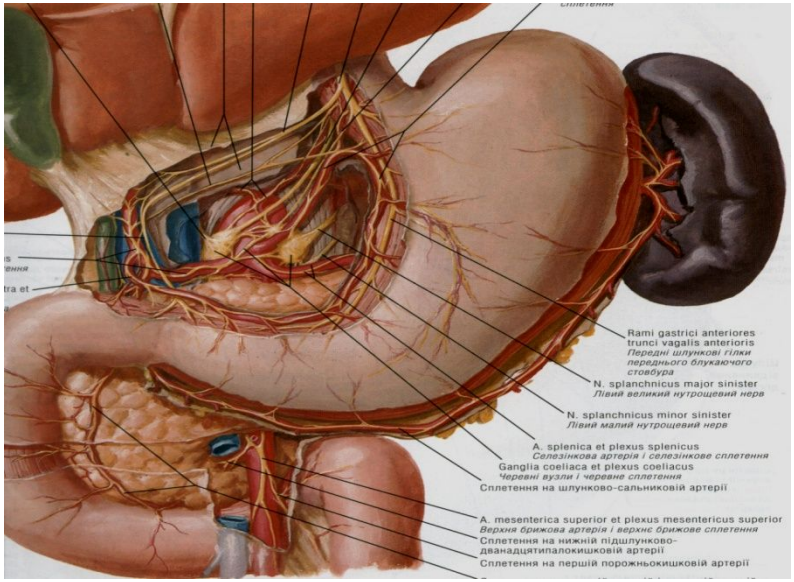

- Стовбурова ваготомія

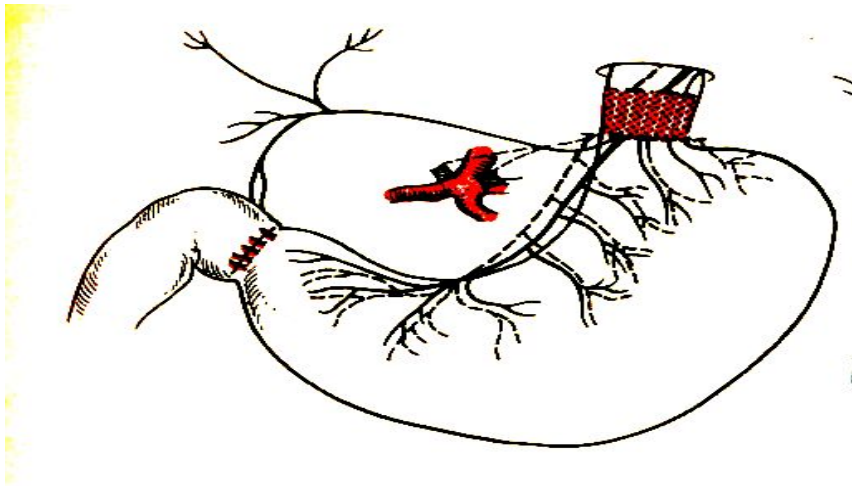

- Селективна ваготомія (СВ)

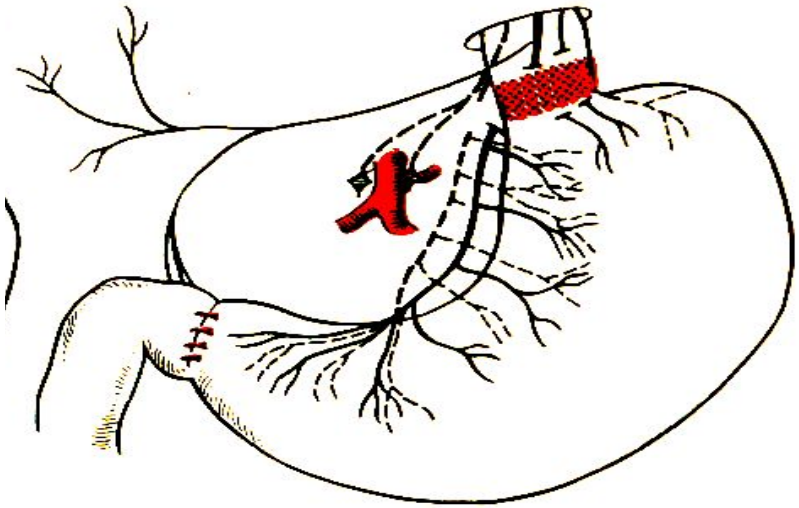

Проксимальна селективна ваготомія (ПСВ)

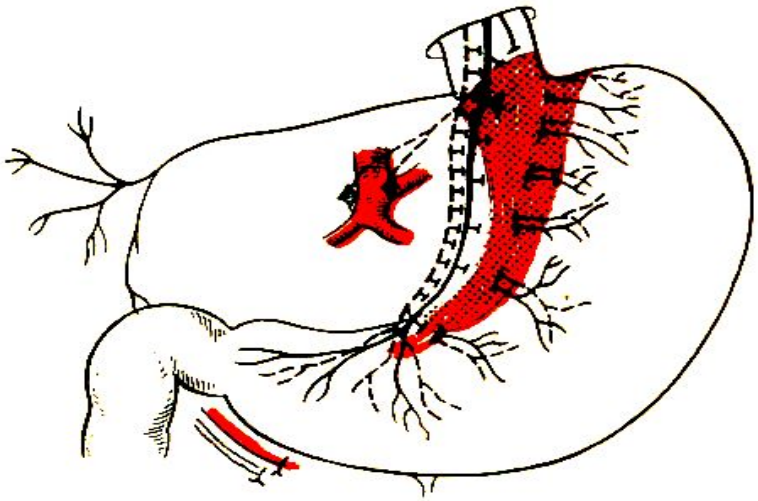

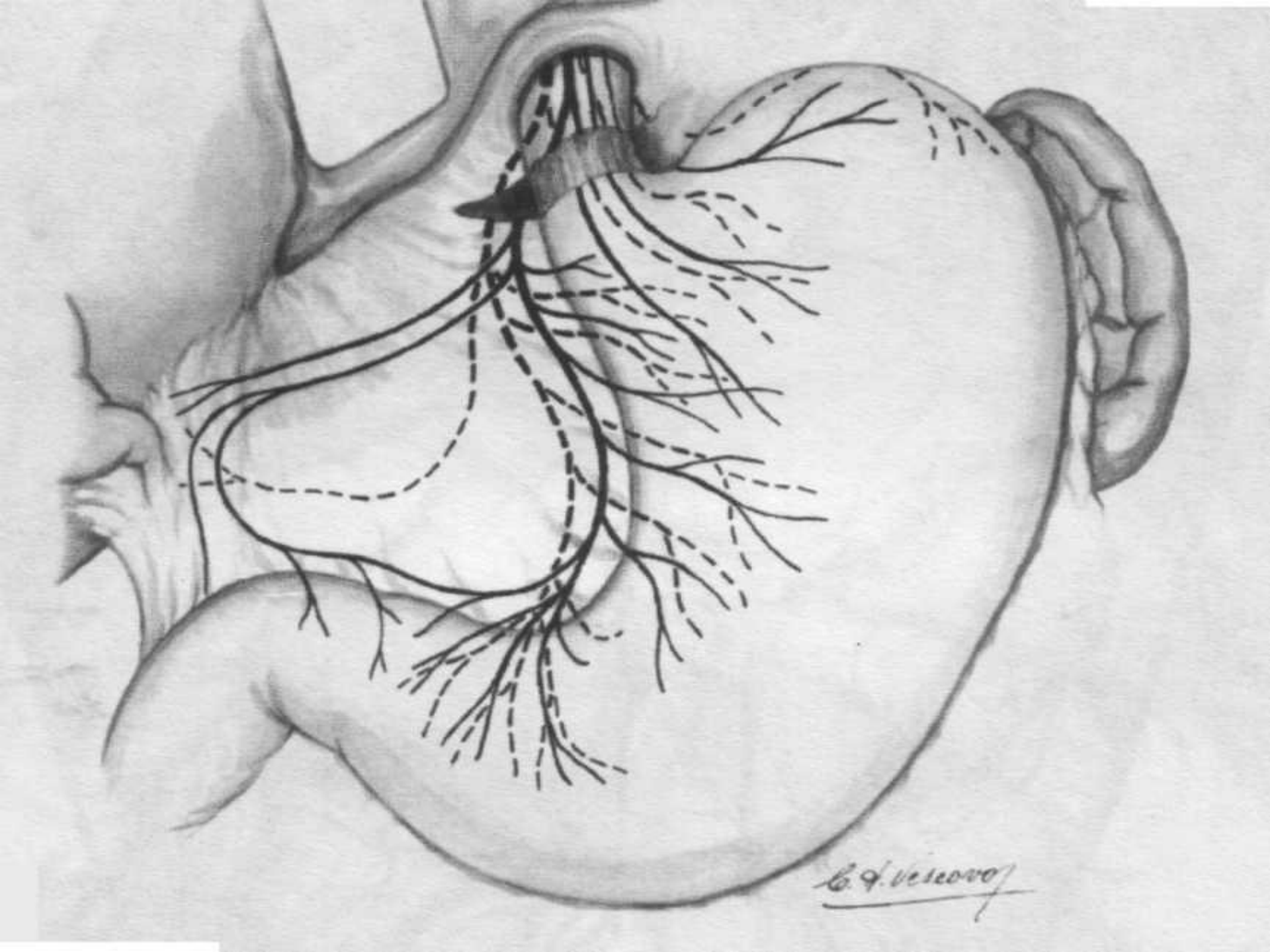

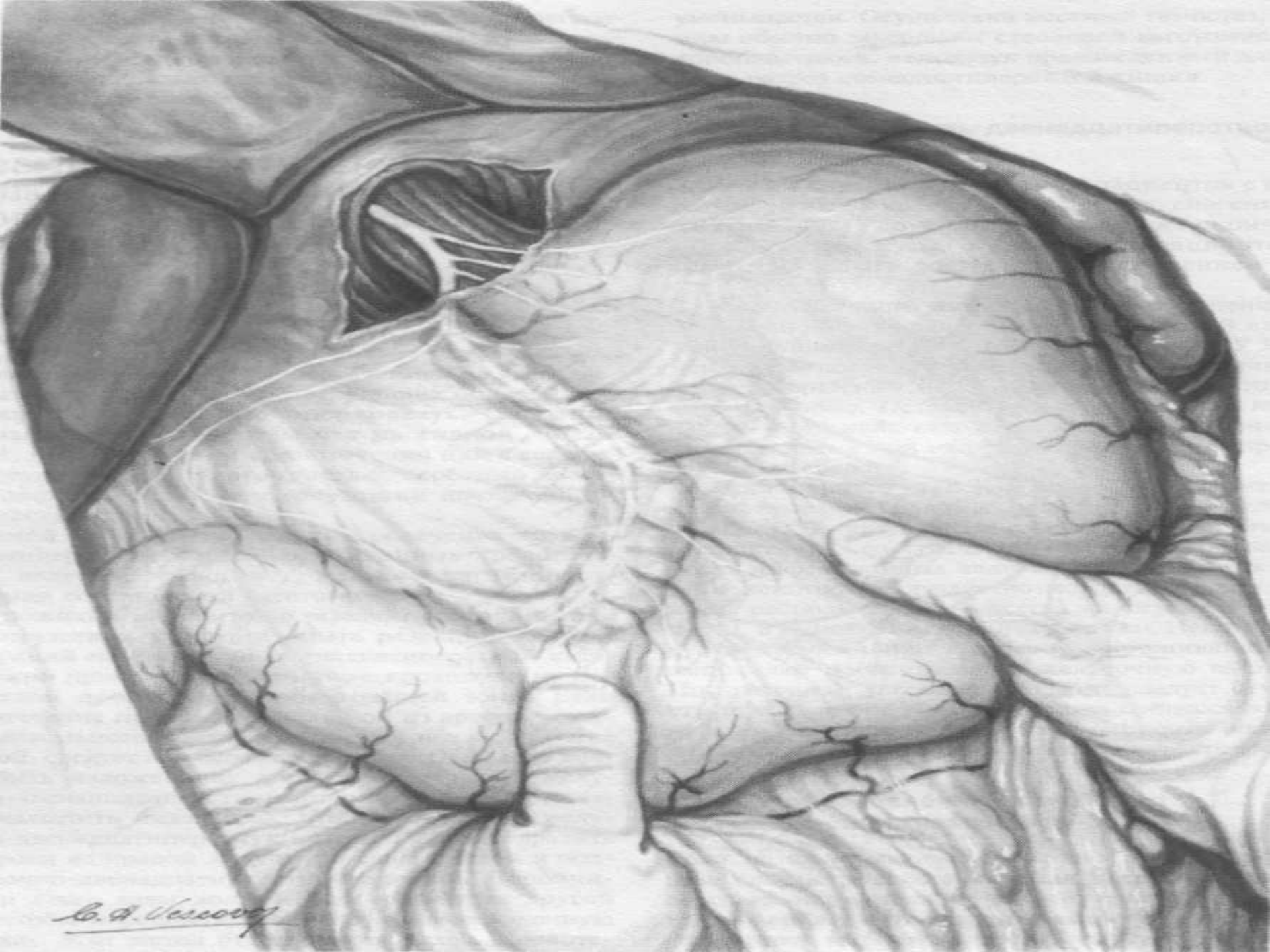

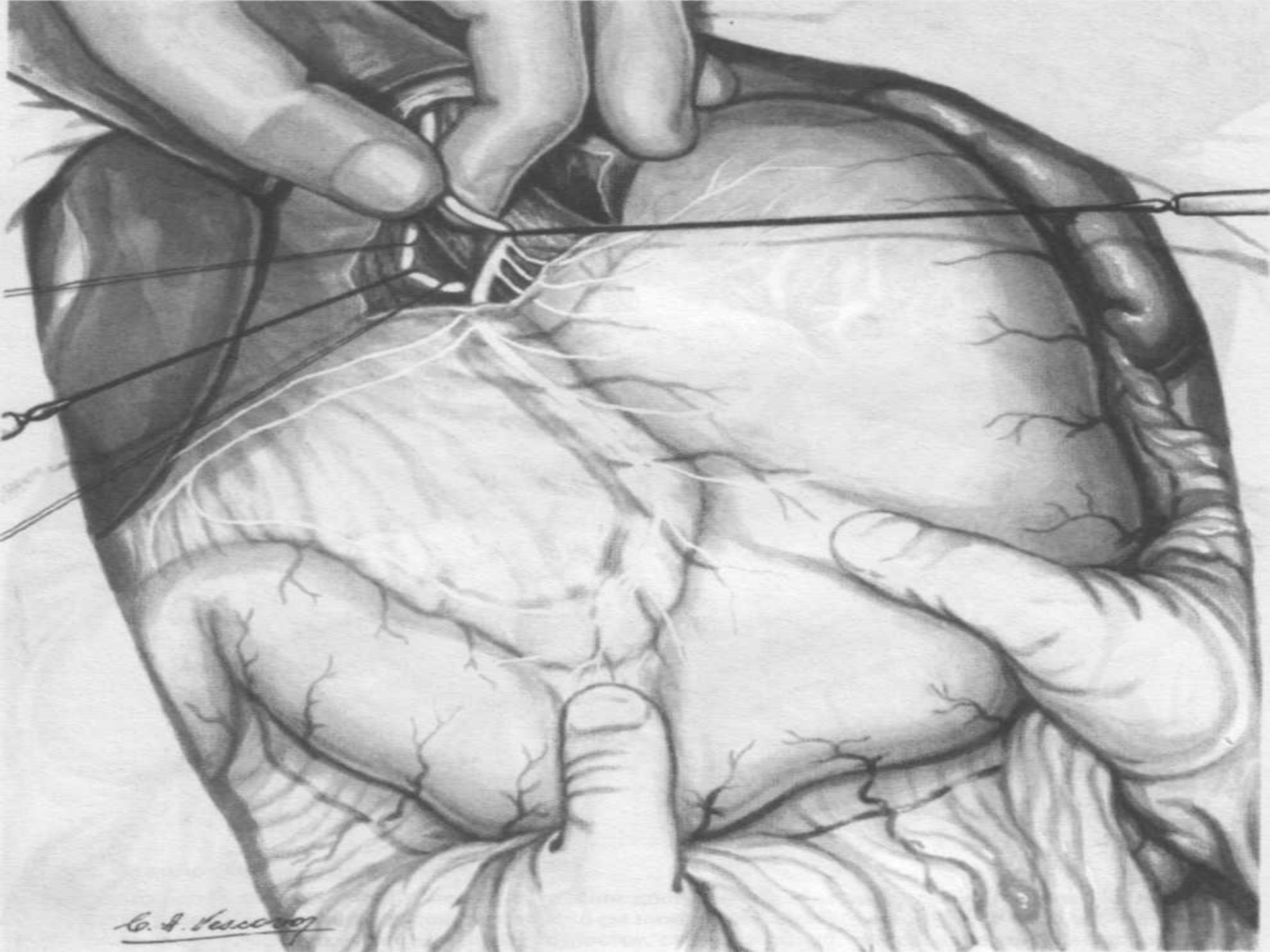

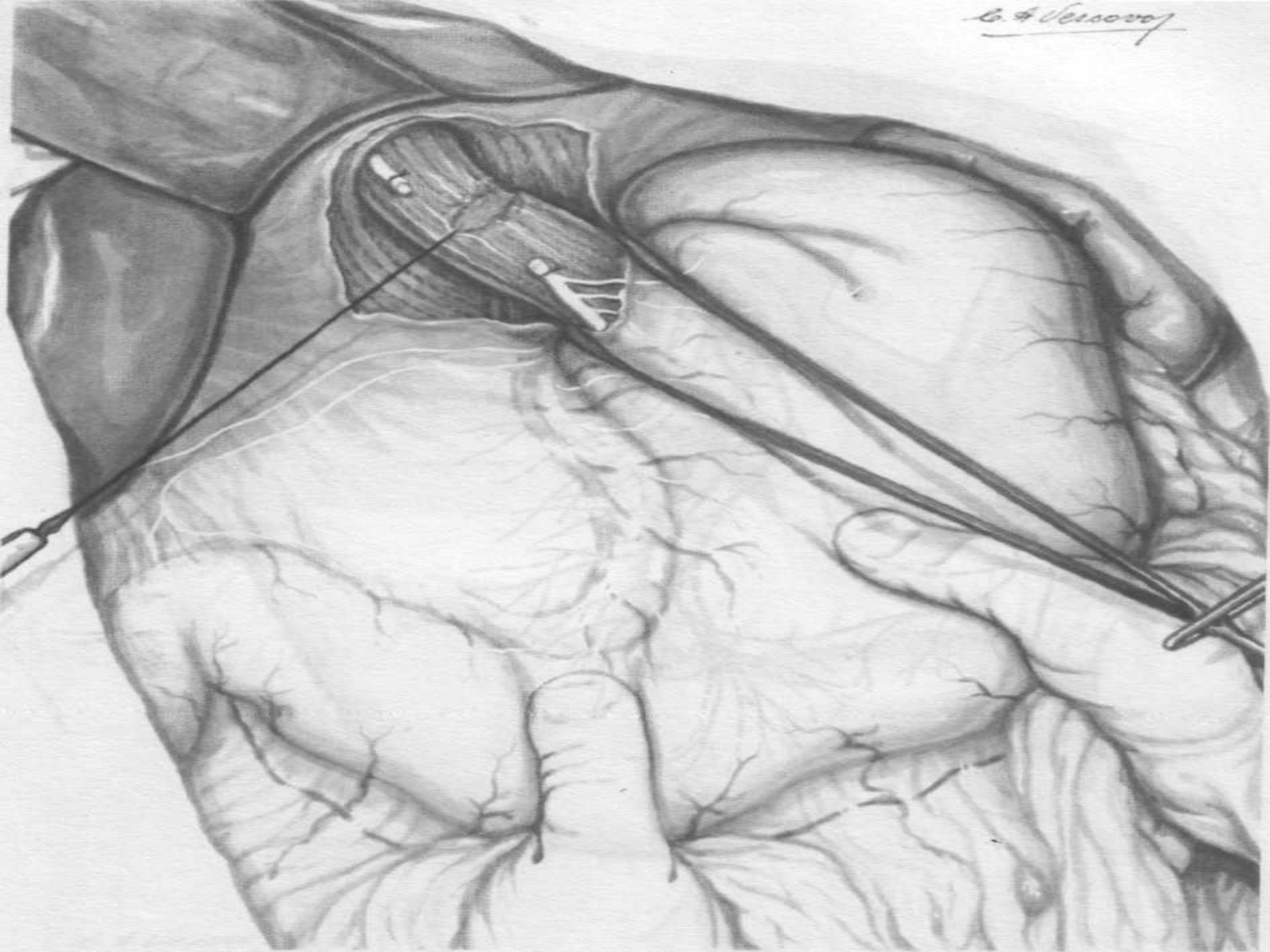

10.Ваготомія стовбурова 3хв

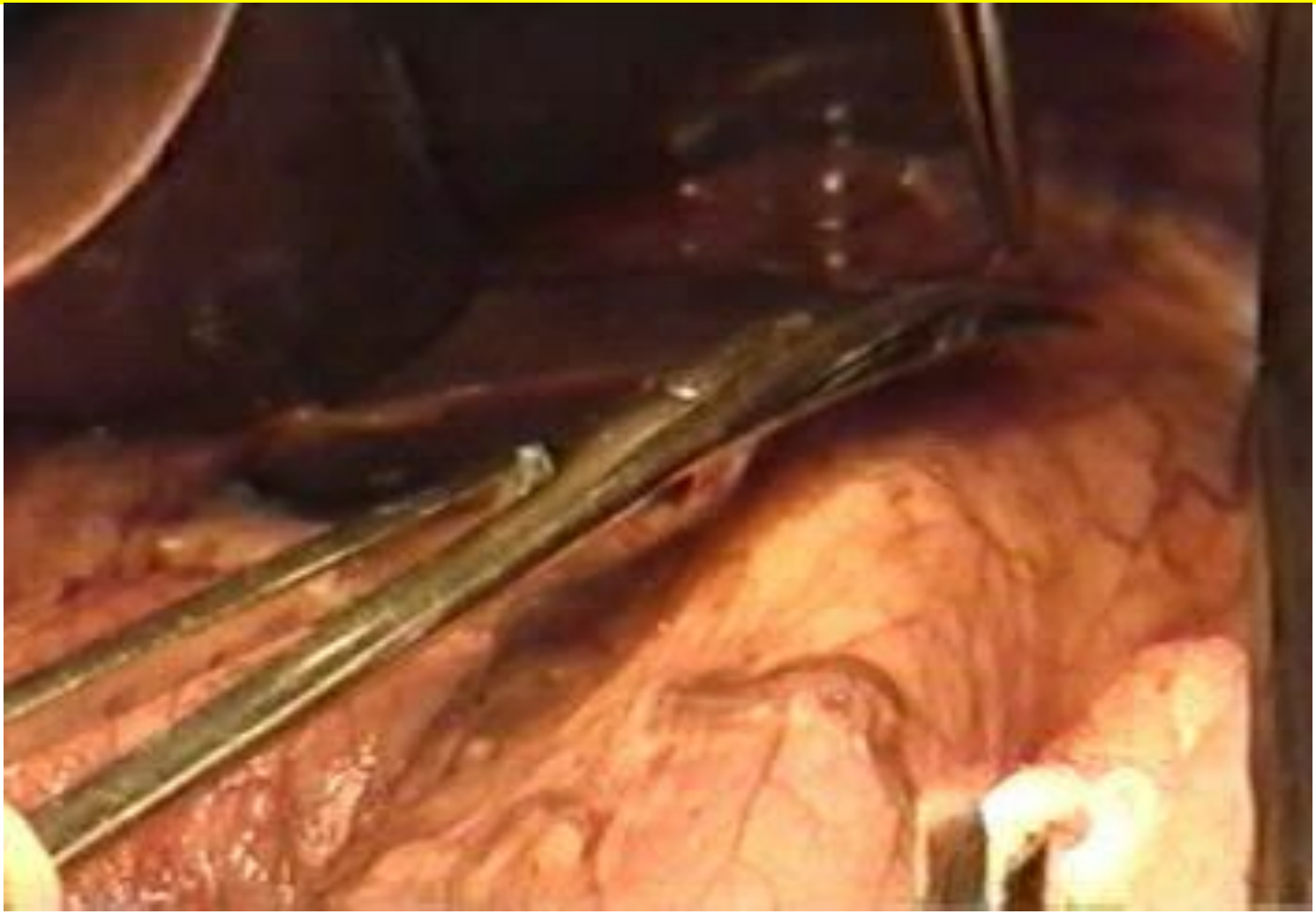

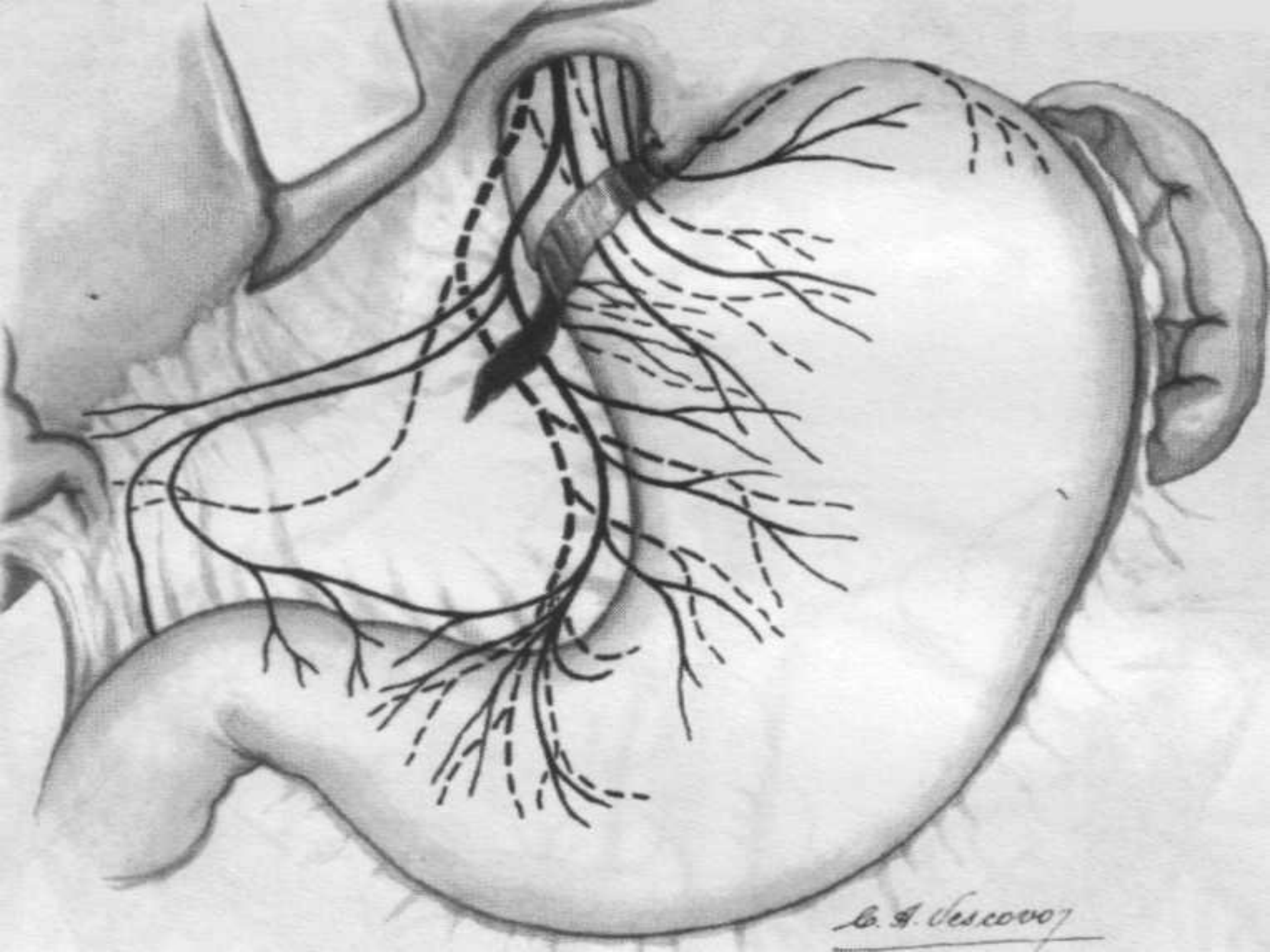
C. A. Vescovo

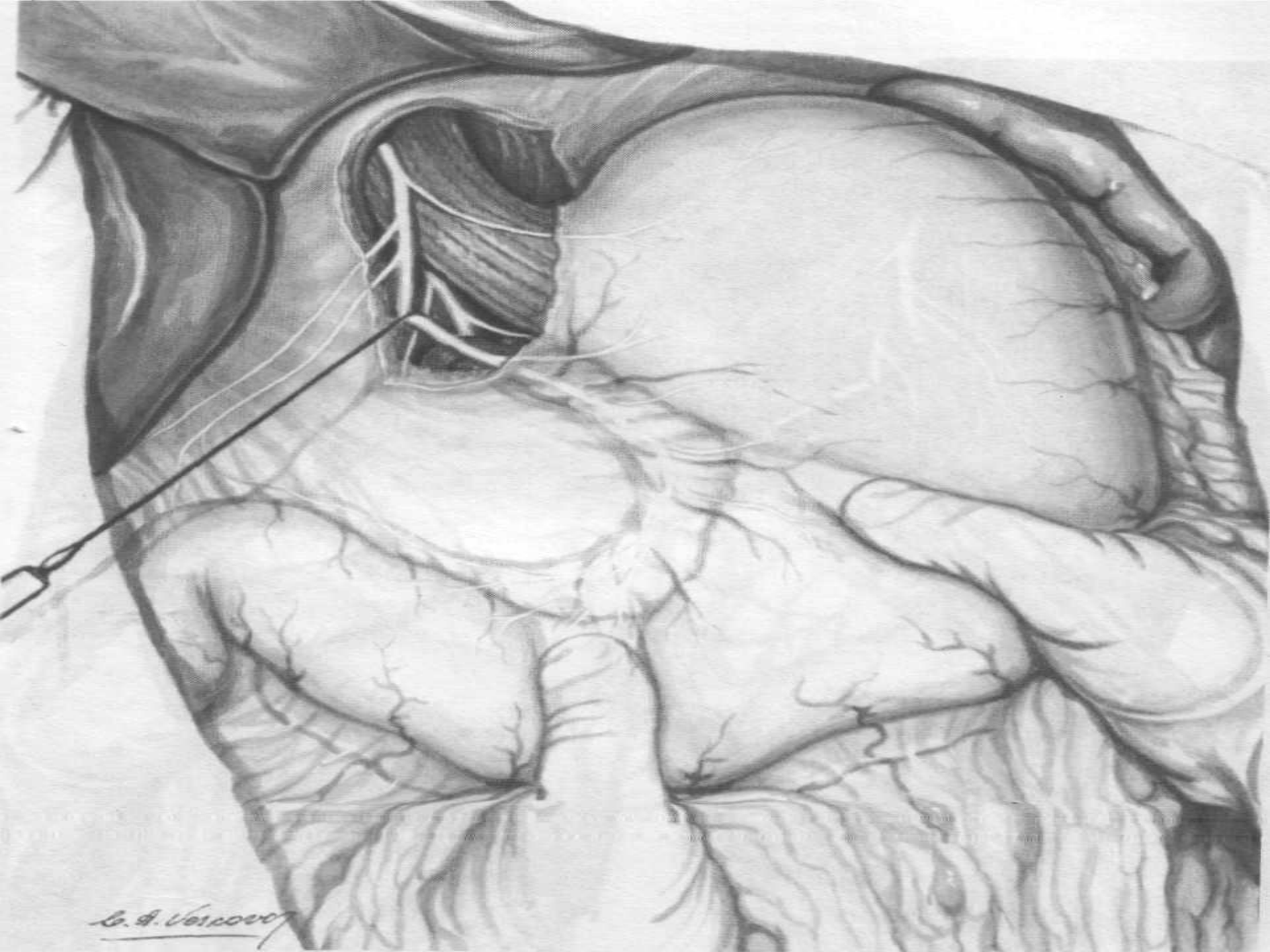

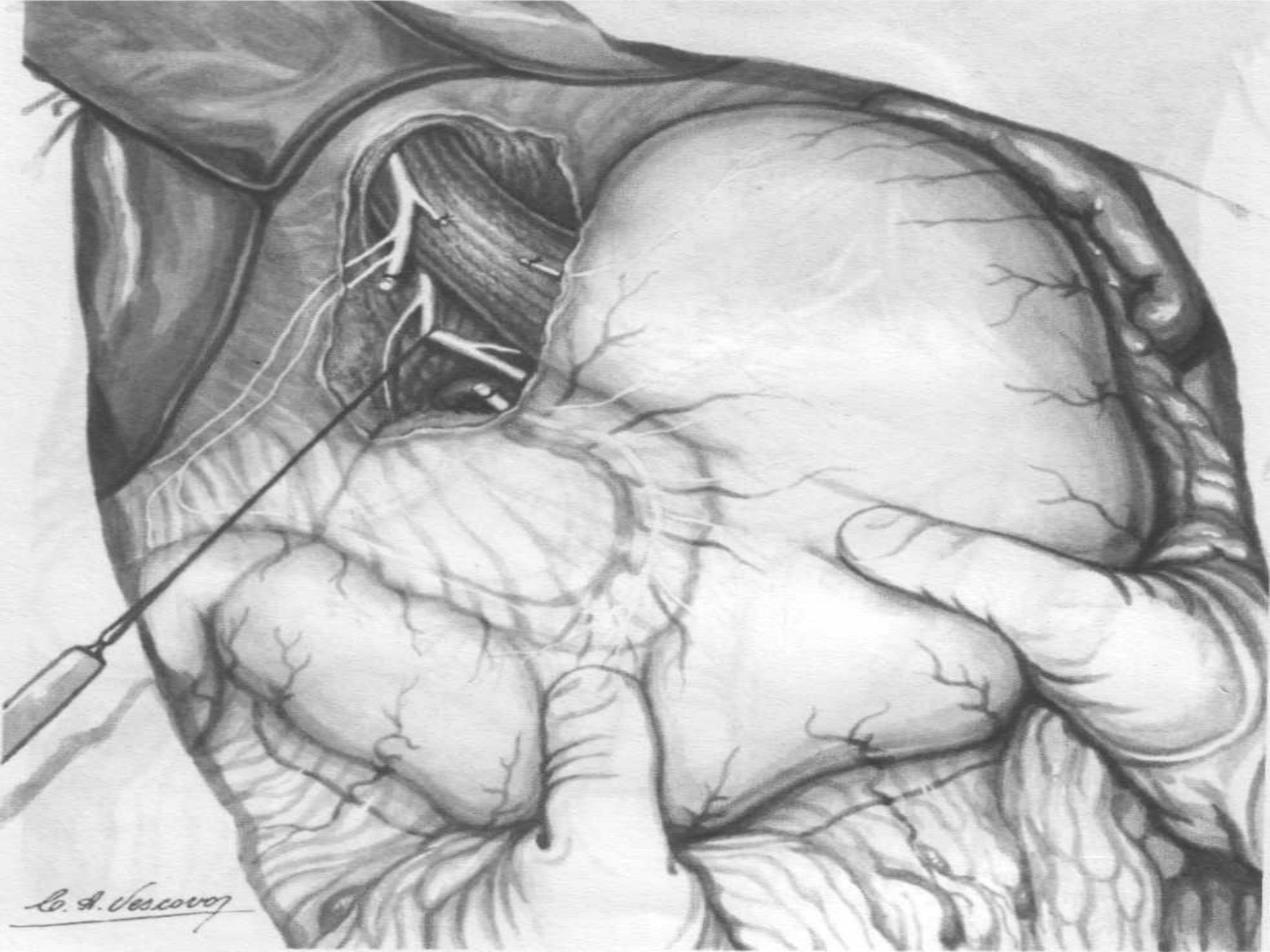
E. A. Vescovo

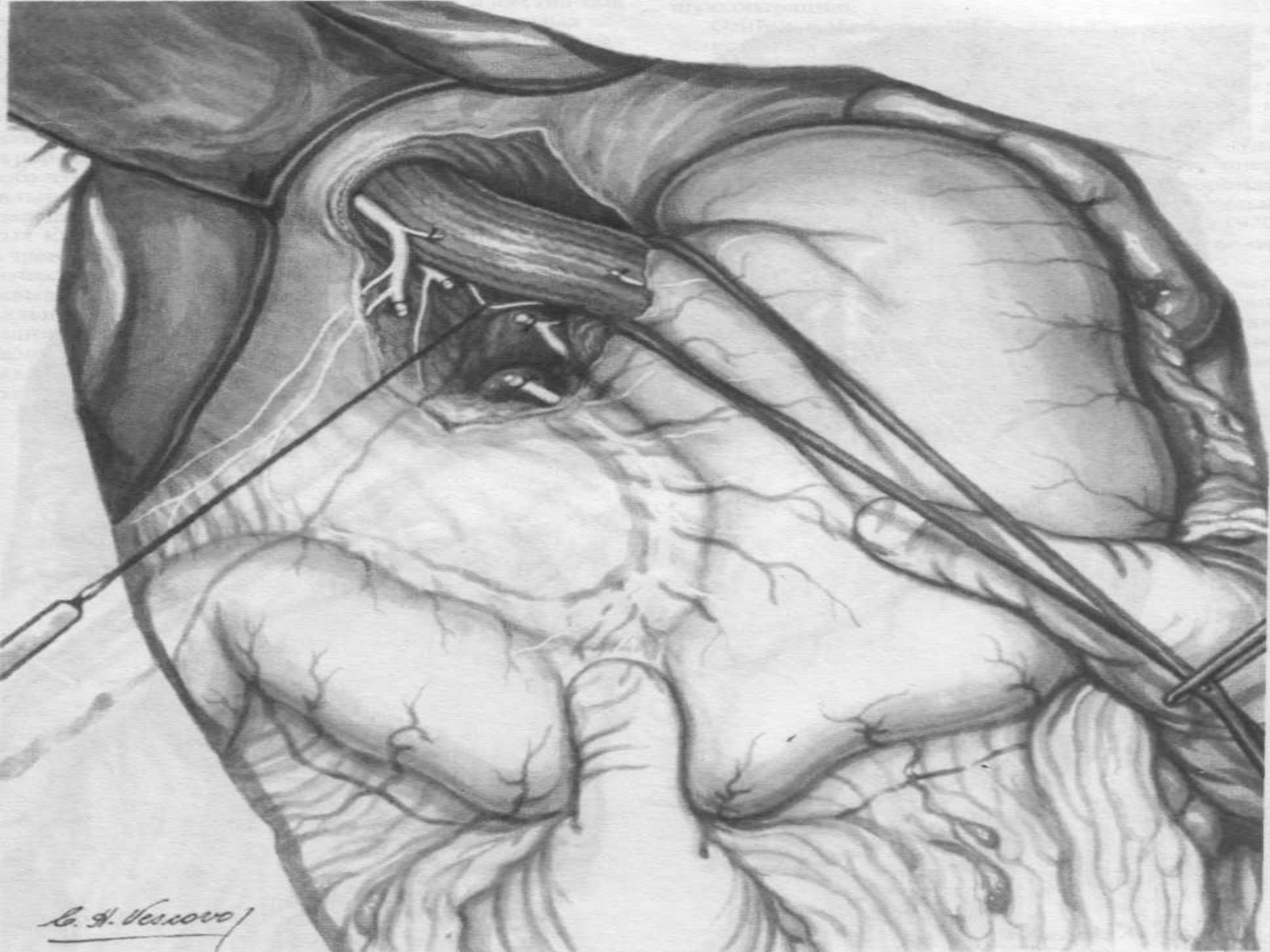
C. H. Vesnovo

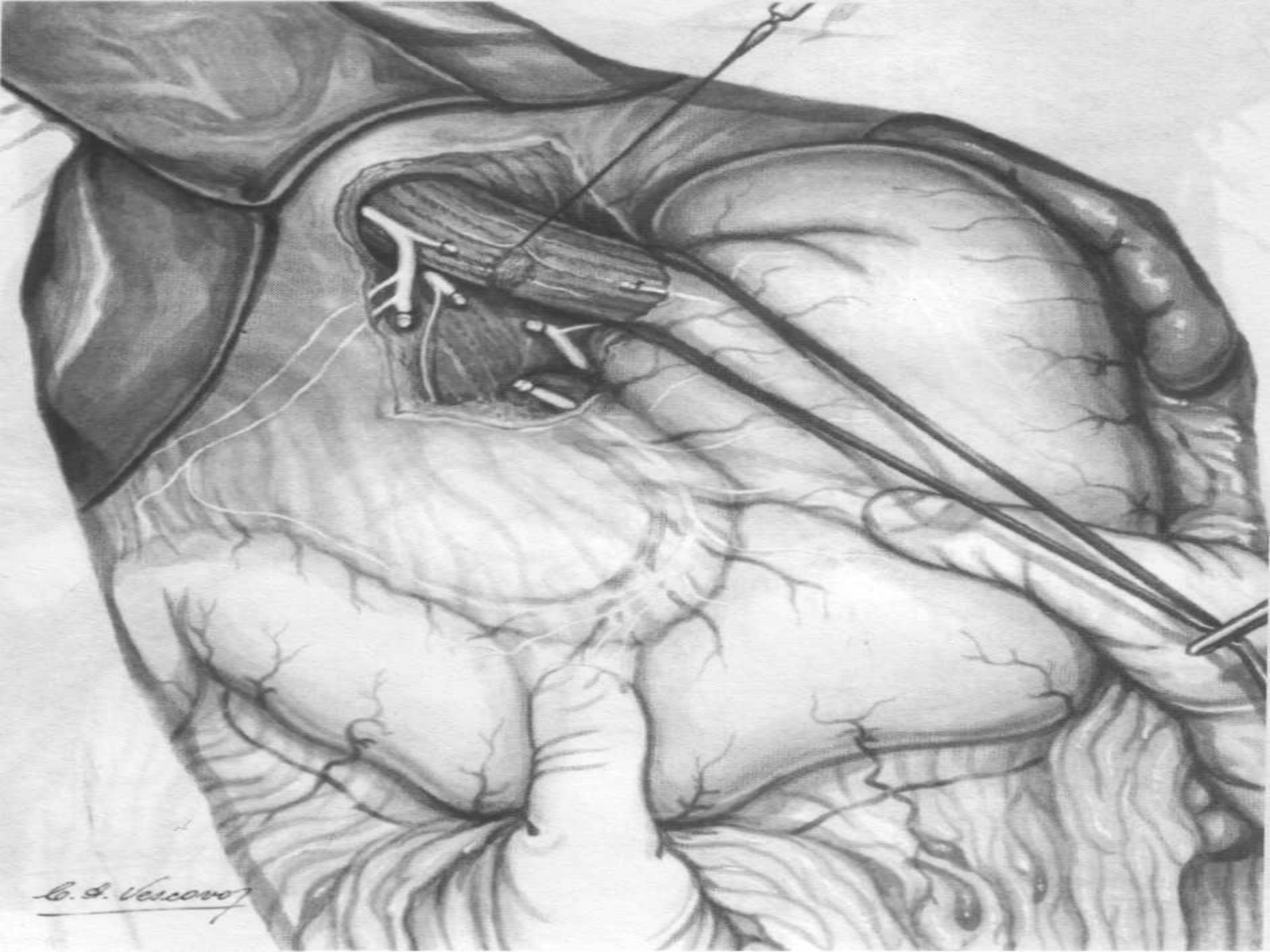
E. S. Vascovo

11.Селективна ваготомія (СВ) 5хв

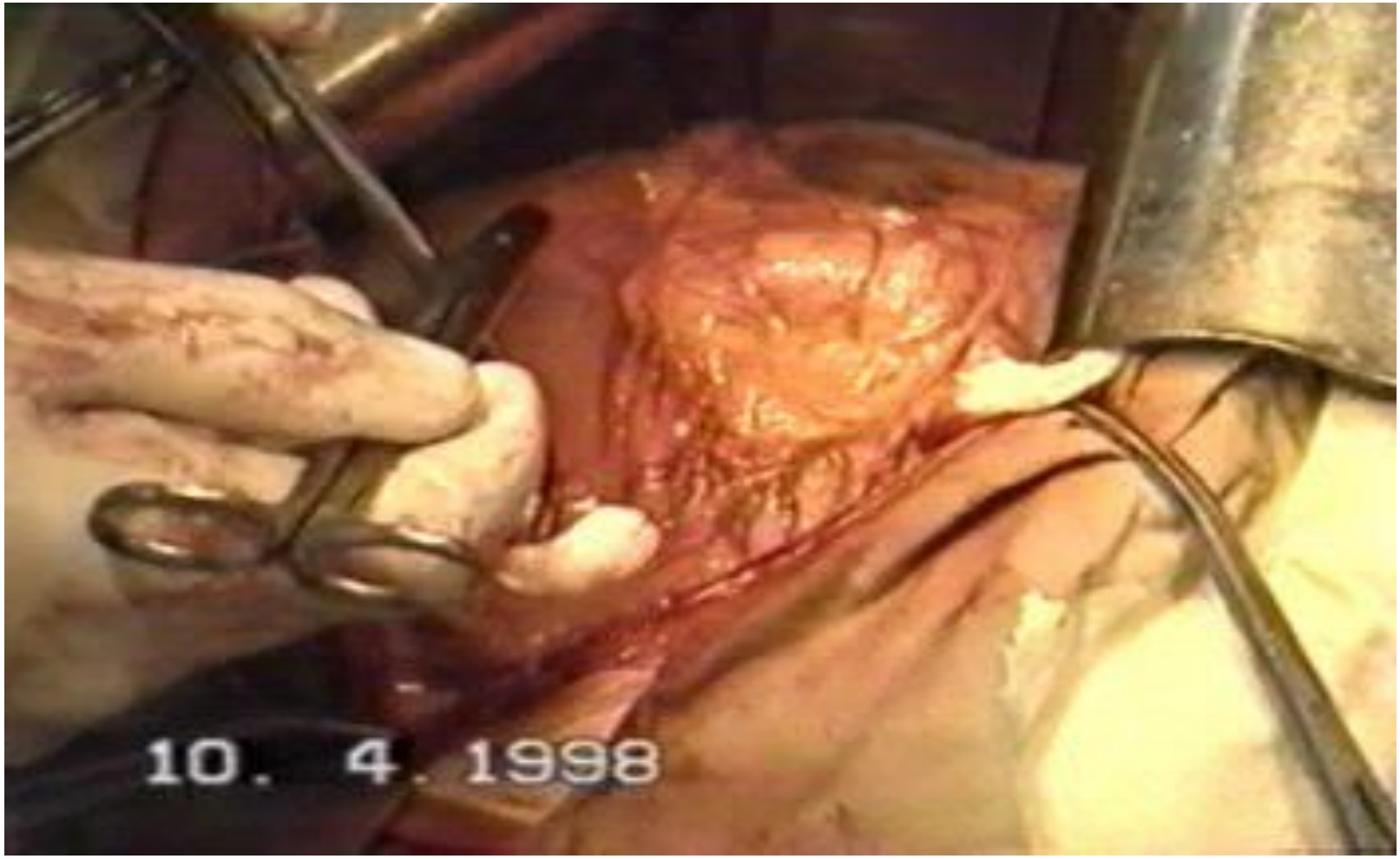

Дренажні операції при ваготоміях

Пілоропластика за Фіннеєм

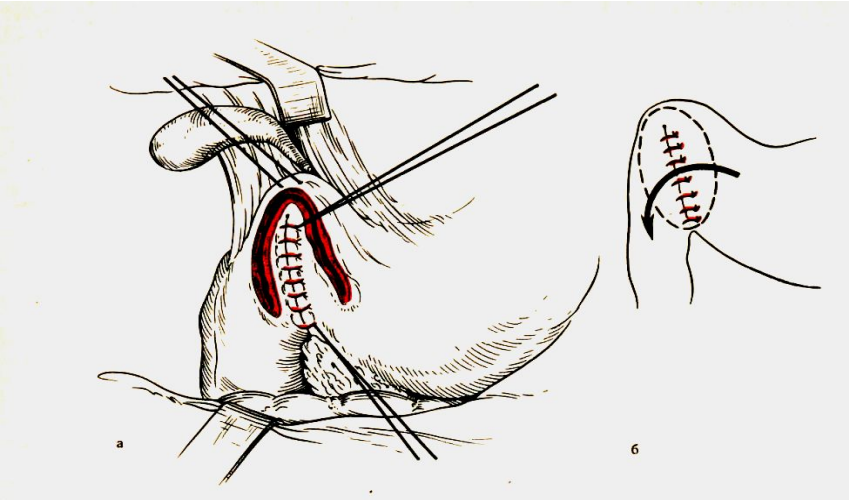

Пілоропластика за Гейнеке-Мікуличем

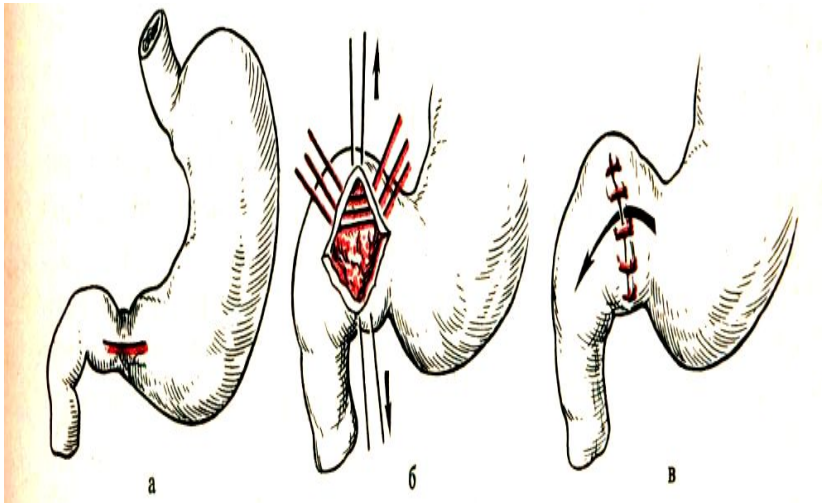

Гастродуоденоанастомоз за Жабуле

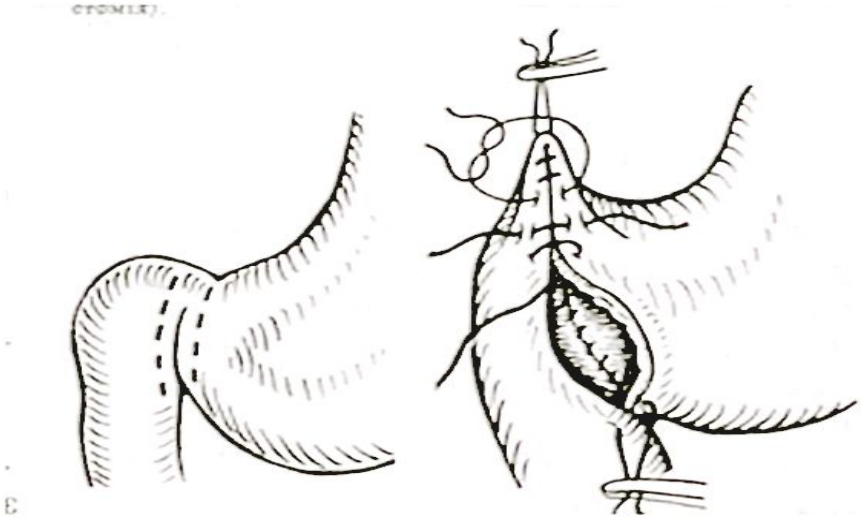

12.Пілоропластика за Гейнеке-Мікуличем

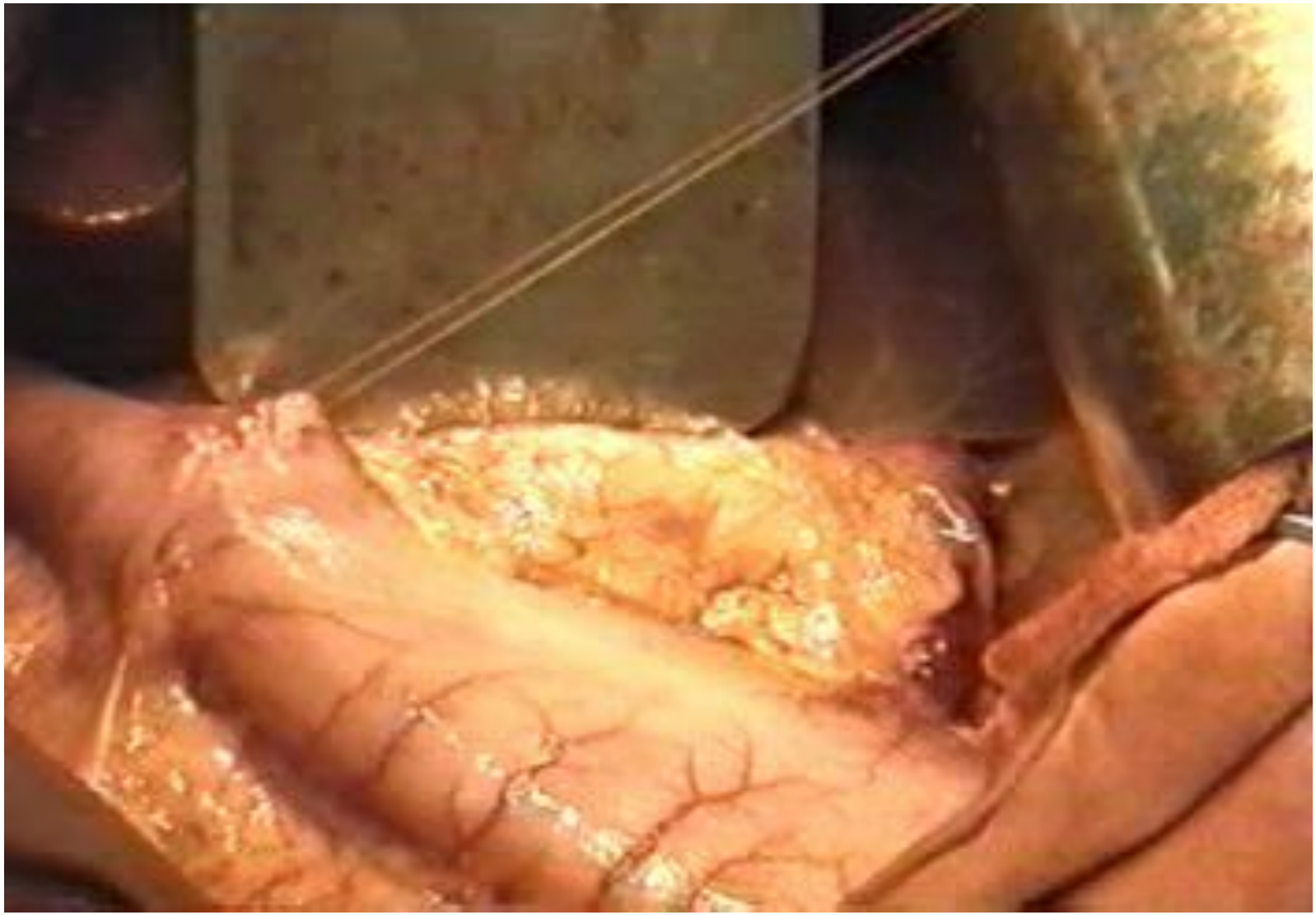

Хірургічна анатомія уродженого пілоростенозу.

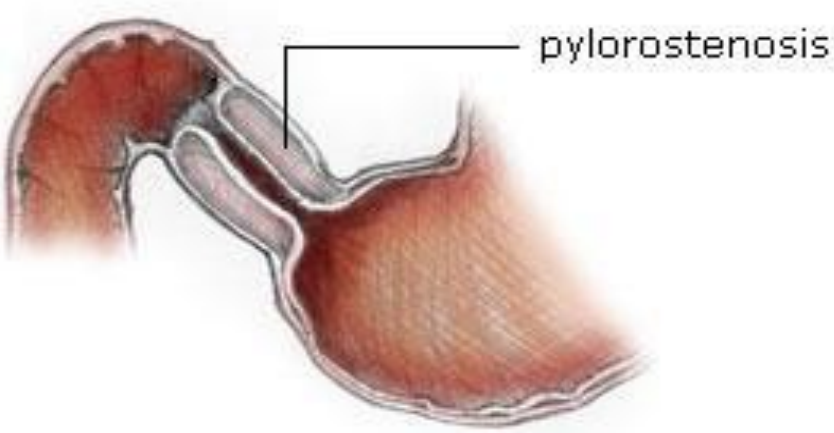

Пілоростеноз (стеноз воротаря шлунку) — вроджене або набуте звуження просвіту пілоричного каналу, наприклад внаслідок вади розвитку (рубцеве звуження просвіту, гіпертрофії і гіперплазії м'язових волокон воротаря шлунку на фоні локального дефіциту чи дегенеративних змін інтрамуральних нервових клітин).

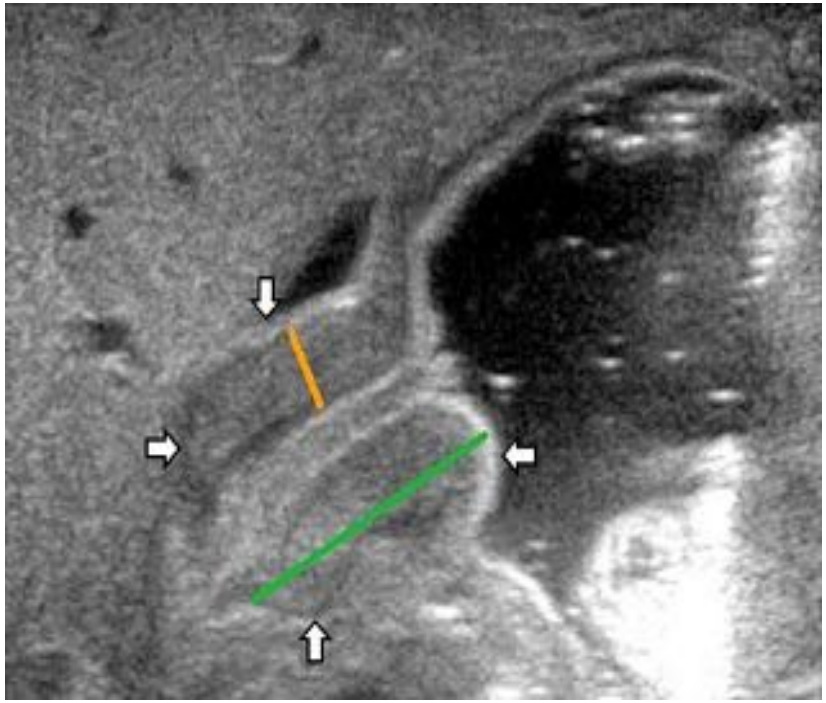

УЗИ данные при врожденном пилоростенозе

Эндоскопические данные при врожденном пилоростенозе

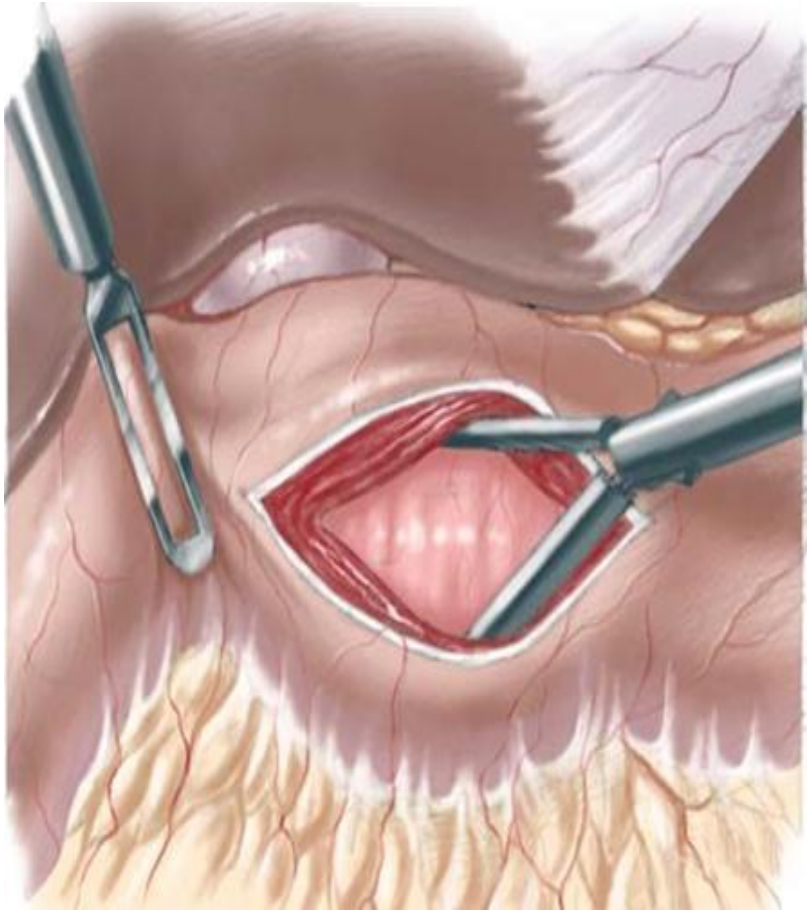

Універсальним оперативним втручанням при пілоростенозі є **пілороміотомія по Фреде-Рамштедту**. У безсудинних зоні виконується поздовжнє розсічення серозно-м’язового шару пілоричного відділу шлунка, з подальшим розведенням м’язів в перпендикулярному до лінії розрізу напрямку до вибухне слизової оболонки шлунка.