КАЗАХСКИЙ НАЦИОНАЛЬНЫЙ МЕДИЦИНСКИЙ УНИВЕРСИТЕТ ИМ. С.Д. АСФЕНДИЯРОВА

Паяные мостовидные протезы клинико-лабораторные этапы

Принял : Сайпудинкызы Алмагул
Выполнила: Рисбекова А.А.
Группа : СТ– 12-002-01
Курс : 4

Алматы-2016г.

Цель:

- Дать представление о паяным мостовидным протезе

План

- Паяные мостовидные протезы
- Препарирование опорных зубов
- Клинико-лабораторные этапы изготовления
- Заключение;
- Список литературы.

Bridges on the stamped metal crowns have an intermediate portion, which is fixed to the crowns solder. These stamped-brazed dentures actually contain three types of metal alloys - metal crown, the solder and the metal body of the prosthesis. Material for making stainless steel alloys are used and precious metals. The simplicity and low cost of manufacturing makes them a leader in fixed prosthetics. Are relatively cheap.

All- Metal Crown

This crown type use gold alloys or nickel or chromium or other metal-based alloy.

Жасанды қаптамаға қойылатын талаптар:
Қалпына келтіретін тістің пішінін дәл келтіру керек.
Жақсы білінетін экваторы болу керек.
Тіс мойнын барлық жағынан тығыз қоршап, қызыл иек қалташасына 0,3мм кіріп тұру керек.
Көршілес тістермен жанасуын толық қалыпына келтіру.
Төменгі жақтың барлық окклюзиялық қозғалысының қай фазасында болса да тіс қатарының түйісуіне кедергі келтірмеуі керек.

Dissection

Dissection of the abutment teeth with prosthetic bridges, supporting parts of which are full of pressed crowns start with the separation of interproximal surfaces separation discs or thin diamond burs plamevidnymi if preparation is carried out on the turbine drill. Other tooth surface dissected carborundum stones or diamond cylinder heads. Each prepared tooth must have a cylindrical shape with a diameter equal to the tooth neck. Dissection seeking forelock support parallel arrangement relative to each other. According to the chewing surfaces of the tissue removed by the thickness of the metal crowns, ie 0.3 mm.,

Клиника лық кезең	Зертханалық кезең.
1. Науқасты тексеру, емдеу жоспарын құру. 2. Тісті егелеу. 3. Екі жақтанда анатомиялық үлгі алу.	1. Модель құю, оны аклюдаторға ғаныштау. 2. Қаптаманы пішіндеу, металды қаптама қалыңдығынан көлемі кішірек. 3. Ғаныш штампигін және екі металл штампигін алу. 4. Контрштамп құю. 5. Қаптамаларды алғашқы және соңғы рет штамптау.
Жасанды қаптаманың тіске шақтап келтіру. Сауыттармен бірге қалып алу	1. Қалыпты бағалау. Мүсін құю. Аралық бөлігін мүсіндеуші балауызбен мүсіндеп, тістің анатомиялық пішінін беру. Құю бөлмесіне беру. 2. Келеген құманы бағалап өңдеу. Пемза, припойдың көмегімен дәнекерлеу.
Көпір тәрізді протезді тірек тістерге шақтап көру	Ағарту, жылтырату
Ағартып жылтыратқаннан кейін қаптаманы висфат – цементке бекіту	

припой

протез

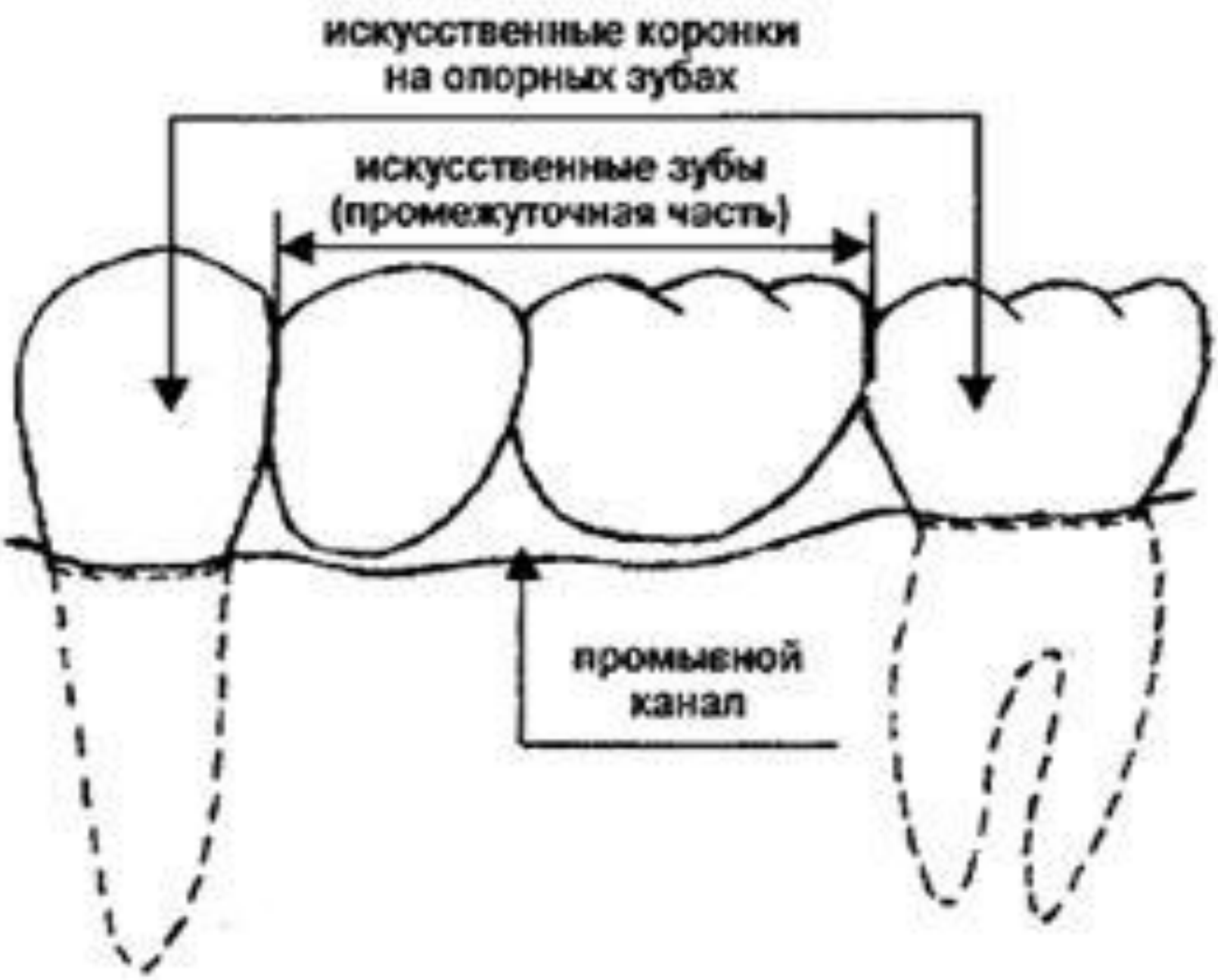
искусственные коронки
на опорных зубах
искусственные зубы
(промежуточная часть)
промывной
канал

Рис. 111. Положение искусственных зубов протеза по отношению к слизистой оболочке альвеолярного гребня.

а — висячее; *б*, *в* — касательное; *г* — седловидное (неправильное).

Штампованно-паяный мостовидный протез с напылением на нижней челюсти

Штампованно-паяный мостовидный протез с напылением на нижней челюсти. Протез по строению и цвету одинаковый с верхним, который был изготовлен ранее

Заключение:

Штампованные металлические коронки и фиксирующиеся на них мостовидные протезы. Отличаются высокой прочностью и долговечностью. Достаточно просты в изготовлении. Самый главный недостаток — **отсутствие эстетики**.

Список литературы:

- 1. Щербаков А.С. и др. Ортопедическая стоматология: Учебник. - СПб, 1997. - 565с.
- 2. Жулев Е.Н. Материаловедение в ортопедической стоматологии. - Н. Новгород: Изд. НГМА, 1997. - 136 с.
- 3. Копейкин В.Н. Руководство по ортопедической стоматологии: - М.: «Триада-Х»,1998. - 496 с.

Спасибо за внимание!!!