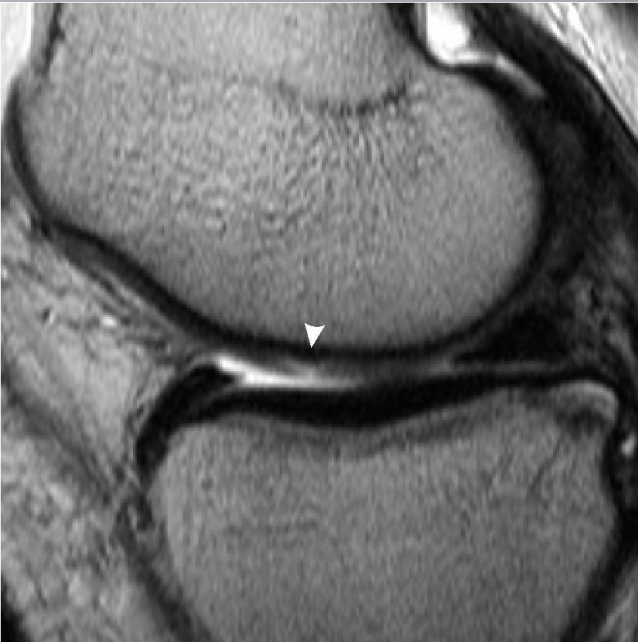

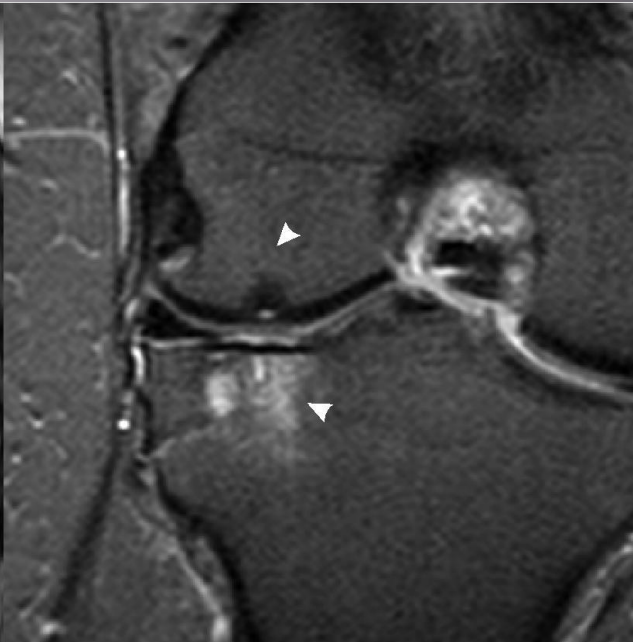
# МРТ ДИАГНОСТИКА В ТРАВМАТОЛОГИИ И ОРТОПЕДИИ

Демонстрация МРТ сканов  
Врач-рентгенолог, :к.м.н. Власов Е.А.

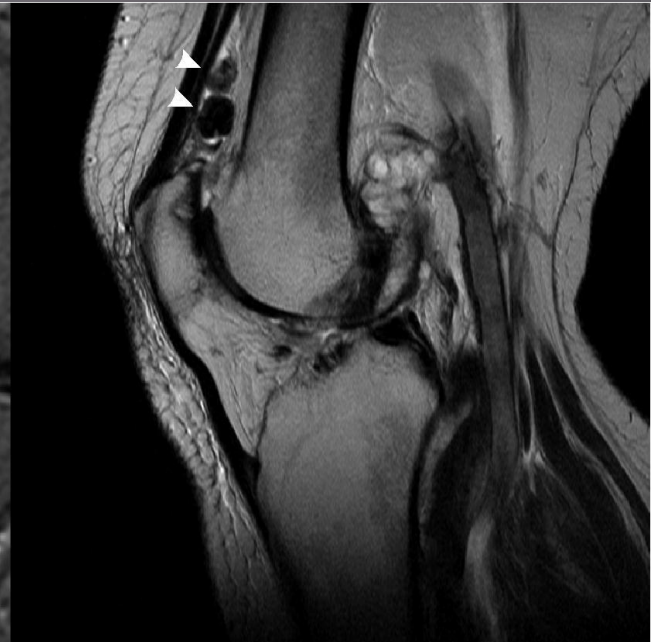# Суставной хрящ



Разрыв хряща

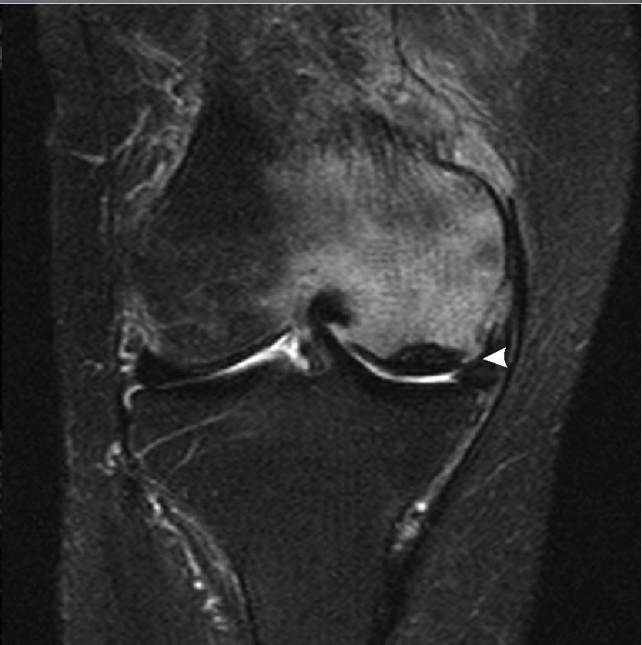
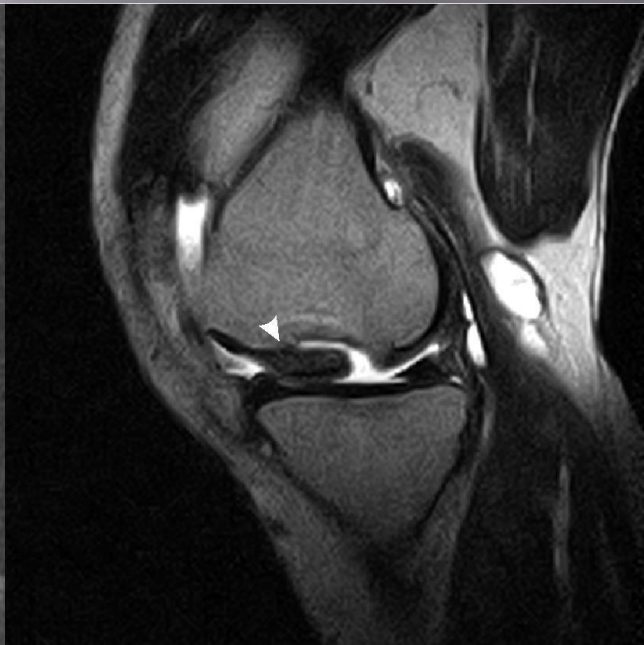
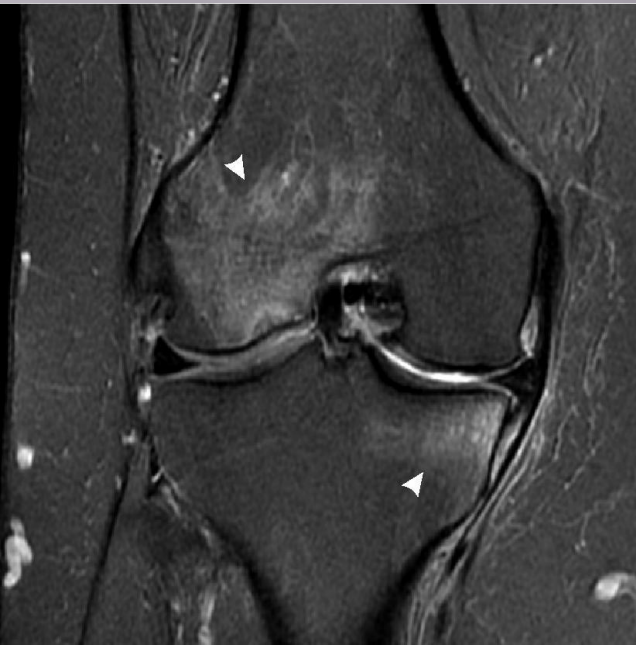Эрозия  
суставной  
поверхности



Синовиальный  
хондроматоз

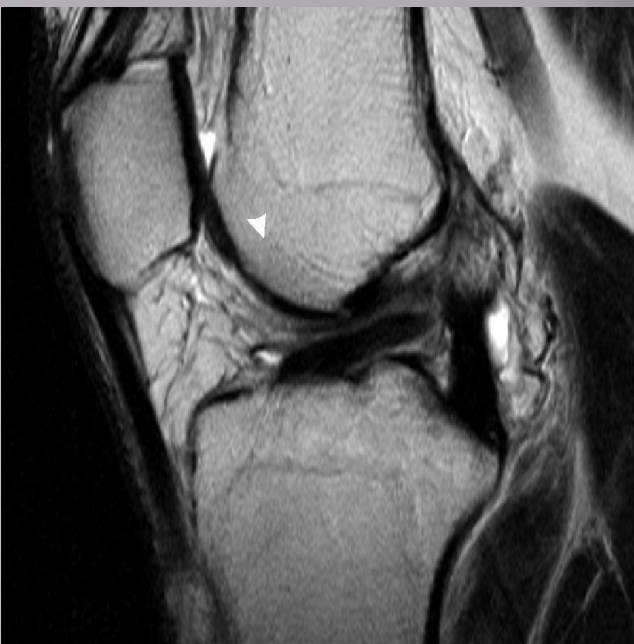# Трабекулярный отёк



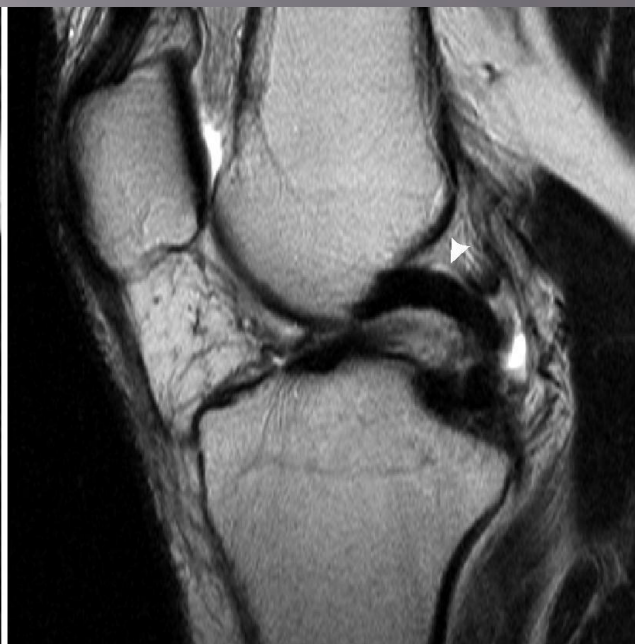**Трабекулярный  
отёк**

**Рассекающий остеохондрит**

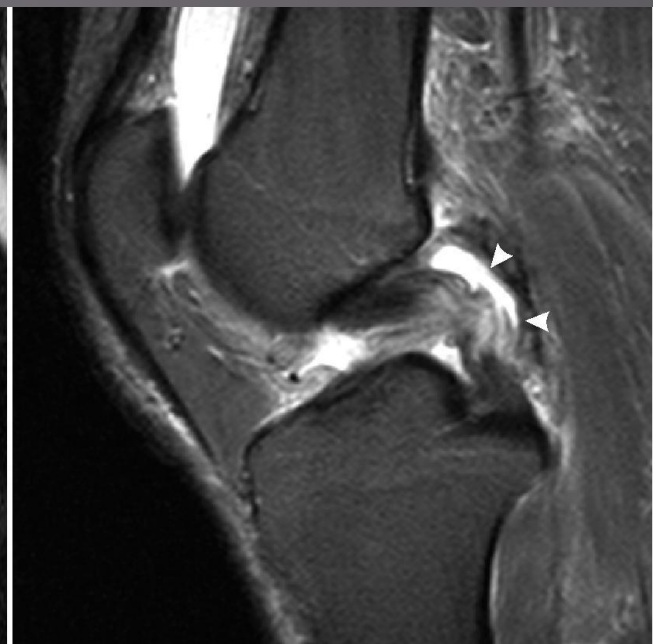
# Крестообразные связки



Разрыв ПКС

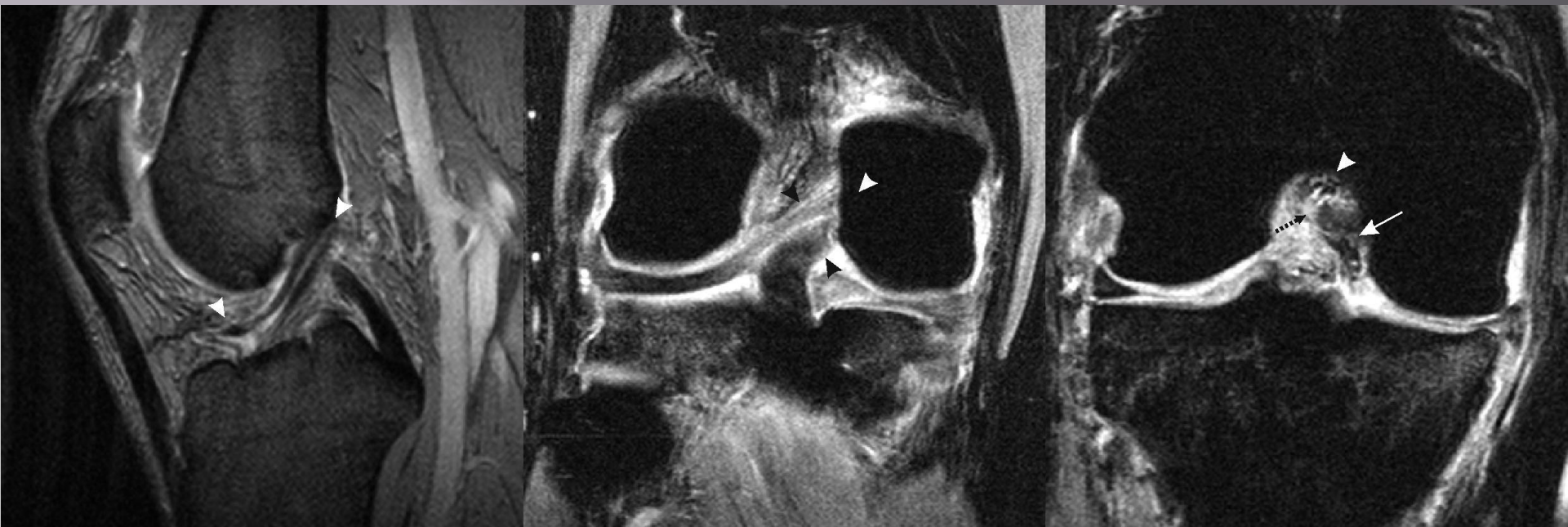

Ангуляция  
ЗКС



Частичный  
разрыв ЗКС

# Крестообразные связки

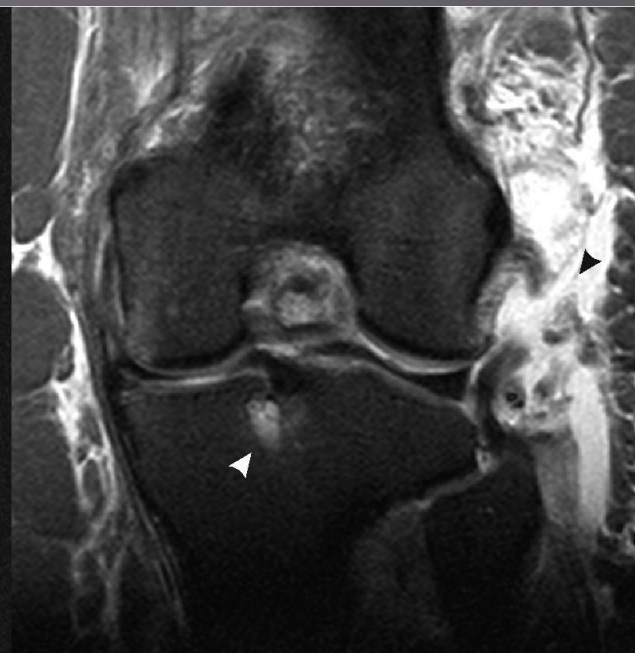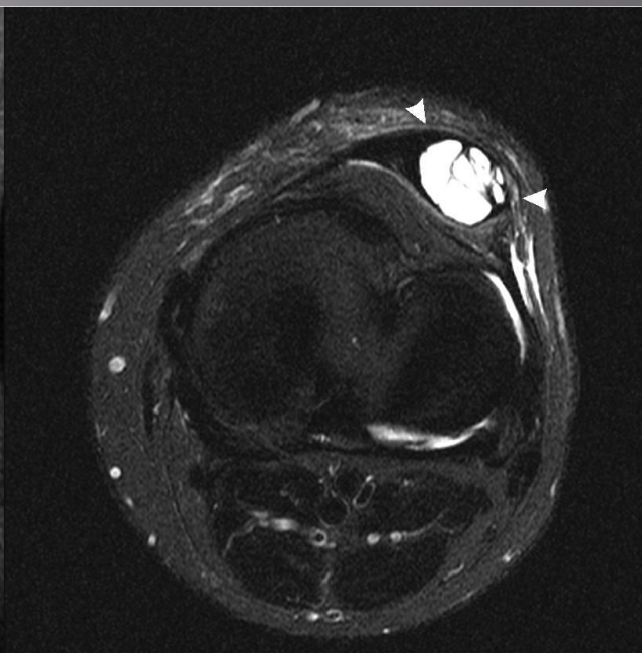

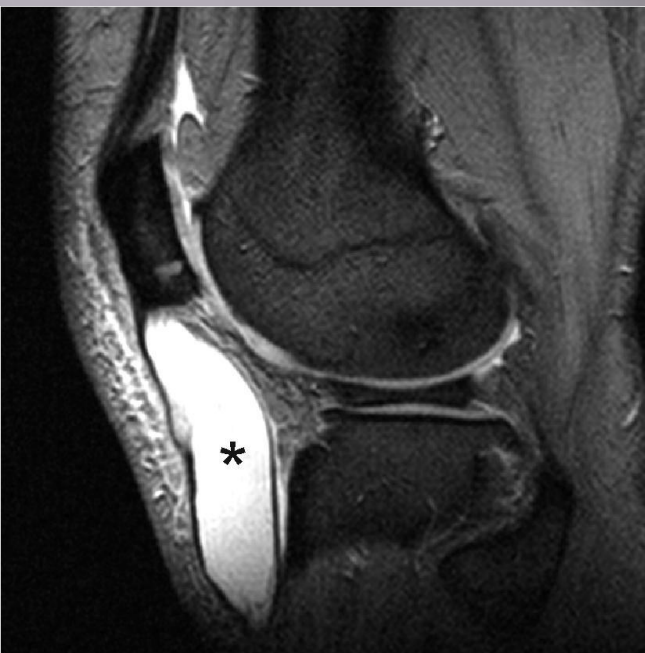
Частичный  
разрыв ПКС

Нормальный  
ход связок

Разрыв ПКС

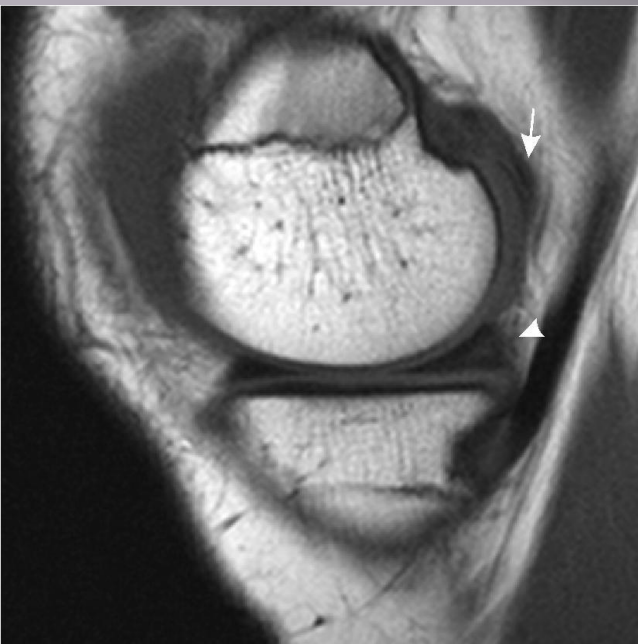
# Связки коленного сустава



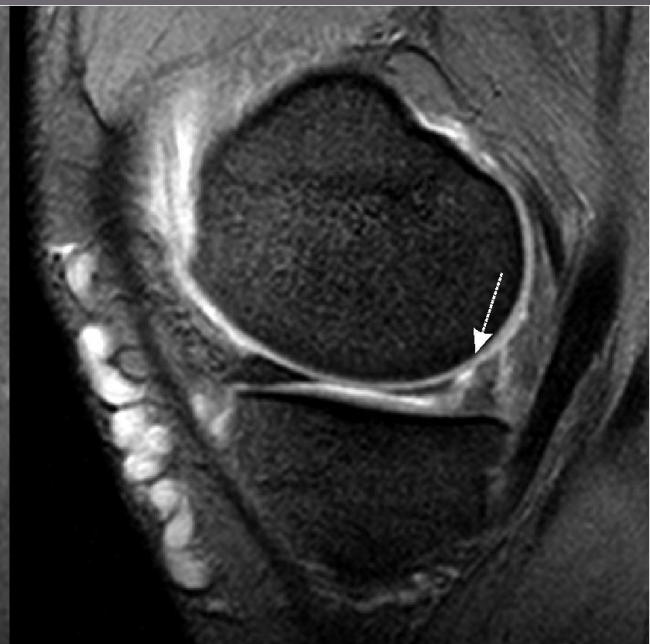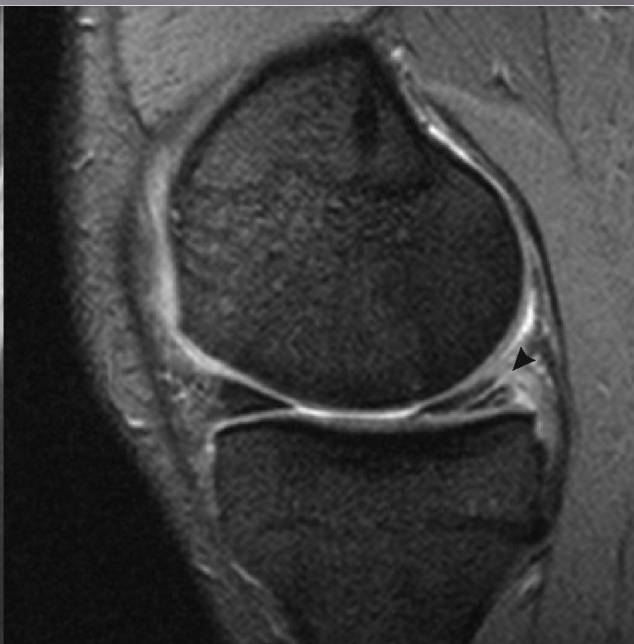
Разрыв собственной связки надколенника с гематомой

Разрыв коллатеральной связки

# Мениски

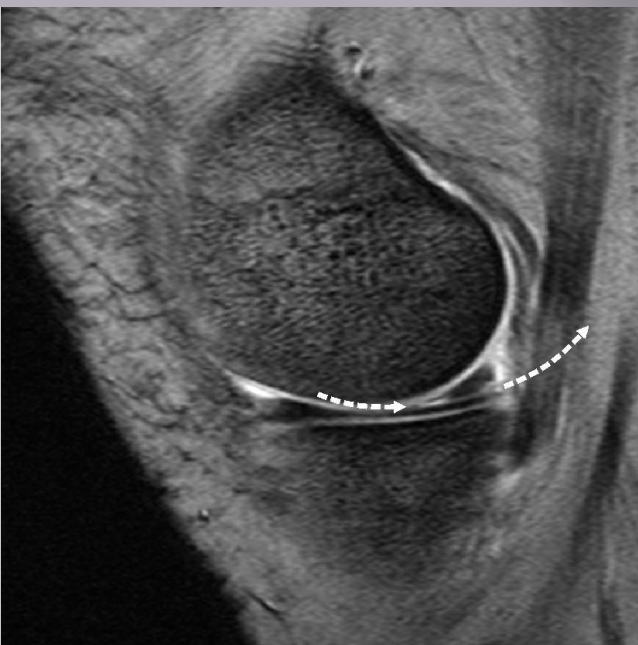

Stoller I-II

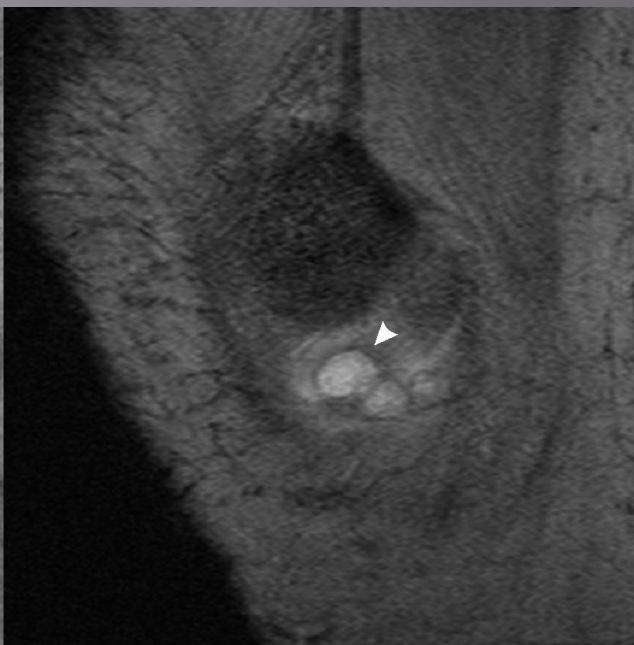


Stoller III a-b

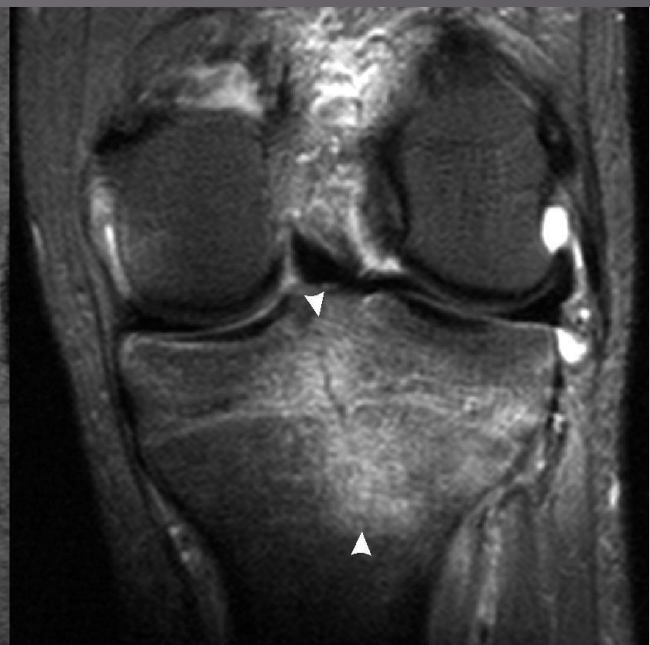# Мениски



Stoller IIIa



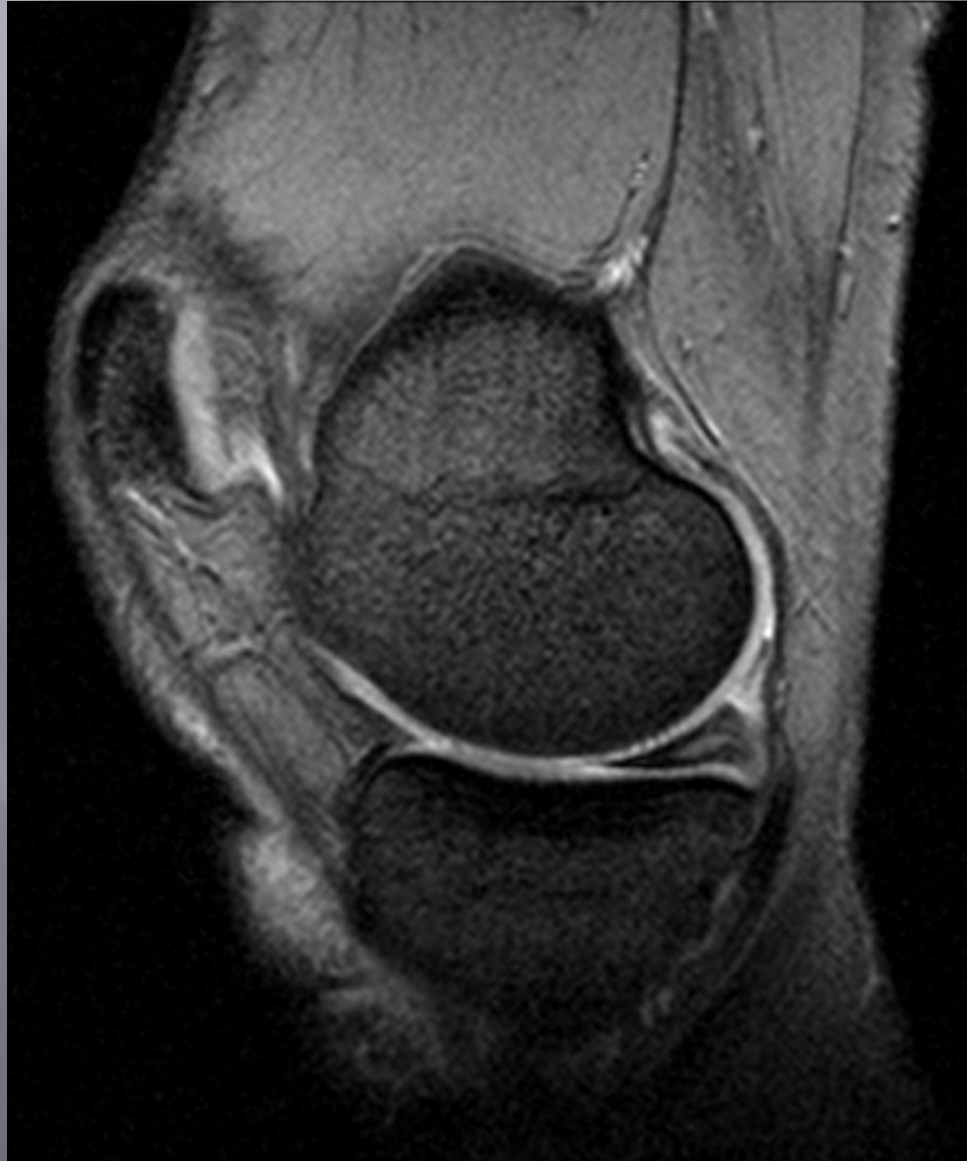Stoller IIIa cyst  
complication



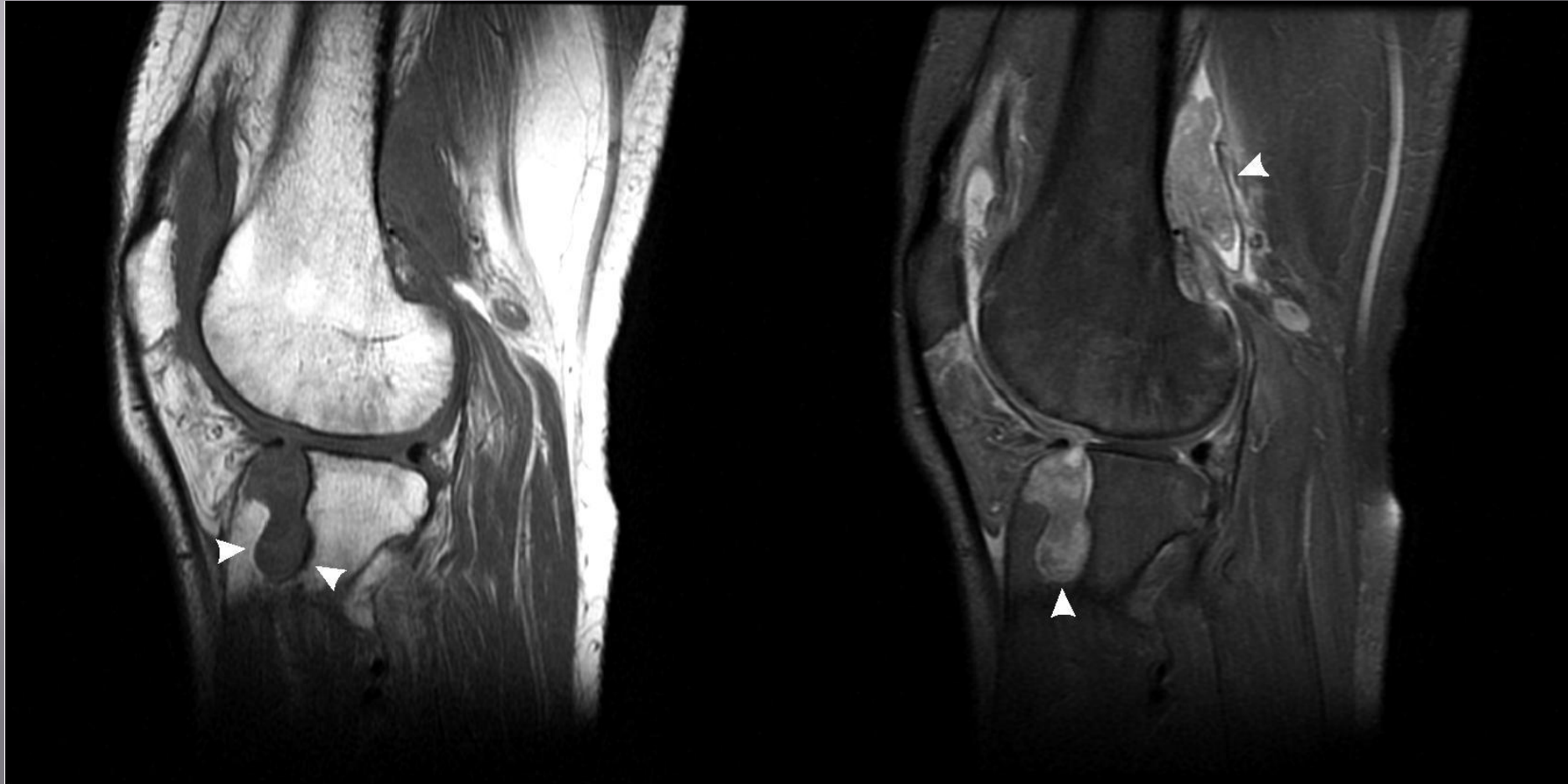
Незавершенный  
перелом



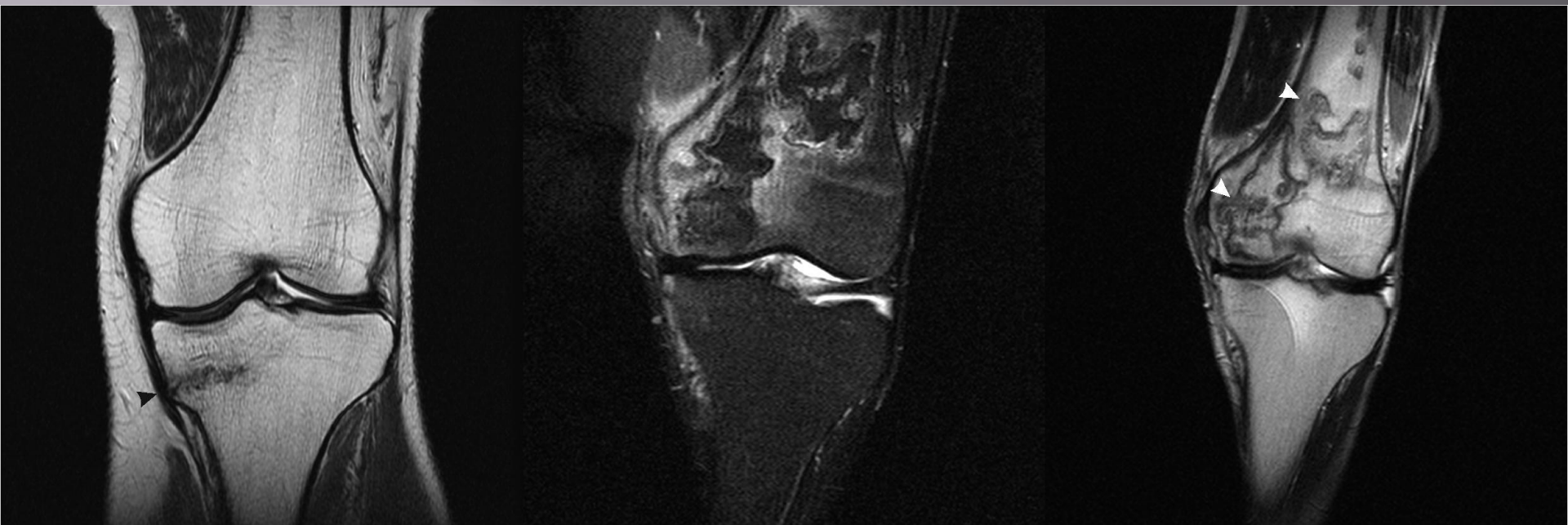# Мениски



# Вилло-нодулярный синовит



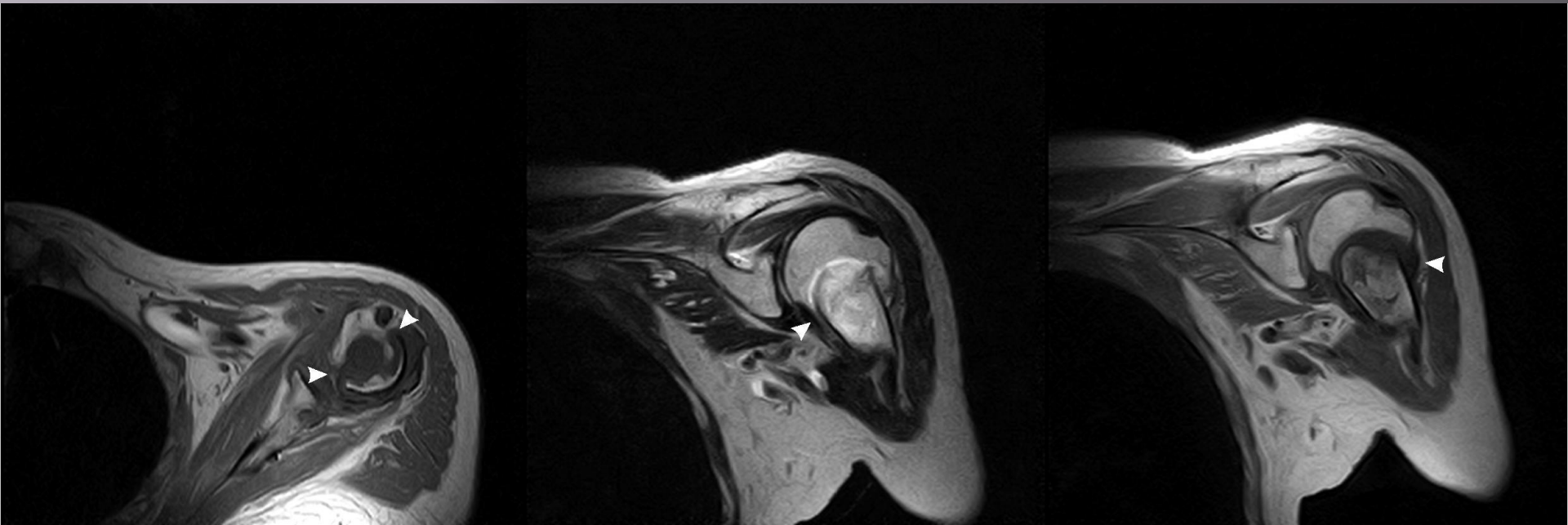
# Костная реструктуризация



Лоозеровская зона  
перестройки  
«стрессовый  
перелом»

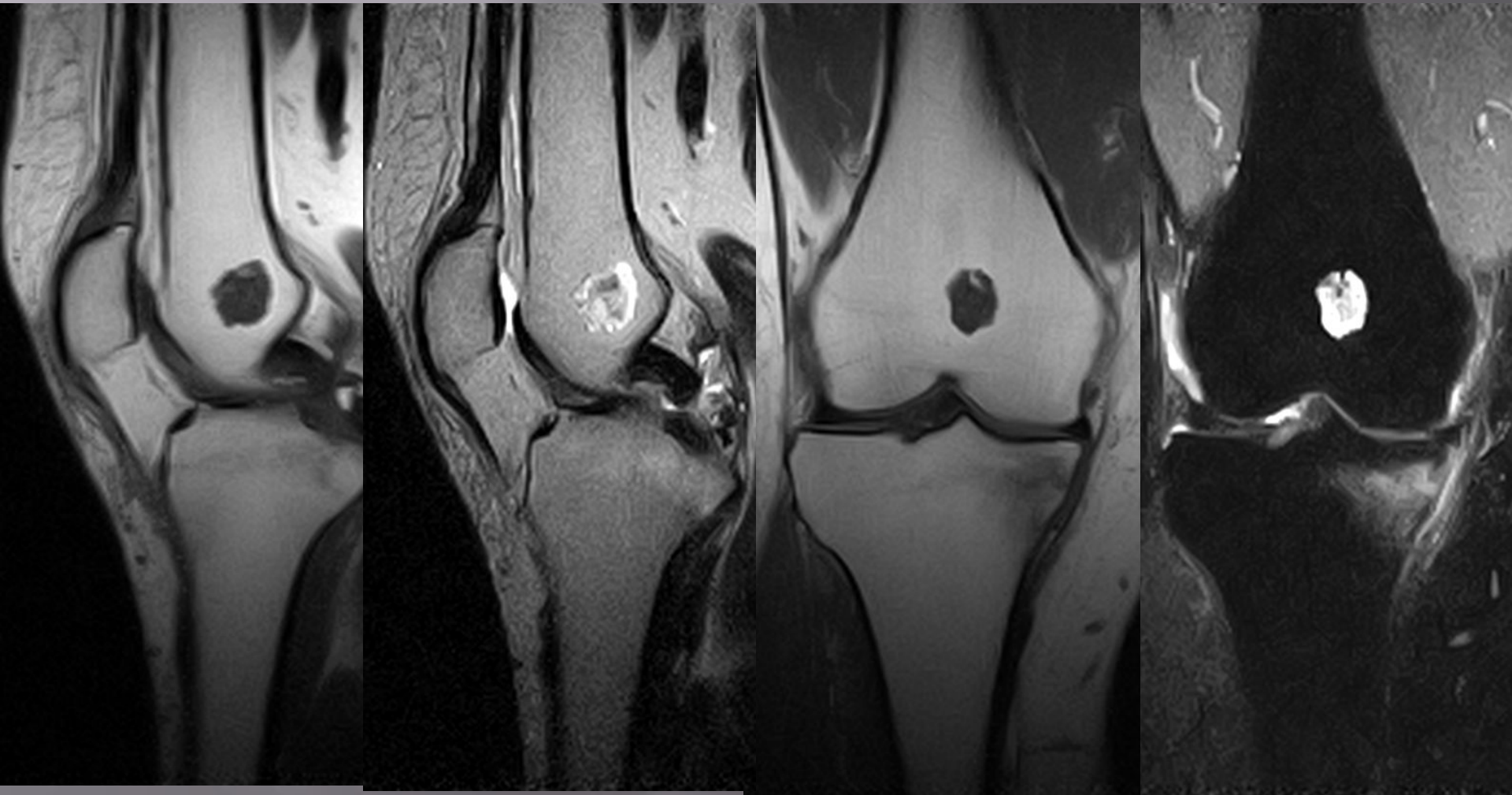Инфаркт костного мозга

# Перелом

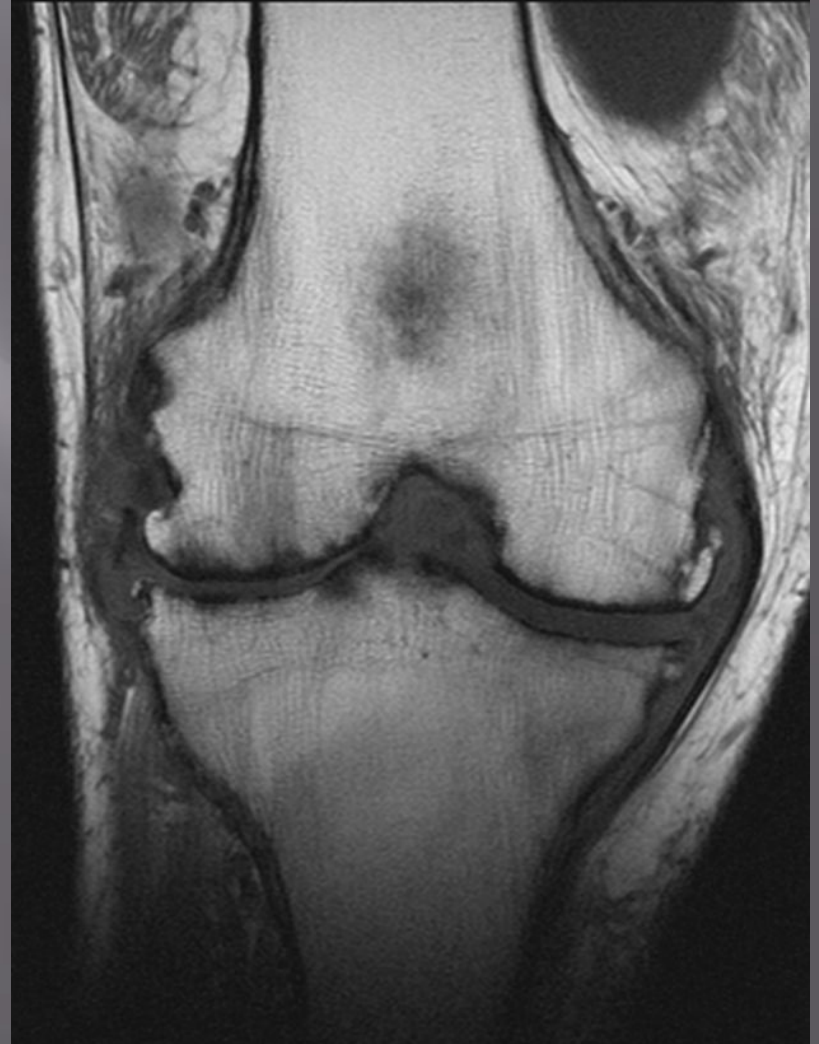
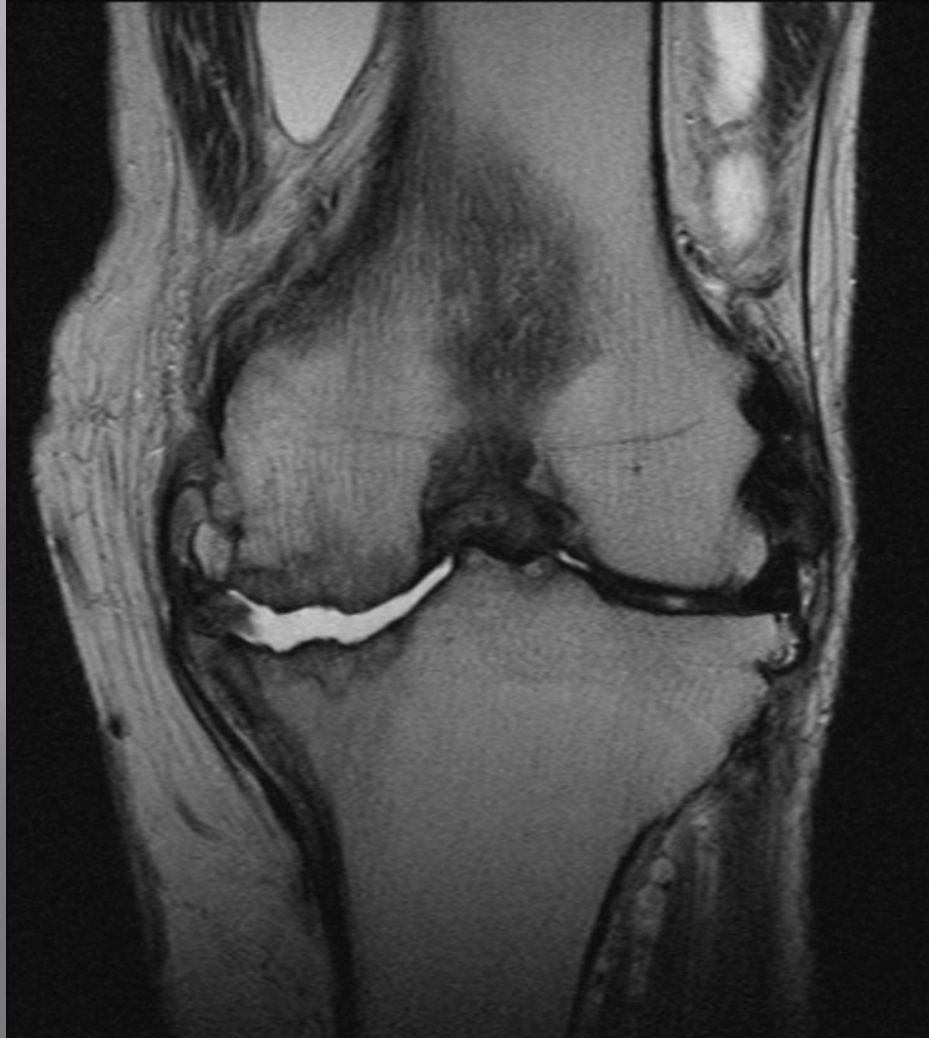
Вколоченный перелом хирургической шейки плеча, отсутствие консолидации (псевдоартроз)

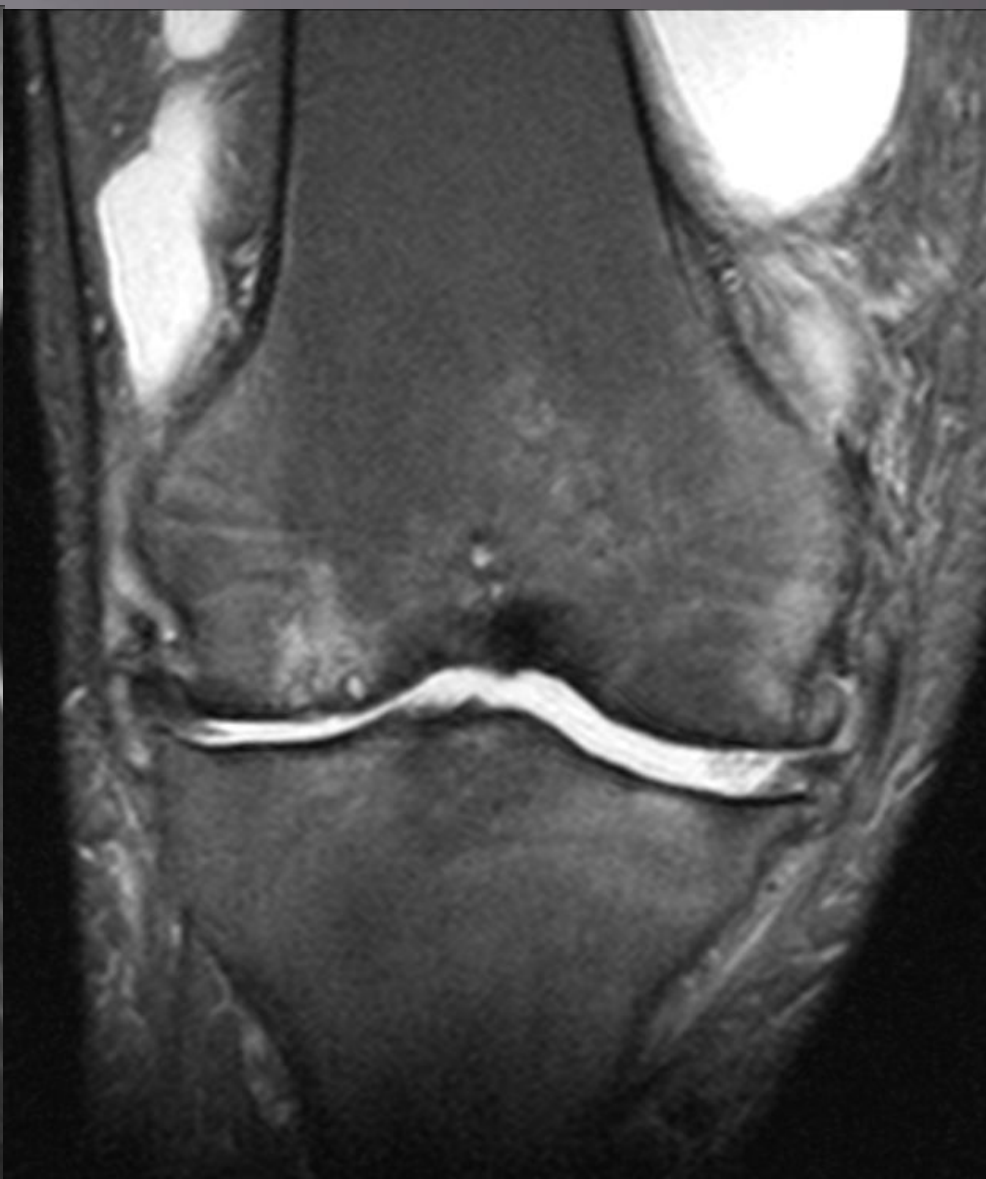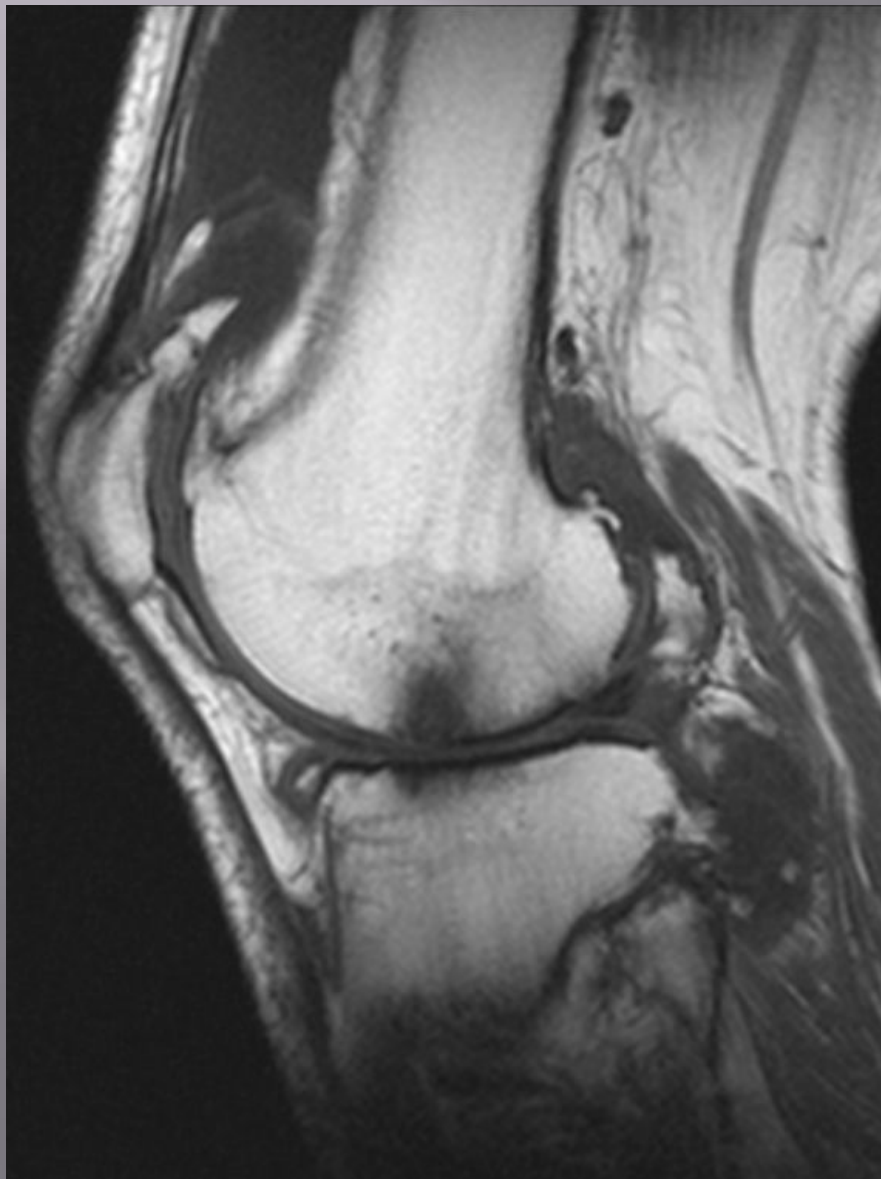# Энхондрома



# Ревматоидный артрит



# Ревматоидный артрит



# Кистовидная перестройка

