Открытое овальное окно и ишемический инсульт

Патофизиология, клиника, современное понимание диагностики и лечения

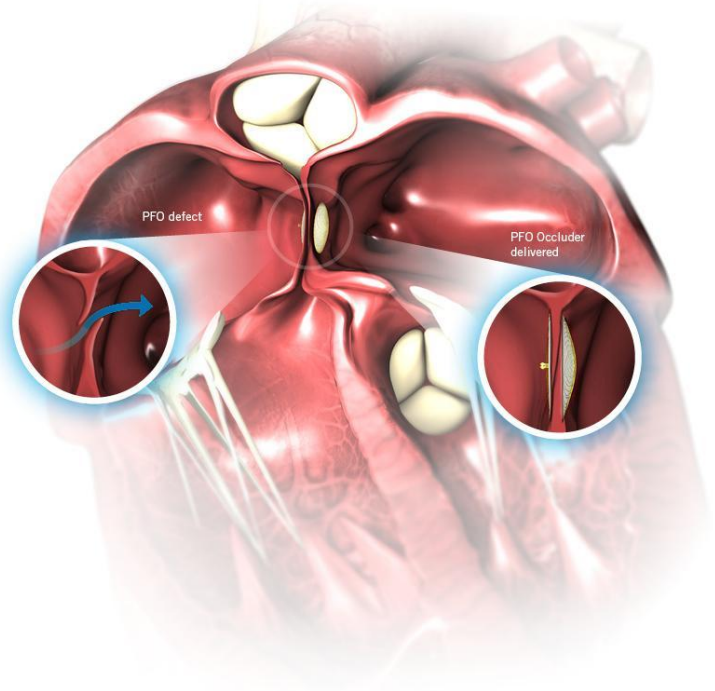

Михаил Долганов

02.04.2019, отделение неврологии РСЦ ЧОКБ, кафедра нервных болезней ЮУГМУ

Эпидемиология, анатомия, патофизиология открытого овального окна

Анатомия и физиология ООО

RA-Right Atrium
IVC-Inferior Vena Cava
SVC-Superior Vena Cava
SS-Septum Secundum
SP-Septum Premium
LA-Left Atrium

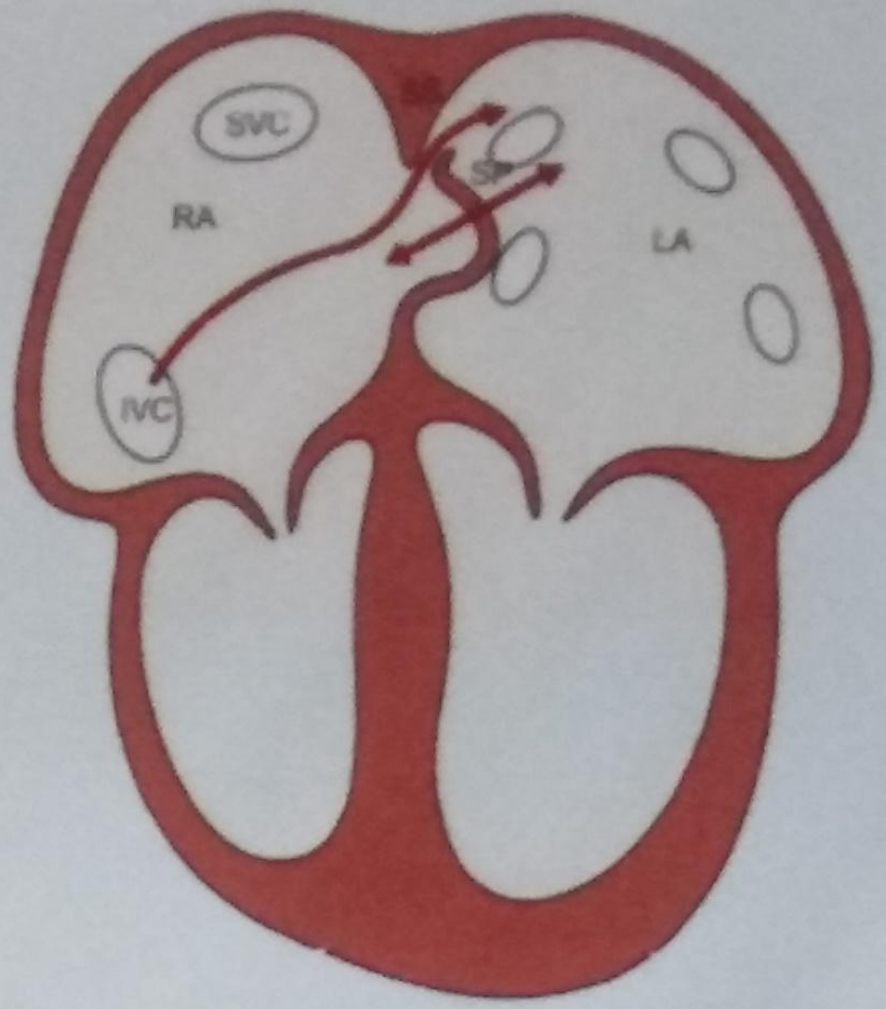

Анатомические типы ООО

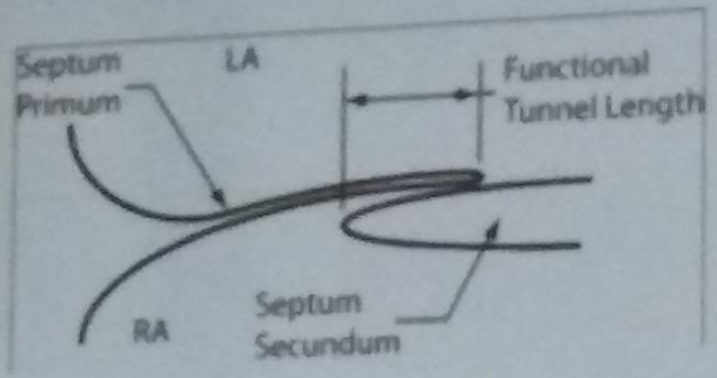

Тип 1: туннелевидный

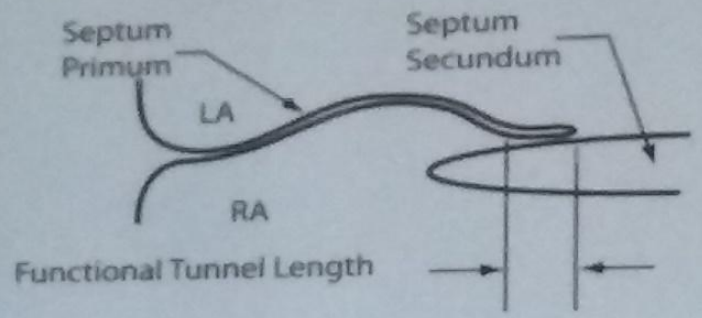

Тип 2: туннелевидный с аневризмой

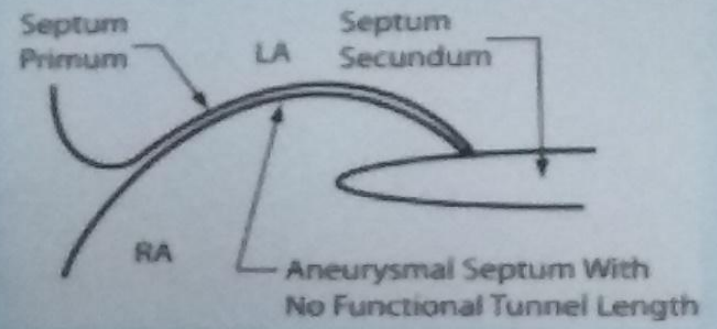

Тип 3: Аневризма МПП без туннеля

Распространённость ООО по данным аутопсии

Год	Авторы	Количество аутопсий	Встречаемость, %	Возраст
1934	Seib	500	17,0	> 20
1948	Wright et al.	492	22,9	Взрослые
1931	Patten	4083	24,6	Взрослые
1897	Parson and Keith	399	26,0	Взрослые
1984	Hagen et al.	965	27,3	> 1
1918	Scammon and Norris	1809	29,0	> 1
1930	Thompson and Evans	1000	29,0	Взрослые
1900	Fawcett and Blachford	306	31,7	> 10
1979	Sweeney and Rosenquist	64	31,0	> 10
1972	Schroeckenstein	144	35,4	> 20
Всего		9762	27,4	

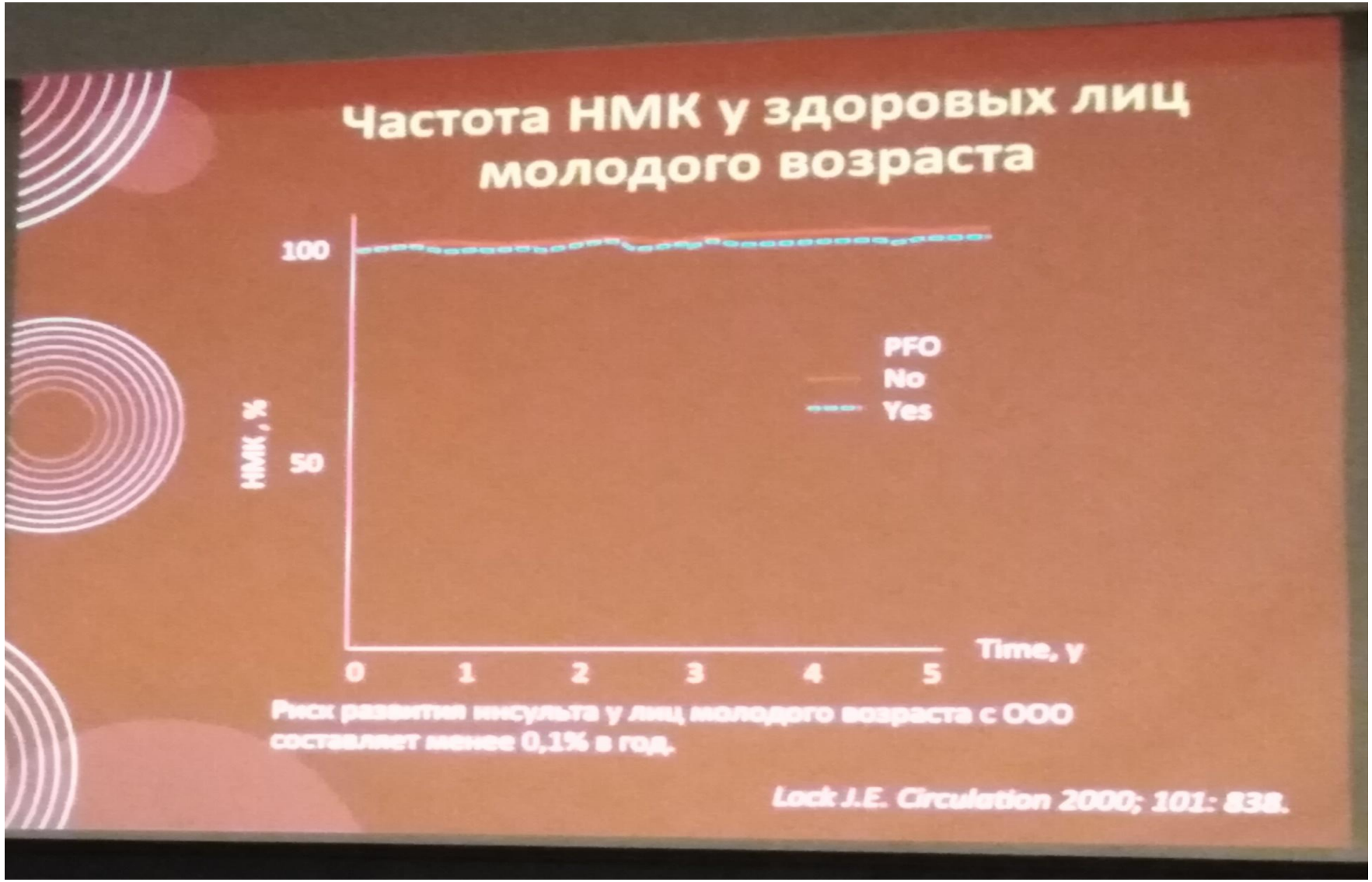

Превентивно ООО не закрывают

Частота выявления открытого овального окна у пациентов с инсультом и здоровых лиц

10-44% при ишемическом инсульте

31-77% при криптогенном инсульте

4-25% при установленной причине инсульта

3-24% в группе здоровых лиц

Homma S. Circulation 2005; 112: 1063

Meissner I. SPARC JACC 2006; 47: 440-445

Mas J. NEJM 2001; 345: 1740

Lamy C. Stroke 2002; 33: 706-711

Adams H. Mayo Clin Proc 2004; 79: 15-19



Взаимосвязь инсульта и ООО

- 600 000 случаев ИИ происходит ежегодно в США
- из них 200 000 случаев - криптогенный инсульт
- 70 000 случаев инсульта связаны с ООО

Meier D., Lock J.T. Circulation 2003; 7: 5-9.

Выявляемость ООО при криптогенном инсульте

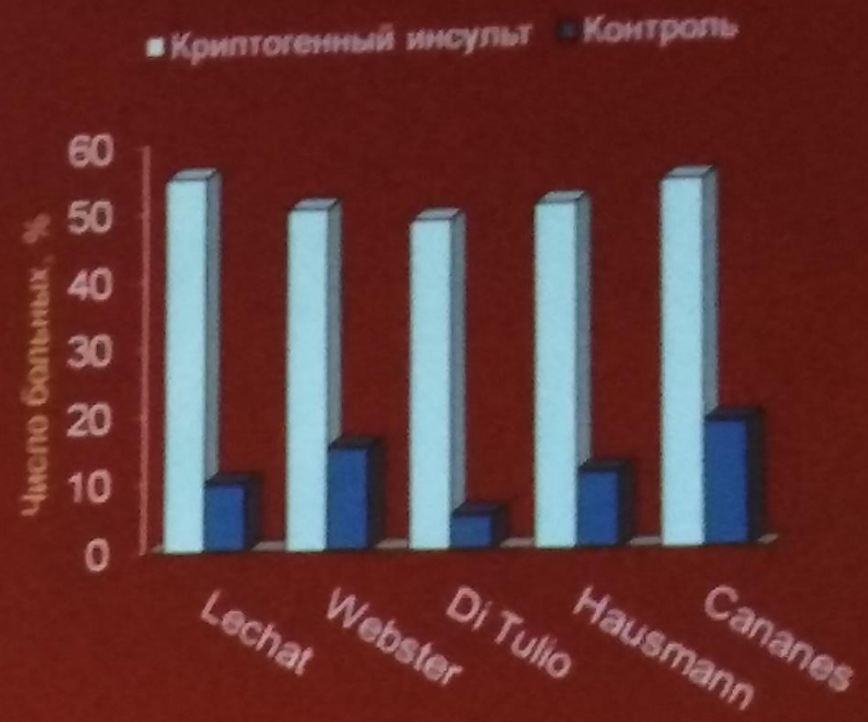

ООО≠ ИИ ООО +источник ТЭ=ИИ

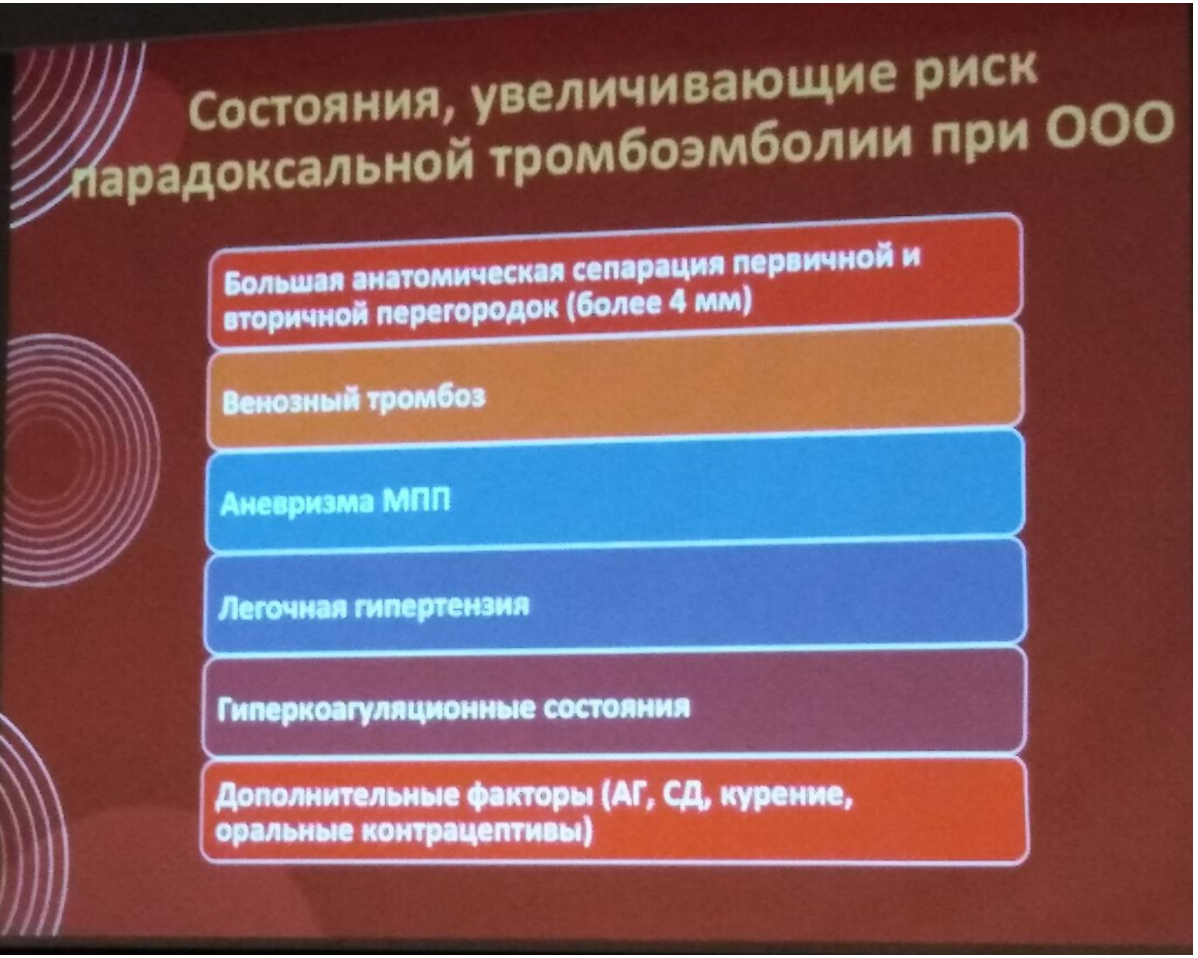

Источники ТЭ:

- вены н/к
- вены таза
- само ООО (его особая конфигурация)

НО! Часто источников ТЭ не находят

Необходимыми условиями реализации парадоксальной тромбоэмболии являются артерио-венозные сообщения в сердце или малом круге кровообращения и источник тромбоэмболов в венозной системе

- Открытое овальное окно
- Дефекты МПП и МЖП
- Внутрилегочный артериовенозный шунт
- Общий атриовентрикулярный канал, открытый артериальный проток

Криптогенный инсульт в структуре всех ОНМК в России

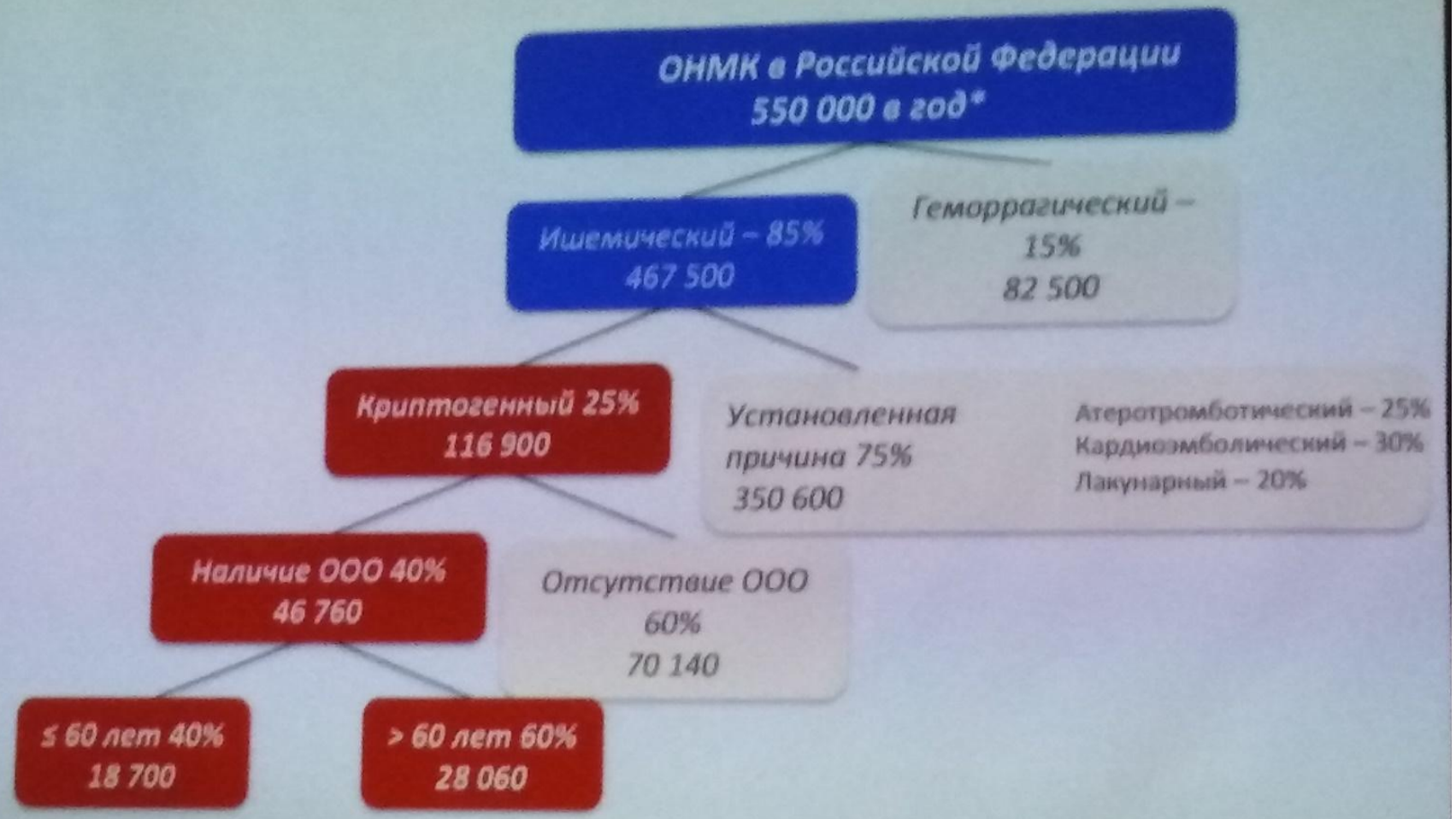

*Скворцова В., Стаховская Л., 2009, 2014

Профилактика повторного ИИ при ООО: препараты или вмешательство?

Доказательная база метода окклюзии открытого овального окна для профилактики ОНМК

(публикации 2017 - 2018 годов)

- Ключевые рандомизированные клинические исследования -

The NEW ENGLAND JOURNAL of MEDICINE

CLOSE

Long-Term Outcomes of Patent Foramen Ovale Closure or Medical Therapy after Stroke

RESPECT

ORIGINAL ARTICLE

Patent Foramen Ovale Closure or Antiplatelet Therapy for Cryptogenic Stroke

REDUCE

Cryptogenic Stroke and High-Risk Patent Foramen Ovale

The DEFENSE-PFO Trial

DEFENCE-PFO

Результаты исследования RESPECT (980)

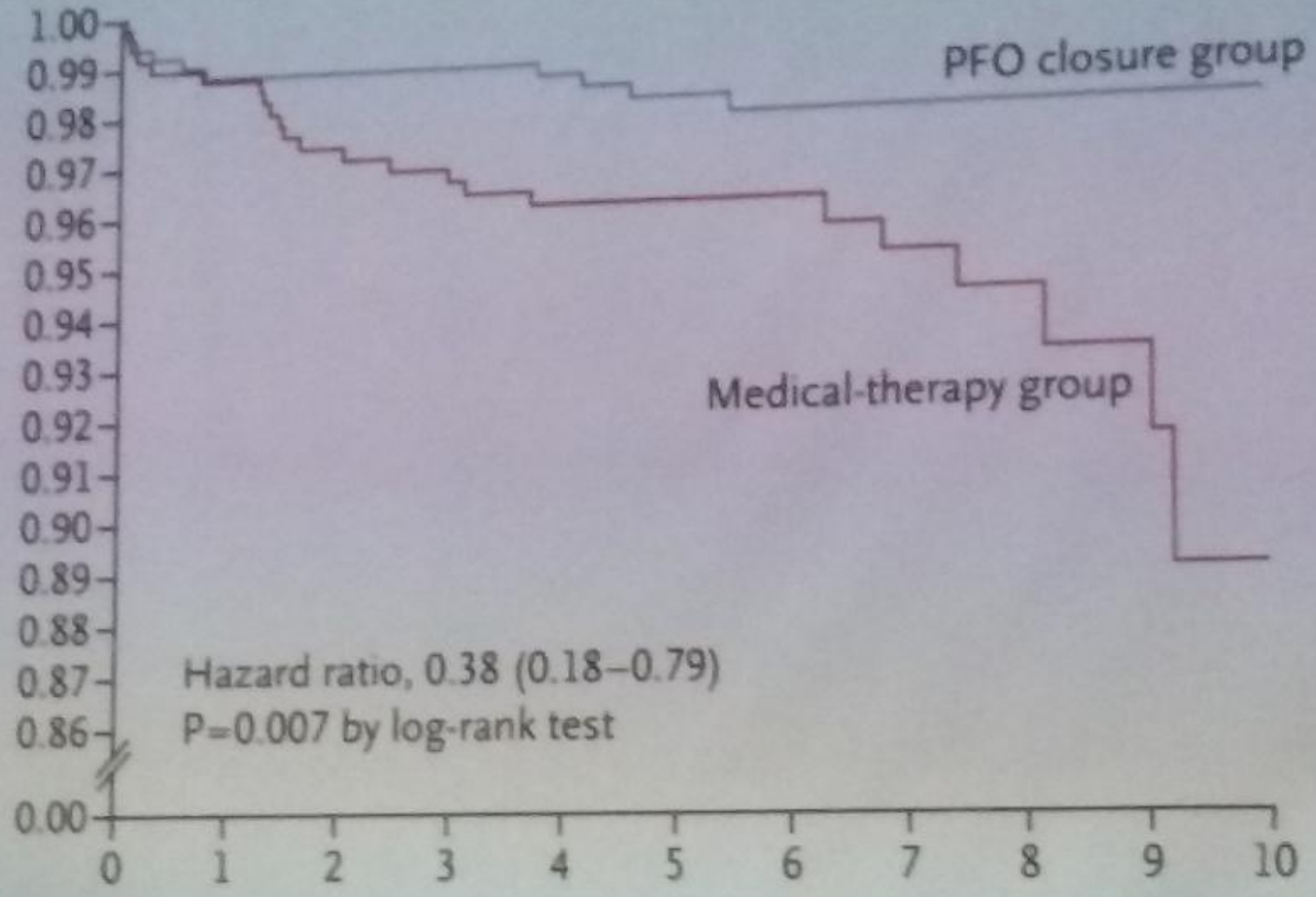

Комбинированная конечная точка – повторный нефатальный ишемический инсульт, фатальный ишемический инсульт, ранняя смерть после рандомизации

REDUCE–субпопуляционный анализ

Подгруппа	Окклюдер n/N (%)	ОАК n/N (%)	Соотношение рисков (95% ДИ)	P-критерий*	Interaction P-Value
Вся группа	6/441 (1.4%)	12/223 (5.4%)	0.23 (0.09, 0.62)	0.002	
Возраст					0.85
18-45	3/204 (1.5%)	6/114 (5.3%)	0.26 (0.07, 1.04)	0.041	
46-59	3/237 (1.3%)	6/109 (5.5%)	0.21 (0.05, 0.84)	0.015	
Пол					0.62
Муж	3/261 (1.1%)	8/138 (5.8%)	0.19 (0.05, 0.71)	0.006	
Жен	3/180 (1.7%)	4/85 (4.7%)	0.31 (0.07, 1.40)	0.109	
Регион					1.00
Европа & Центральная Азия	3/225 (1.3%)	6/108 (5.6%)	0.23 (0.06, 0.93)	0.025	
США	3/215 (1.4%)	6/115 (5.2%)	0.24 (0.06, 0.94)	0.026	
Размер шунта					0.77
Малый	1/77 (1.3%)	2/43 (4.7%)	0.27 (0.03, 3.03)	0.258	
Умеренный – Большое	4/348 (1.1%)	10/173 (5.8%)	0.18 (0.06, 0.58)	0.001	



*Two-sided log-rank

Закрытие ООО лучше ← → Антиагреганты лучше

REDUCE – заключение

- В группе пациентов, перенесших криптогенный инсульт, которым выполнена окклюзия ООО и рекомендована антиагрегантная терапия, отмечено снижение риска повторных ишемических инсультов на 77% по сравнению с группой изолированной антиагрегантной терапии
- Продемонстрированные результаты вероятно изменят клиническую тактику ведения пациентов с криптогенным инсультом и верифицированным ООО и снизят риск повторных событий

Результаты исследования DEFENCE- PFO

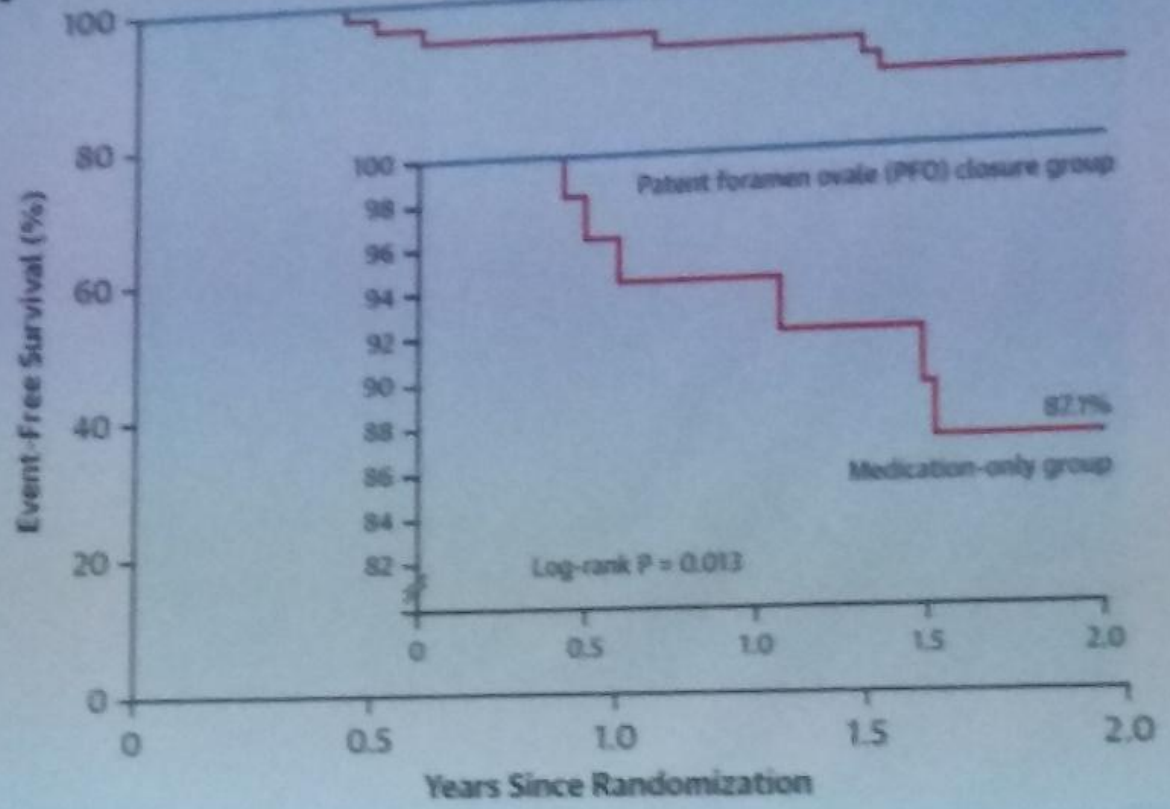

- Комбинированная конечная точка: ишемический инсульт, геморрагический инсульт, крупное кровотечение, транзиторная ишемическая атака

Метаанализ крупных исследований

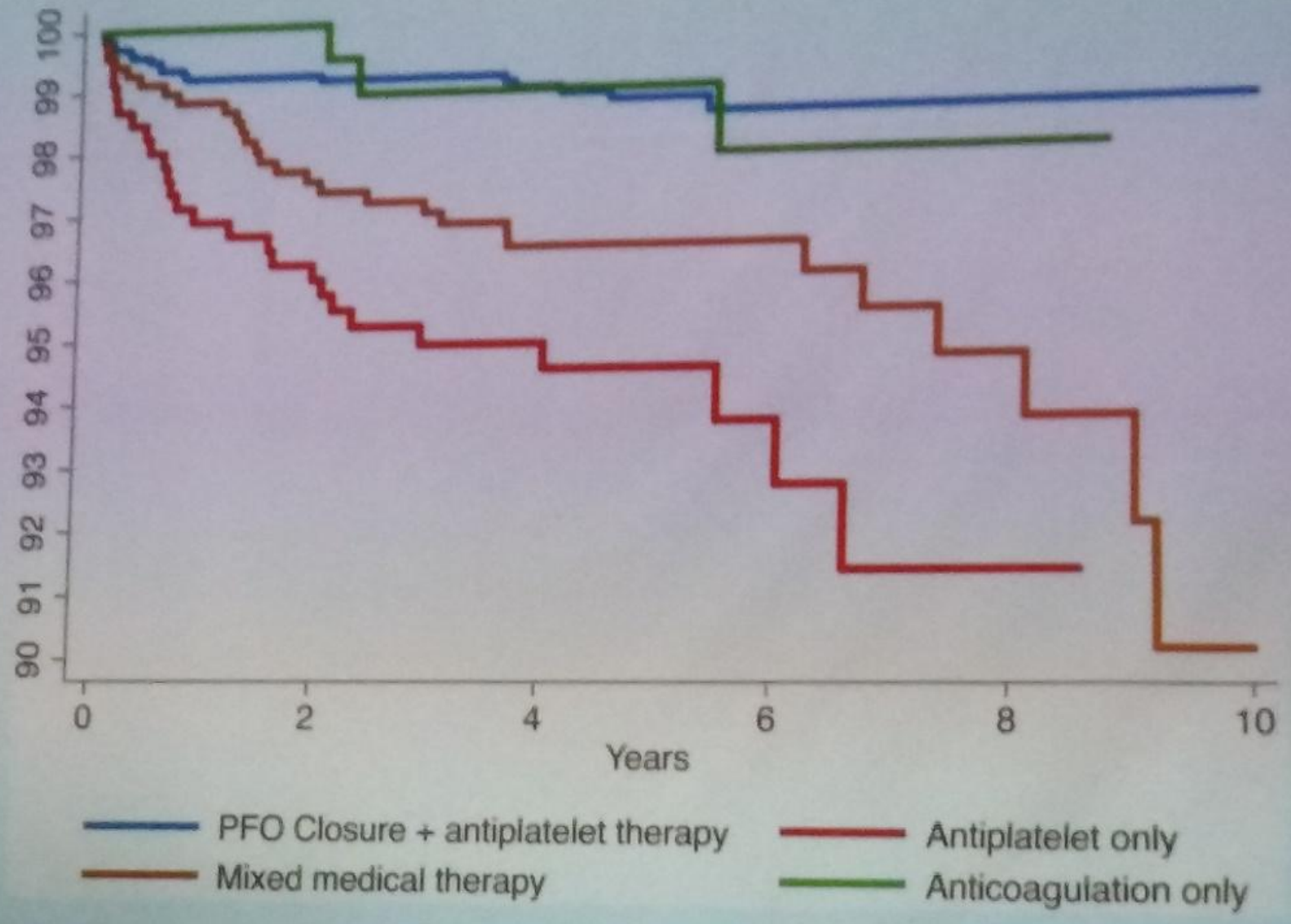

Hassan Mir et al. BMJ Open 2018;8:e023761

REDUCE

- В группе пациентов, перенесших криптогенный инсульт, которым выполнена окклюзия ООО и проводилась антиагрегантная терапия, отмечено снижение РР повторного ИИ на 77% по сравнению с группой пациентов, получавших антиагрегантную терапию.

RESPECT

- В группе пациентов в возрасте от 18 до 60 лет , перенесших криптогенный инсульт, окклюзия ООО была связана с меньшей частотой повторного инсульта по сравнению с группой пациентов, получавших антиагрегантную ютерапии.
- В октябре 2016 г было получено разрешение FDA на применение Amplatzer PFO Occluder в США

CLOSE

- Окклюзия ООО в комбинации с длительной антиагрегантной терапией снижает РР повторного ИИ у пациентов в возрасте от 16 до 60 лет, перенесших криптогенный инсульт с подтвержденным ООО, сочетающимся с аневризмой МПП и выраженным сбросом крови справа налево, по сравнению с антиагрегантной терапией

Тактика ведения пациентов с ООО и криптогенным инсультом

EXPERT REVIEW

European position paper on the management of patients with patent foramen ovale. General approach and left circulation thromboembolism

Christian Pristipino[1*], MD; Horst Sievert[2,3], MD; Fabrizio D'Ascenzo[4], MD; Jean Louis Mas[5], MD; Bernhard Meier[6], MD; Paolo Scacciatella[4], MD; David Hildick-Smith[7], MD; Fiorenzo Gaita[4], MD; Danilo Tonz[8], MD; Paul Kyrle[9], MD; John Thomson[10], MD; Geneviève Derumeaux[11], MD, PhD; Eustaquio Onorato[12], MD; Dirk Sibbing[13], MD; Peter Germonpre[14], MD; Sergio Berti[15], MD; Massimo Chessa[16], MD; Francesco Bedogni[16], MD; Dariusz Dudek[17], MD; Marius Horstmann[1], MD; Jose Zamorano[18], MD; joint task force of European Association of Percutaneous Cardiovascular Interventions (EAPCI), European Stroke Organisation (ESO), European Heart Rhythm Association (EHRA), European Association for Cardiovascular Imaging (EACVI), Association for European Paediatric and Congenital Cardiology (AEPC), ESC Working group on GUCH, ESC Working group on Thrombosis, European Haematological Society (EHA), European Underwater and Barromedical Society (EUBS).

EuroIntervention 2018;13:1111-1116 published online August 2018

European position paper on the management of patients with patent foramen ovale. General approach and left circulation thromboembolism. EuroIntervention 2018.

Клиническое руководство по профилактике повторных ОНМК среди пациентов, перенесших криптогенный инсульт

(Германия)

Июнь 2018

Немецкое общество неврологии (DGN), Немецкое общество кардиологии (DGK), Немецкое общество по лечению инсульта (DSG)

Recommendation 1:

Patients between 16 and 60 years of age with a (neurogically and cardiologically diagnosed) cryptogenic stroke and PFO with at least moderate right-to-left-shunt should undergo an interventional PFO closure.

Recommendation: A, Evidence Level: I

Пациентам в возрасте от 16 до 60 лет с подтвержденным (неврологически и кардиологически) криптогенным инсультом и наличием, как минимум, умеренного право-левого сброса на ООО должно быть выполнено эндоваскулярное закрытие открытого овального окна

Класс рекомендаций А, уровень доказательности I

Эндоваскулярная окклюзия ООО как метод профилактики повторных ОНМК
Ключевые факты и основные выводы

Принимая во внимание доказательную силу опубликованных исследований, ожидается присвоение методу эндоваскулярной окклюзии ООО высшего класса показаний

IA класс

Область применения метода и технология отбора кандидатов на процедуру может быть описана следующим образом:

>> Вторичная профилактика инсульта у пациентов молодой и средней возрастной группы, перенесших криптогенный инсульт по причине парадоксальной эмболии, связанной с функционирующим открытым овальным окном, подтвержденным при обследовании, и после исключения иных известных причин развития ишемического инсульта <<

Диагностика открытого овального окна

Ультразвуковые методы диагностики ООО:

Эхокардиографические:

- ✓ трансторакальная Эхо-КГ
- ✓ трансэзофагеальная Эхо-КГ

Транскраниальное допплеровское или дуплексное исследование с использованием контрастного вещества

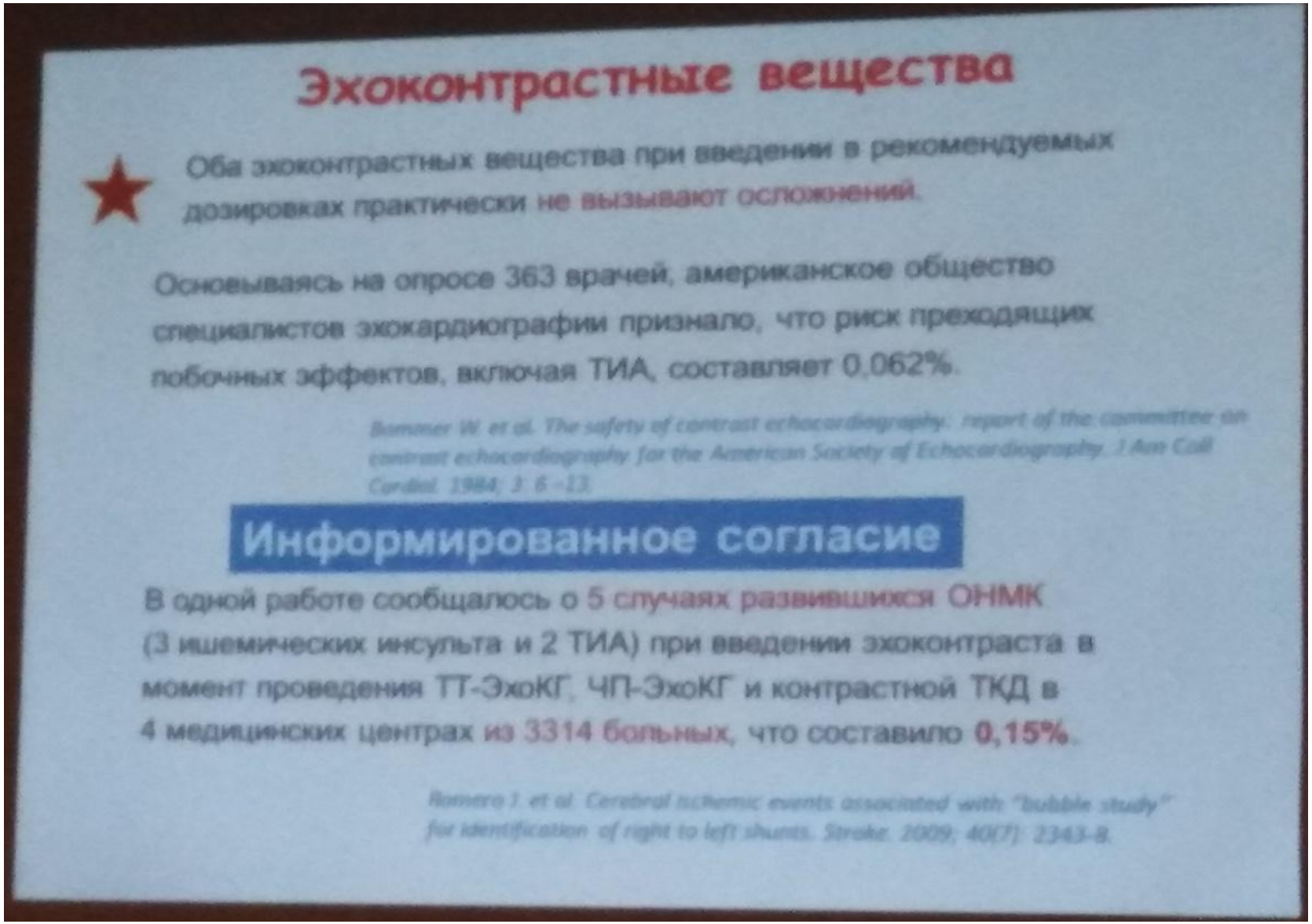

Гипоэхогенный сигнал как будто кидают камешки в ведро

Возможные причины развившихся неврологических осложнений

Технические аспекты процедуры могут предрасполагать к симптоматической эмболизации, в результате которых создаются и сохраняются большие пузырьки, которые собираются и становятся способными закупоривать мелкие артерии головного мозга.
Такие пузырьки могут образовываться, если:

- воздух и физ. раствор недостаточно перемешивается между собой через тройник между двумя шприцами перед инъекцией;
- используемая бранюля (игла) слишком велика, что может позволить попаданию больших пузырьков в кровь, которые затем объединяясь могут стать потенциально окклюзионными;
- шприц, из которого производится окончательная инъекция, удерживается под углом недостаточно вертикально к месту инъекции.

Romero J. et al. Cerebral ischemic events associated with "bubble study" for identification of right to left shunts. Stroke. 2009; 40(7): 2343-8.

Информативность ультразвуковых методик в диагностике ООО с использованием контраста

Метод	Чувстви-тельность	Специфич-ность	Мета-анализ	
			Кол-во исследо-ваний	Кол-во пациентов
ТТ ЭхоКГ	46%	99%	13	1436
ЧП ЭхоКГ	89%	91%	4	164
контр ТКД	97%	93%	27	1968

Mojadidi M. et al
Accuracy of conventional transthoracic echocardiography for the diagnosis of intracardiacright-to-left shunt: a meta-analysis of prospective studies.
Echocardiography. 2014. 31(9):1036-48.
Diagnostic accuracy of transesophageal echocardiogram for the detection of patent foramen ovale: a meta-analysis.
Echocardiography. 2014. 31(6):752-8.
Accuracy of transcranial Doppler for the diagnosis of intracardiac right-to-left shunt: a bivariate meta-analysis of prospective studies.
JACC Cardiovasc Imaging. 2014. 7(3):325-50.

Диагностика ООО при криптогенном инсульте

Контрастная ТКД или контрастная трансторакальная ЭХО-КГ

Ранние воздушные сигналы в покое или при выполнении пробы Вальсальвы

Трансэзофагеальная ЭХО-КГ (с контрастом)

ТТЭхоКГ

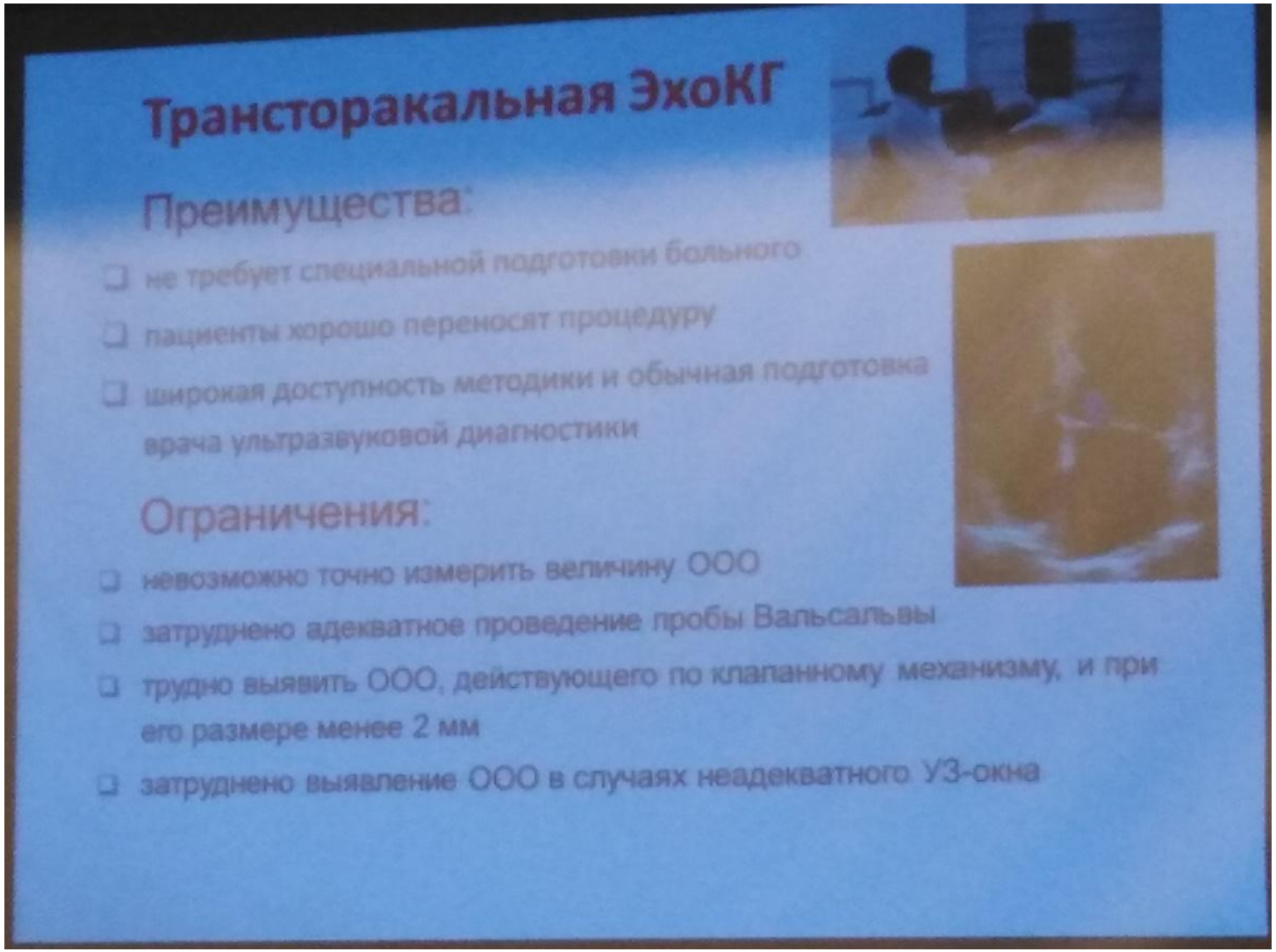

NB!
Проба Вальсальвы при ТТЭхоКГ не информативна (легкие закрывают сердце). Вместо нее просят напрячь пресс.

ЧПЭхоКГ

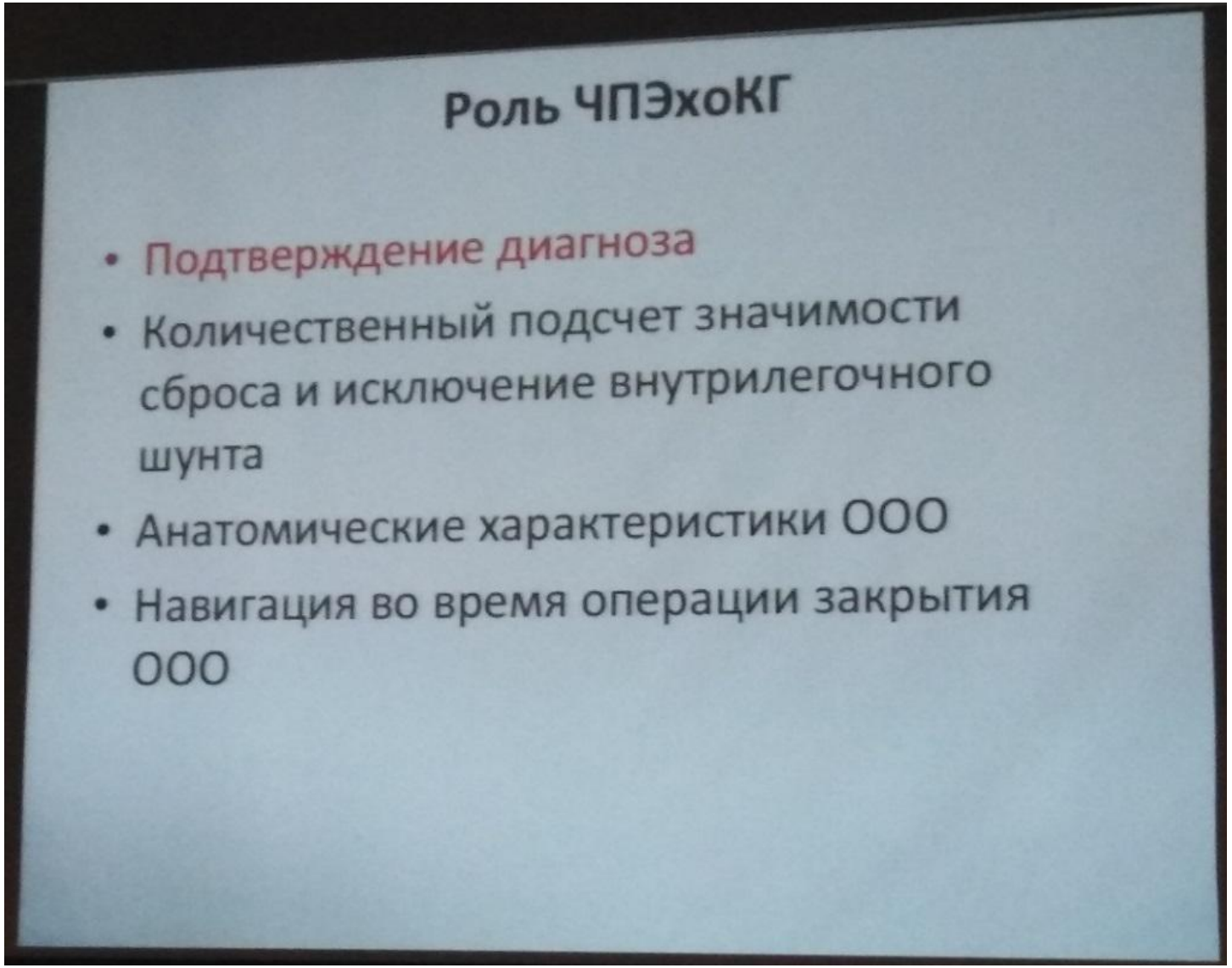
Роль ЧПЭхоКГ
• Подтверждение диагноза
• Количественный подсчет значимости сброса и исключение внутрилегочного шунта
• Анатомические характеристики ООО
• Навигация во время операции закрытия ООО

Трансэзофагеальная эхокардиография

Преимущества:

- точное измерение размера ООО
- чётко дифференцируется ООО от других дефектов МПП
- высокая чувствительность и специфичность в диагностике ООО

Ограничения:

- требует специальных условий проведения исследования
- имеется целый ряд противопоказаний
- многие пациенты плохо переносят процедуру
- невозможность адекватного проведения пробы Вальсальвы (важно!)
- высокая цена исследования
- ограниченная доступность исследования
- требуется специальная подготовка врача

Оцениваемые параметры

Длина дупликатуры

Ширина дупликатуры

Техника выполнения: ЧПЭХОКГ

- Катетеризация периферической вены (предпочтительно левая рука)
- Контраст: 8 мл физиологического раствора+1 мл крови+1 мл воздуха.

- **3 пробы (не менее): в покое, и 2 с пробой Вальсальвы:**
- 1. глубокий вдох
- 2. задержка дыхания
- 3. выдох с натуживанием в конце с одновременным быстрым введением контраста

✓ Дополнительные методы: покашливание в конце пробы Вальсальвы.

ТКД

Контрастная ТКД

Преимущества:

- не требует специальной подготовки пациента перед исследованием
- хорошая переносимость исследования
- адекватное проведение пробы Вальсальвы (важное условие!)
- существует общепризнанный протокол проведения методики
- обладает очень высокой чувствительностью в выявлении центрального венозно-артериального шунта (диагностике ООО)
- позволяет по количеству МЭС оценивать функциональный размер шунта
- относительно невысокая цена прибора и датчиков

Стандартизированный протокол диагностики шунта справа налево с помощью контрастной ТКД

Принят на IV конференции ESNCH (1999 года, Венеция)

Jauss M., Zanette E. Cerebrovasc. Dis. 2000. V. 10. P. 490-496.

- пациент при проведении пробы находится в положении лежа с горизонтально расположенными руками;
- 2 МГц датчиком регистрируется и мониторируется кровоток от одной средней мозговой артерии (в случае односторонней ТКД) или двух средних мозговых артерий (при двустороннем ТКД со шлемом);

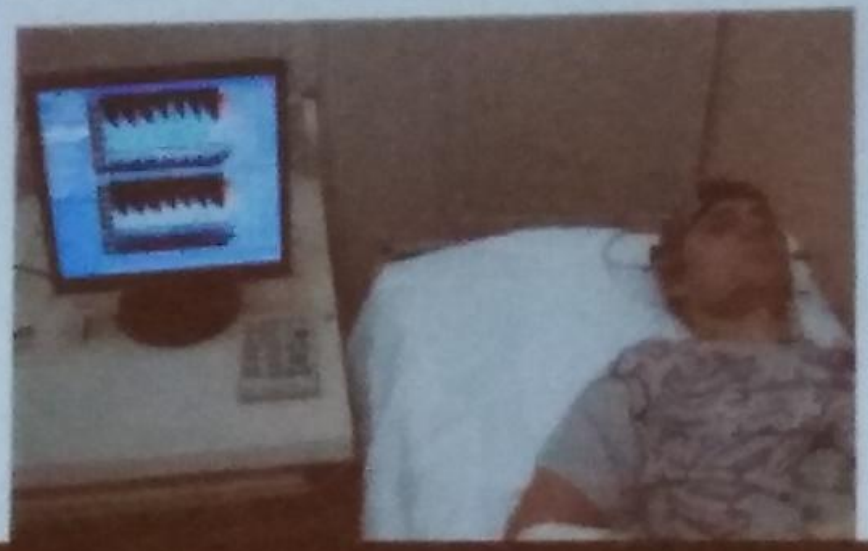

- инъекцию делают в срединную вену локтя или в другую подкожную вену в области локтевого сгиба желательно правой руки;
- в вену устанавливают браунюлю g18 , соединенную с короткой подвижной трубкой (около 15 см), которая другим концом прикреплена к тройнику с краном, который в свою очередь соединяется с двумя 10 мл шприцами, имеющими замок Люера;
- в вену болюсным способом вводится контраст (9 мл 0,9% физиологического раствора и 1 мл воздуха) предварительно интенсивно смешанный между шприцами (не менее 10 раз);



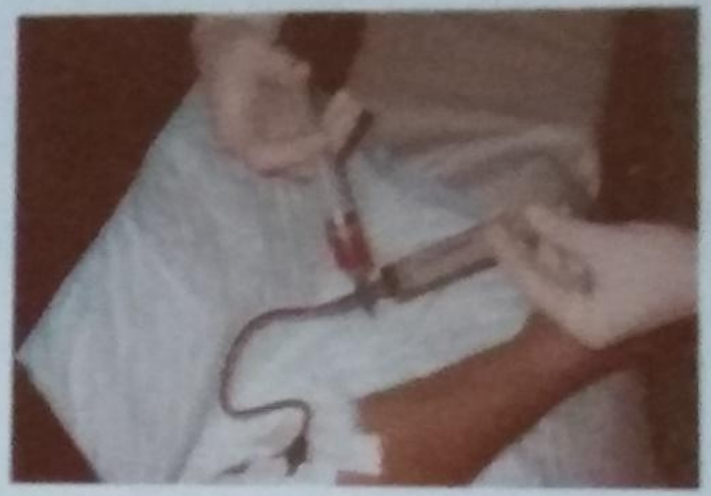

Проба Вальсальвы

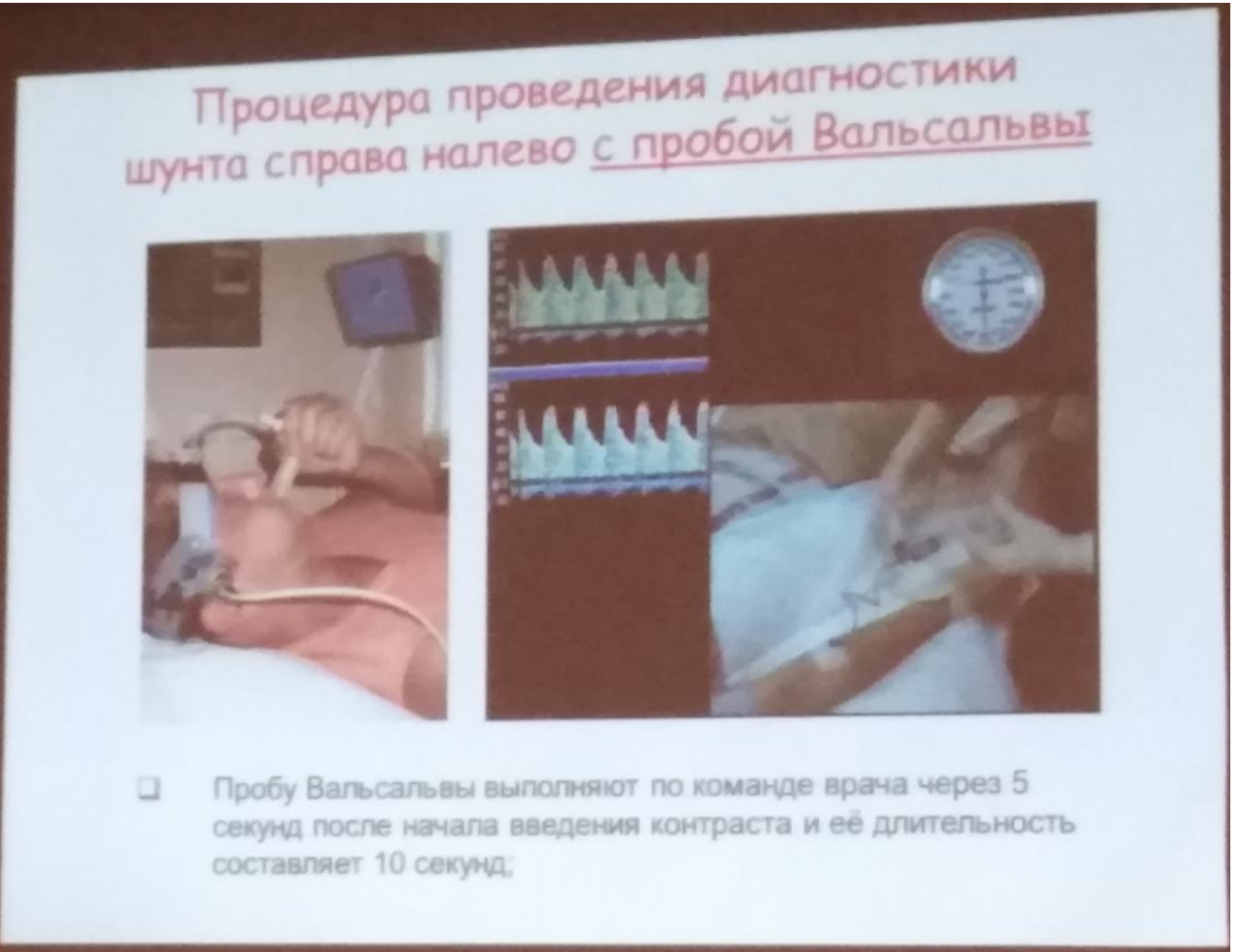

- Принципиальный, зачастую решающий способ выявления право-левого сброса
- Увеличивает давление в ПП – отгибается клапан ОО – праволевый сброс
- Технически трудна
- Невыполнима при ЧПЭхоКГ
- Возможен контроль интенсивности выдоха при помощи Pari PEP system

Маневры для повышения давления в ПП

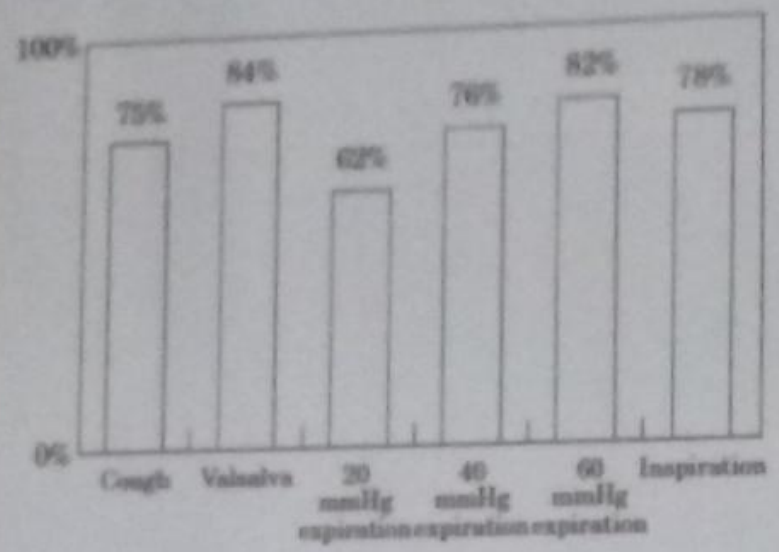

Возникновение градиента давления между предсердиями

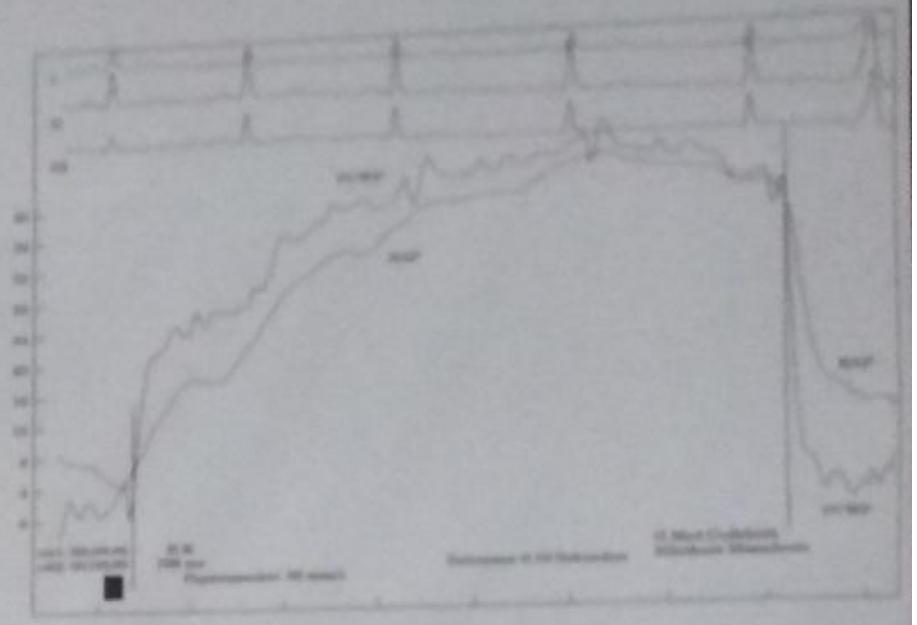

Пример пробы Вальсальвы

- Прием Вальсальвы и выдох давлением 60 мм рт. ст. более эффективны для провокации право-левого сброса крови , чем кашель, глубокий вдох и давление при выдохе 20 и 40 мм рт. ст.
- Давление в правом предсердии поднимается до 40 мм рт. ст. и выше во время маневра Вальсальвы.

Pfleger S, et al. Haemodynamic quantification .... Eur J Echocardiogr 2001

- проводиться подсчет зарегистрированных МЭС с последующей *классификацией степени выраженности шунта*

Функциональный размер шунта	Односторонний ТКД-мониторинг (количество МЭС)	Билатеральный ТКД-мониторинг (количество МЭС)
I (нет шунта)	0	0
II (малый шунт)	1-10 МЭС	1-20
III (средний шунт)	> 10	> 20 без "занавеса"
IV (большой шунт)	«занавес» или «ливень» из МЭС	

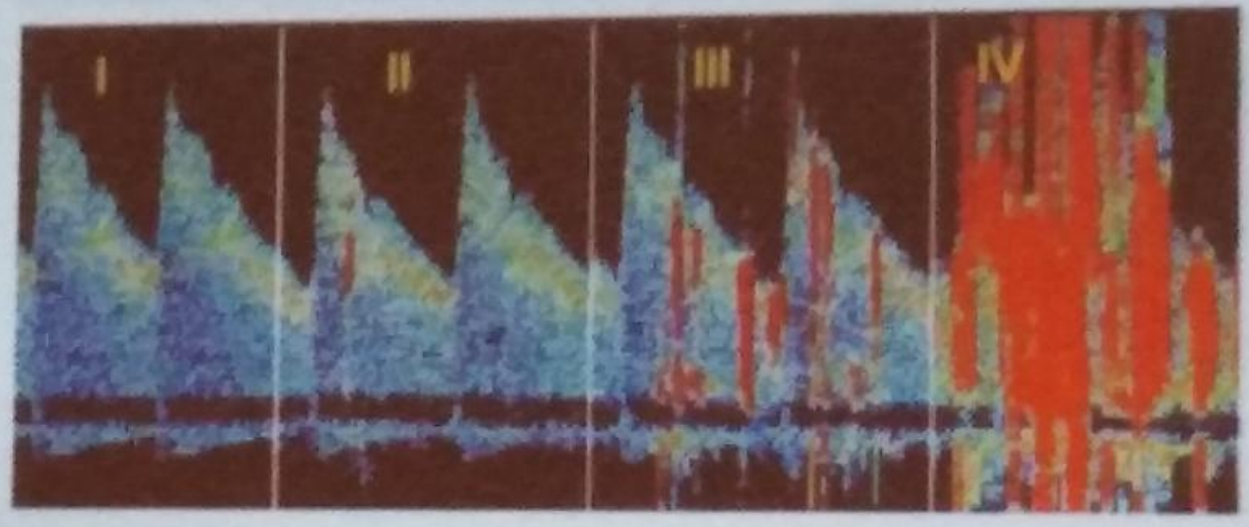

Положительные результаты теста при кТКД указывают лишь на факт наличия парадоксальной эмболии, а не на ООО.

Определение локализации шунта справа налево

	ООО	Внутрилёгочный шунт	Автор
Время появления первого МЭС	11±5 сек	17±8 сек	Droste D., 1999 Horner S., 1997
Количество МЭС	150 20	9 3	Droste D., 2000 Droste D., 1999

Оценка шунтирующего кровотока (по данным ТКД и ТТЭ с контрастным усилением)

Величина шунтирующего кровотока	ТКД- мониторинг	ТТЭ
малая	от 1 до 20 МЭС	единичные эхо-сигналы
средняя	более 20 МЭС	множественные сигналы
большая	«занавес» из МЭС, при котором сигнал не распознается в спектре	эхо-сигналы, сливающиеся в общий эхо-контраст

МЭС – микроэмболические сигналы

Окклюзия открытого овального окна





Flexible delivery system allowing to-the-point placement while minimizing any unwanted drag or pull on the implant

Occlutech unique braiding and biocompatible surface

The Occlutech braiding gives the implant a soft, atraumatic tip when exiting the sheath

Эндоваскулярная операция

Механизм финансирования, применимый для технологии окклюзии ООО

ПРОГРАММА
государственных гарантий бесплатного оказания гражданам медицинской помощи на 2018 год и на плановый период 2019 и 2020 годов

МКБ-10
Врожденные аномалии [пороки развития] сердечной перегородки (Q21)
Q21.1
Дефект предсердной перегородки
Дефект коронарного синуса
Незаращенное или сохранившееся: овальное отверстие,
вторичное отверстие (тип II)
Дефект венозного синуса

Номер группы ВТМП
37

Наименование вида ВТМП
Радикальная и гемодинамическая коррекция врожденных пороков перегородок, камер сердца и соединений магистральных сосудов

Метод лечения
Реконструктивные и пластические операции при изолированных дефектах перегородок сердца у детей старше 1 года и взрослых

Объем финансовых средств, выделяемых по группе ВТМП
310 370 руб.

Шкала RoPE – Risk of Paradoxal Embolism

Оценка взаимосвязи перенесенного криптогенного инсульта с выявленным открытым овальным окном и определение риска повторных ОНМК

Предиктор	Балл
Артериальная гипертензия (остутствие)	+1
Сахарный диабет (остутствие)	+1
ОНМК или ТИА в анамнезе (отсутствие)	+1
Некурящий пациент	+1
Корковый инфаркт	+1
Возраст (лет)	
18-29	+5
30-39	+4
40-49	+3
50-59	+2
60-69	+1
≥70	0

Интерпретация риска по шкале RoPE

Балл RoPE	Вероятность взаимосвязи ОНМК с ООО (95% доверительный интервал)	Ожидаемая вероятность рецидива ОНМК/ТИА в течение 2-х лет
0-3	0% (0–4)	20% (12–28)
4	38% (25–48)	12% (6–18)
5	34% (21–45)	7% (3–11)
6	62% (54–68)	8% (4–12)
7	72% (66–76)	6% (2–10)
8	84% (79–87)	6% (2–10)
9-10	88% (83–91)	2% (0–4)

Рекомендации к эндоваскулярному закрытию ООО

TYPE OF STATEMENT	Strong statement for the intervention
POSITION STATEMENTS	The position of our societies is to perform percutaneous closure of a PFO in carefully selected patients aged from 18 to 65 years with a confirmed cryptogenic stroke, TIA, or systemic embolism and an estimated high probability of a causal role of the PFO as assessed by clinical, anatomical and imaging features. The interventional procedure must be proposed to each patient evaluating the individual probability of benefit based on an assessment of both the role of the PFO in the thromboembolic event (Table 6) and the expected results and risks of a lifelong medical therapy. The role of the patient should be proactive, keeping in highest regard his/her values and preferences regarding indications and therapy trade-offs, and informing him/her about the uncertainties of their condition. With the same shared decision-making approach, PFO closure can also be considered in patients >65 or <18 years of age, taking into account on a case-by-case basis the lack of evidence, the age-related confounders and additional risks of interventional and drug therapies. Although no specific data are available to date, consistent with some guidelines on the topic, it seems justified to consider percutaneous closure in patients with a cryptogenic TIA, stroke, or systemic embolism that occurred while on therapy with OAC or antiplatelet agents.

- Выполнение чрескожного закрытие ООО нужно делать у тщательно отобранных пациентов в возрасте от 18 до 65 лет с подтвержденным криптогенным инсультом, ТИА или эпизодом системной эмболии и предполагаемой высокой вероятностью роли ООО при оценке клинических, анатомических и визуализирующих методов обследования.
- Интервенционная процедура должна быть предложена каждому пациенту, оценка выгоды происходит индивидуально и основана на оценке роли ООО в тромбоэмболическом событии и ожидаемые результаты и риски пожизненной антикоагулянтной терапии.
- При использовании такого же подхода к принятию решений, закрытие ООО можно также рассмотреть у пациентов старше 65 или младше 18 лет, принимая во внимание в каждом конкретном случае отсутствие доказательств, возрастных факторов и дополнительных рисков интервенционной и лекарственной терапии.
- Следует рассмотреть чрескожное закрытие ООО у пациентов с криптогенным инсультом или ТИА или системной эмболией, которая произошла во время терапия антикоагулянтов или антиагрегантов.

European position paper on the management of patients with patent foramen ovale. EuroIntervention 2018.

Критерии отбора пациентов для эндоваскулярного закрытия ООО

Пациенты с криптогенным инсультом в анамнезе и ООО высокого риска, к ним относятся:

- Аневризма межпредсердной перегородки
- Гипермобильность МПП (экскурсия в обе стороны предсердий ≥10 мм)
- Значительный или средний шунт (более 6 микропузырьков за три сердечных цикла при ЧПэхоКГ)

Пациенты с неэффективной антитромбоцитарной и антикоагулянтной терапией

Принятие решения об операции

1. Очаги в соответствующих бассейнах по данным КТ, МРТ головного мозга
2. Отсутствие атеросклеротического поражения БЦА (УЗИ, ЦАГ)
3. Отсутствие как в анамнезе, так и по данным СМЭКГ пароксизмов ФП/ТП
4. Достоверный право-левый сброс через ООО при пузырьковой пробе (более 25 пузырьков)+ТКДГ
5. RoPE Score более 6 баллов
6. Возраст – до 60 лет?

Техника выполнения: ЧПЭХОКГ интраоперационно

- Все пациенты: в/в наркоз с ИВЛ для комфортного ЧПЭХО-контроля
- Контроль пузырьковой пробы на фоне ИВЛ – использование ПДКВ 10 мм вод.ст. для имитации пробы Вальсальвы.

Интраоперационное исследование кровотока по средней мозговой артерии до и после закрытия ООО (пузырьковая проба)

Исходно (пузырьки воздуха в СМА)

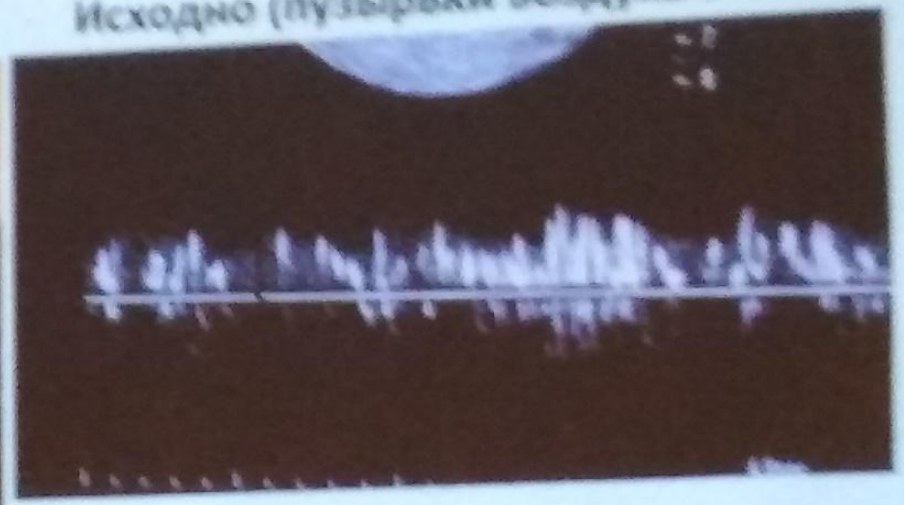

После установки окклюдера

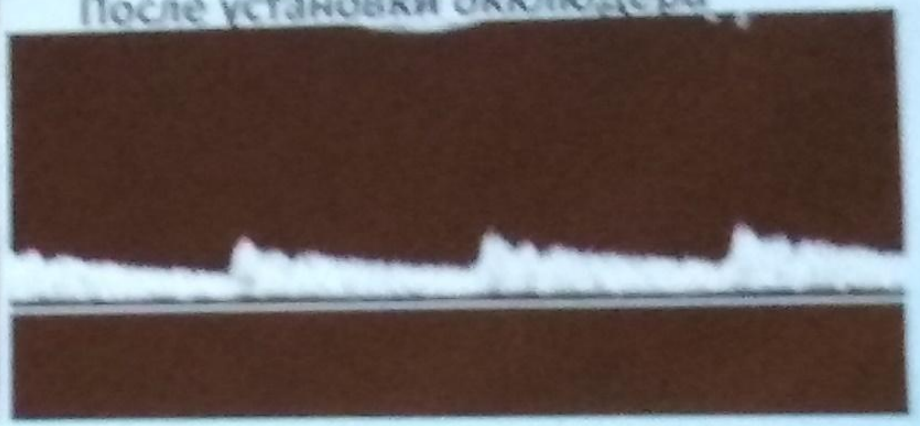

Через 3 месяца после имплантации

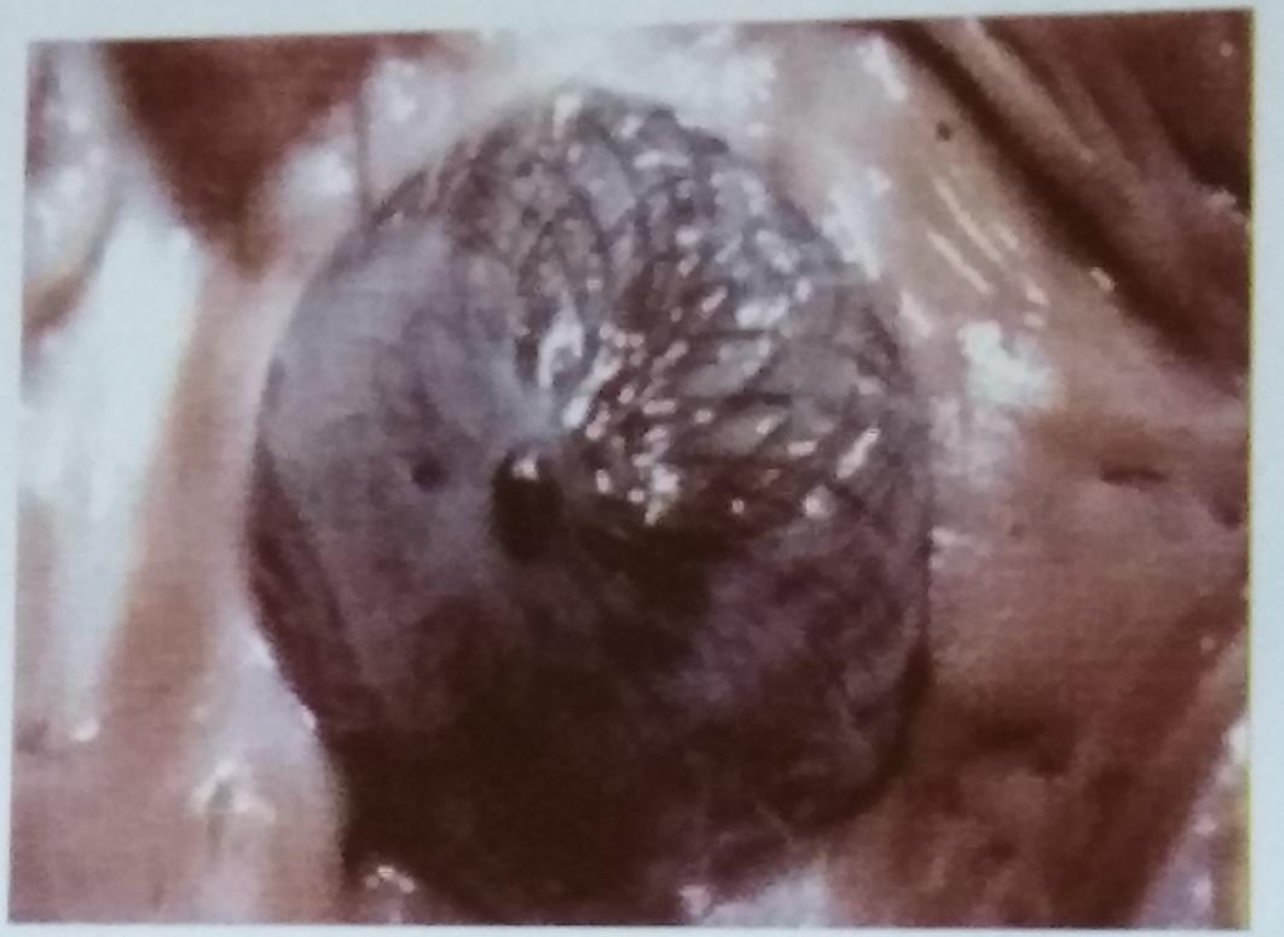

Безопасность

После операции

Критерий	%
Повторные ОНМК/ТИА	0
Тромбоз окклюдера	0
Инфекционные осложнения	0
ФП	0,9%
Головная боль	1,8%
Интраоперационные осложнения (гематома, гемоперикард, дислокация)	0

Осложнения:

- фибрилляция предсердий (2%)
- тромбоз окклюдера (1 случай из 4000)

Послеоперационное ведение

Чувствительность различных УЗИ к обнаружению остаточного шунта справа налево через 3 месяца после закрытия ООО

	number		
	Positive	Negative	Positive value, %
TEE with CDFI	0	57	0
TTE with CDFI	0	57	0
c-TTE	15	42	26.32
c-TCD	15	42	26.32

26%

CDFI = color Doppler flow imaging, c-TCD = contrast-enhanced transcranial Doppler, c-TTE = contrast-enhanced transthoracic echocardiography, TEE = transesophageal echocardiography, TTE = transthoracic echocardiography.

Zhao Y. et al. ***Sensitivity of contrast-enhanced transthoracic echocardiography for the detection of residualshunts after percutaneous patent foramen ovale closure.*** *Medicine (Baltimore). 2019; 98(4): e14276.*

Остаточный шунт после процедуры закрытия ООО встречается приблизительно у **18-20% пациентов** через **6 и 12 месяцев** после закрытия. Тем не менее, большинство из этих остаточных шунтов маленькие, с < 3% постоянными большими шунтами через 1 год после закрытия.

Alamedine F., Block P. ***Transcatheter patent foramen ovale closure for secondary prevention of paradoxical embolic events: acute results from the FORECAST registry.*** *Catheter Cardiovasc Interv 2004; 62: 512–6.*
Trabattoni D. et al. ***Sustained long-term benefit of patent foramen ovale closure on migraine.*** *Catheter*

2 раза ЧПЭхоКГ, 2 раза ТКДС в 1, 3, 6, 12 месяцев

Антиагрегант неопределенно долго?

Антиагрегант первые 12 месяцев?

ДААТ первые 3 месяца, а потом монотерапия антиагрегантом?

БОНУС

- ТИА = нет очага по DWI MRI и/или симптоматика менее 1 часа
- Клиника менее 1 часа, но очаг есть= «Инсульт с транзиторными неврологическими симптомами»

Спасибо за внимание

Презентацию можно посмотреть в общебольничной папке – Неврология – Долганов – отделение