



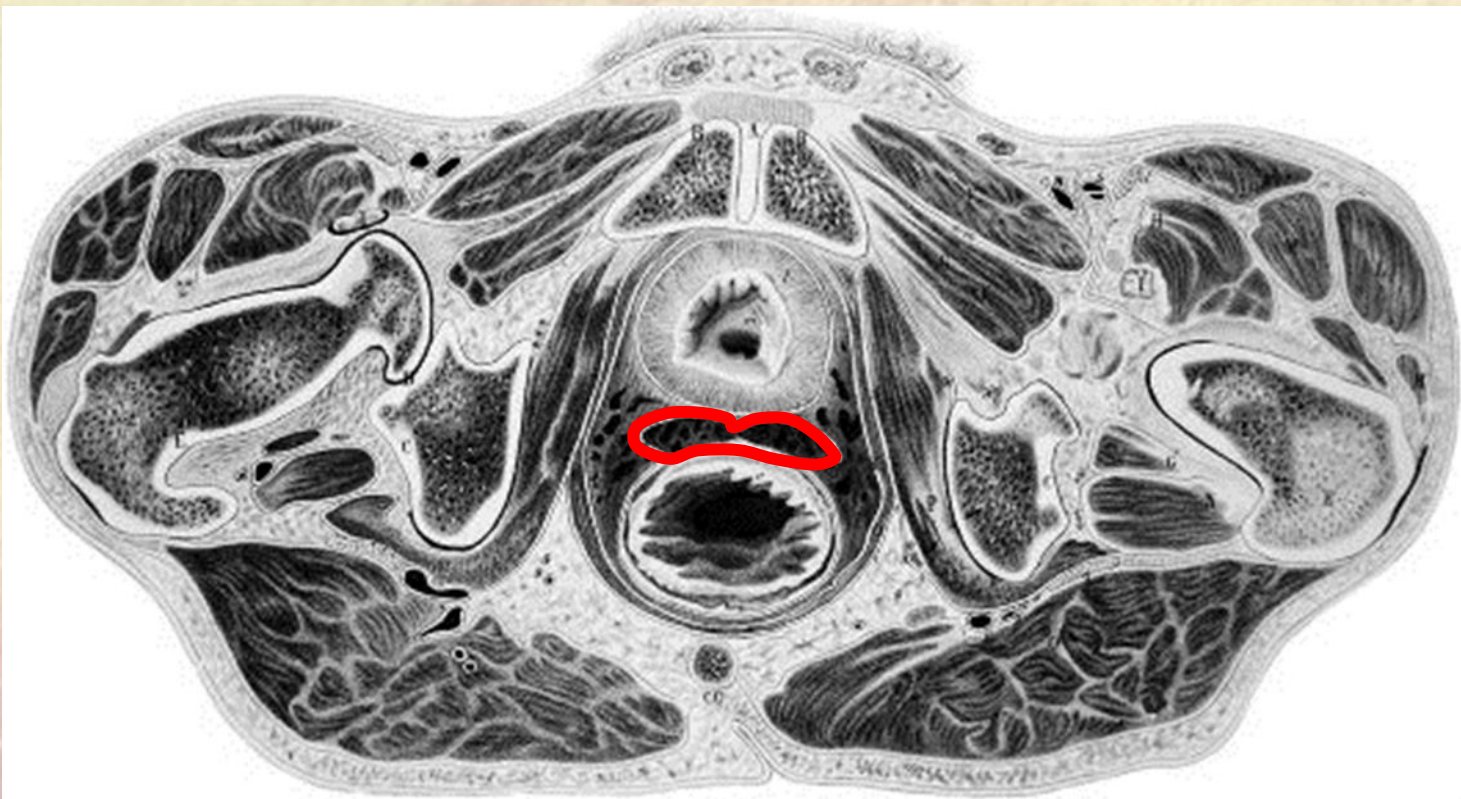
Государственное бюджетное общеобразовательное учреждение
Высшего профессионального образования
«Северный Государственный Медицинский Университет»

Кафедра оперативной хирургии и топографической анатомии

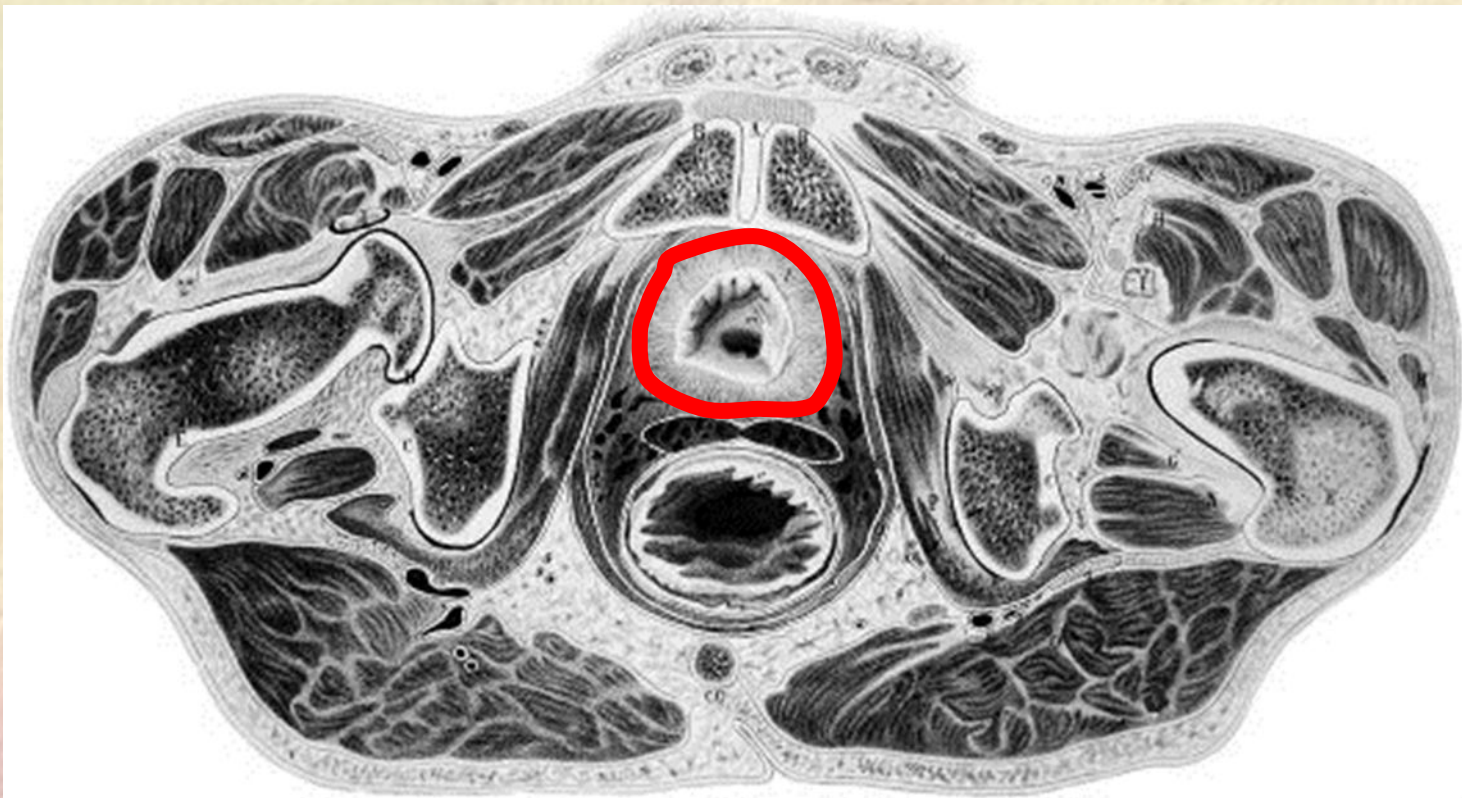
Распил таза

Архангельск 2014 г.

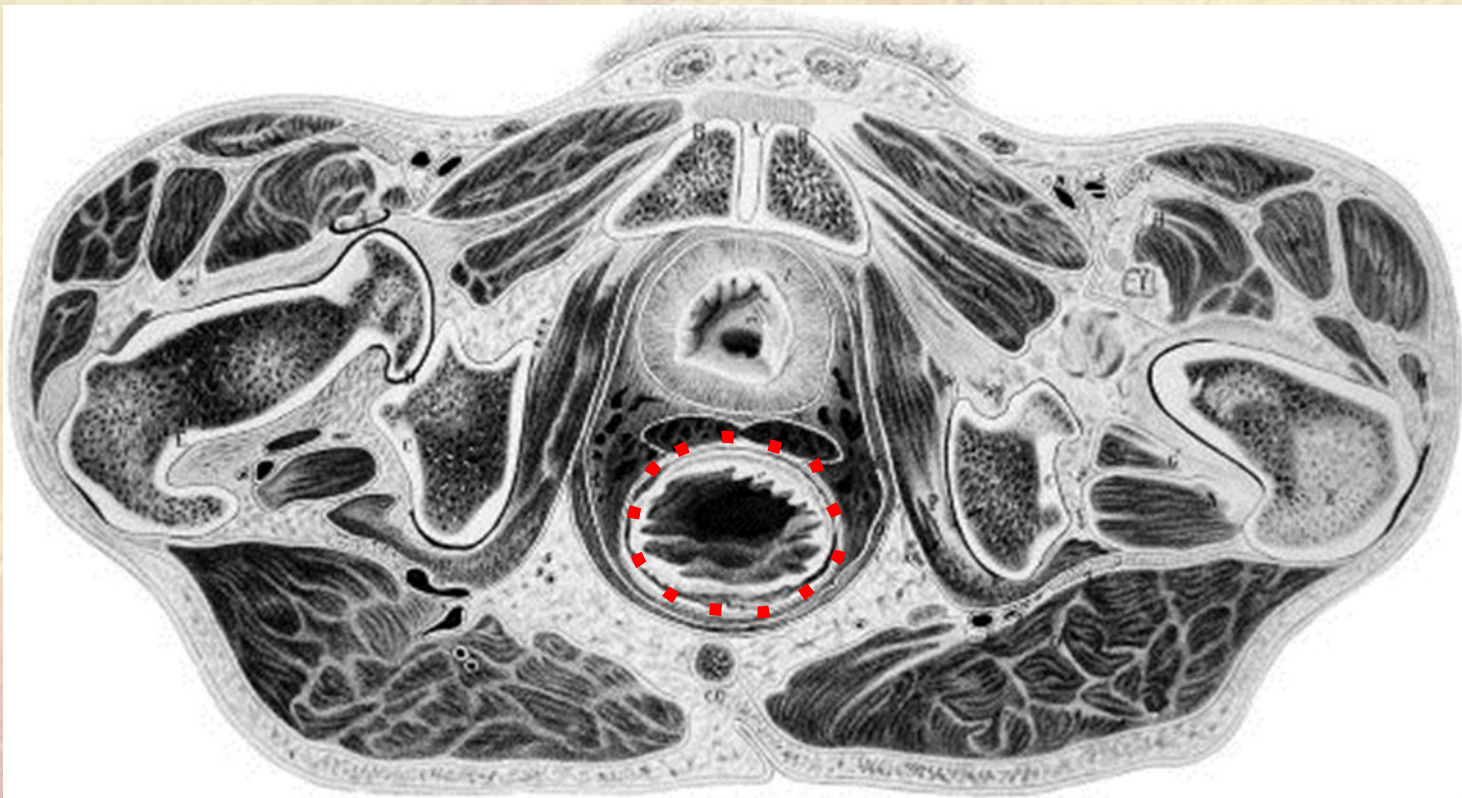
1. Матка



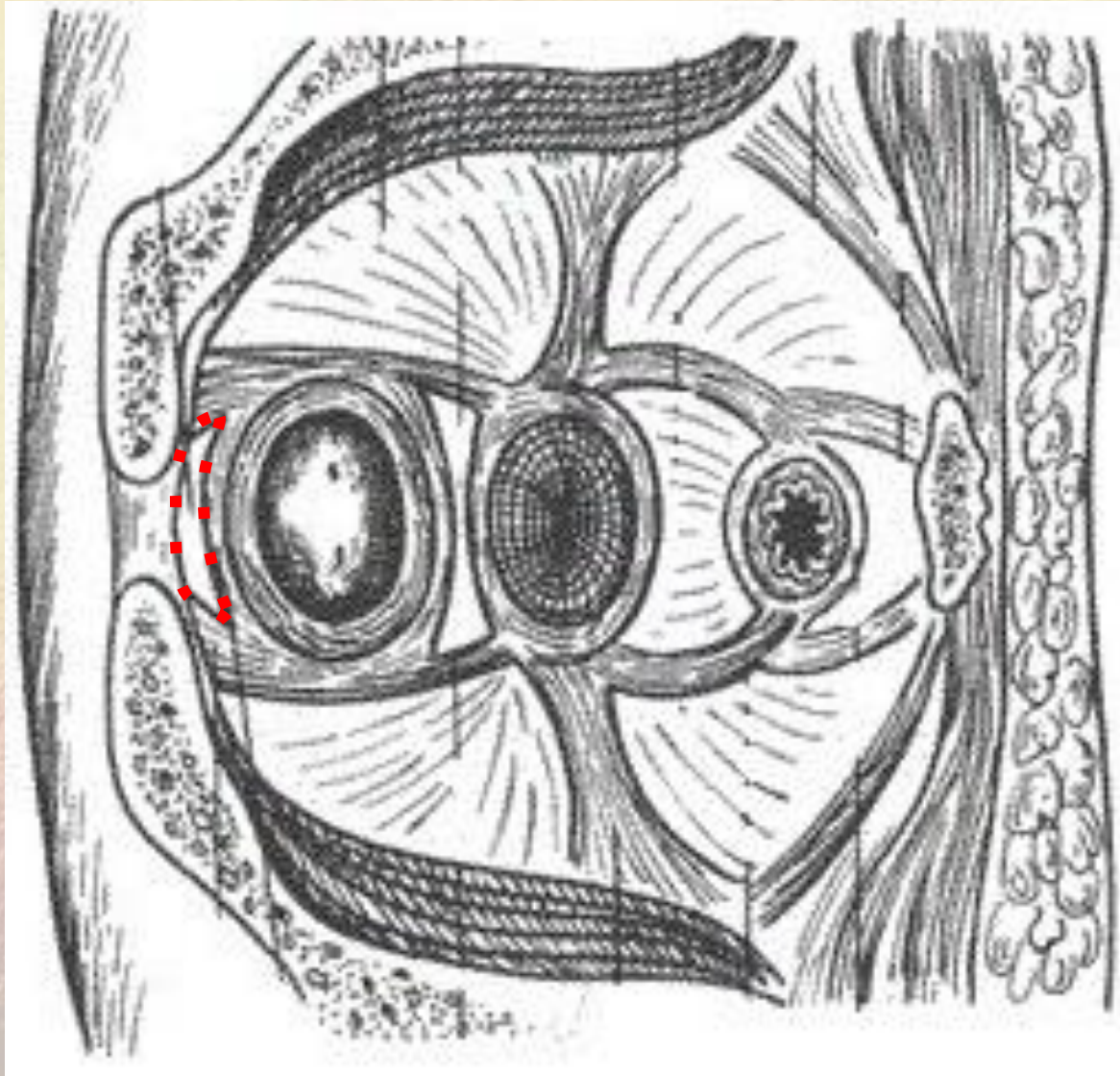
2. Мочевой пузырь



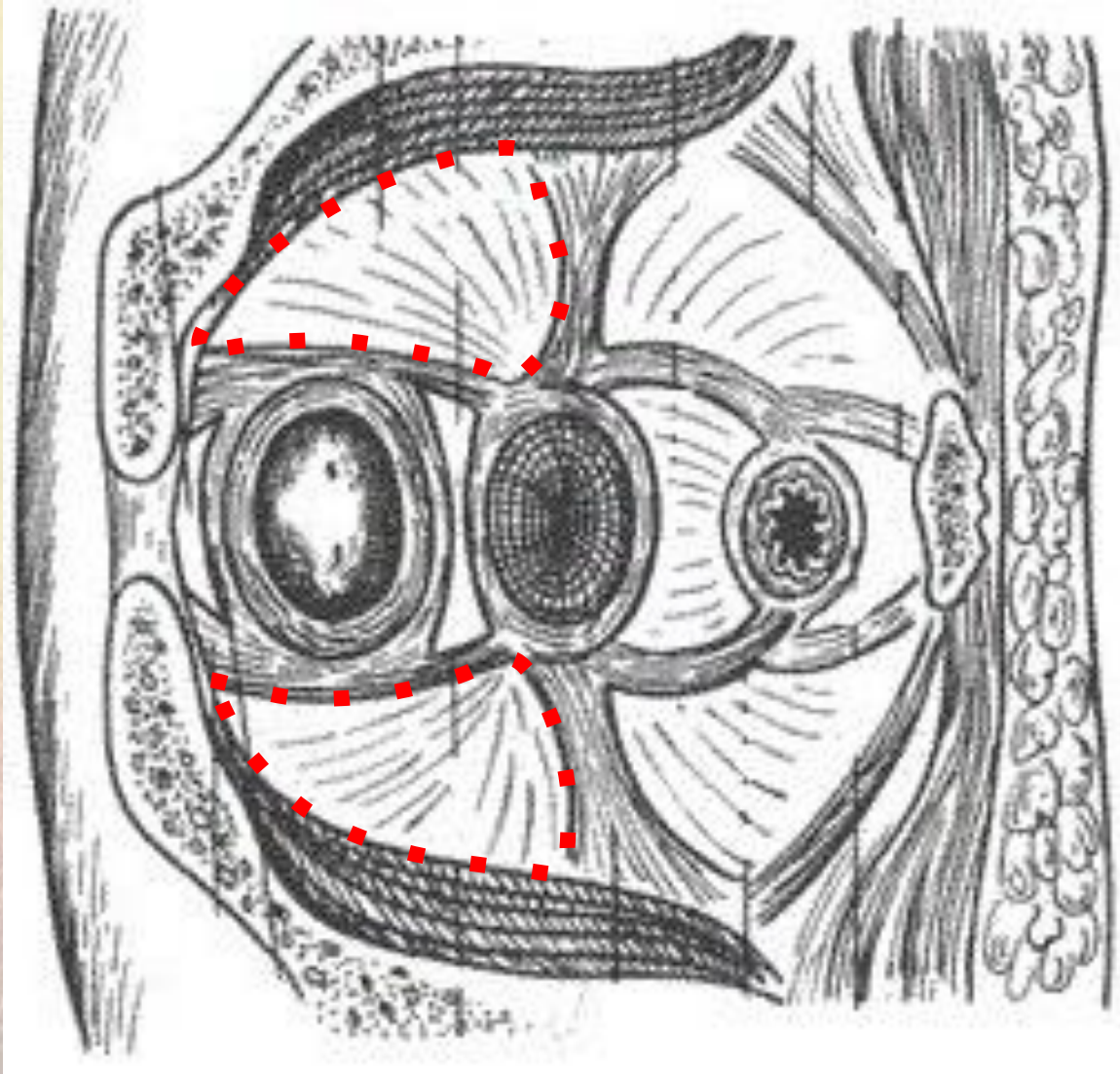
3. Прямая кишка



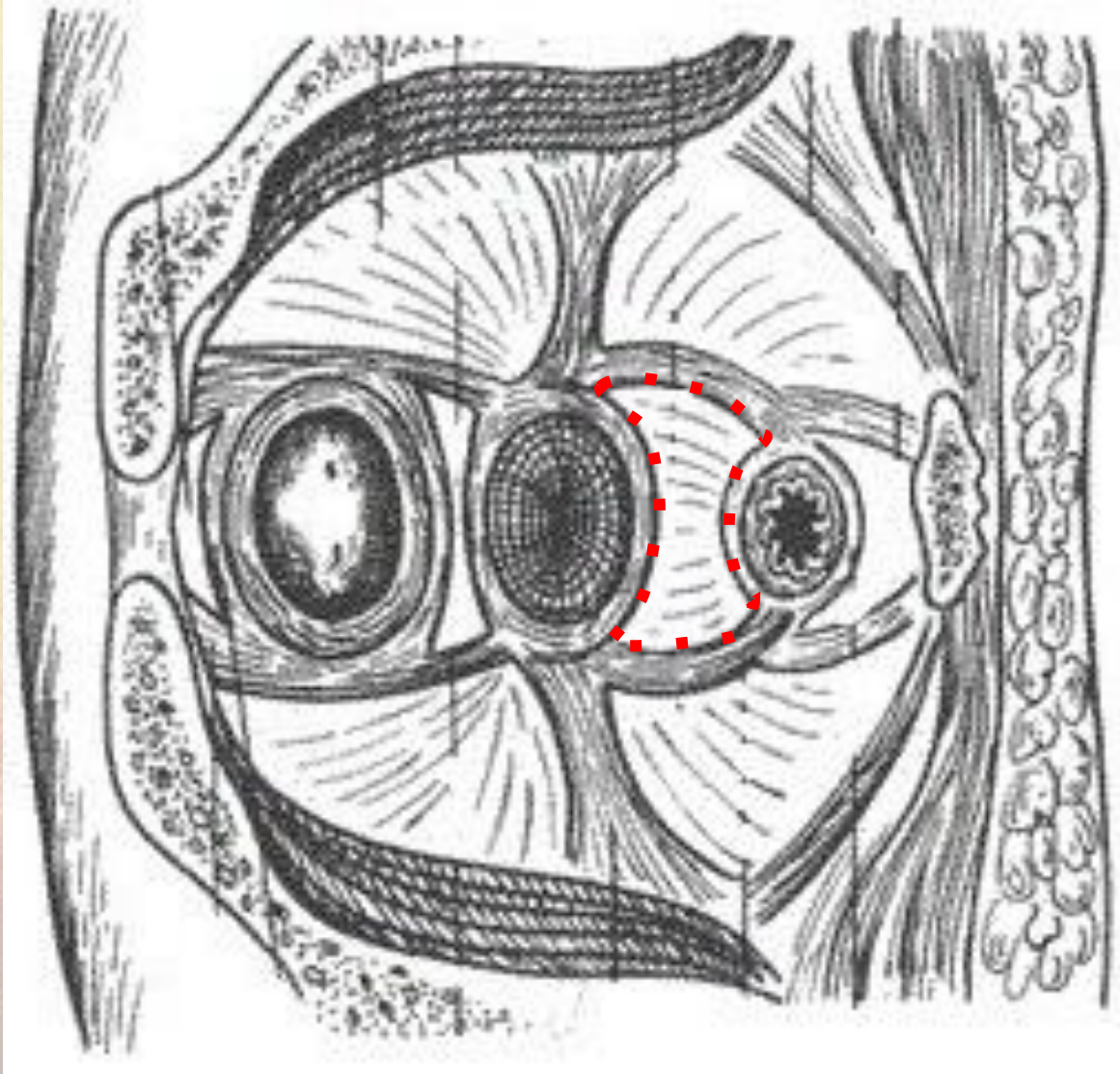
4. Предпузырное клетчаточное пространство



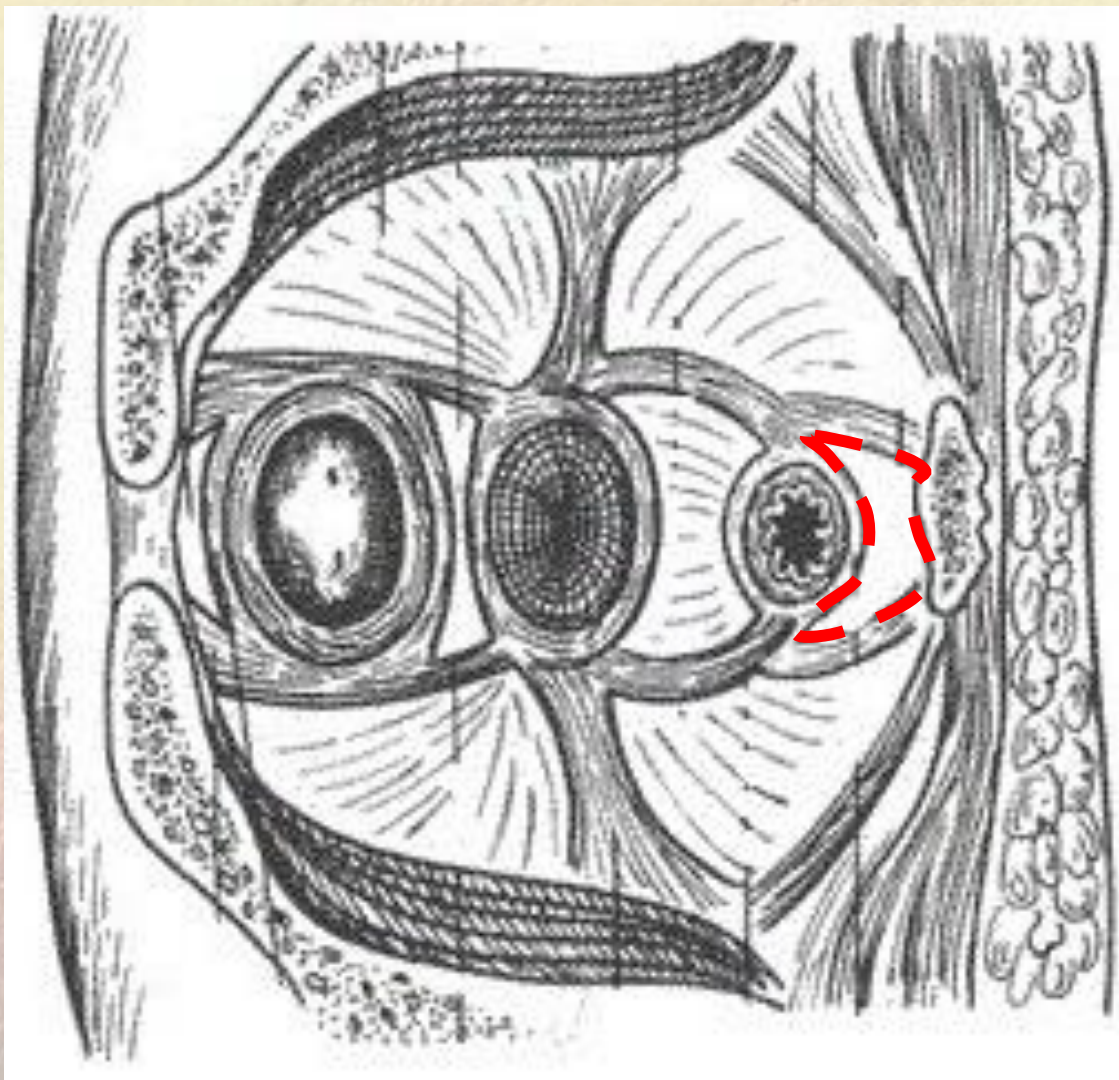
5. Околопузырное клетчаточное пространство



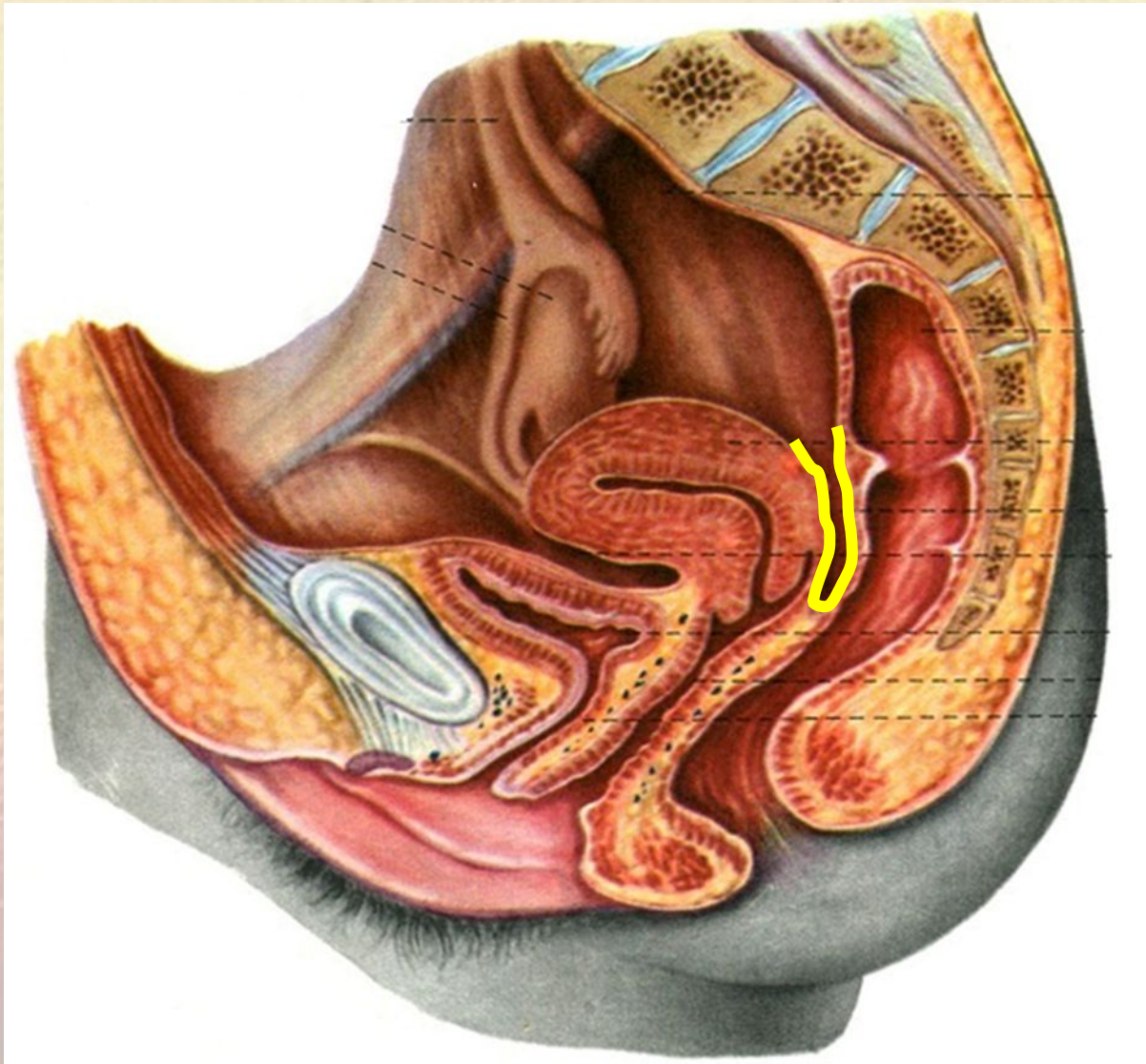
4. Предпрямокишечное клетчаточное пространство



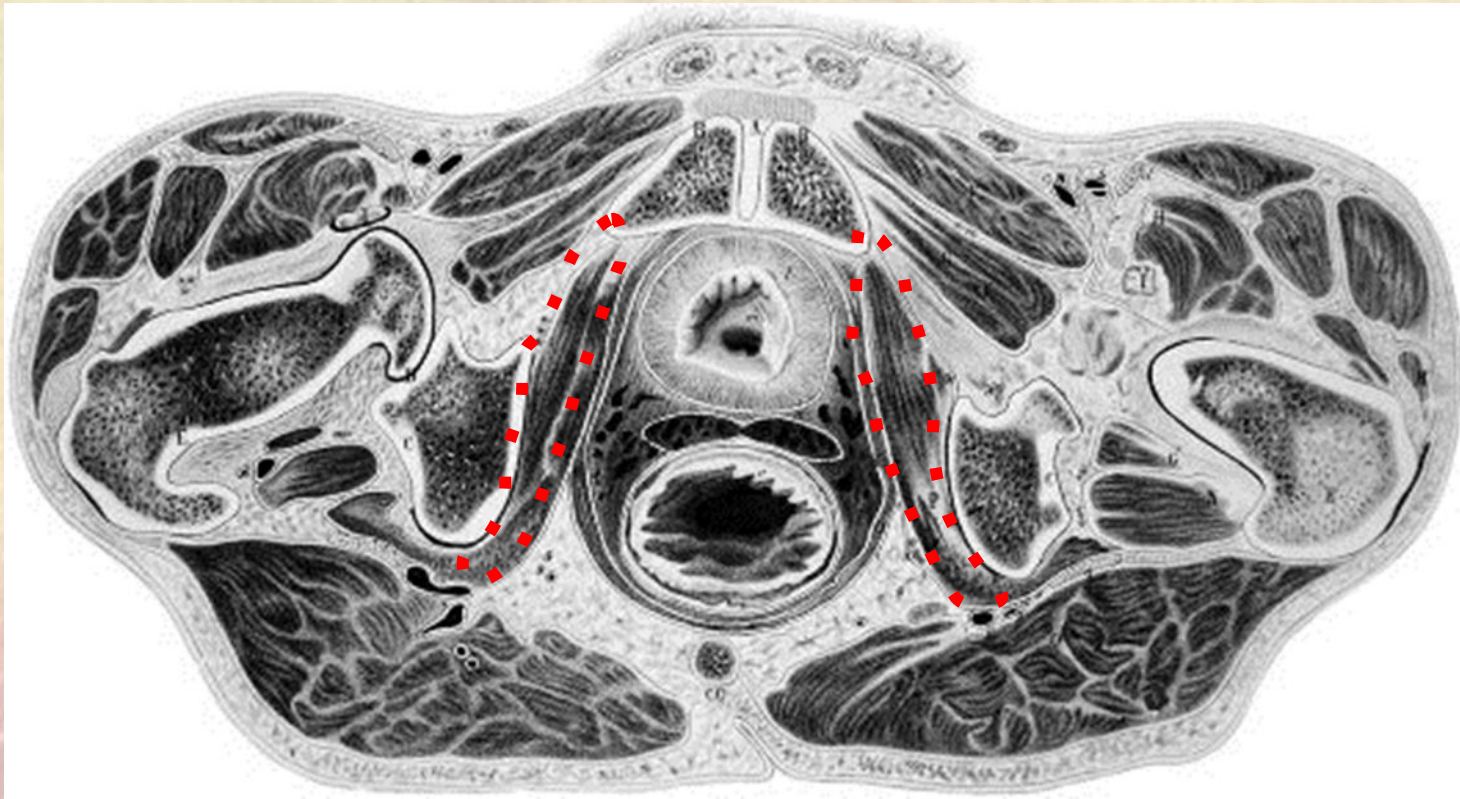
4. Позадипрямокишечное клетчаточное пространство



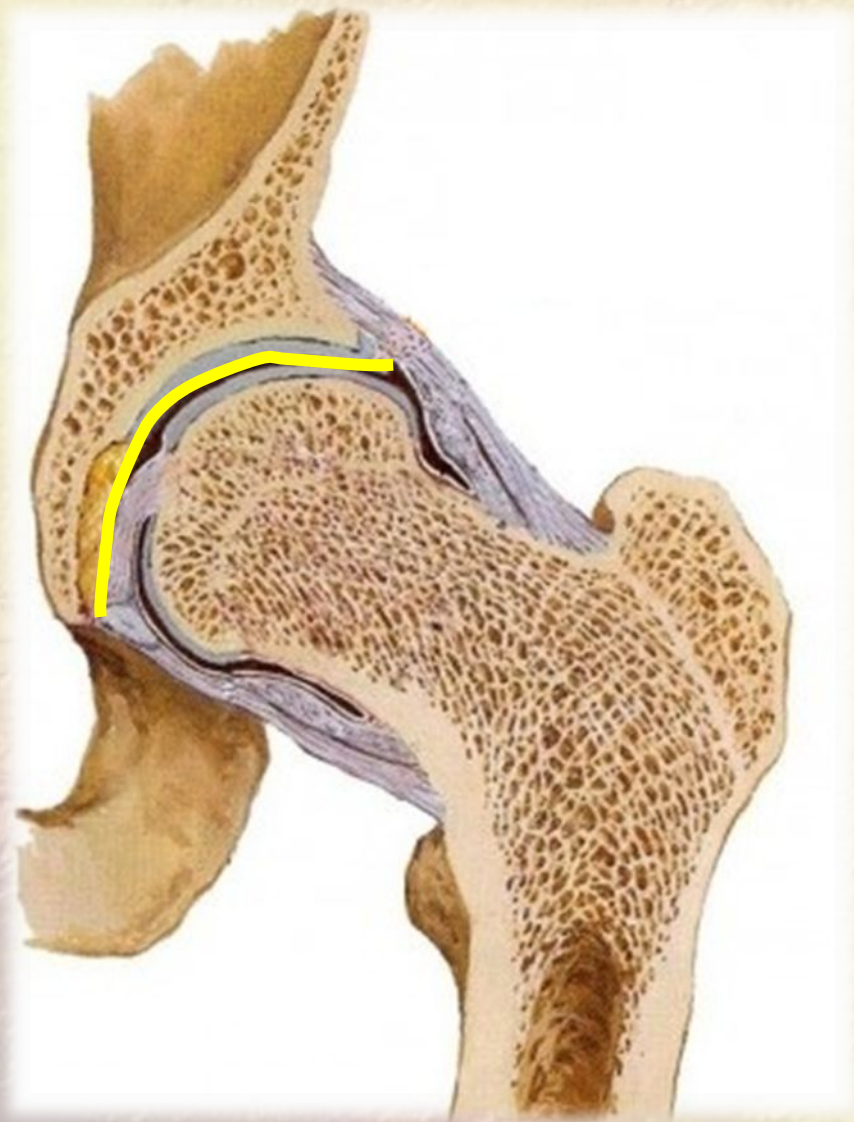5. Дугласово пространство (маточно-прямокишечной углубление)



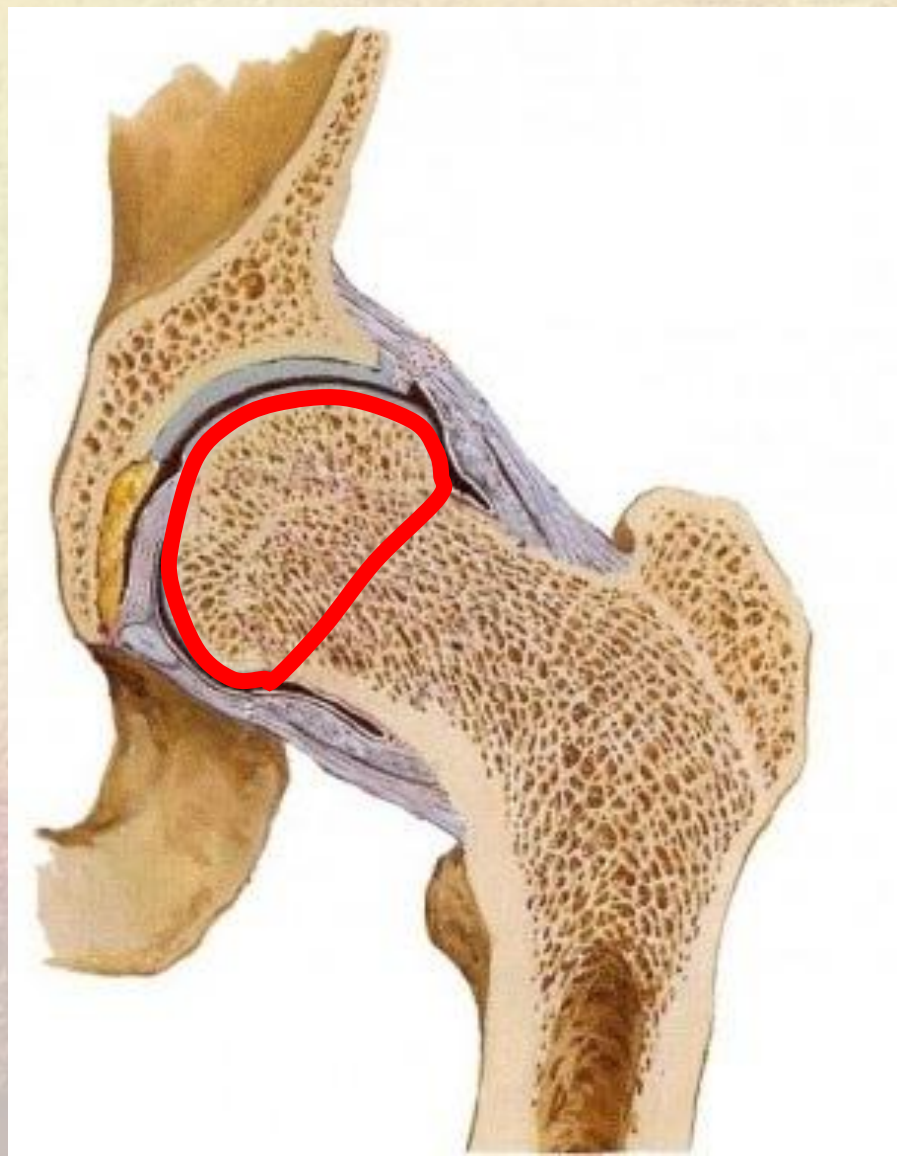6. Внутренняя запирательная мышца



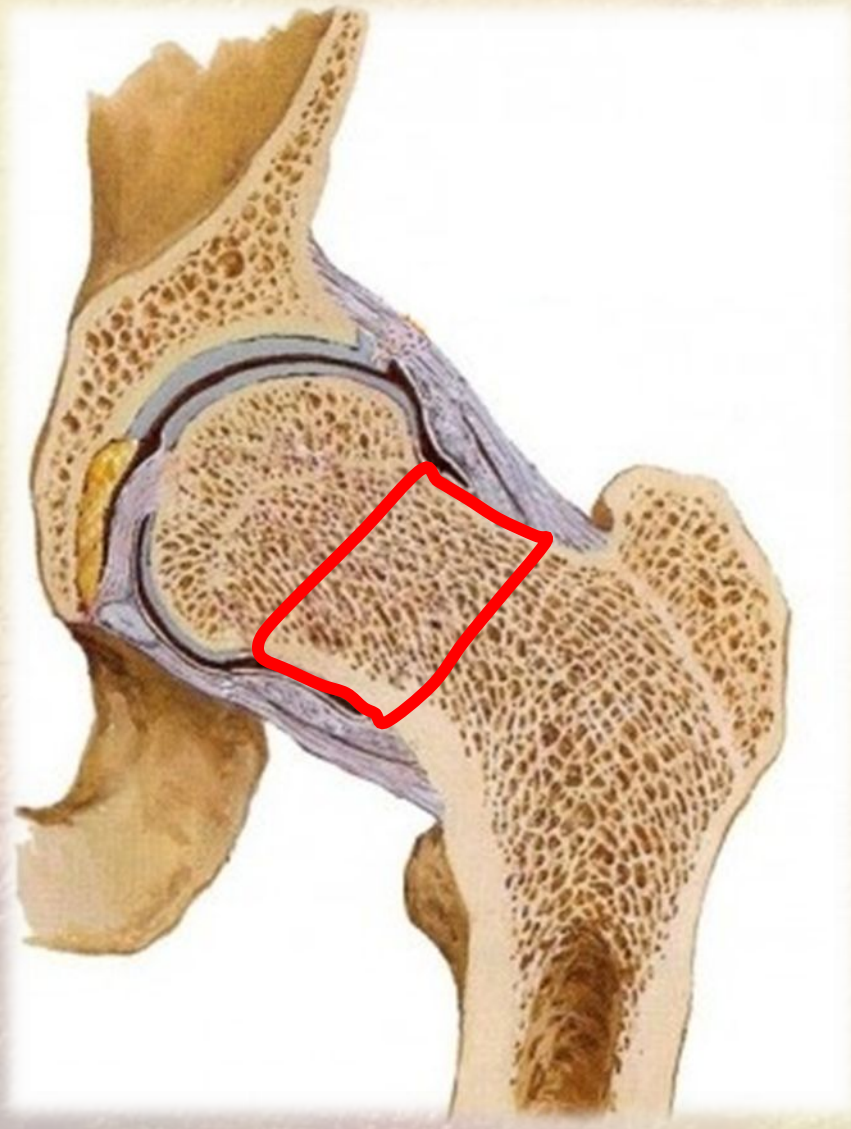7. Вертлужная впадина



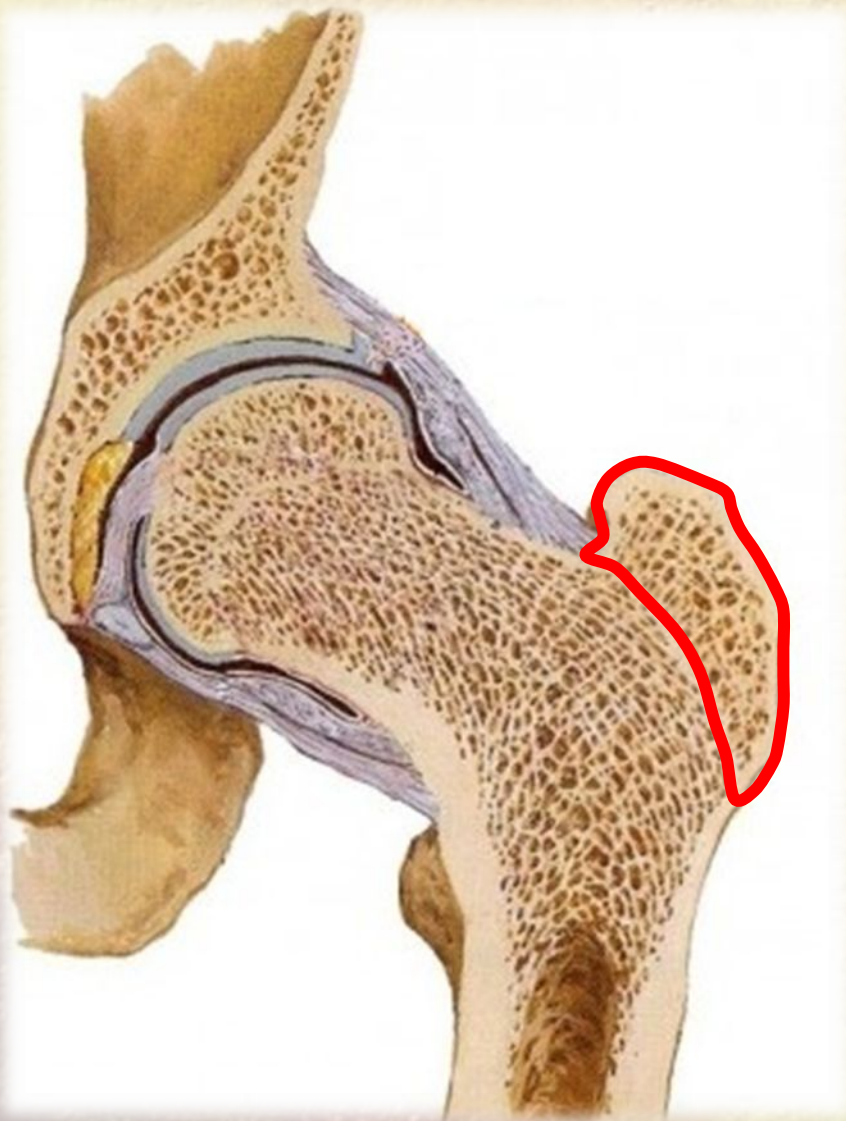8. Головка бедренной кости



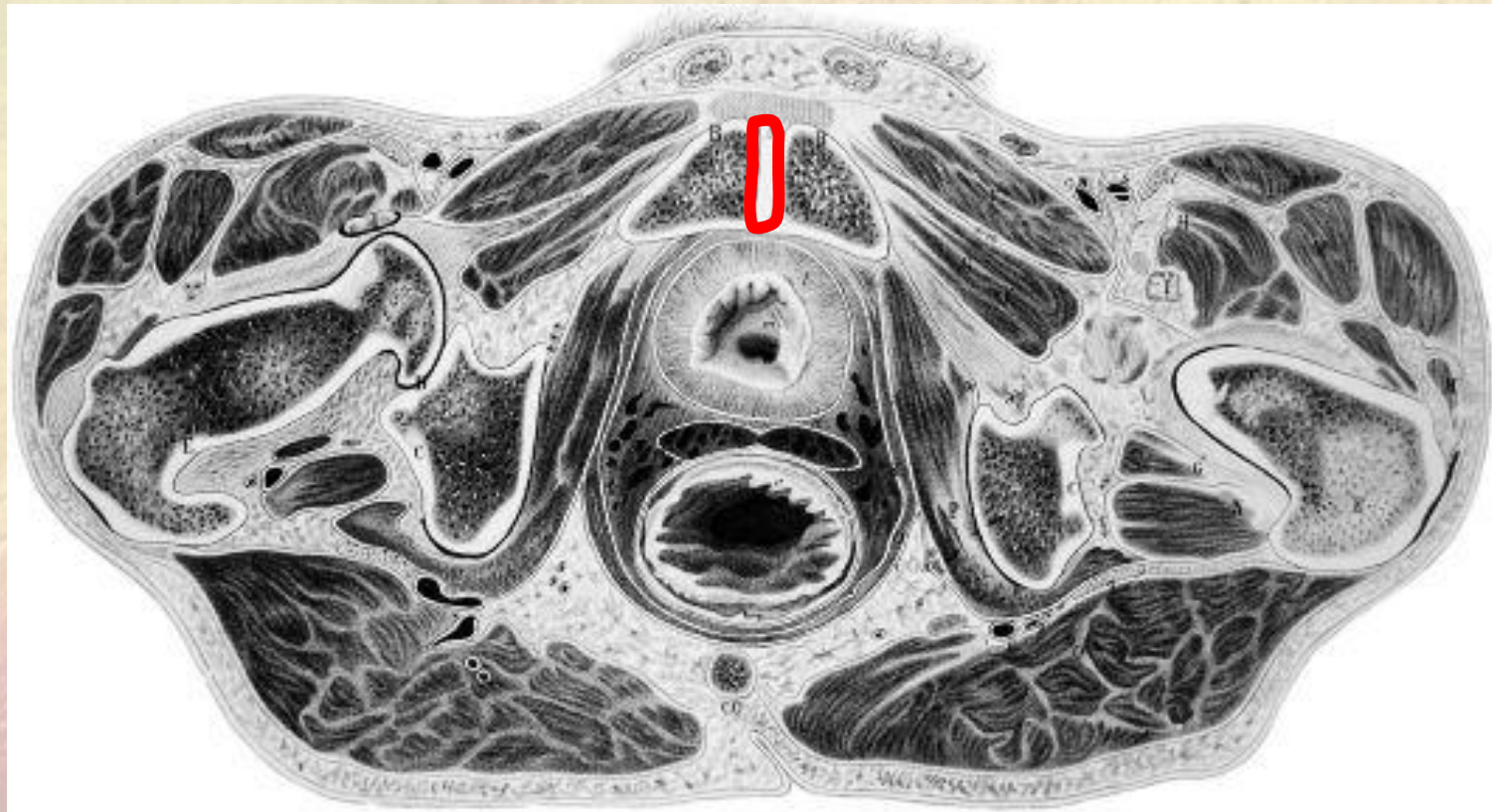
9. Шейка бедренной кости



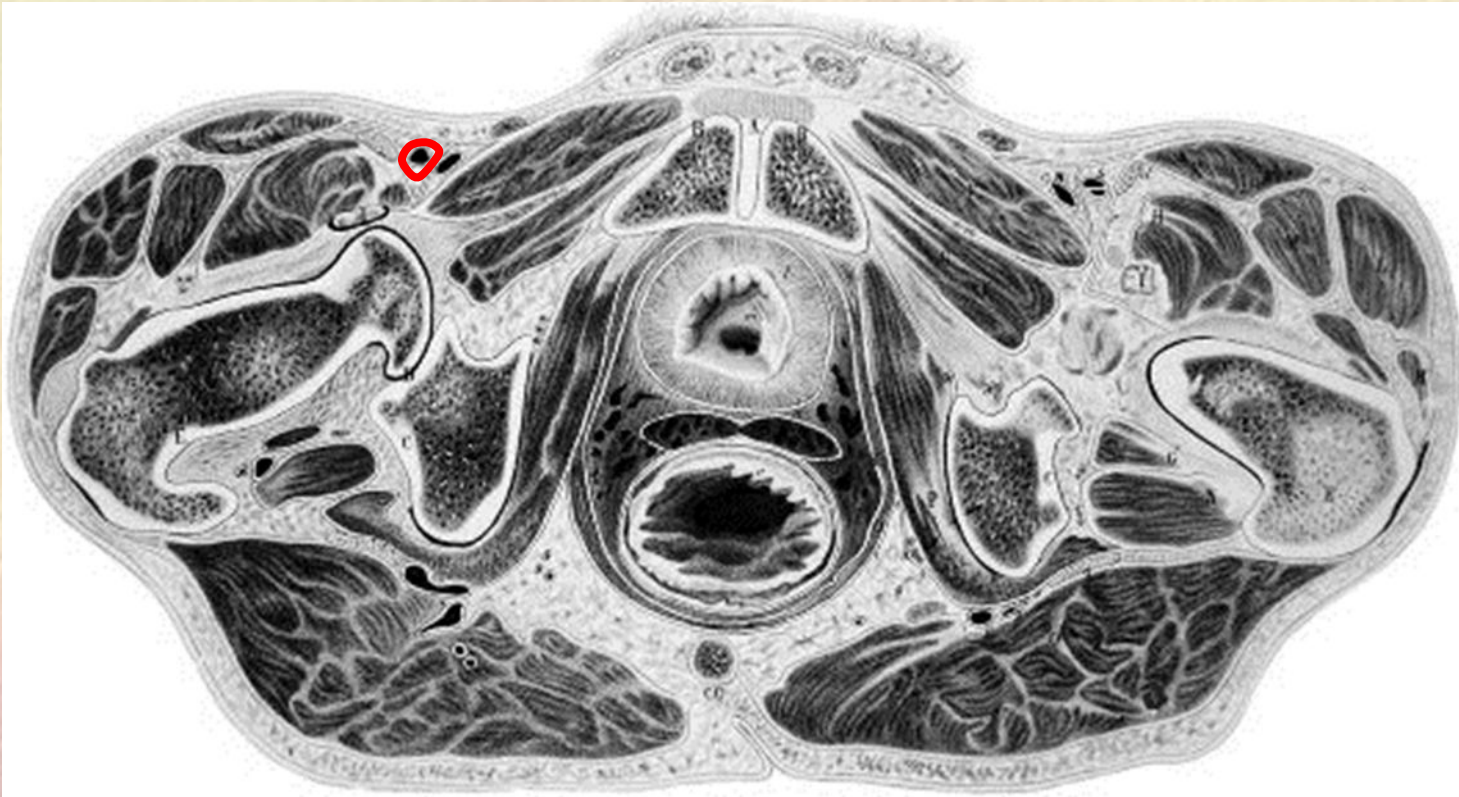
10. Большой вертел



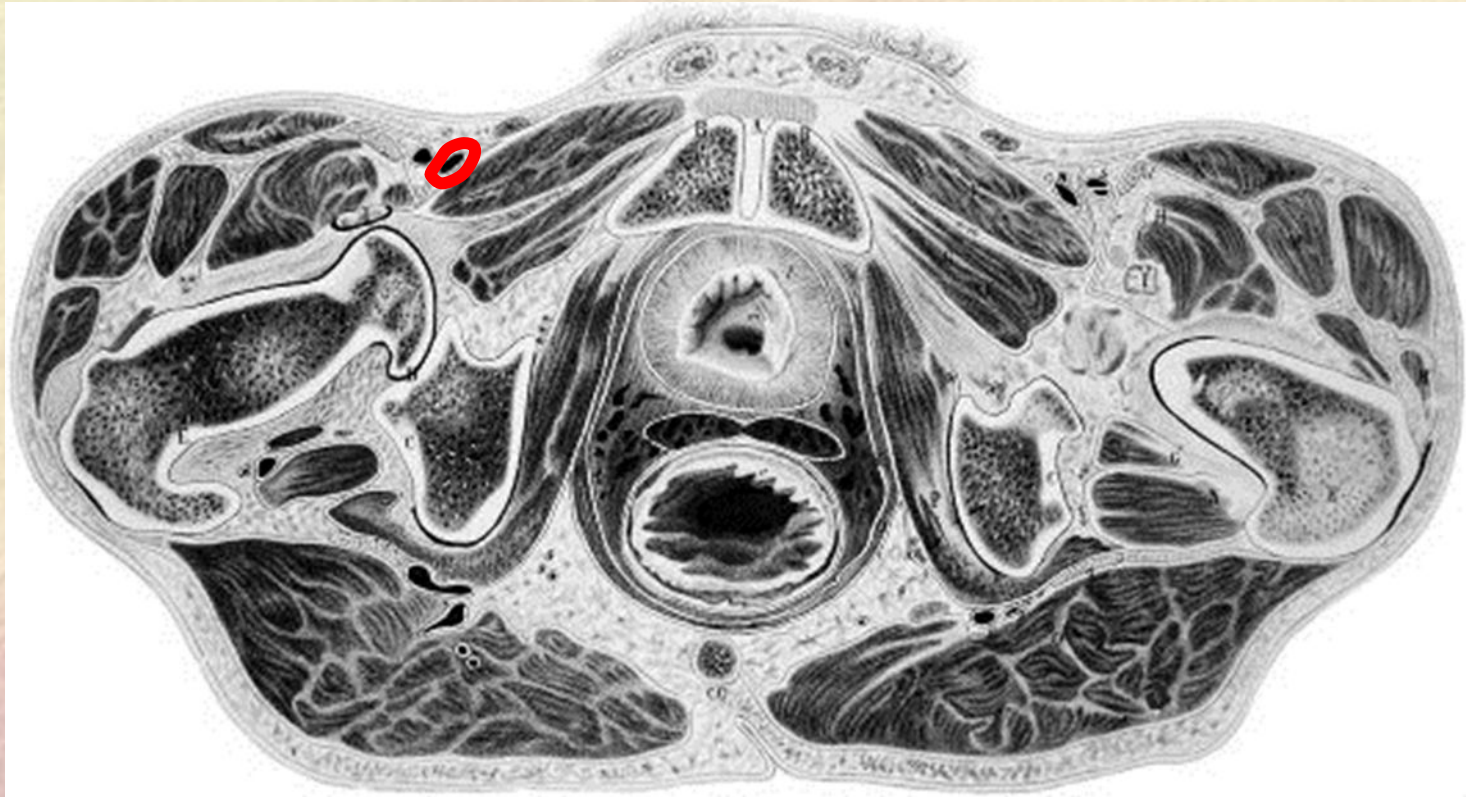
11. Лобковый симфиз



12. Бедренная артерия

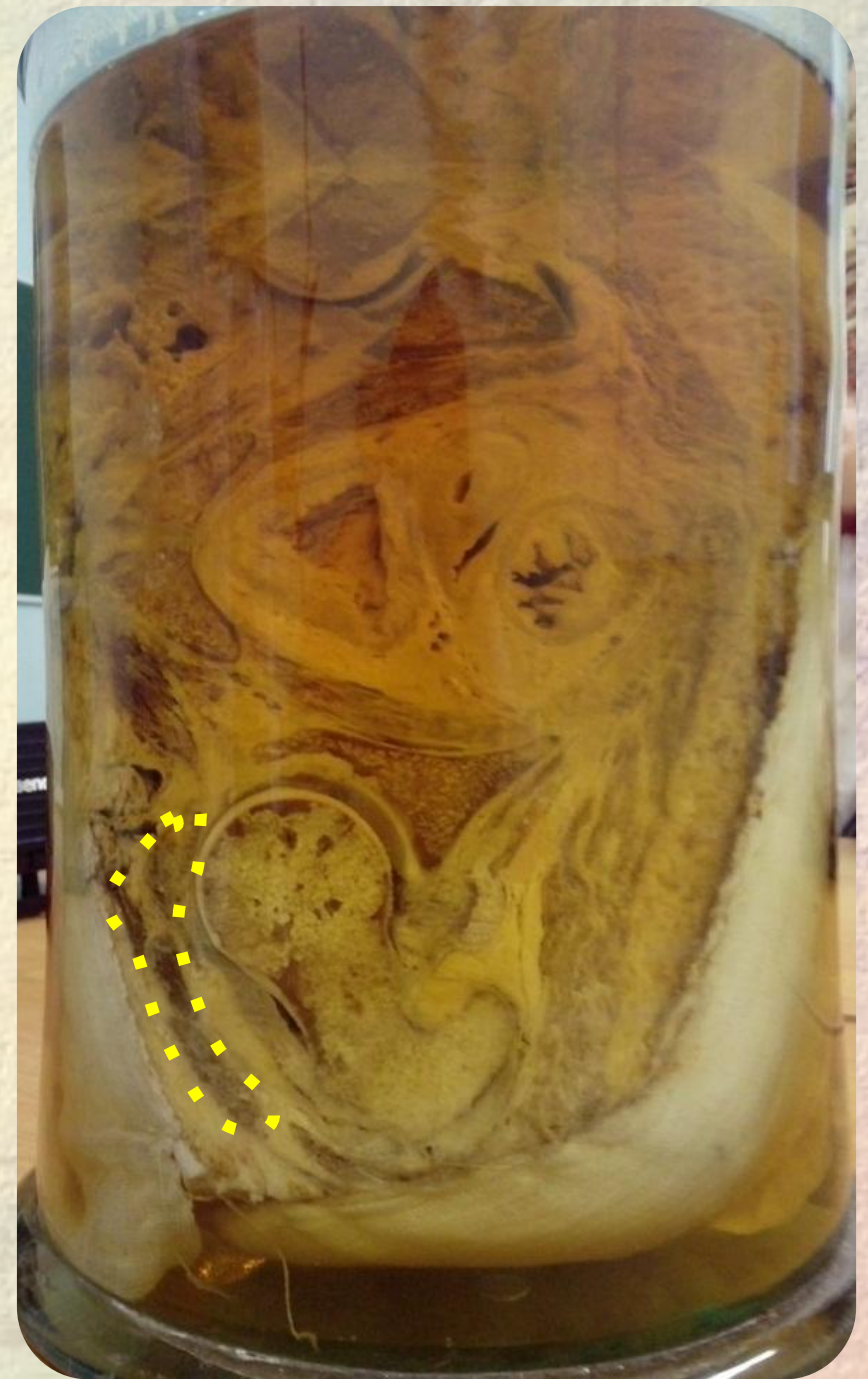
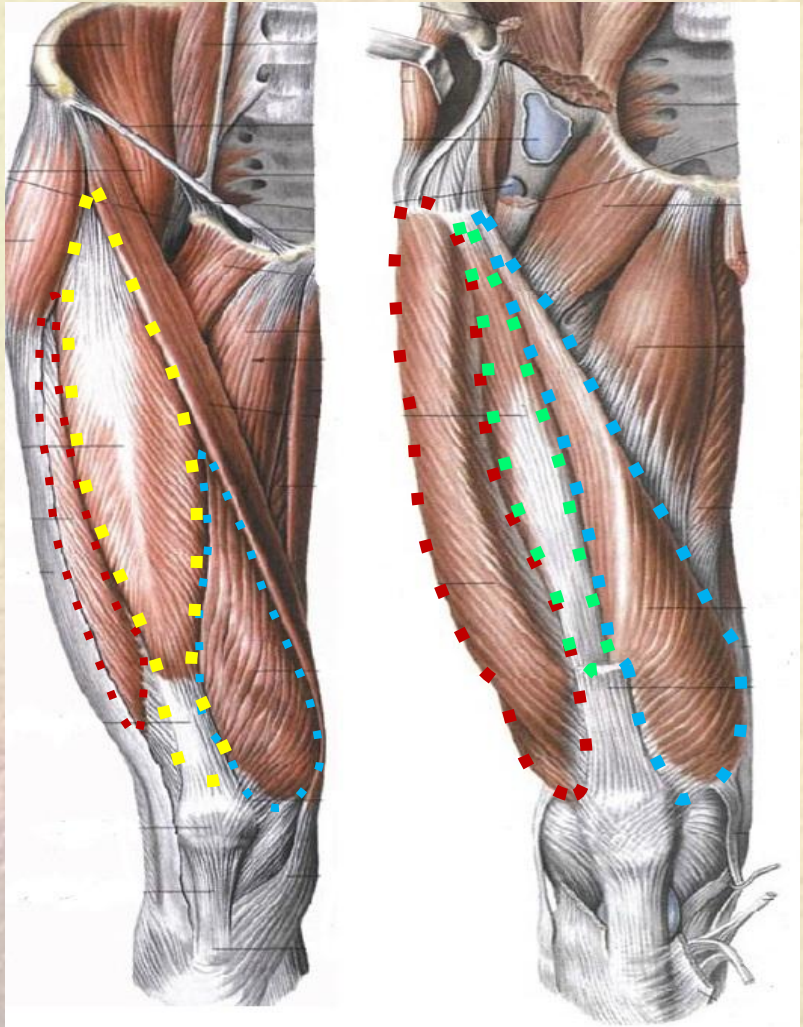


13. Бедренная вена

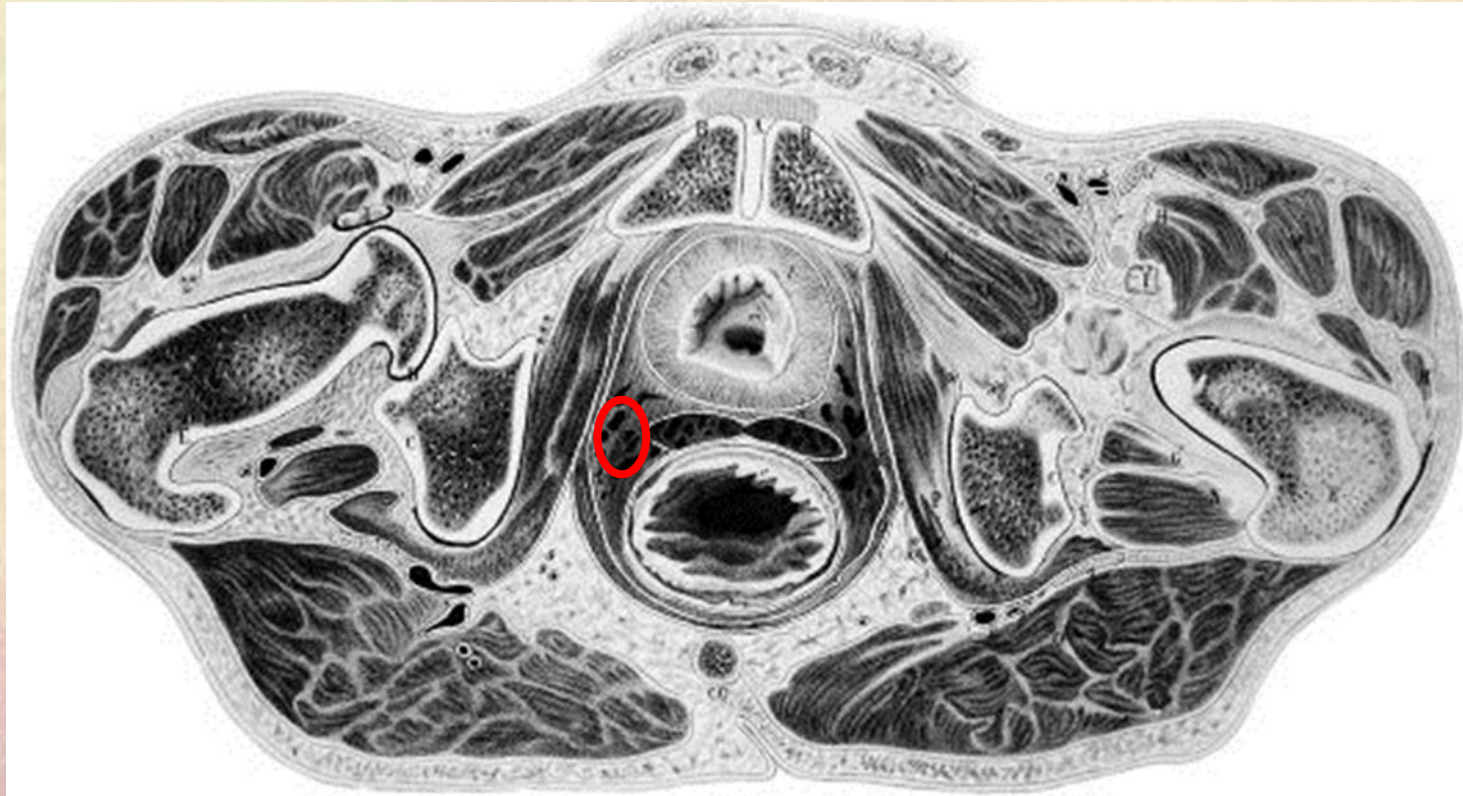


15. Четырехглавая мышца

(головки: латеральная, медиальная, промежуточная, прямая)



16. Внутренние подвздошные сосуды



17. Гребенчатая мышца

