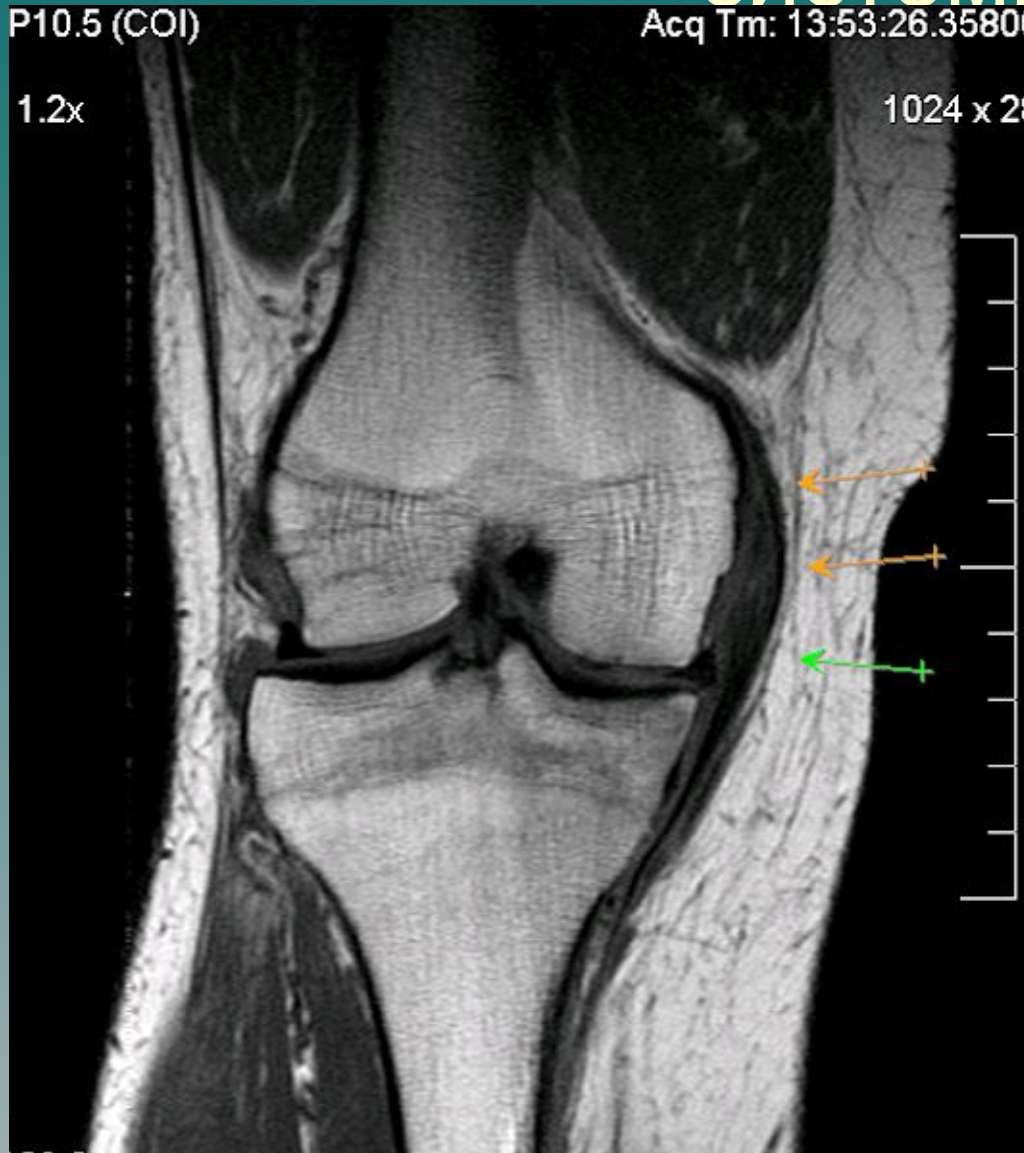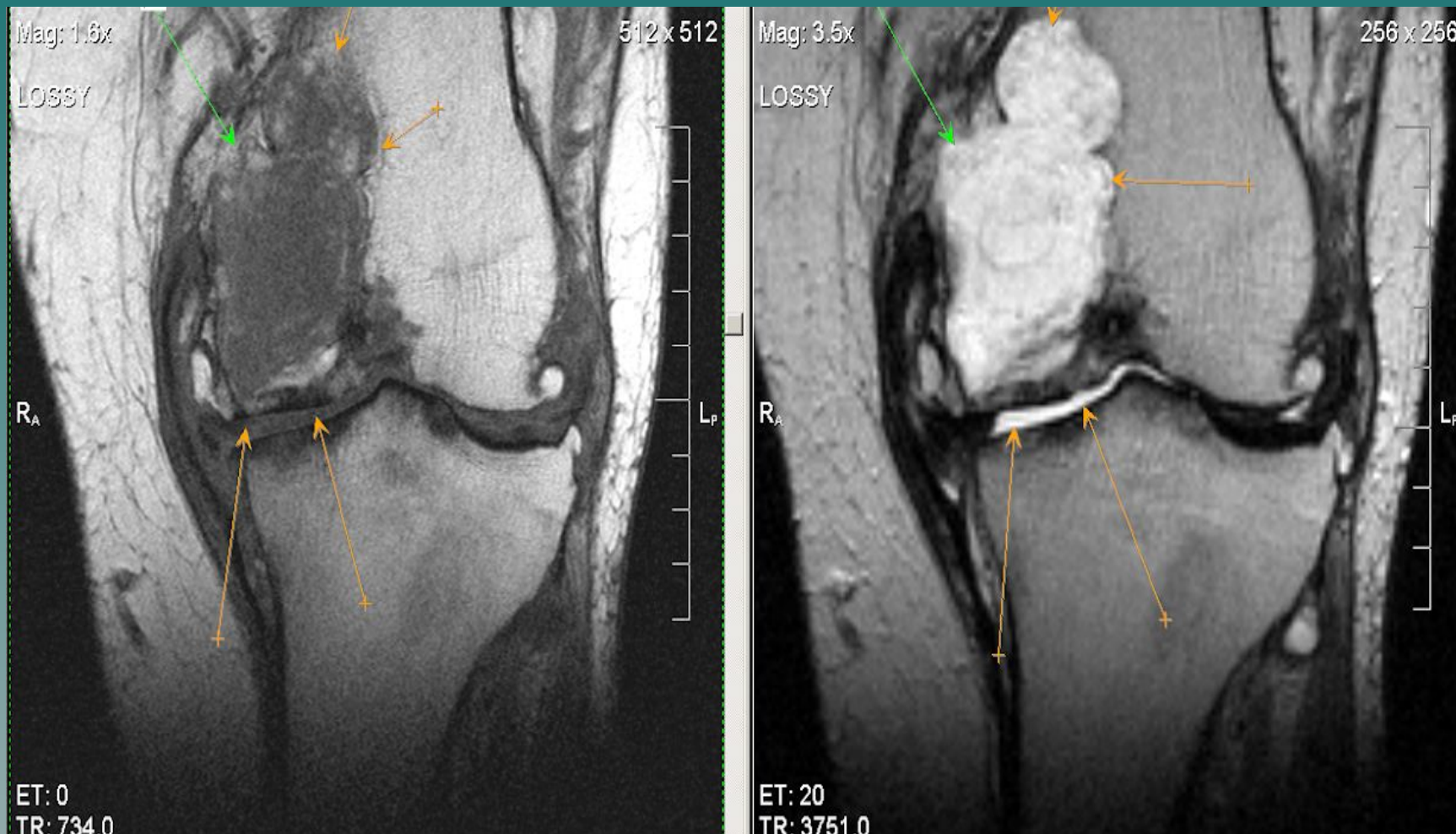


Исследование костно-суставной системы

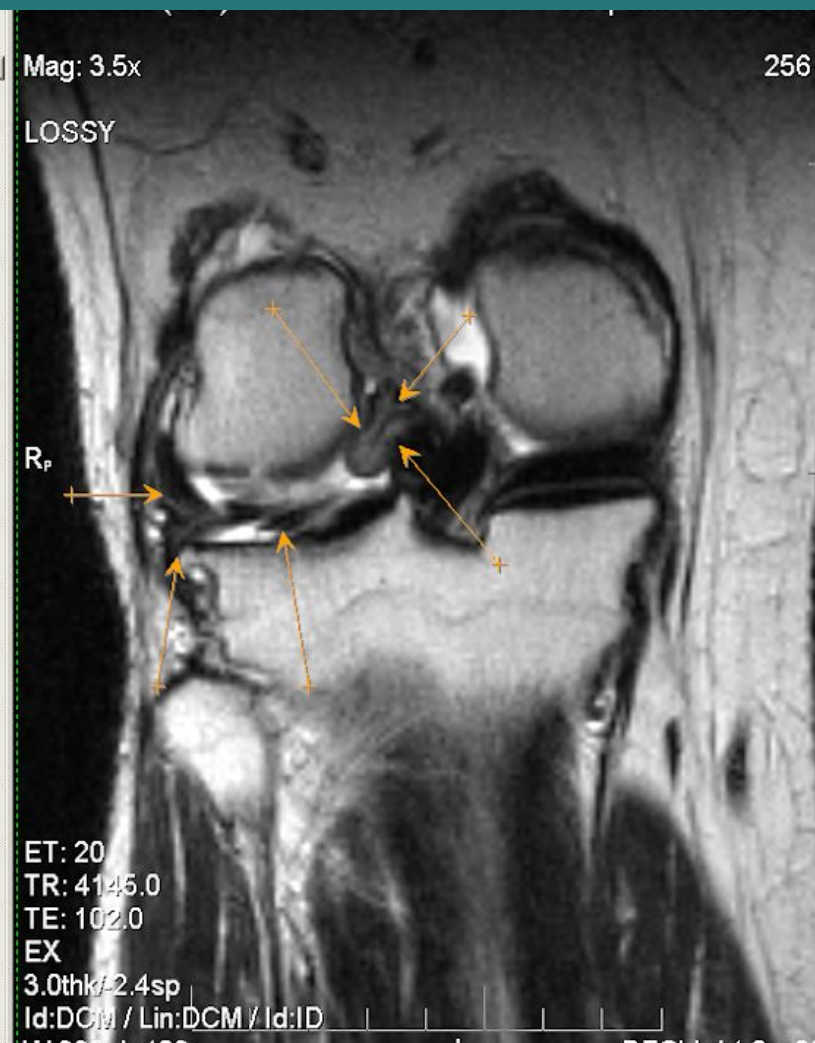
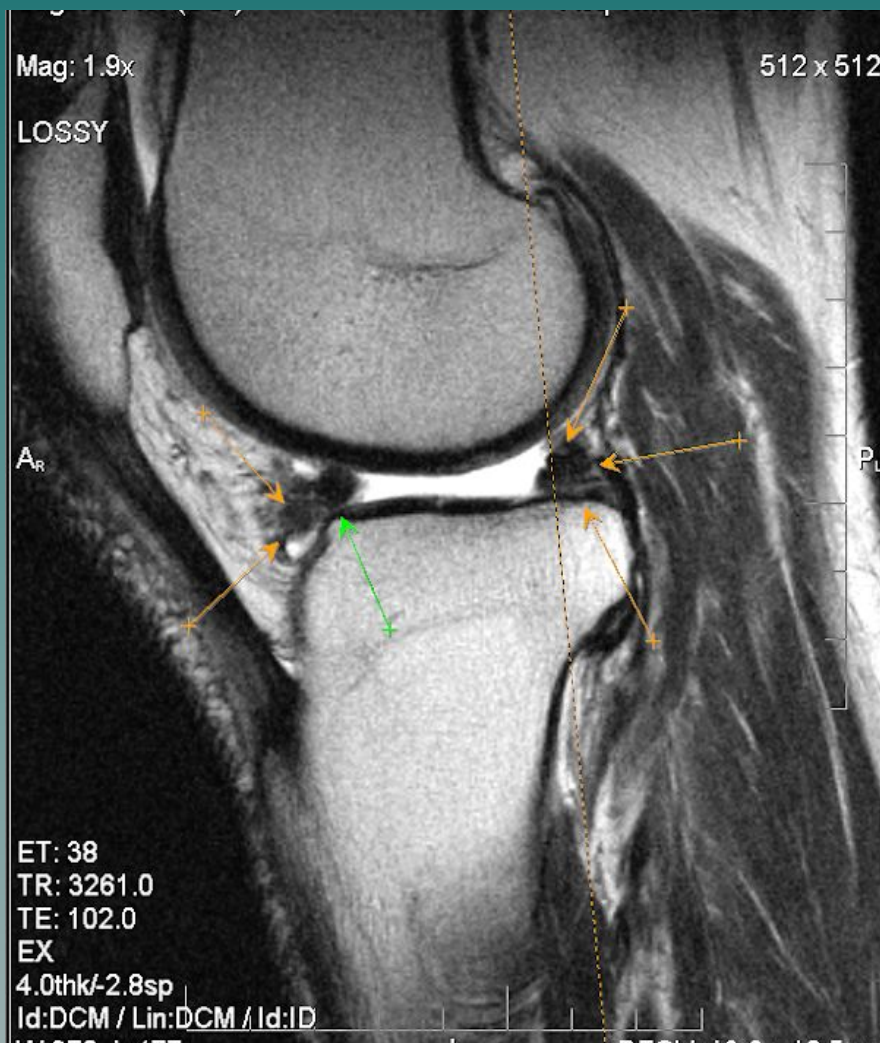


Частный случай:
травматическое повреждение
медиальной коллатеральной
связки (указано стрелками);
остеоартроз коленного сустава

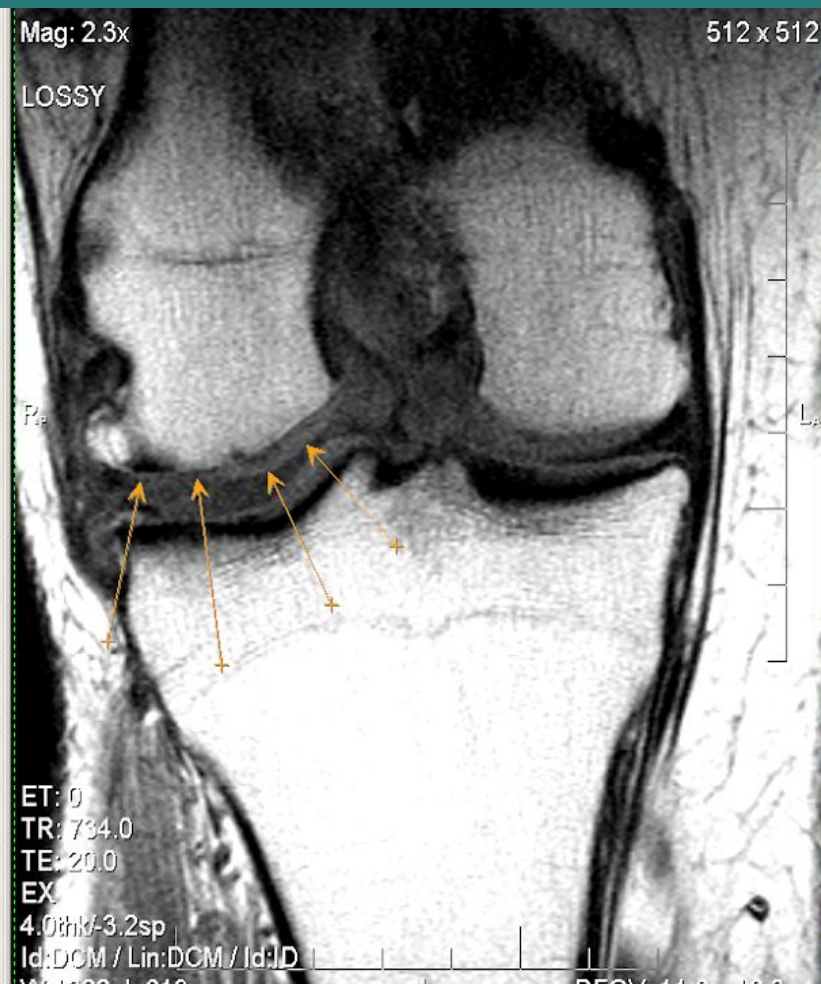
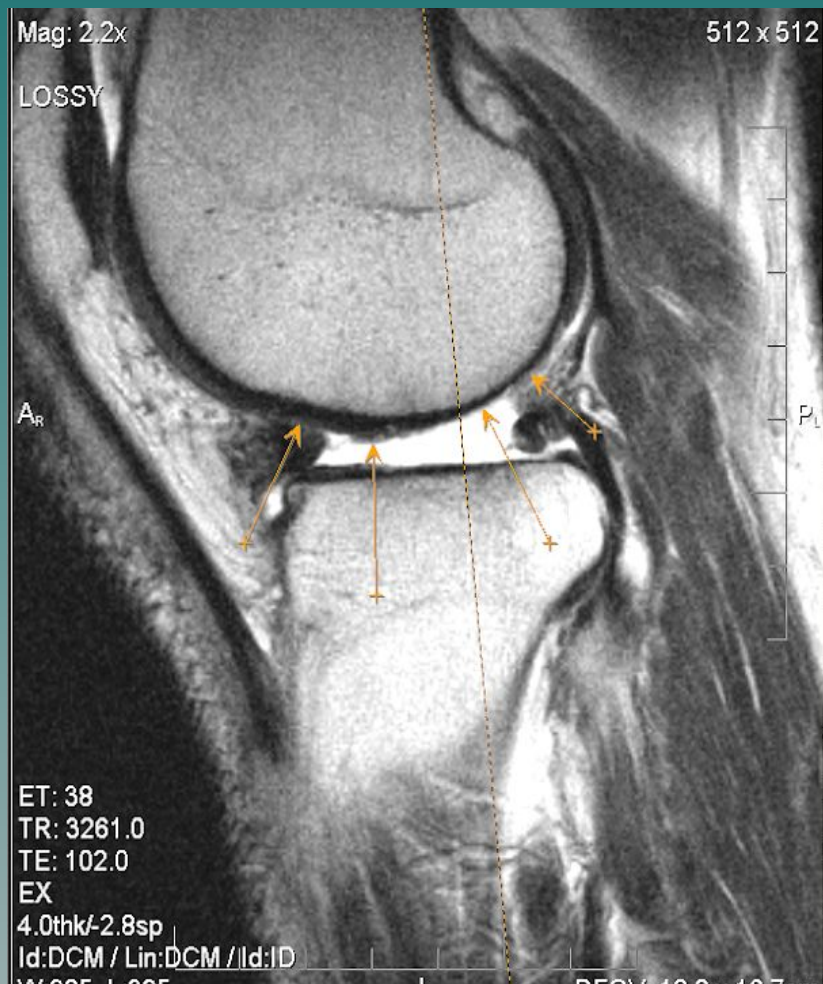
MP картина интраоссального новообразования медиального
метаэпифиза бедренной кости /хондробластома?
Аневризматическая киста?/. Разрыв медиального мениска IV ст по
Stoller



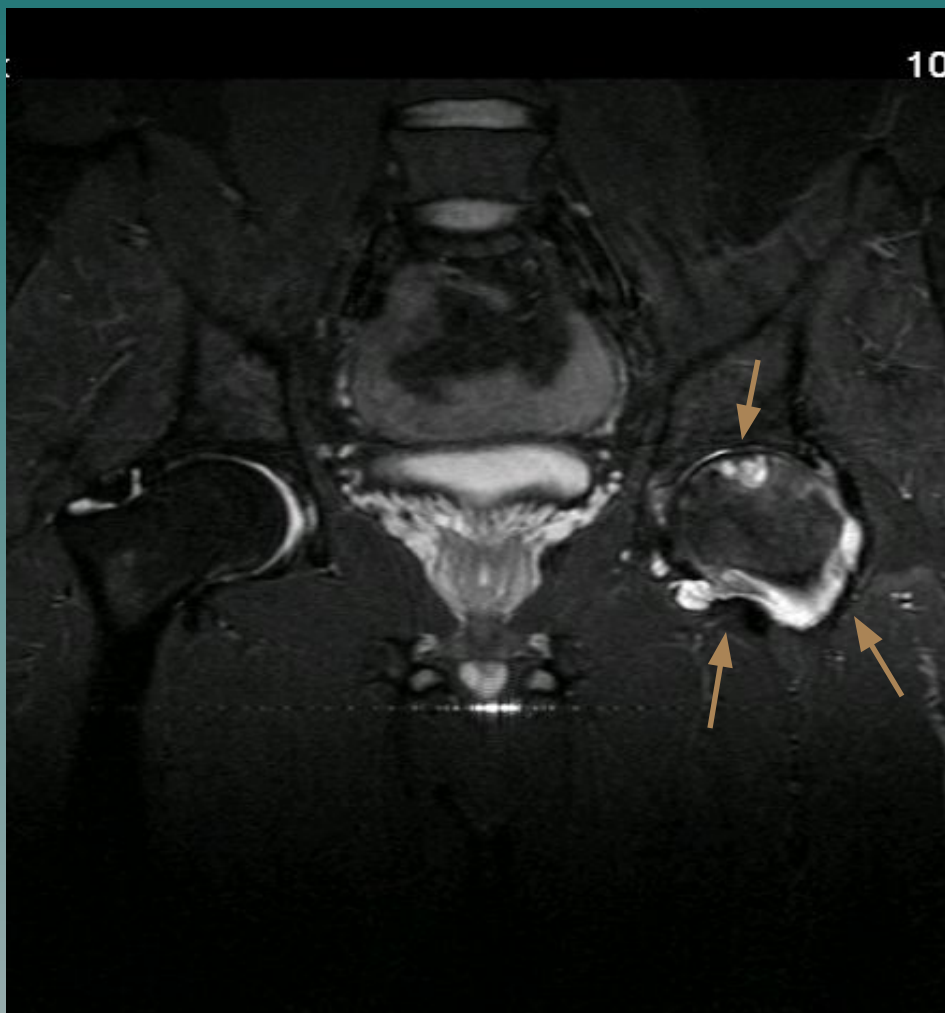
Разрыв латерального мениска IV ст по Stoller (по типу «ручки лейки»): визуализируется фрагментарно, массы мениска смещены в межмышцелковую ямку



Тот же пациент – неравномерное истончение суставного хряща

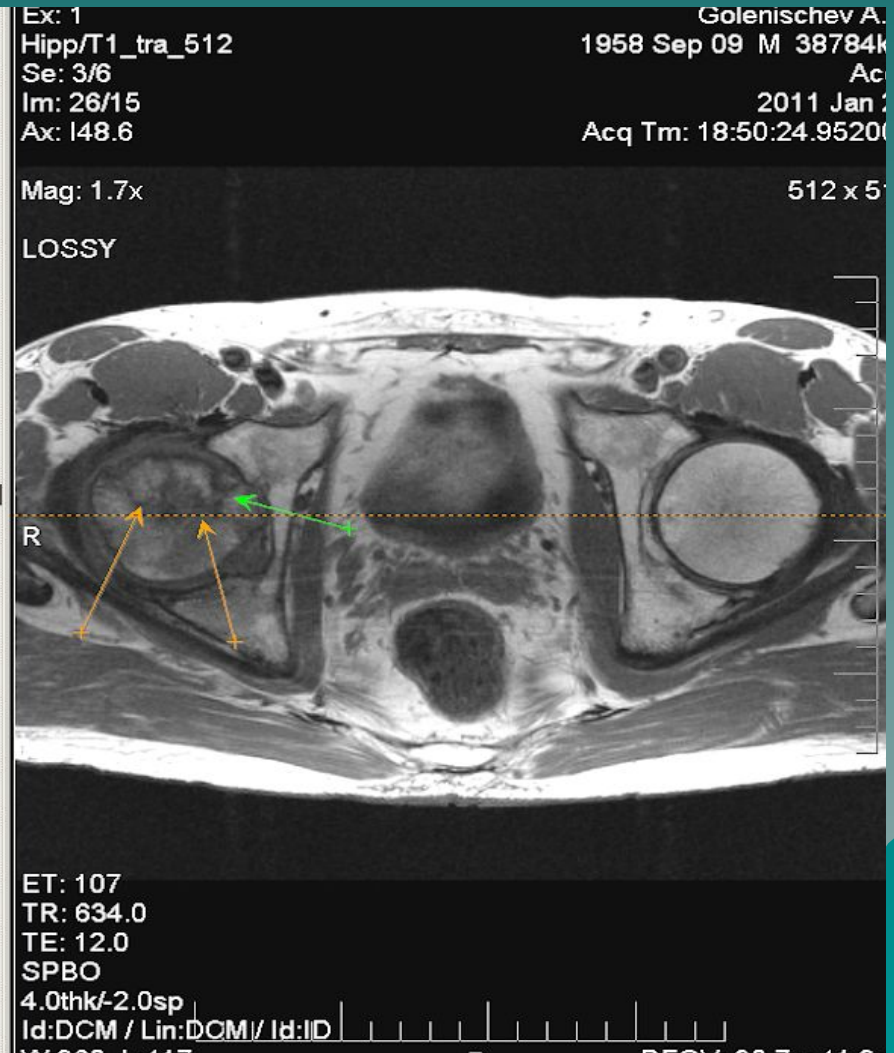
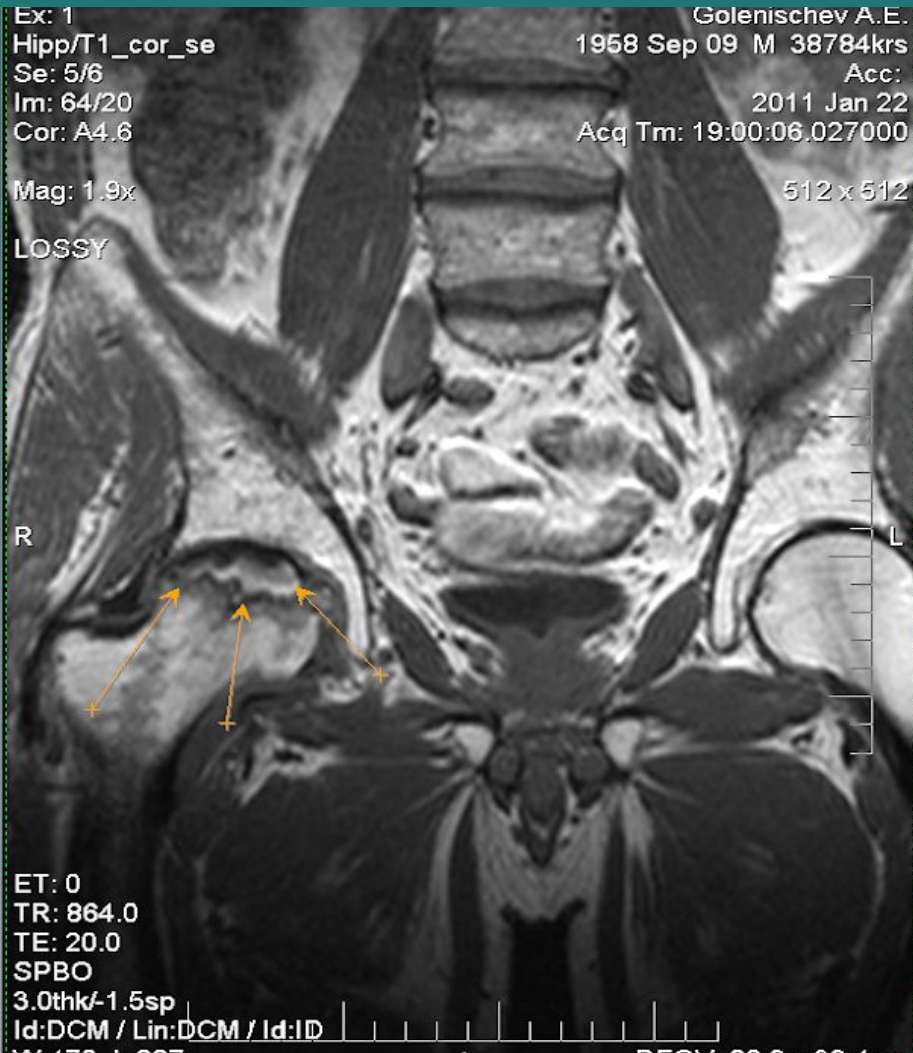
Исследование костно-суставной системы



частный случай: левосторонний коксартроз с дегенеративной кистовидной перестройкой головки бедренной кости и выпотом в полость суставной сумки

Фокус асептического остеонекроза головки правой бедренной кости



Спасибо за внимание!

