



Некоторые операции на
передней брюшной стенке и на
органах брюшной полости и
забрюшинного пространства у
детей

Паховая грыжа. Герниотомия

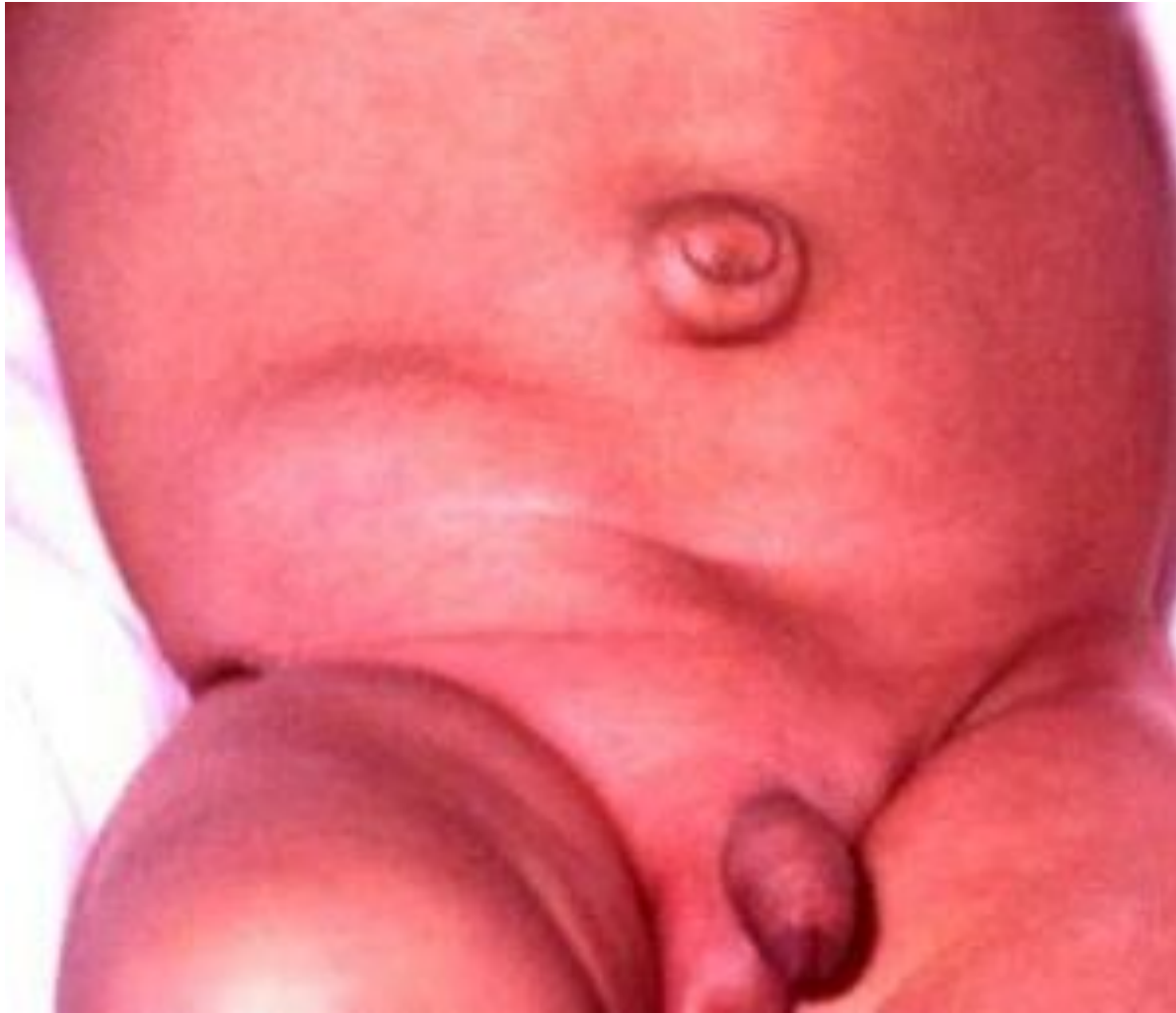

Рис. 15.1

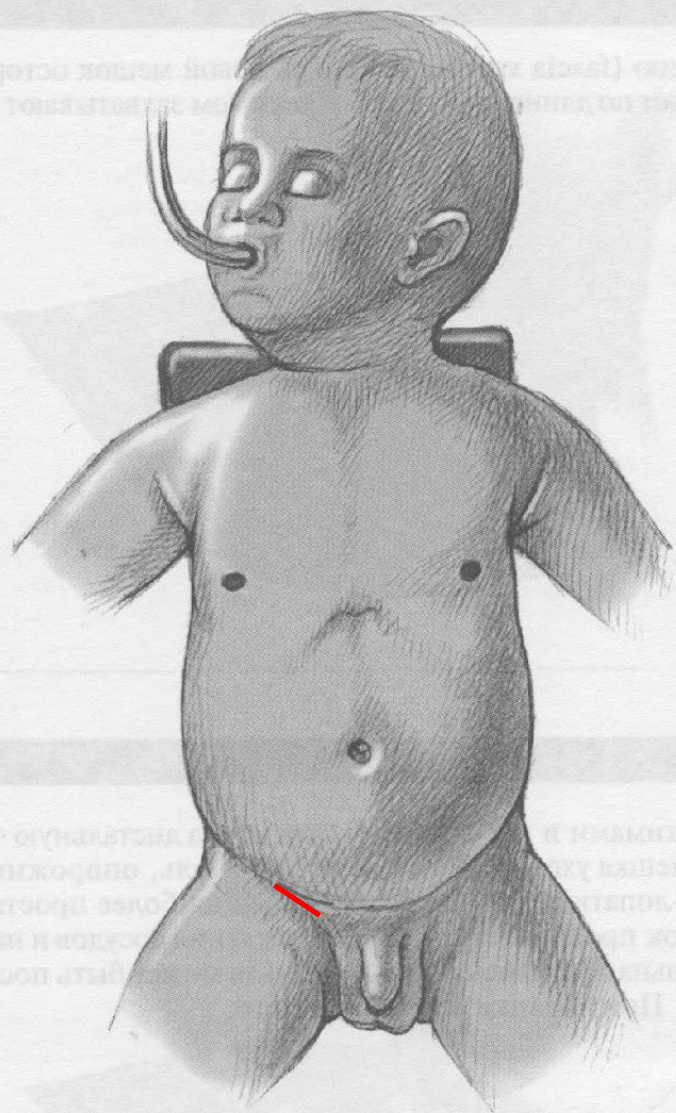


Рис. 15.2




Рис. 15.3

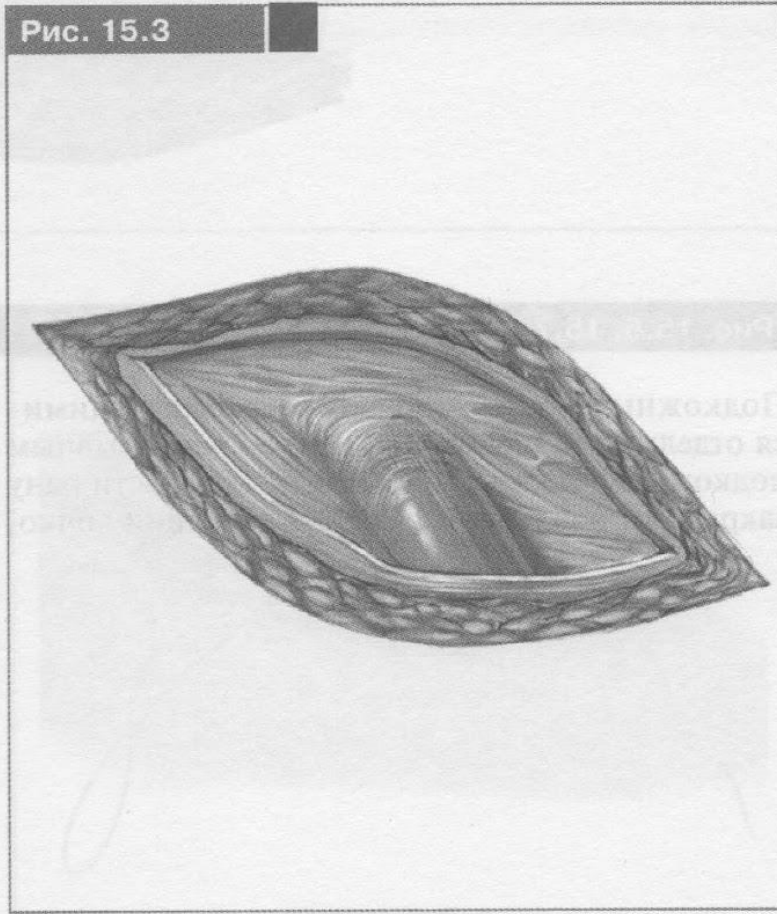


Рис. 15.4

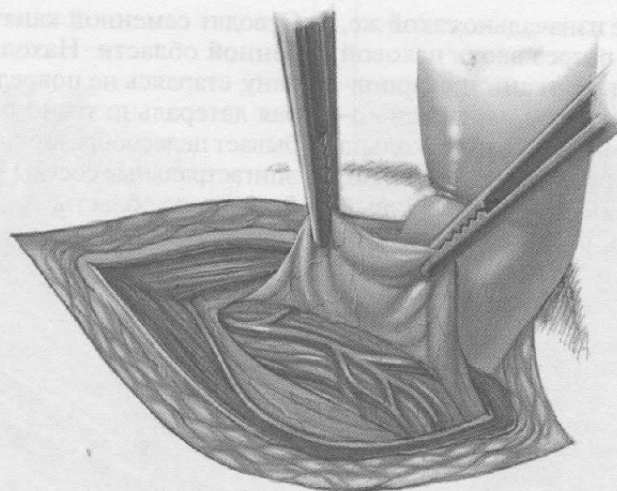
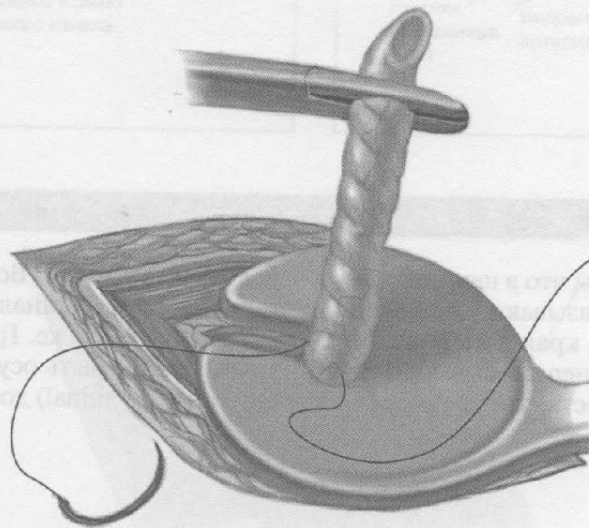


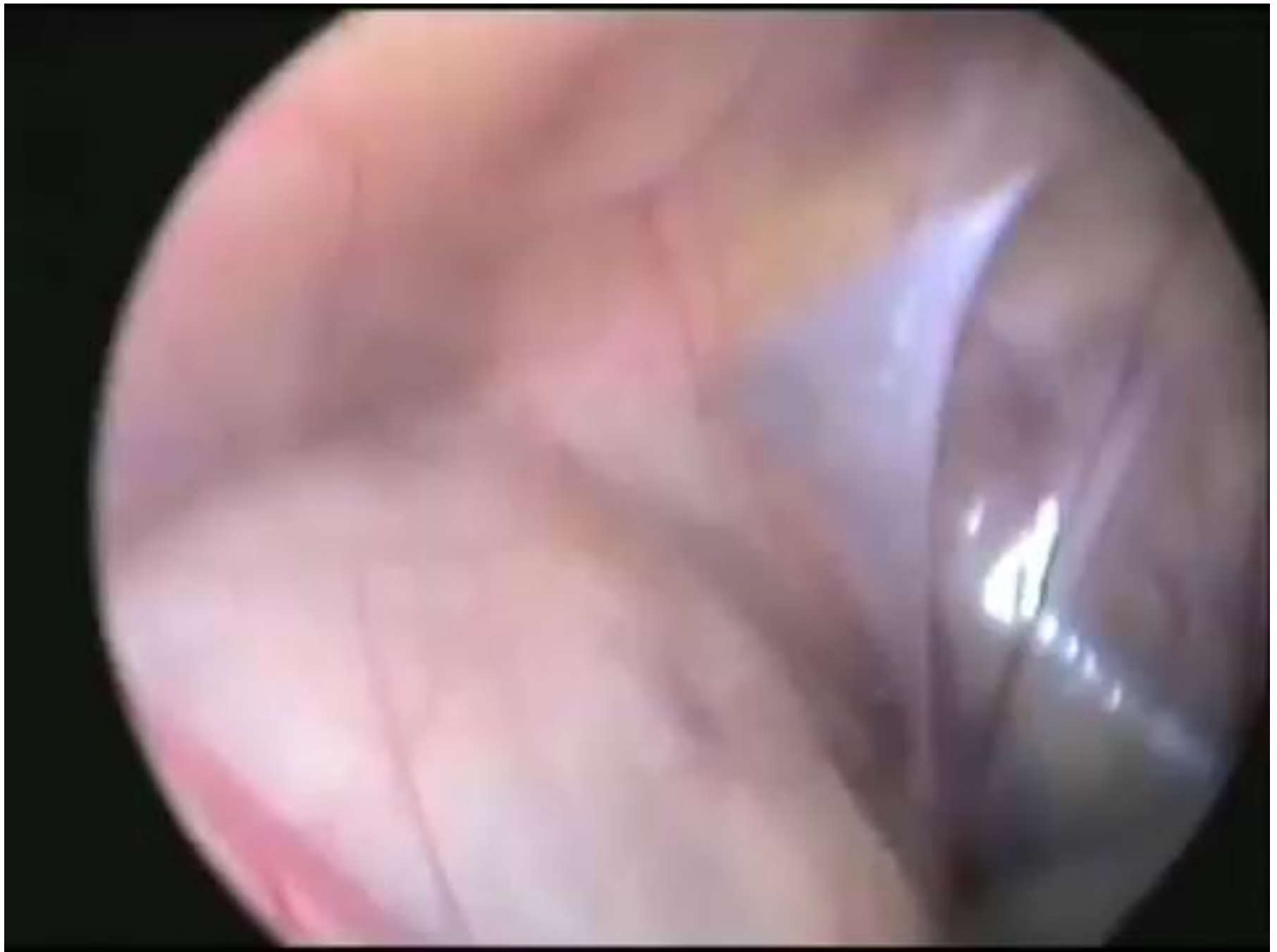Рис. 15.5





ПАХОВАЯ ГРЫЖА У МАЛЬЧИКОВ





Пупочная грыжа. Герниотомия

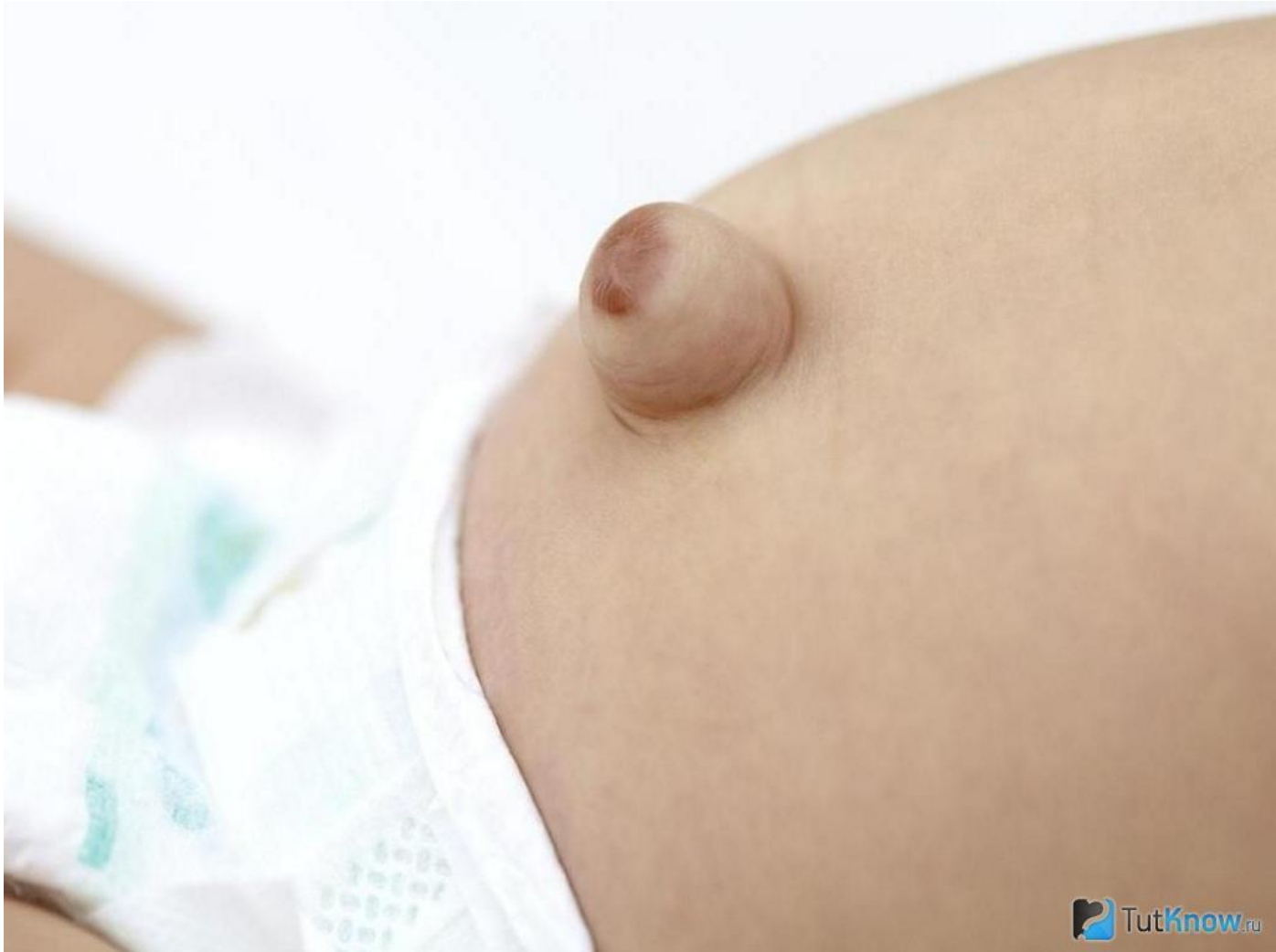

Рис. 15.11





Рис. 15.12



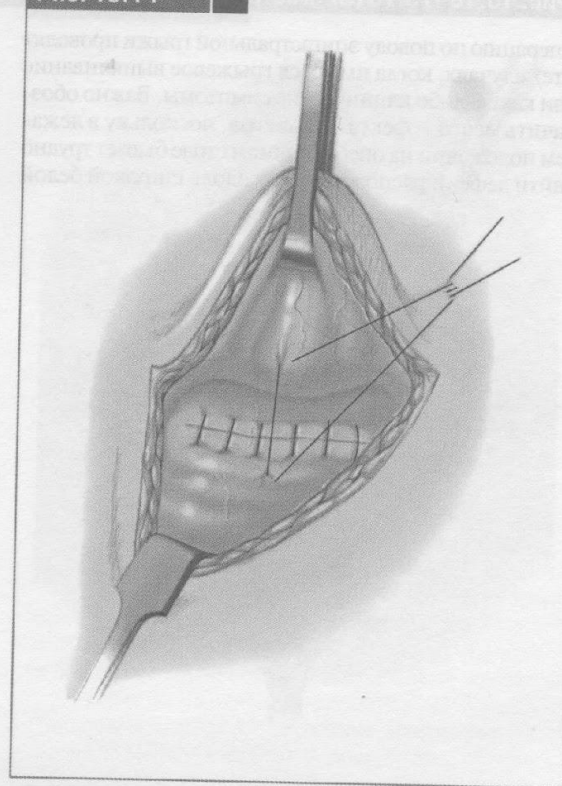
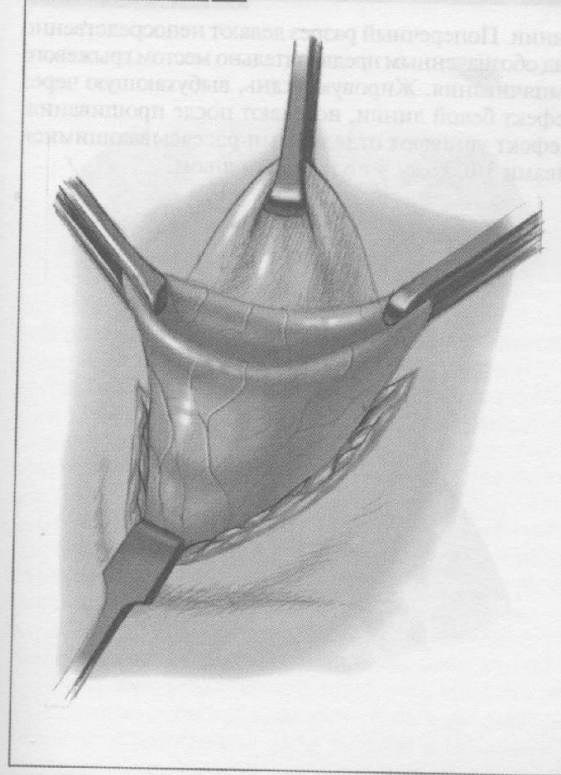
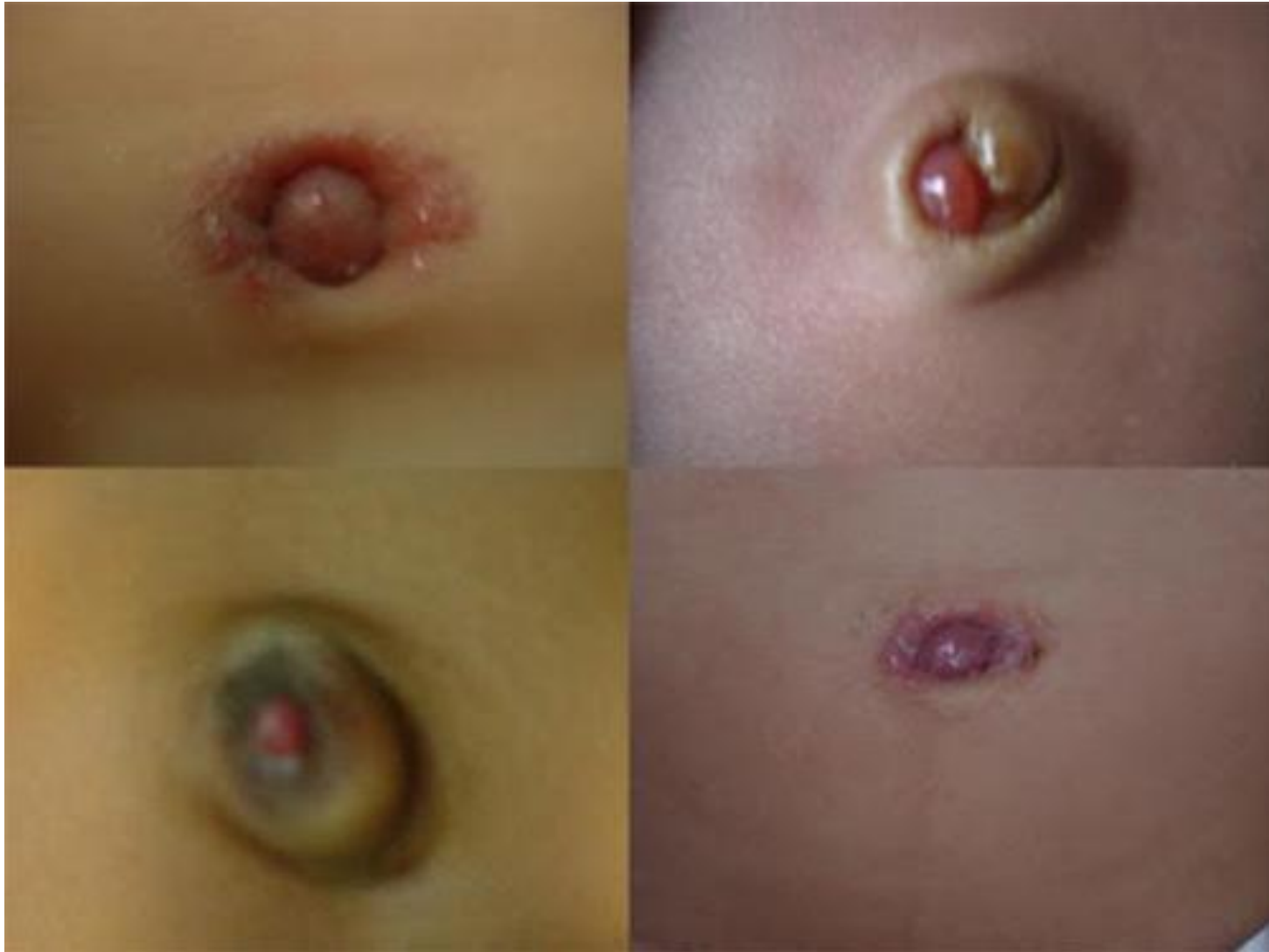




Рис. 15.15



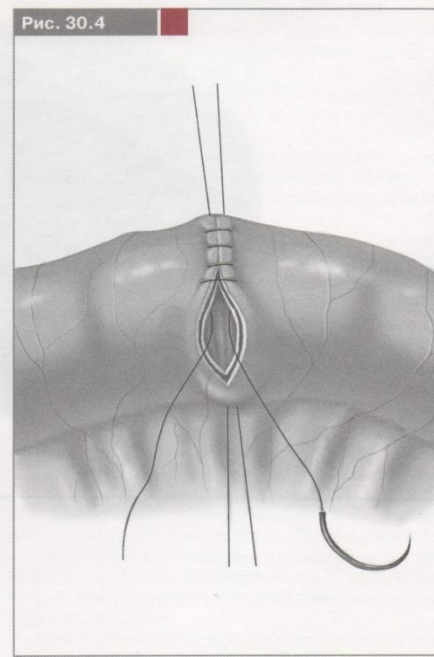
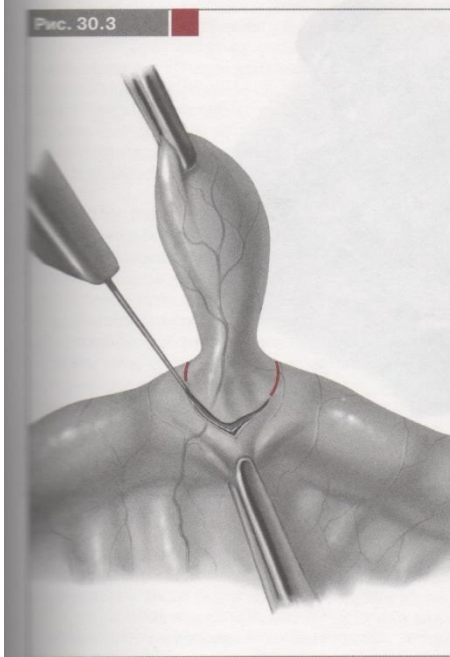
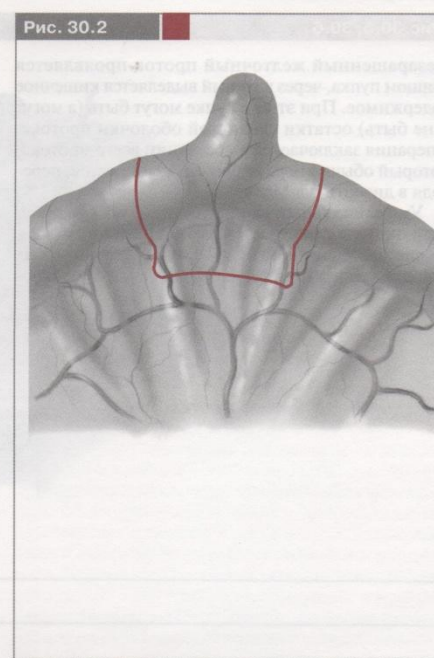
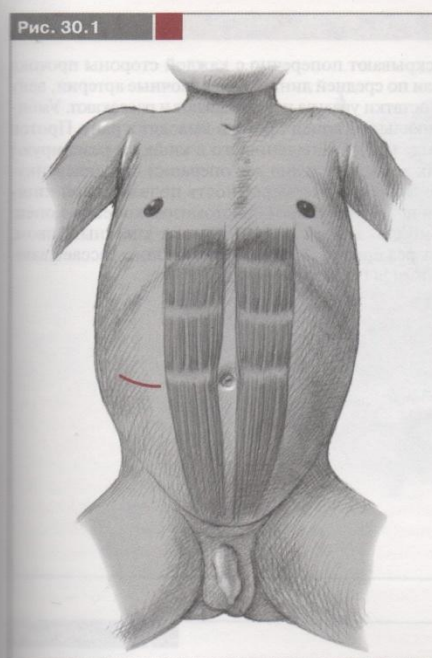


Незаращение желточного протока

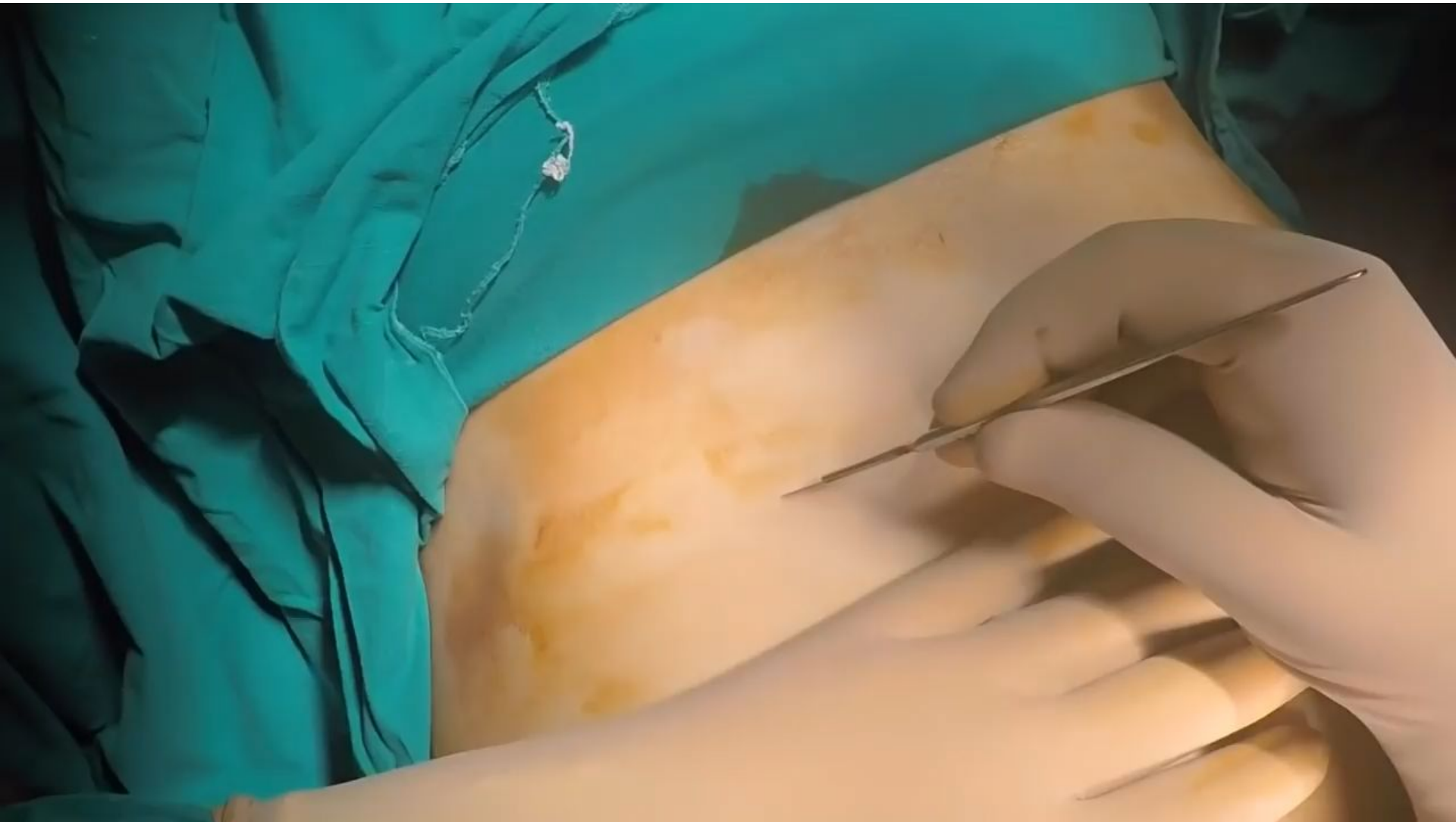




**Отделение
эндоскопической
хирургии РДКБ
представляет**



Спленэктомия



Пиелопластика

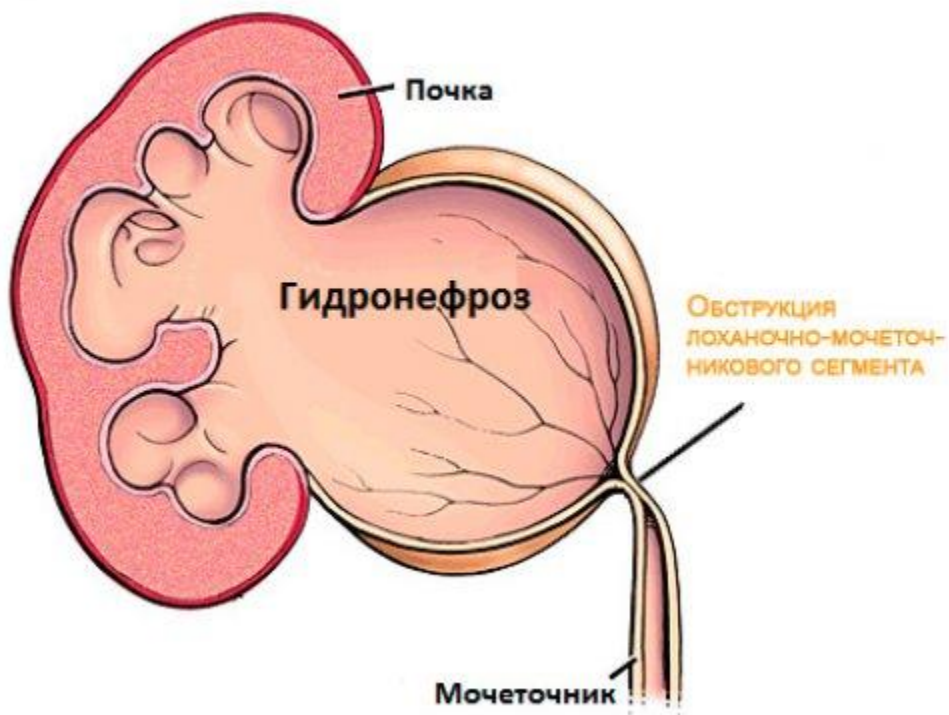
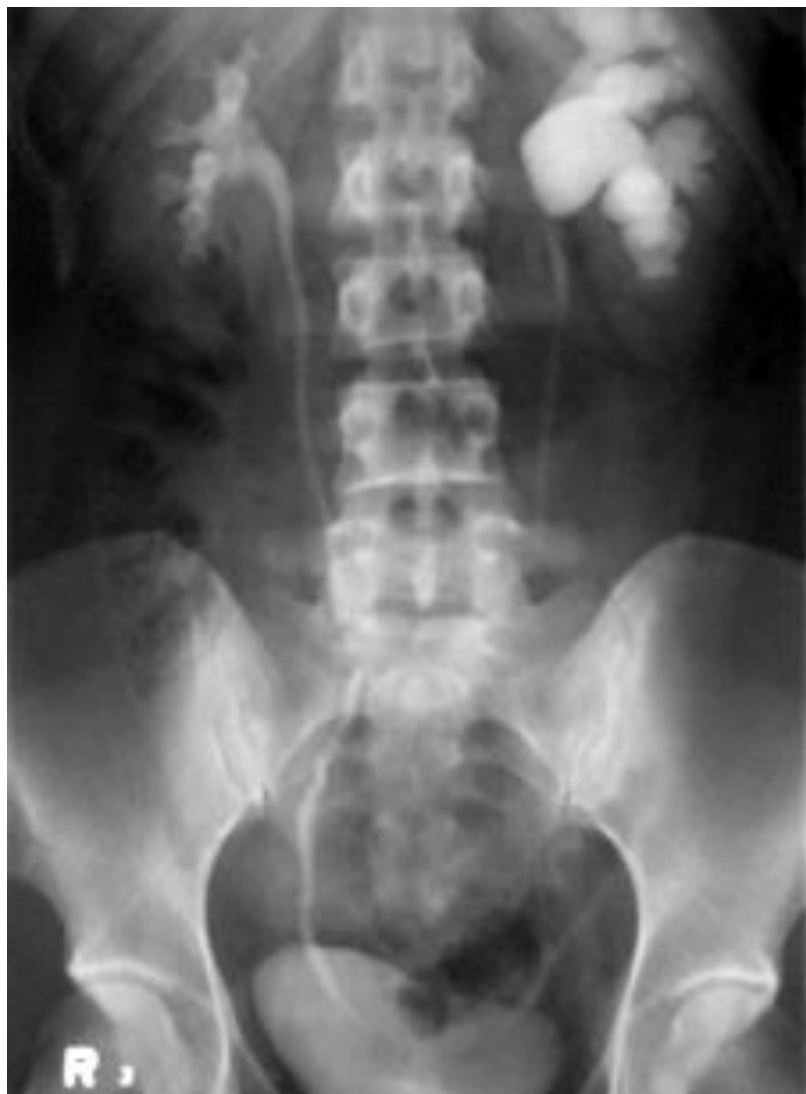

Рис. 46.3

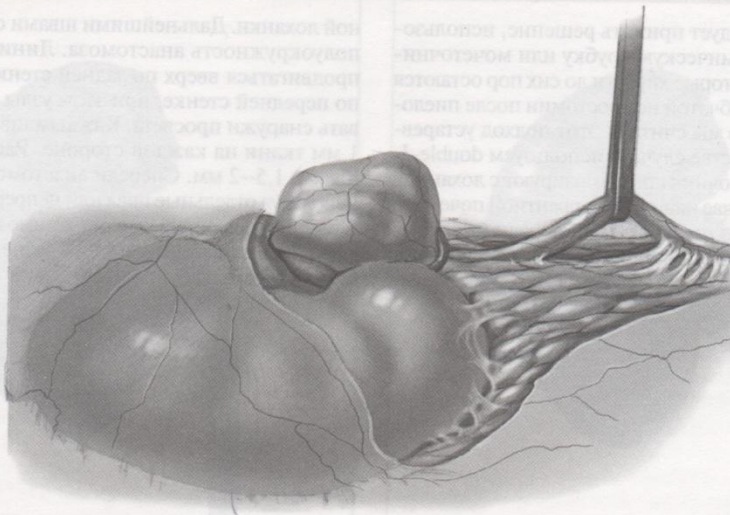


Рис. 46.4

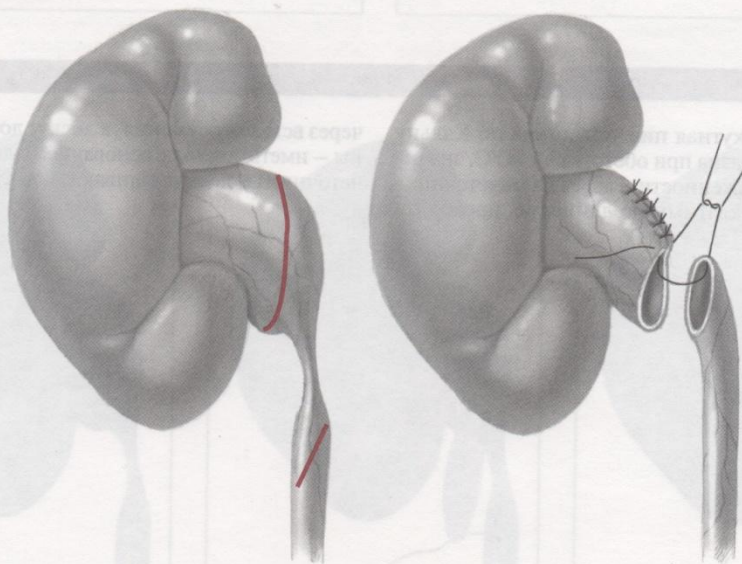


Рис. 46.5

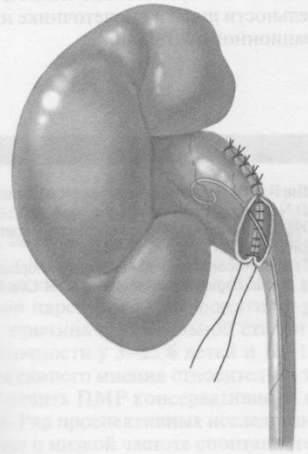


Рис. 46.6

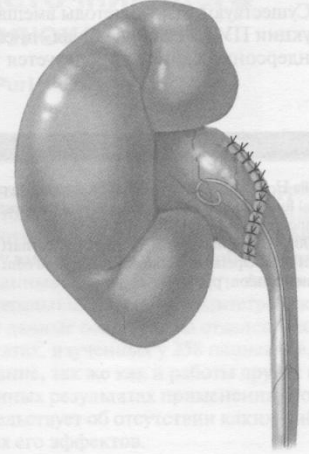


Рис. 46.7

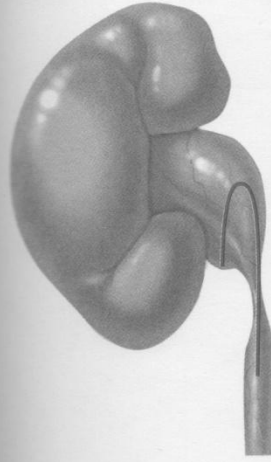


Рис. 46.8

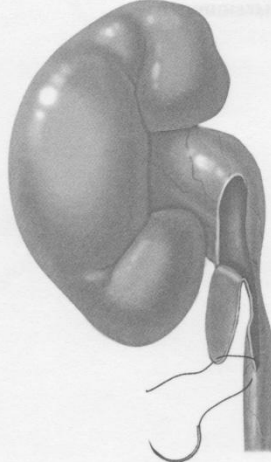
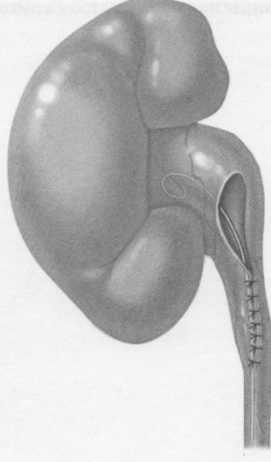


Рис. 46.9

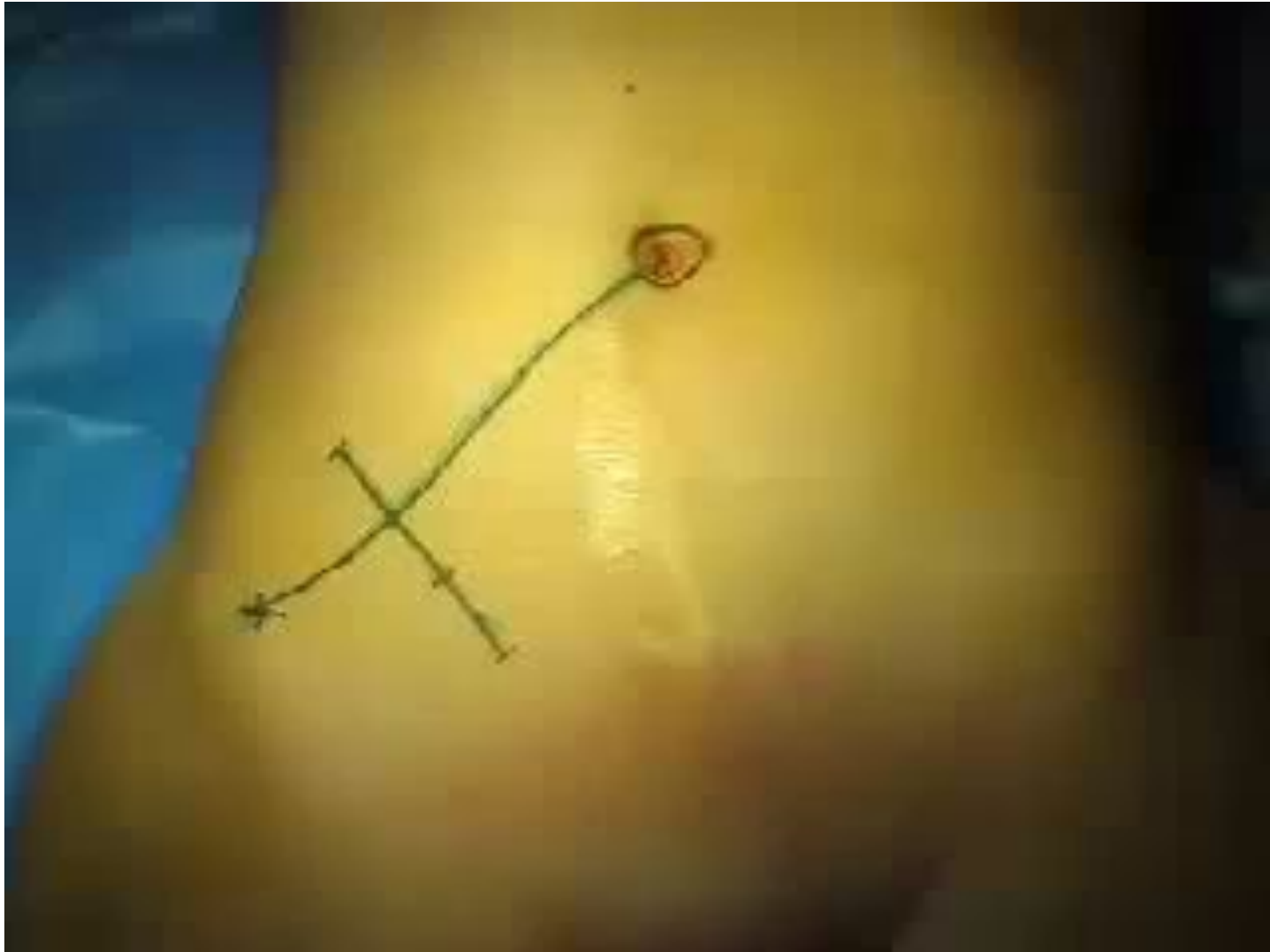

**Лапароскопическая
пластика ЛМС
по Хайнс-Андерсену
с резекцией лоханки**

Доктор Санжаров Андрей Евгеньевич

Екатеринбург, Российская Федерация

Аппендэктомия



The logo for freemake.com features a stylized orange and yellow oval shape above the text "freemake.com".

freemake.com