

КОНКУРС «ХОД ОПЕРАЦИИ»

**ОПЕРАЦИЯ №1: ЛАПАРОСКОПИЧЕСКАЯ
РЕЗЕКЦИОННАЯ ПИЕЛОПЛАСТИКА ПО ГАЙНСУ-
АНДЕРСЕНУ**

ФОТО 1: ТРАНСМЕЗЕНТЕРИАЛЬНЫЙ ДОСТУП К ЛОХАНКЕ

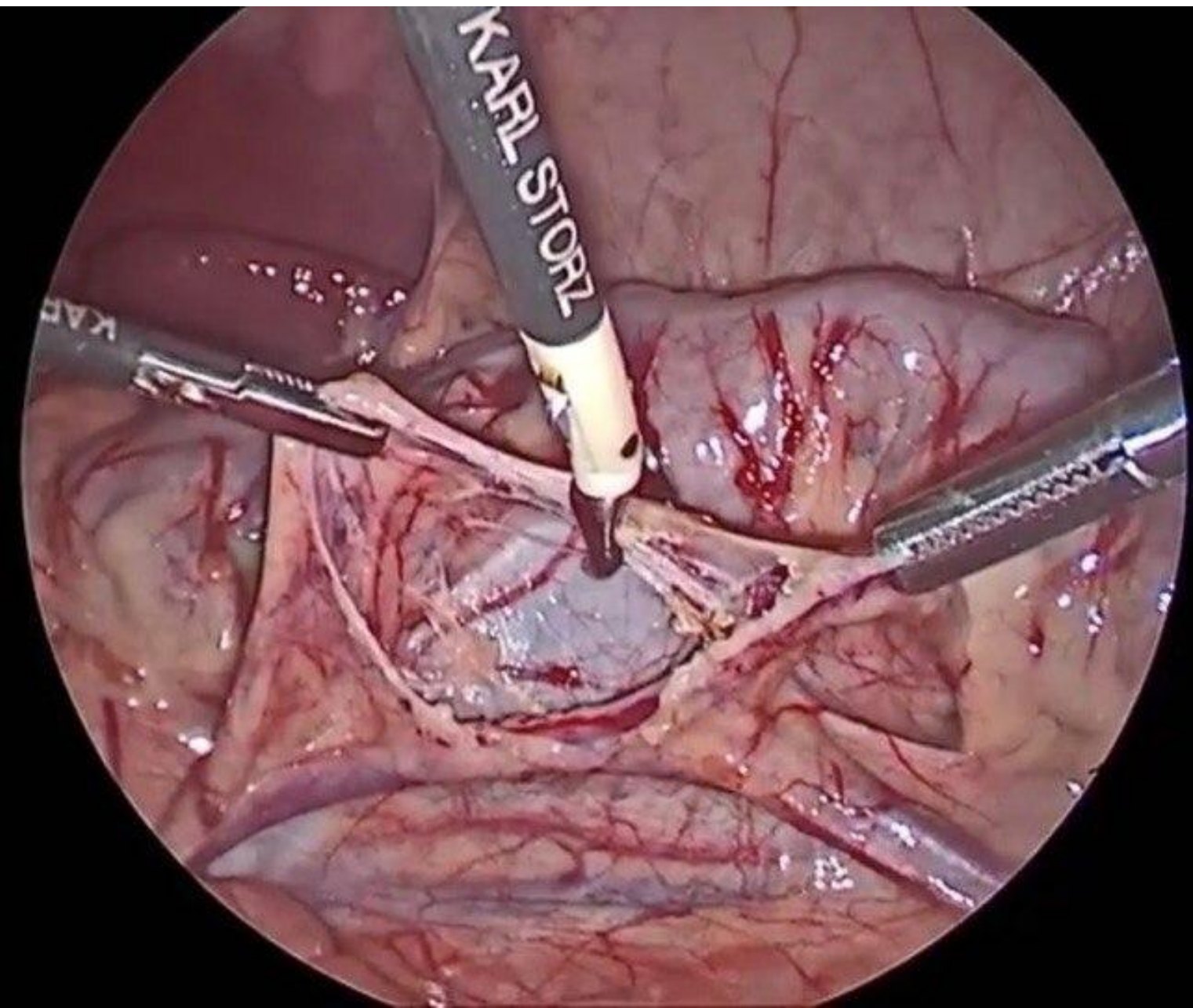


ФОТО 2: МОБИЛИЗАЦИЯ ЛОХАНКИ И МОЧЕТОЧНИКА

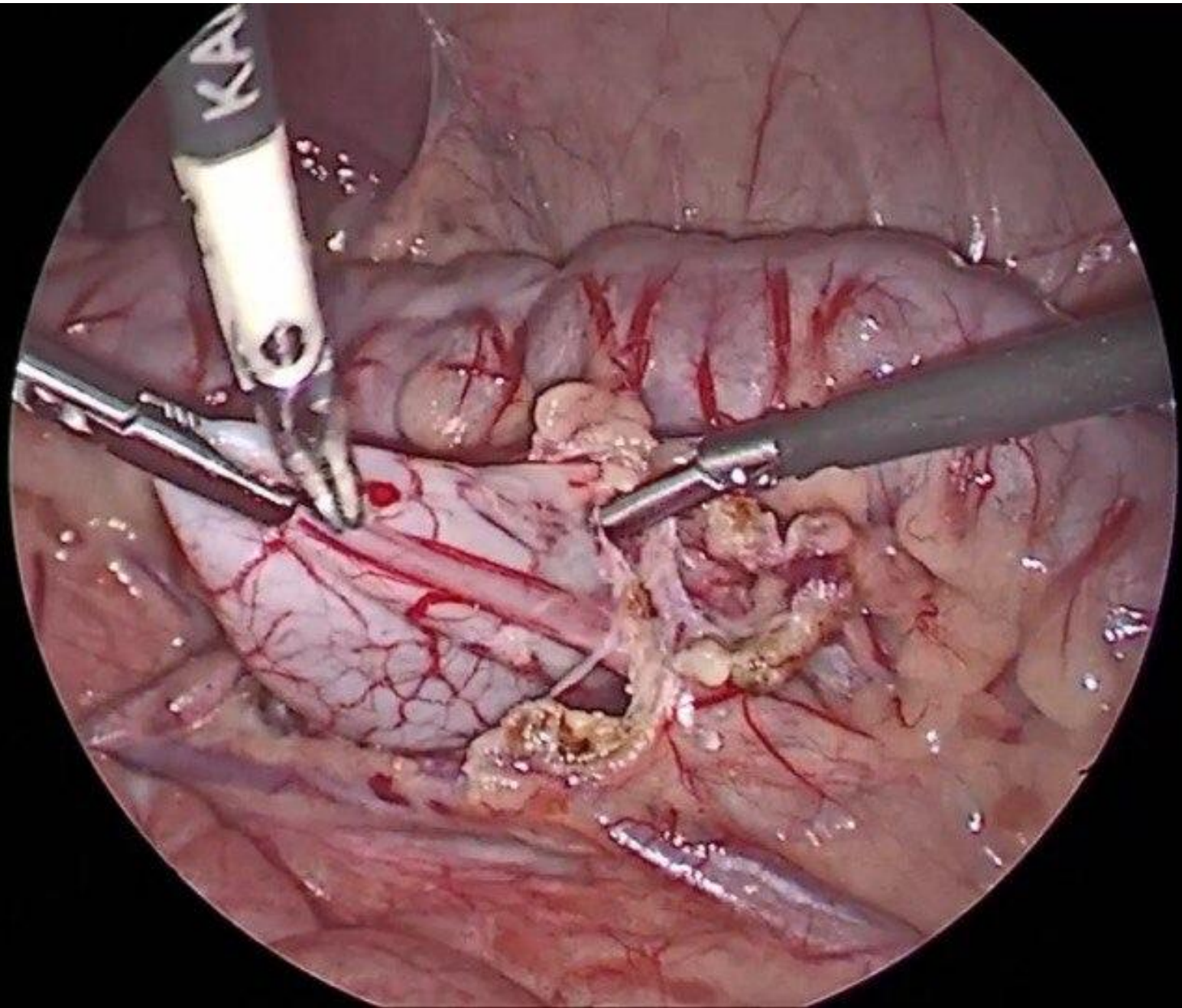


ФОТО 3: ПЕРЕСЕЧЕНИЕ МОЧЕТОЧНИКА

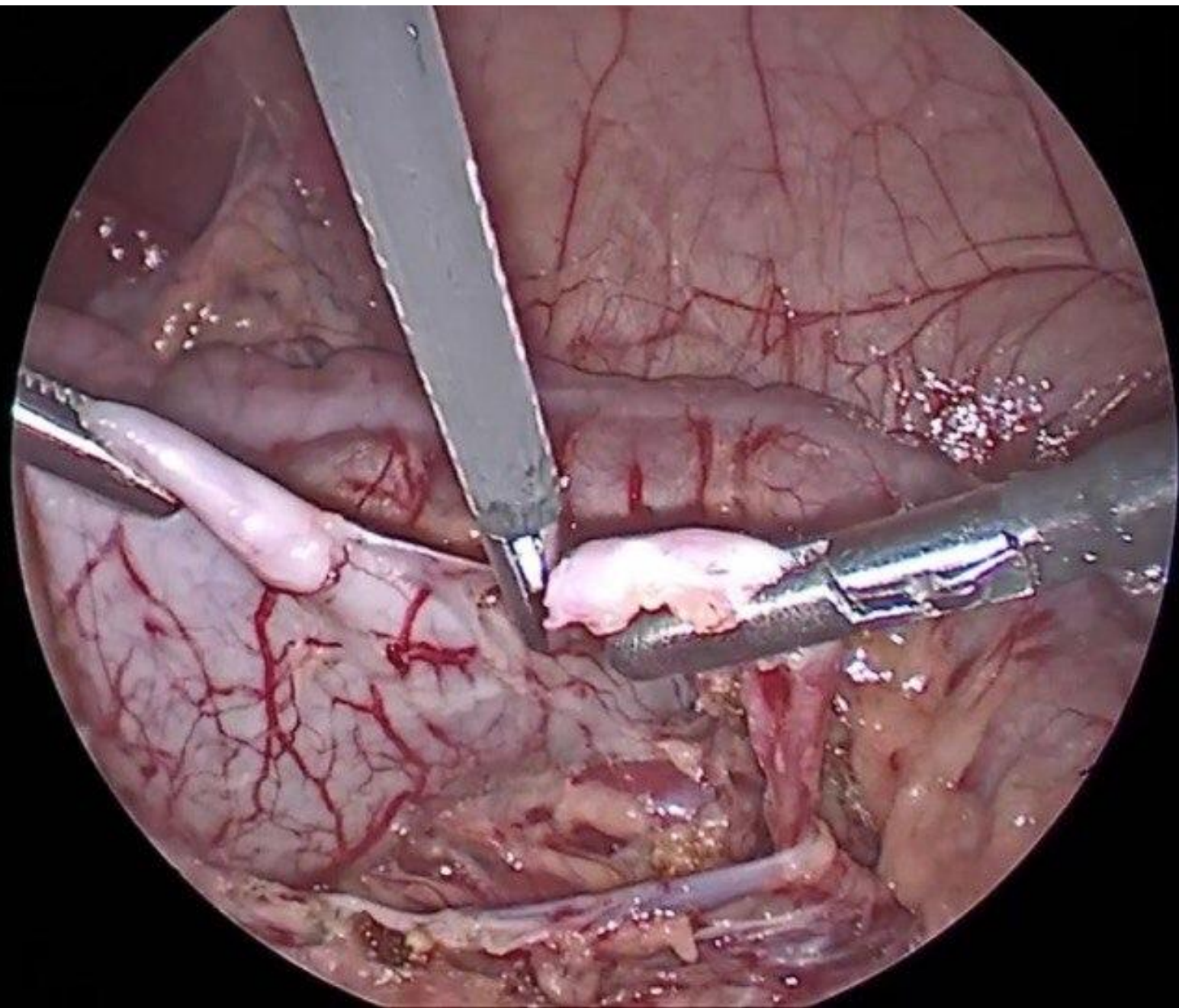


ФОТО 4: ИССЕЧЕНИЕ УЧАСТКА ЛОХАНКИ (А)

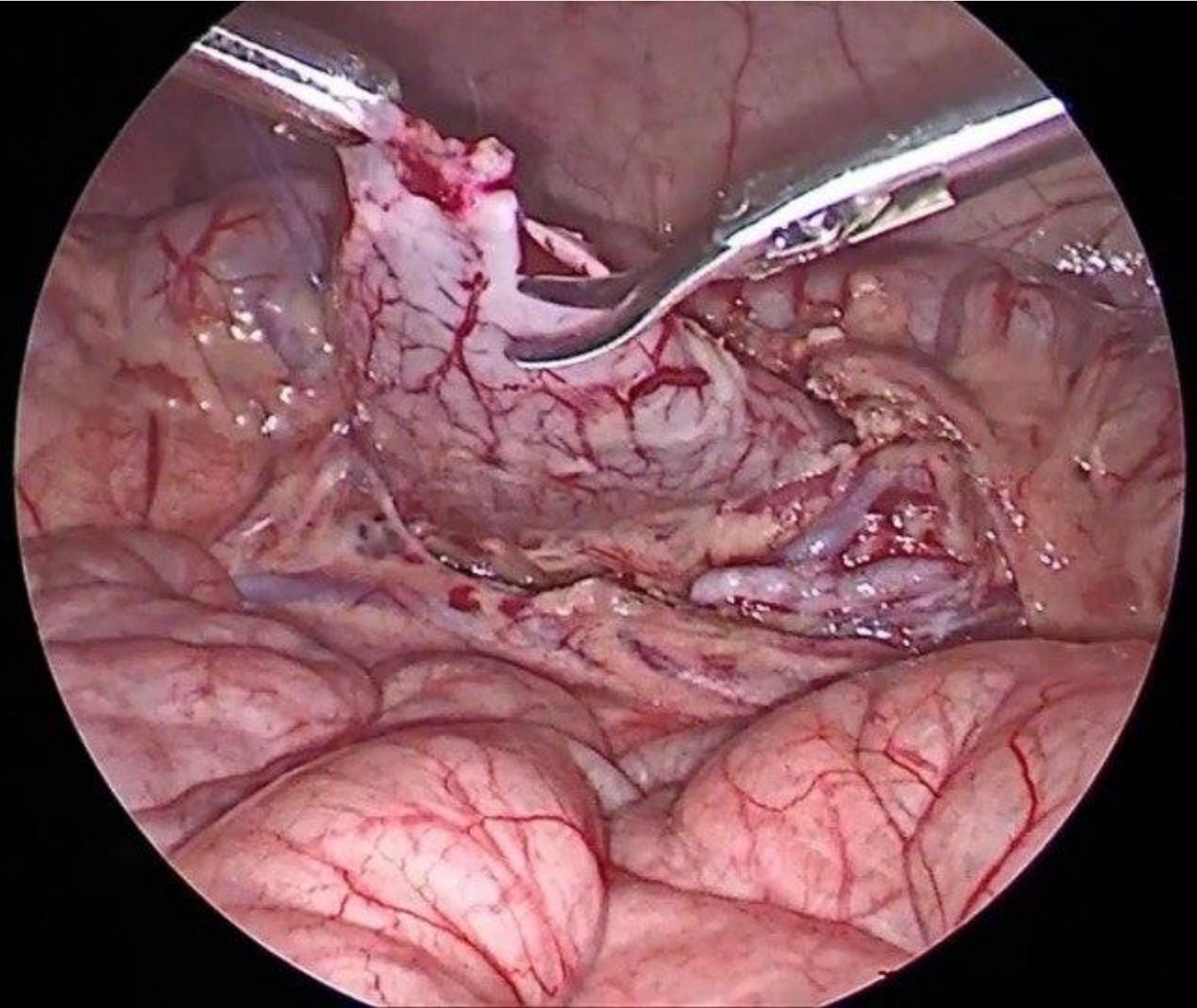
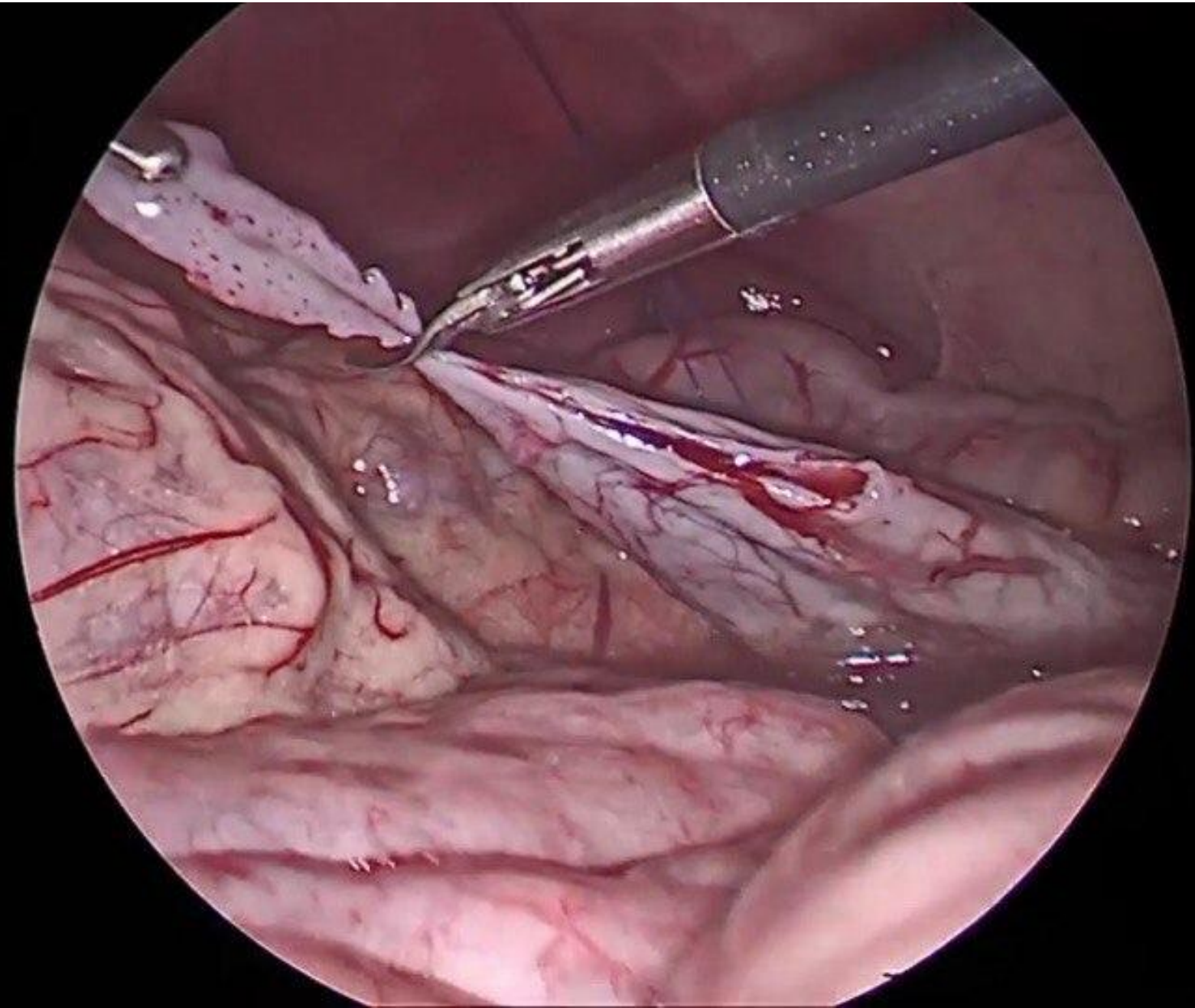
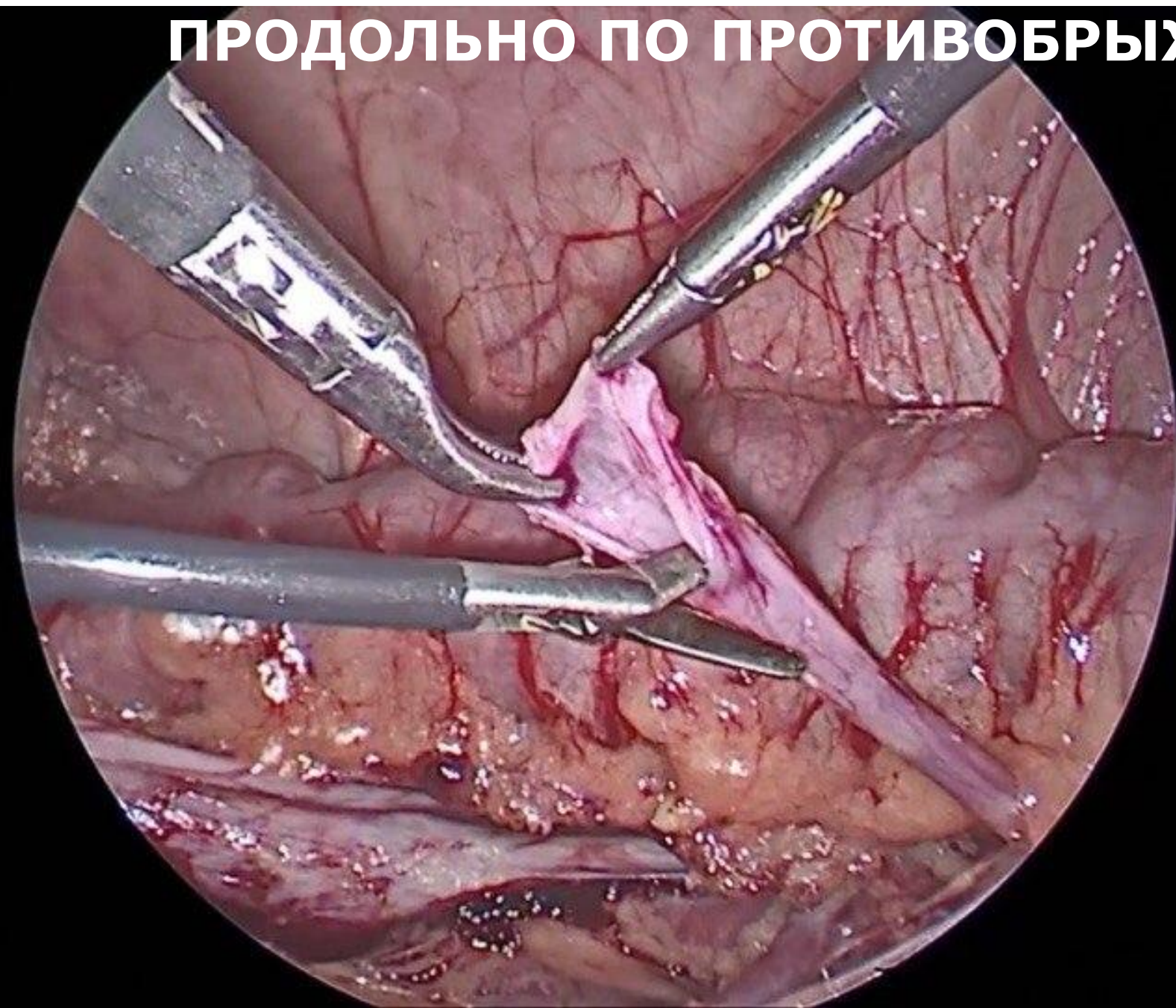

ФОТО 5: ИССЕЧЕНИЕ УЧАСТКА ЛОХАНКИ (Б)



**ФОТО 6: РАССЕЧЕНИЕ МОЧЕТОЧНИКА НА 1-2 СМ
ПРОДОЛЬНО ПО ПРОТИВОБРЫЖЕЕЧНОМУ КРАЮ**



**ФОТО 7: ПЕРВЫЙ ВКОЛ ПРИ ФОРМИРОВАНИИ ЗАДНЕЙ
ГУБЫ АНАСТОМОЗА**

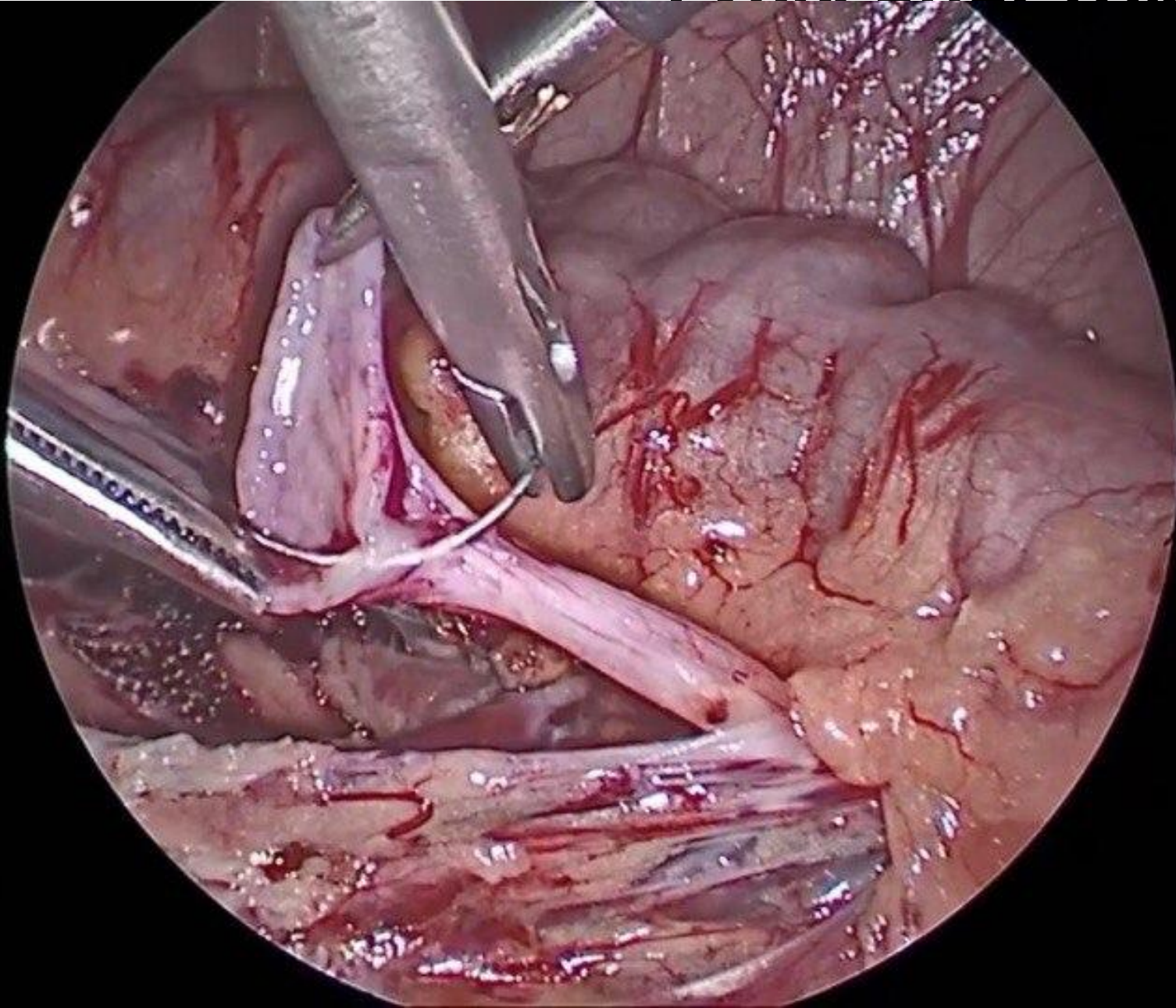


ФОТО 8: СФОРМИРОВАН ПЕРВЫЙ УЗЕЛ ЗАДНЕЙ ГУБЫ

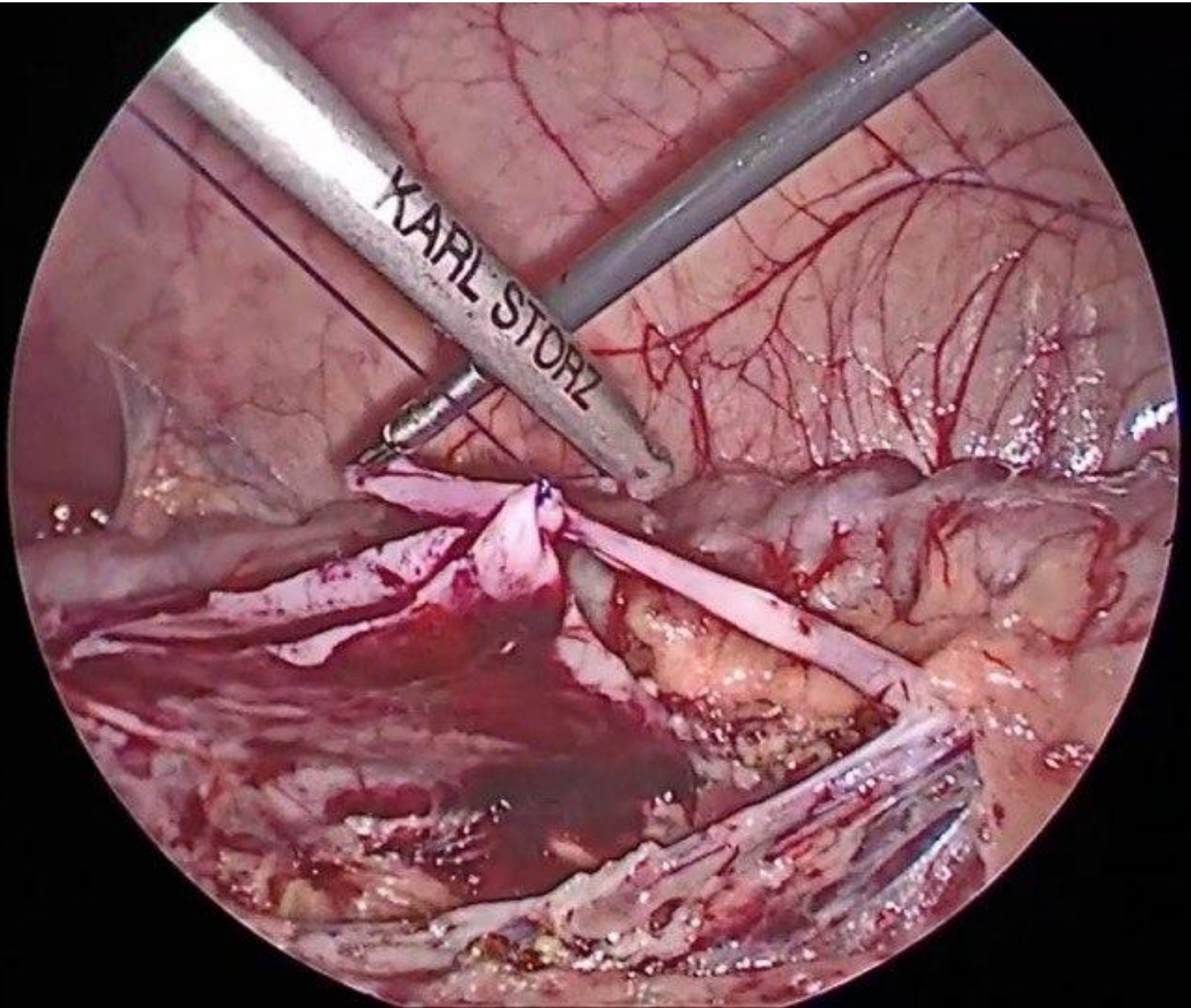


ФОТО 9: СФОРМИРОВАН ВТОРОЙ УЗЕЛ ЗАДНЕЙ ГУБЫ

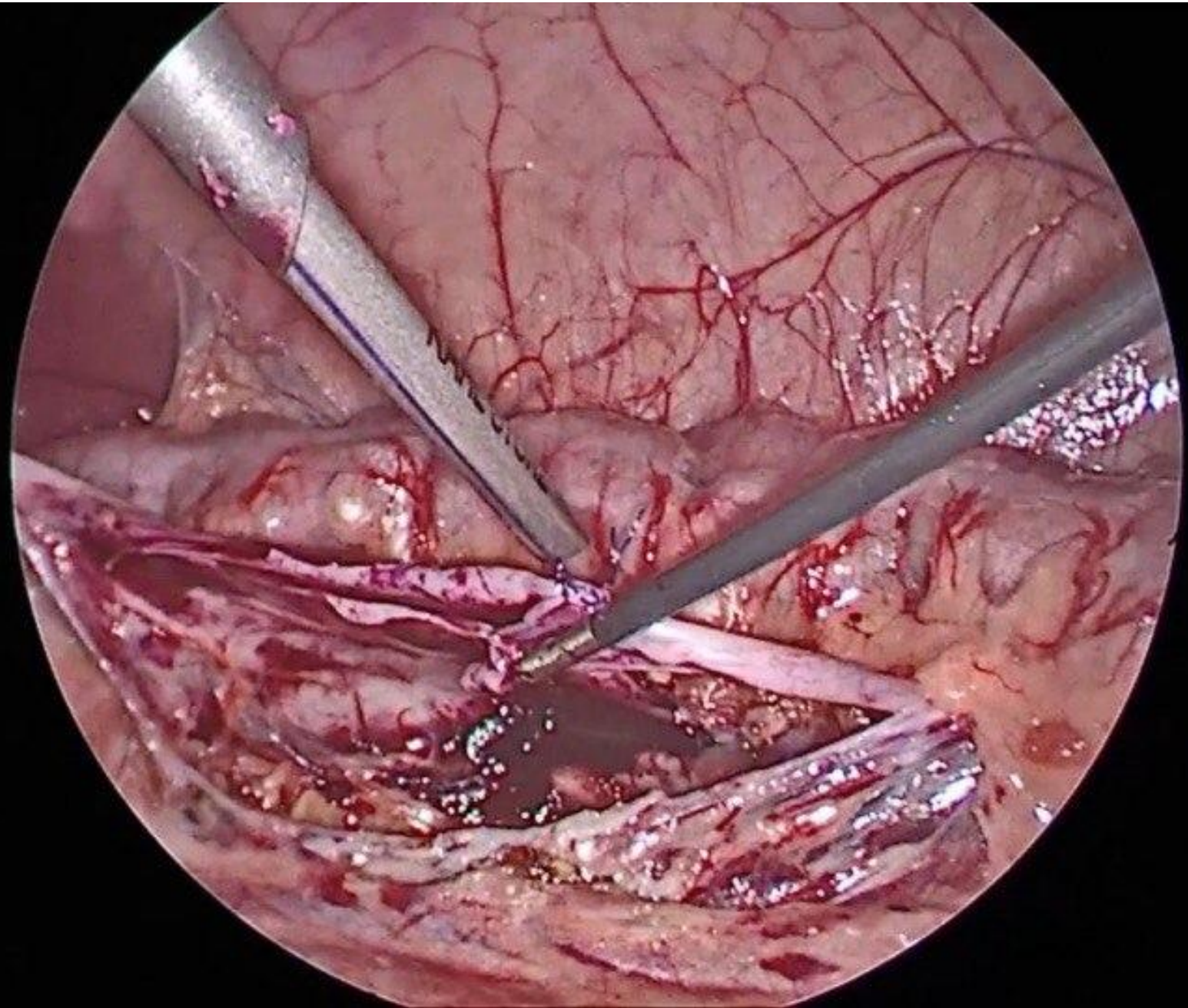
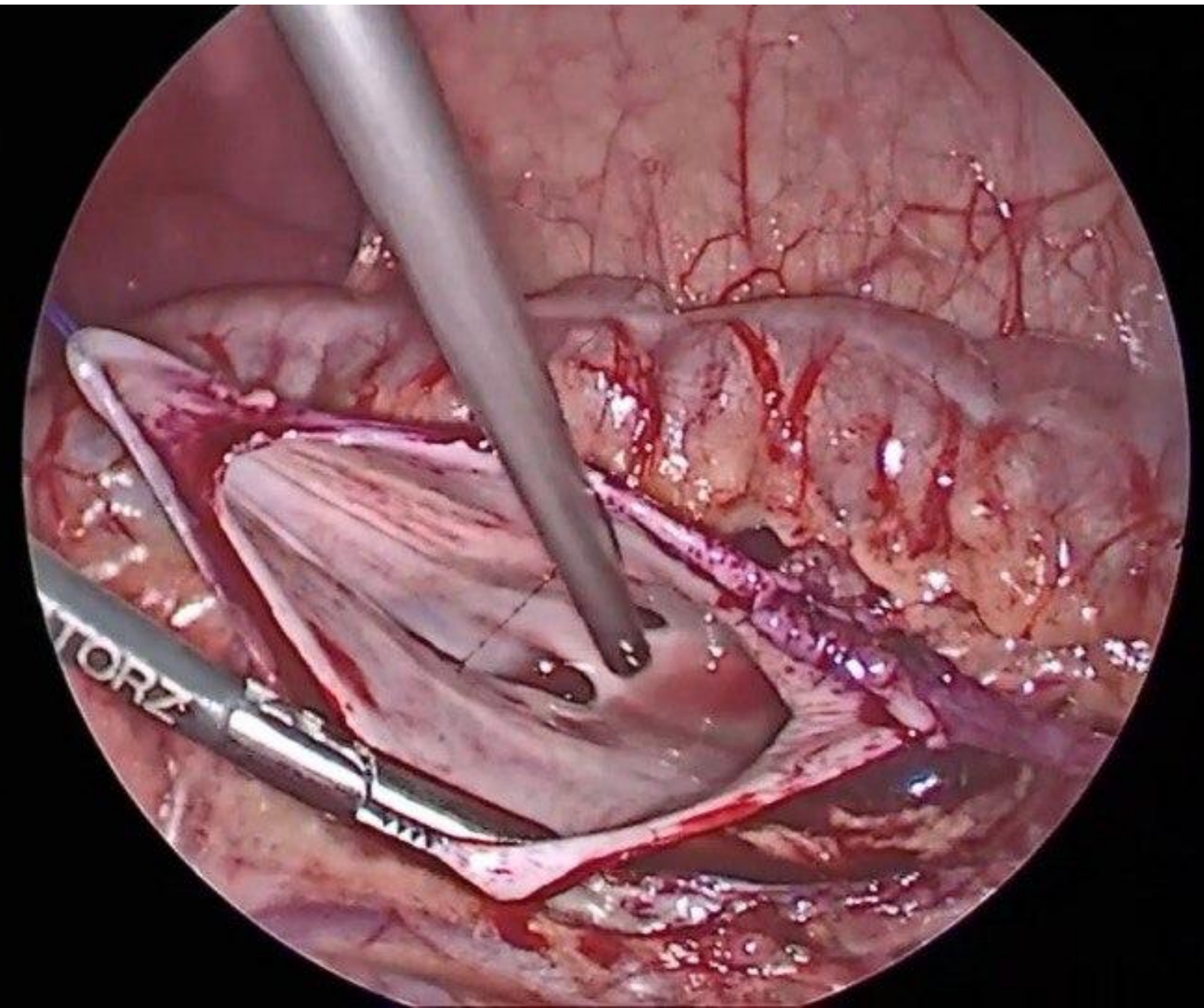


ФОТО 10: ПРОМЫВАНИЕ ПРОСВЕТА ЛОХАНКИ



ΦΟΤΟ 11: ΥΣΤΑΝΟΒΚΑ ΚΑΤΕΤΕΡΑ-ΣΤΕΗΤΑ (Α)

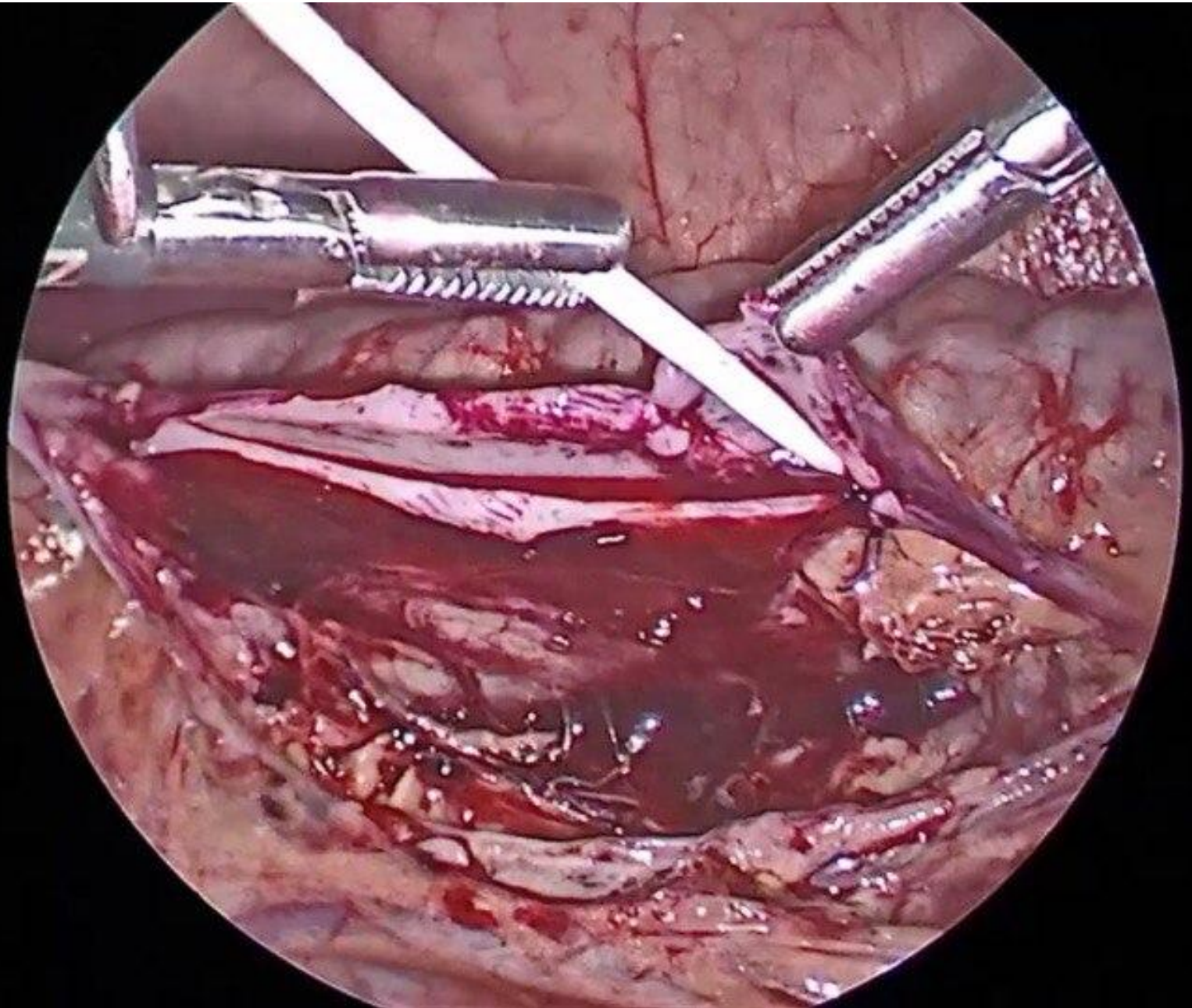
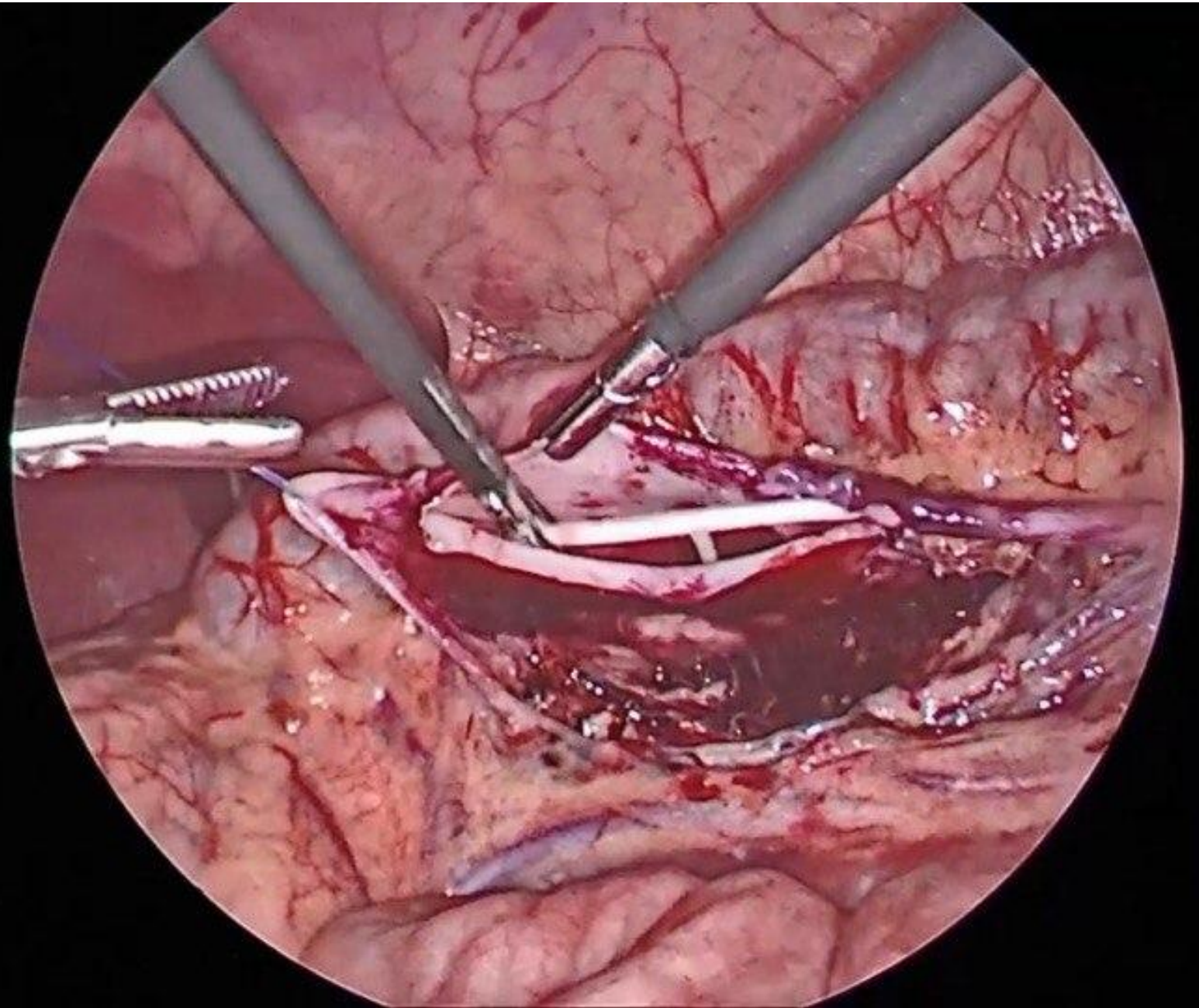
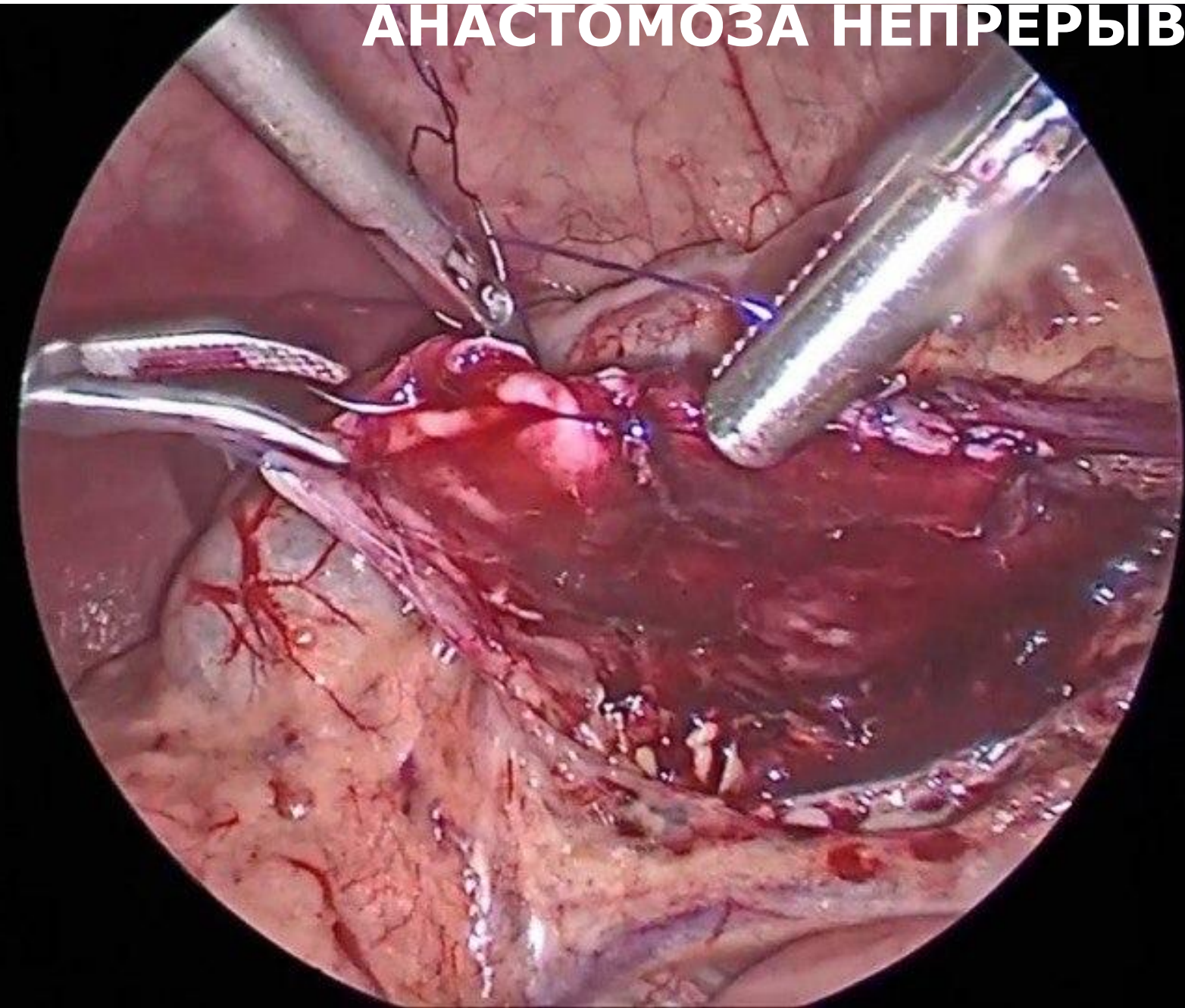

ФОТО 12: УСТАНОВКА КАТЕТЕРА-СТЕНТА (Б)



**ФОТО 13: ФОРМИРОВАНИЕ ПЕРЕДНЕЙ ГУБЫ
АНАСТОМОЗОС НЕПРЕРЫВНЫМ ШВОМ**



**ФОТО 14: ПИЕЛО-УРЕТЕРАЛЬНЫЙ АНАСТОМОЗ
ВЫПОЛНЕН**

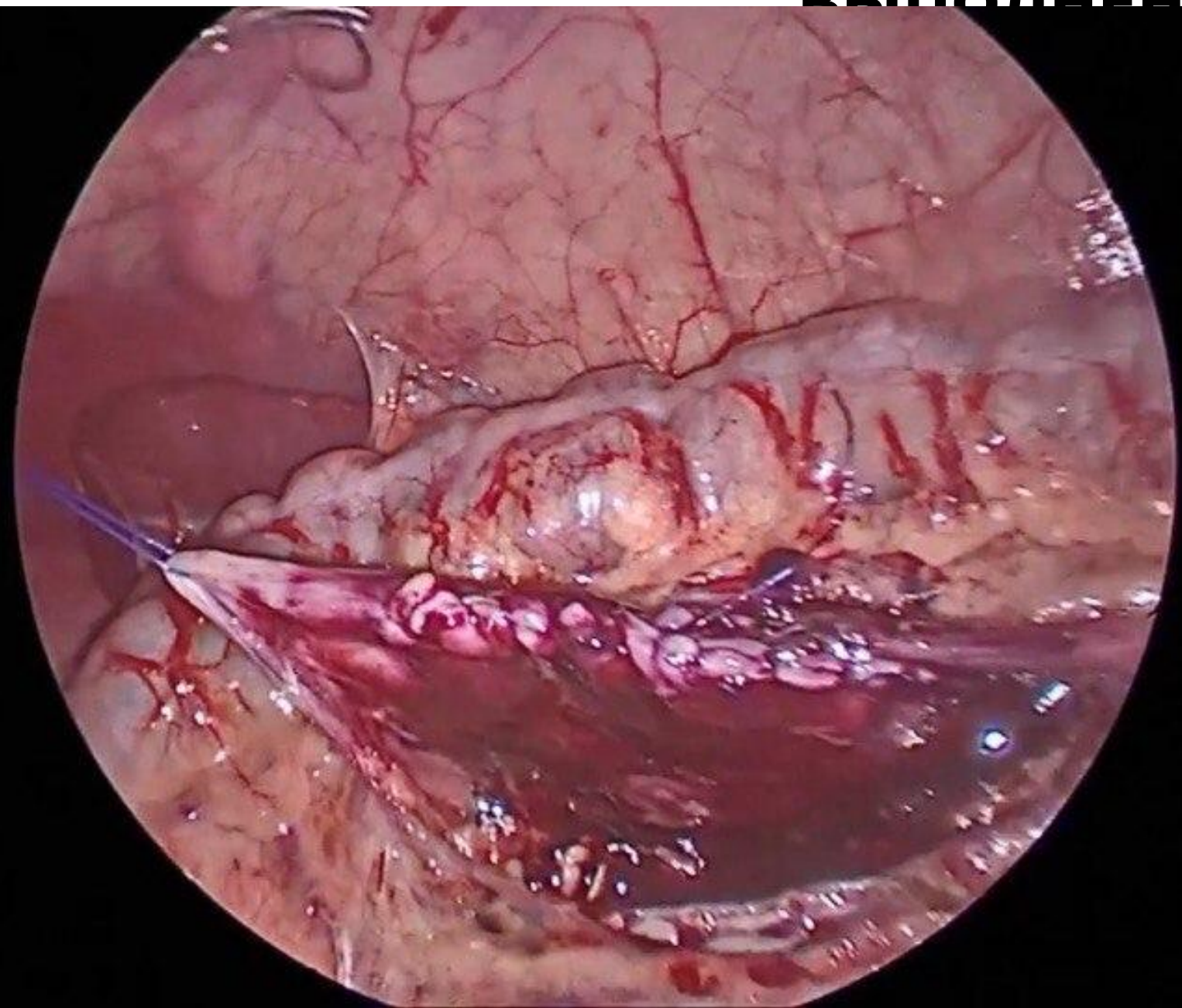


ФОТО 15: БРЫЖЕЙКА УШИТА

