2. Фиброзные астроциты обнаруживаются в белом веществе и обладают длинными тонкими отростками, в которых видны большие пучки плотно упакованных **промежуточных филаментов**.

У всех астроцитов имеются **концевые расширения или дилатации**, которые контактируют с капиллярами и
артериолами и окружают их во всем объеме мозга. Пластинчатые придатки протоплазменных клеток облегают
тела нейронов, а также их синапсы, в то время как концевые расширения фиброзных клеток, кроме сосудов, контактируют с аксонами в области перехватов Ранвье, а также с основаниями дендритов.

Концевое

НЕРВНАЯ ТКАНЬ

Нервная ткань выполняет функции восприятия, проведения и передачи возбуждения, полученного из внешней среды и внутренних органов, а также анализ, сохранение полученной информации, интеграцию органов и систем, взаимодействие организма с внешней средой.
Основные структурные элементы нервной ткани – клетки *нейроны* и *нейроглия*.

Нейроны

Нейроны состоят из тела (*перикариона*) и отростков, среди которых выделяют *дендриты* и*аксон* (нейрит). Дендритов может быть множество, аксон всегда один.
Нейрон как любая клетка состоит из 3 компонентов: ядра, цитоплазмы и цитолеммы. Основной объём клетки приходится на отростки.

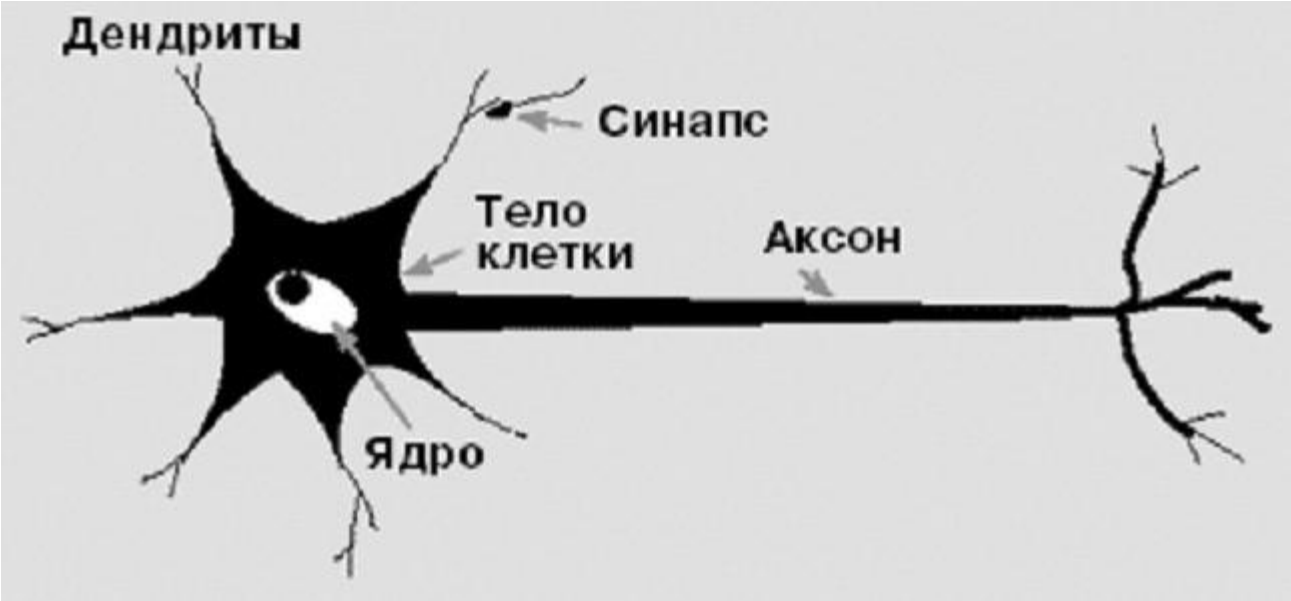

В цитоплазме перикариона находятся хорошо развитые органеллы: ЭПС, комплекс Гольджи, митохондрии, лизосомы. Специфичными для нейрона структурами цитоплазмы на светооптическом уровне являются *хроматофильное вещество цитоплазмы и нейрофибриллы*.

*Хроматофильное веществ*оцитоплазмы (субстанция Ниссля, тигроид, базофильное вещество) проявляется при окрашивании нервных клеток основными красителями (метиленовым синим, толуидиновым синим, гематоксилином и т.д.) в виде зернистости – это скопления цистерн грЭПС. Эти органеллы отсутствуют в аксоне и в аксонном холмике, но имеются в начальных сегментах дендритов. Процесс разрушения или распада глыбок базофильного вещества называется *тигролизом* и наблюдается при реактивных изменениях нейронов (например, при их повреждении) или при их дегенерации.

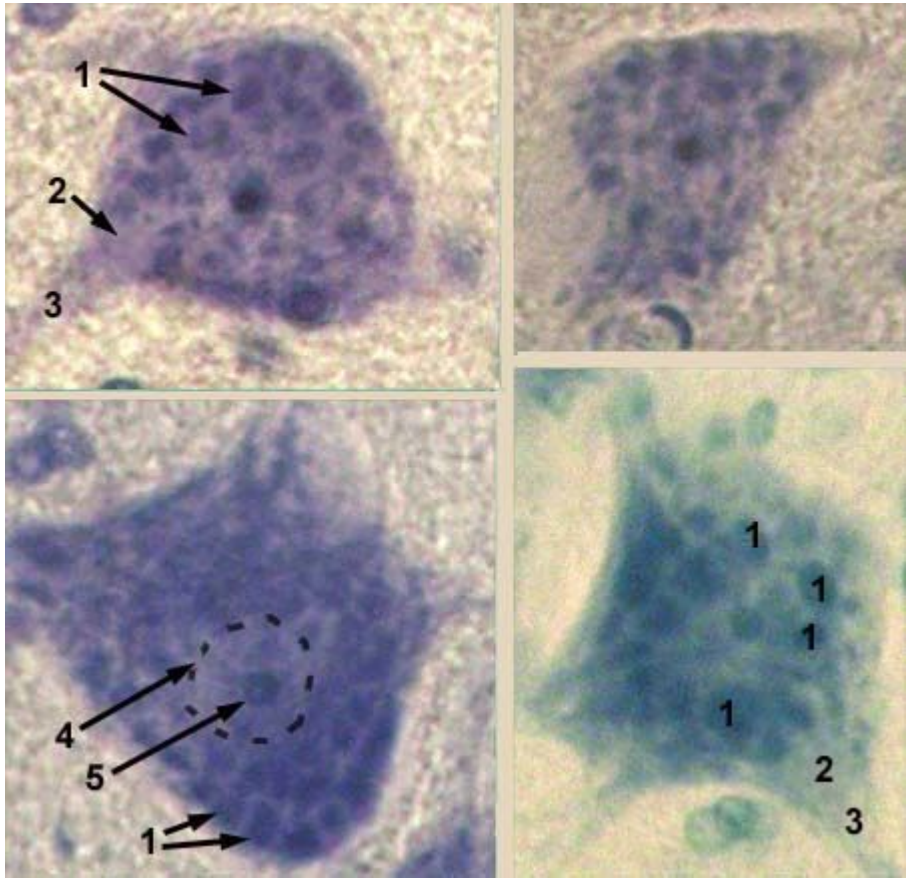

Нейрофибриллы – это цитоскелет, состоящий из нейрофиламентов и нейротубул, формирующих каркас нервной клетки.*Нейрофиламенты* представляют собой*промежуточные филаменты* диаметром 8-10 нм, образованные фибриллярными белками. Основной функцией этих элементов цитоскелета является опорная – для обеспечения стабильной формы нейрона. Подобную же роль играют тонкие*микрофиламенты* (поперечный диаметр 6-8 нм), содержащие белки актины. В отличие от микрофиламентов в других тканях и клетках, они не соединяются с микромиозинами, что делает невозможным активные сократительные функции в зрелых нервных клетках.

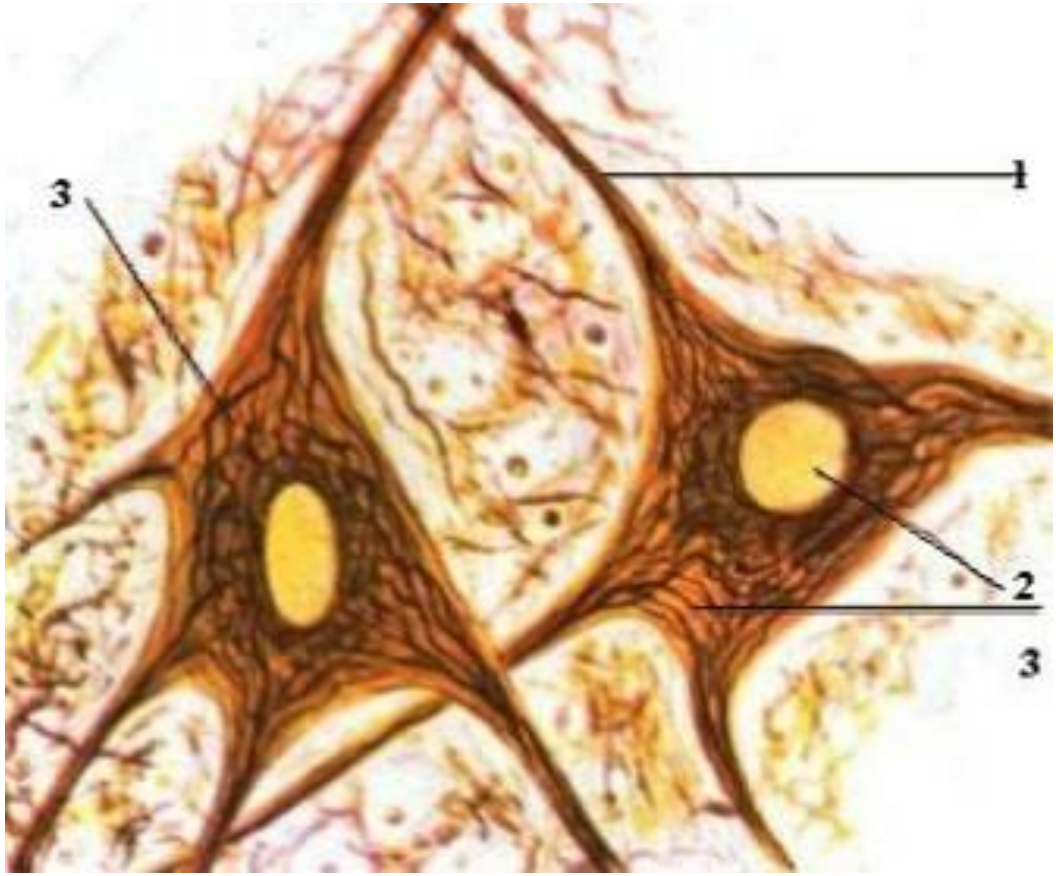

Нейротубулы по основным принципам своего строения фактически не отличаются от микротрубочек. Они, как и все микротрубочки имеют поперечный диаметр около 24 нм, кольца замыкают 13 молекул глобулярного белка тубулина. В нервной ткани микротрубочки выполняют очень важную, если не сказать уникальную роль. Как и всюду они несут каркасную (опорную) функцию, обеспечивают процессы циклоза. **Микротрубки полярны.** Именно полярность микротрубки, в которой имеется отрицательно и положительно заряженные концы, позволяет контролировать диффузионно-транспортные потоки в аксоне (так называемый быстрый и медленный аксоток).

Кроме этого, в нейронах довольно часто можно видеть липидные включения (зерна липофусцина). Они характерны для старческого возраста и часто появляются при дистрофических процессах. У некоторых нейронов в норме обнаруживаются пигментные включения (например, с меланином), что обуславливает окрашивание нервных центров, содержащих подобные клетки (черная субстанция, голубоватое пятно).

Нейроны в энергетическом отношении крайне зависимы от аэробного фосфорилирования и во взрослом состоянии фактически не способы к анаэробному гликолизу. В связи с этим нервные клетки находятся в выраженной зависимости от поступления кислорода и глюкозы и при нарушении кровотока нервные клетки практически сразу прекращают свою жизнедеятельность. Момент прекращения кровотока в головном мозге означает начало клинической смерти. При мгновенной смерти, при комнатной температуре, и нормальной температуре тела процессы саморазрушения в нейронах обратимы в течение 5-7 минут. Это и является сроком клинической смерти, когда возможно оживление организма. Необратимые изменения в нервной ткани приводят к переходу от клинической смерти к биологической.

В теле нейронов можно видеть также транспортные пузырьки, часть из которых содержит медиаторы и модуляторы. Они окружены мембраной. Их размеры и строение зависят от содержания того или иного вещества.

Дендриты – короткие отростки, нередко сильно ветвятся. Дендриты в начальных сегментах содержат органеллы подобно телу нейрона. Хорошо развит цитоскелет.

Аксон (нейрит) чаще всего длинный, слабо ветвится или не ветвится. В нем отсутствует грЭПС. Микротрубочки и микрофиламенты располагаются упорядочено. В цитоплазме аксона видны митохондрии, транспортные пузырьки. Аксоны в основном миелинизированы и окружены отростками олигодендроцитов в ЦНС, или леммоцитами в периферической нервной системе. Начальный сегмент аксона нередко расширен и имеет название аксонного холмика, где происходит суммация поступающих в нервную клетку сигналов, и если возбуждающие сигналы достаточной интенсивности, то в аксоне формируется потенциал действия и возбуждение направляется вдоль аксона, передаваясь на другие клетки (потенциал действия).

Аксоток (аксоплазматический транспорт веществ). Нервные волокна имеют своеобразный структурный аппарат – микротрубочки, по которым перемещаются вещества от тела клетки на периферию (*антероградный аксоток*) и от периферии к центру (*ретроградный аксоток*).
Различают быстрый (со скоростью 100-1000 мм/сут.) и медленный (со скоростью 1-10 мм/сут.) аксоток. *Быстрый аксоток* – одинаков для различных волокон; требует значительной концентрации АТФ; происходит с участием транспортных пузырьков. Он осуществляет транспорт медиаторов и модуляторов. *Медленный аксоток* – за счет него от центра к периферии распространяются биологически активные вещества, а также компоненты мембран клеток и белков.
Нервный импульс передаётся по мембране нейрона в определённой последовательности: дендрит – перикарион – аксон.

1. По морфологии (по количеству отростков) выделяют:
- *мультиполярные* нейроны (г) — с множеством отростков (их большинство у человека),
- *униполярные* нейроны (а) — с одним аксоном,
- *биполярные* нейроны (б) — с одним аксоном и одним дендритом (сетчатка глаза, спиральный ганглий).
- *ложно- (псевдо-) униполярные* нейроны (в) – дендрит и аксон отходят от нейрона в виде одного отростка, а затем разделяются (в спинномозговом ганглии). Это вариант биполярных нейронов.

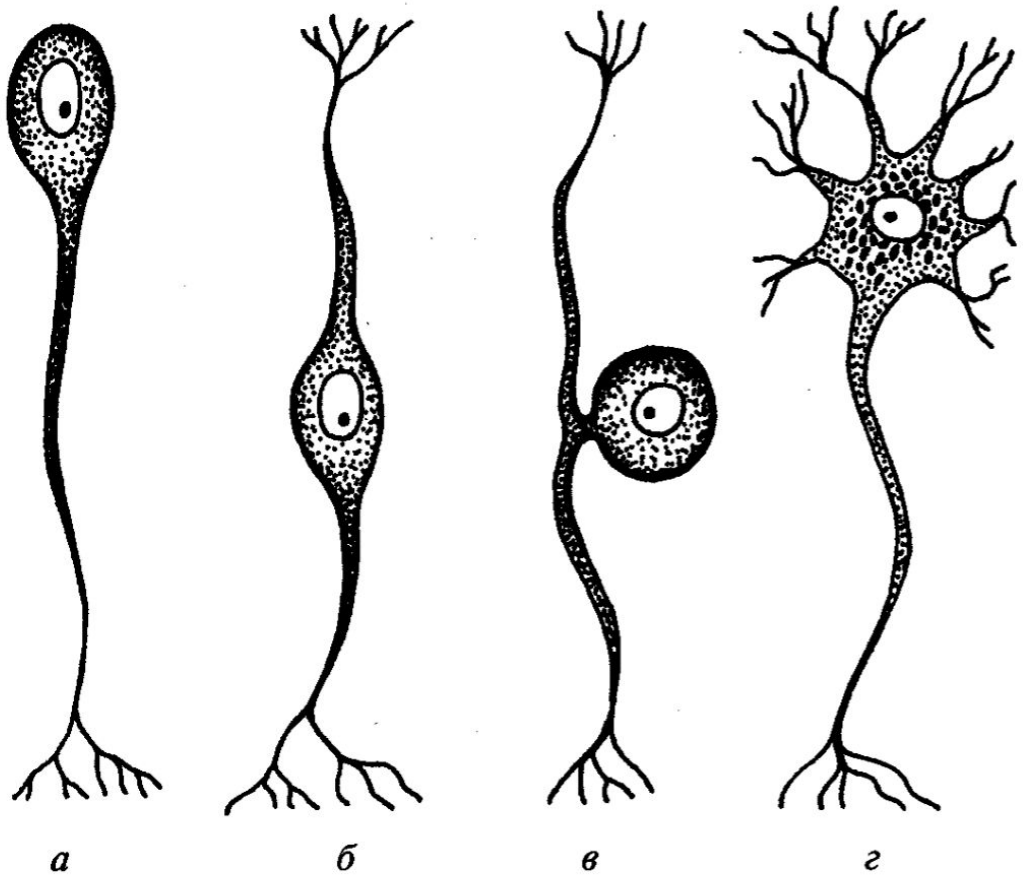

По функции (по расположению в рефлекторной дуге) выделяют:

- *афферентные (чувствительные*) нейроны (стрелка слева) – воспринимают информацию и передают ее в нервные центры. Типичными чувствительными являются ложноуниполярные и биполярные нейроны спинномозговых и черепно-мозговых узлов;
- *ассоциативные (вставочные*) нейроны осуществляют взаимодействие между нейронами, их большинство в ЦНС;
- *эфферентные (двигательные*) нейроны (стрелка справа) генерируют нервный импульс и передают возбуждение другим нейронам или клеткам других видов тканей: мышечным, секреторным клеткам.

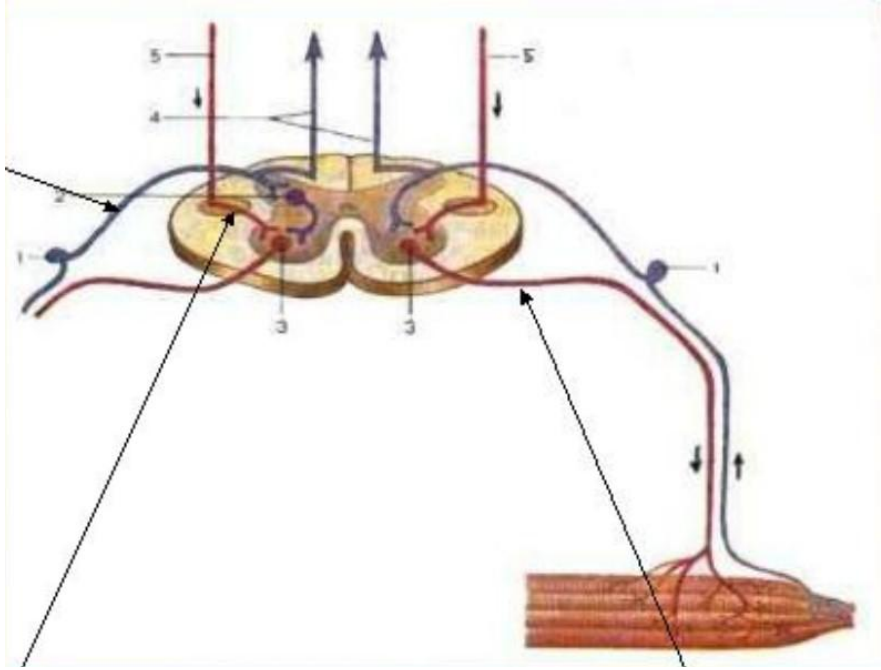

Нейроглия — группа клеток нервной ткани, находящиеся между нейронами, различают***микроглию и макроглию***.

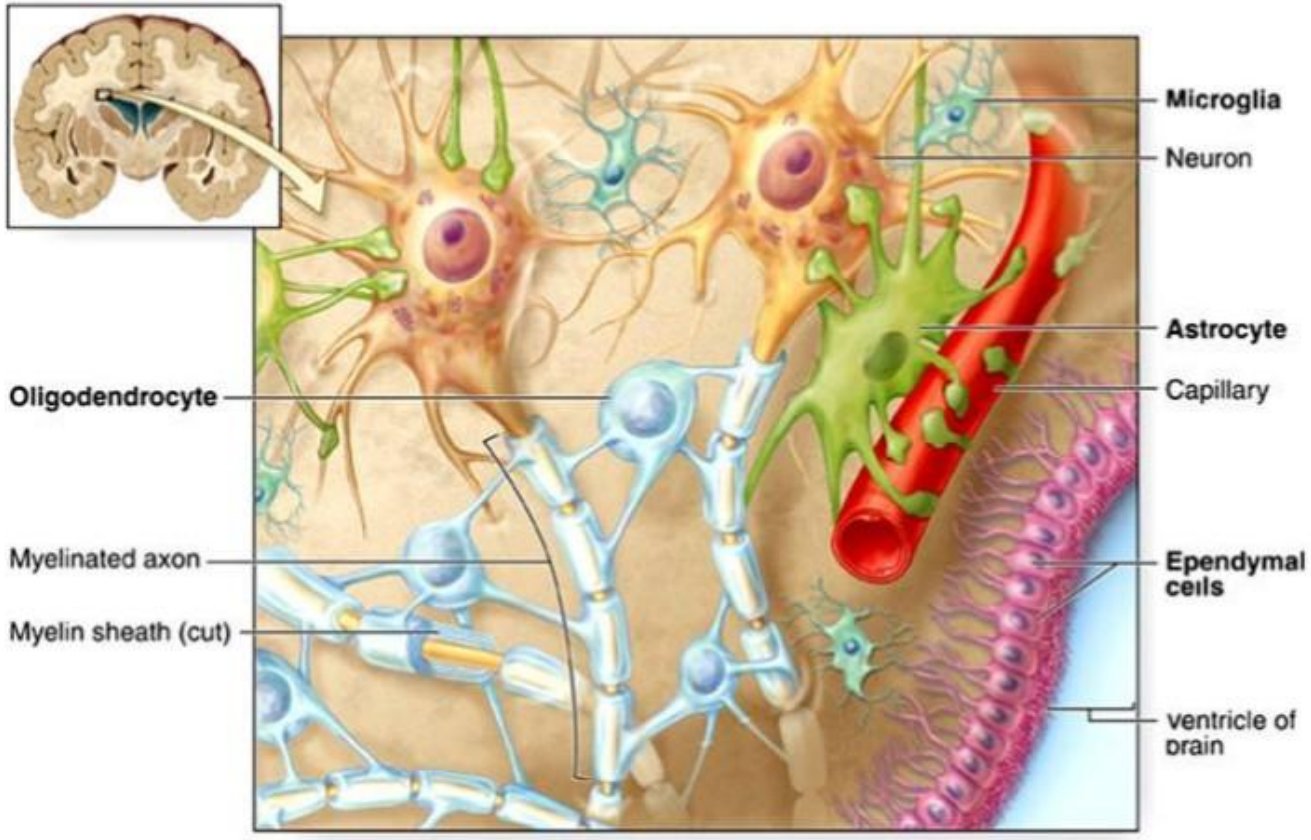

Глиальных клеток больше, чем нейронов в разных структурах мозга и у разных видов позвоночных в 2-10 раз (в среднем – в 8 раз). Они отличаются от нейронов морфологически и функционально, хотя и происходят от одних и тех же эмбриональных клеток-предшественниц. **Основным отличие глиальных клеток является отсутствие у них свойства электрической возбудимости.** Название их происходит от греческого слова, обозначающего «клей». Тем не менее, большинство глиальныхклеток предназначено не для «склеивания» нервной ткани.

Они лишь окружают тела клеток, их аксоны и дендриты и только в окружении глиальных клеток нейроны способны полноценно выполнять свои функции. Глиальные клетки с известными оговорками продолжают считаться **вспомогательными** по своему назначению. Несмотря на многочисленные подтипы, можно выделить два основных типа глиальных клеток: **1. Микроглия и 2. Макроглия**

Микроглия является элементом иммунной системы и активируется в присутствии антигенов, переходя к фагоцитозу и другим защитнынм реакциям в области повреждений, инфицирования или нейродегенерации.
Макроглия представлена тремя типами клеток:
1. Олигодендроцитами
2. Шванновскими клетками
3. Астроцитами
В мозгу человека около 80% всех клеток – это макроглия. Половина из них – это олигодендроциты, а вторая – астроциты. Олигодендроциты (в мозгу) и Шванновские клетки (на периферии) образуют тонкие плоские выросты цитоплазмы, заполненные **миелином**, которыми они образуют многослойную спиралевидную изоляцию вокруг некоторых аксонов нервных клеток. Каждая глиальная клетка способна обернуть до 30 аксонных сегментов, называемых **междоузлиями**. Миелиновая изоляция усиливает сигнал, проводимый по аксону, концентрируя потенциал-зависимые ионные каналы в компактных зонах, называемых **перехватами (узлами) Ранвье**. **Астроциты** получили свое название из-за причудливой формы, отдаленно напоминающей звезду из-за их многочисленных отростков. Насчитывается 2 основных типа астроцитов:
1. Протоплазменные астроциты встречаются в сером веществе. Их многочисленные отростки оканчиваются **пластинчатыми придатками**.
2. Фиброзные астроциты обнаруживаются в белом веществе и обладают длинными тонкими отростками, в которых видны большие пучки плотно упакованных **промежуточных филаментов**.
У всех астроцитов имеются **концевые расширения или дилатации**

Функции глиальных клеток в целом и астроцитов особенно - весьма разнообразны и по-прежнему не до конца изучены. Хотя считается, что они не вовлечены напрямую в процесс обработки информации, но участвуют в нем.

Отмечается 4 пути такого участия:

1. Астроциты разделяют нейроны, обеспечивая необходимую минимальную дистанцию между синапсами.
2. Астроциты весьма восприимчивы к ионам К+ позволяя эффективно регулировать его межклеточную концентрацию. К+ массивно выделяется из клеток в процессе импульсации на стадии реполяризации.
3. Астроциты выполняют и другие привратные функции, способствуя передаче сигналов, в частности, они захватывают излишки нейротрансмиттеров, выделяющихся в синаптических зонах.
4. Астроциты помогают росту и жизнеспособности нейронов, выделяя факторы роста.

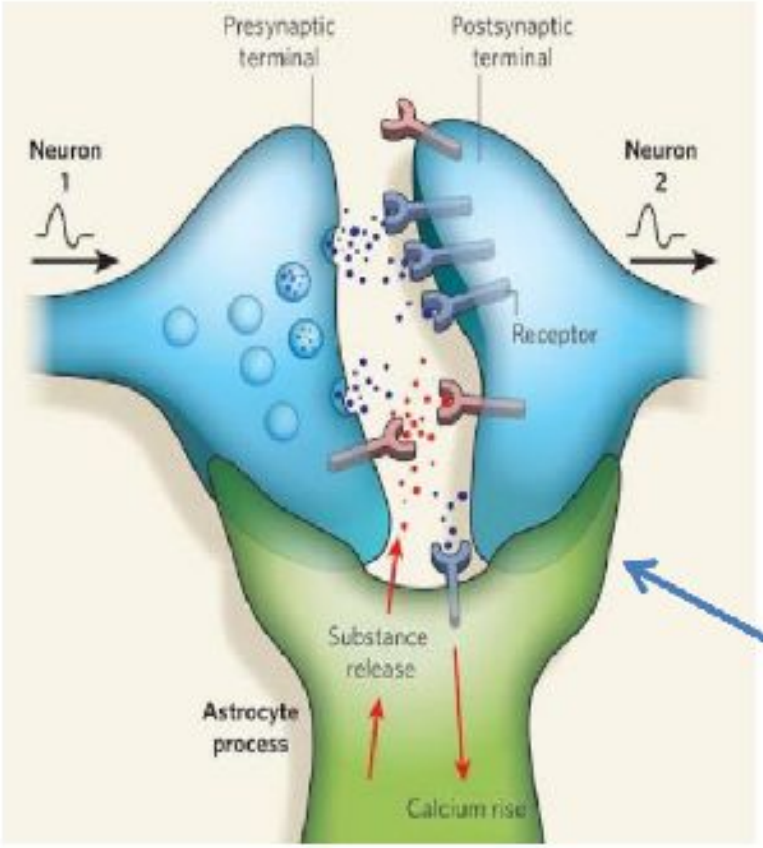

пластинчаные придатки

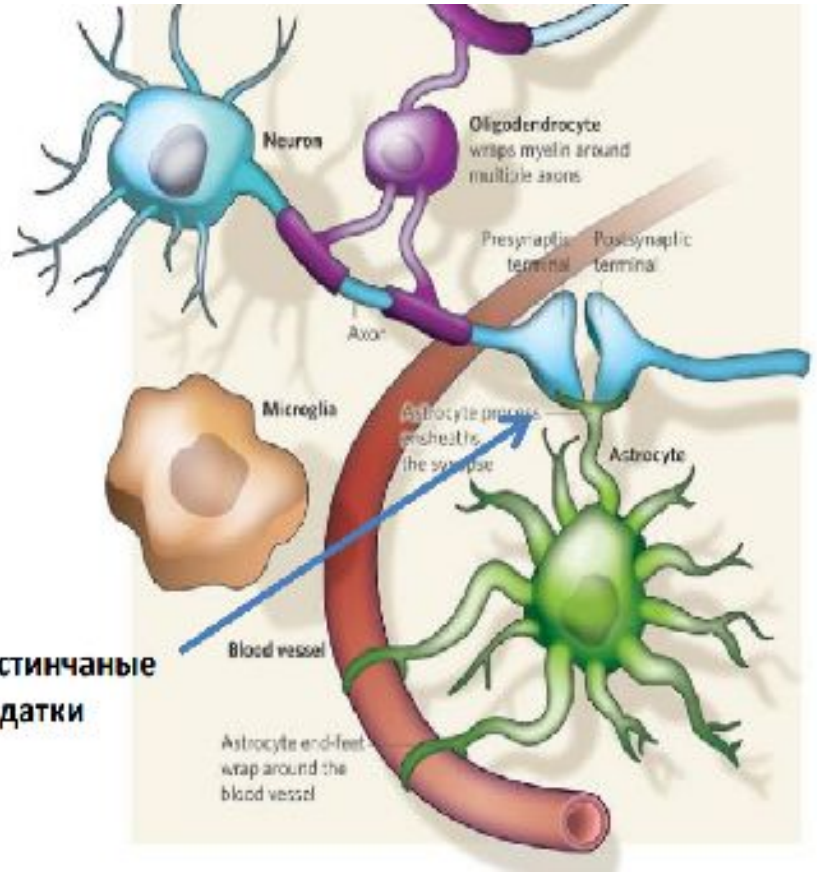

Нервные волокна

Нервное волокно состоит из отростка нейрона – *осевого цилиндра* (дендрита или аксона) и *оболочки олигодендроцита или его разновидностей*.

Виды нервных волокон:

1) В зависимости от того, как произошло образование оболочки, нервные волокна подразделяются на ***миелиновые*** и ***безмиелиновые.***

В периферической нервной системе нервные волокна окружают леммоциты. Один леммоцит связан с одним нервным волокном. В центральной нервной системе отростки нейронов окружают олигодендроциты. Каждый олигодендроцит участвует в формировании нескольких нервных волокон.

Миелинизация волокон осуществляется путем удлинения и «наворачивания» мезаксона вокруг отростка нервной клетки (в периферической нервной системе) или удлинения и вращения отростка олигодендроцита вокруг осевого цилиндра в ЦНС.

Миелиновые (мякотные) волокна в периферической нервной системе имеют в своём составе один отросток нейрона, окружённый удлинённой дупликутурой леммоцита (мезаксон). В миелиновом волокне мезаксон многократно оборачивается вокруг осевого цилиндра, формируя многократные витки мембраны – миелин. Зоны разрыхления миелина (проникновения цитоплазмы леммоцита) называются *насечками* (Шмидта-Лантермана). Каждый леммоцит образует сегмент волокна, участки границ соседних клеток немиелинизированы и называются *перехватами Ранвье*, таким образом, по длине волокна миелиновая оболочка имеет прерывистый ход. Миелиновая оболочка является биологическим изолятором. Распространение деполяризации в миелиновом волокне осуществляется скачками от перехвата к перехвату.

Безмиелиновые (безмякотные) волокна в периферической нервной системе состоят из одного или нескольких осевых цилиндров, погружённых в цитолемму окружающего их леммоцита. Мезаксон (дупликатура мембраны) короткий. Передача возбуждения в безмиелиновых волокнах происходит по поверхности нерва через изменение поверхностного заряда.

2) В зависимости от скорости проведения нервного импульса различают следующие типы нервных волокон:

1. ***Тип А*** имеет подгруппы:

- *Aa* — обладают наибольшей скоростью проведения возбуждения — 70-120 м/с (соматические двигательные нервные волокна);
- *Ab* — скорость проведения составляет 40-70 м/с. Это соматические афферентные нервы и некоторые эфферентные соматические нервы;
- *Ag* — скорость проведения составляет 15-40 м/с — афферентные и эфферентные симпатические и парасимпатические нервы;
- *Ad* (дельта) — скорость проведения 5-18 м/с. По этой группе афферентных соматических нервов проводятся первичная (быстрая) боль.

1. ***Тип В*** – скорость проведения от 3 до 14 м/с – преганглионарные симпатические волокна, некоторые парасимпатические волокна, то есть это вегетативные нервы.
2. ***Тип С*** – скорость проведения 0,5-3 м/с: постганглионарные вегетативные волокна (безмиелиновые). Проводят болевые импульсы медленной вторичной боли (от рецепторов пульпы зуба).

Онтогенез нервной системы; мозговые оболочки

Онтогенез ЦНС

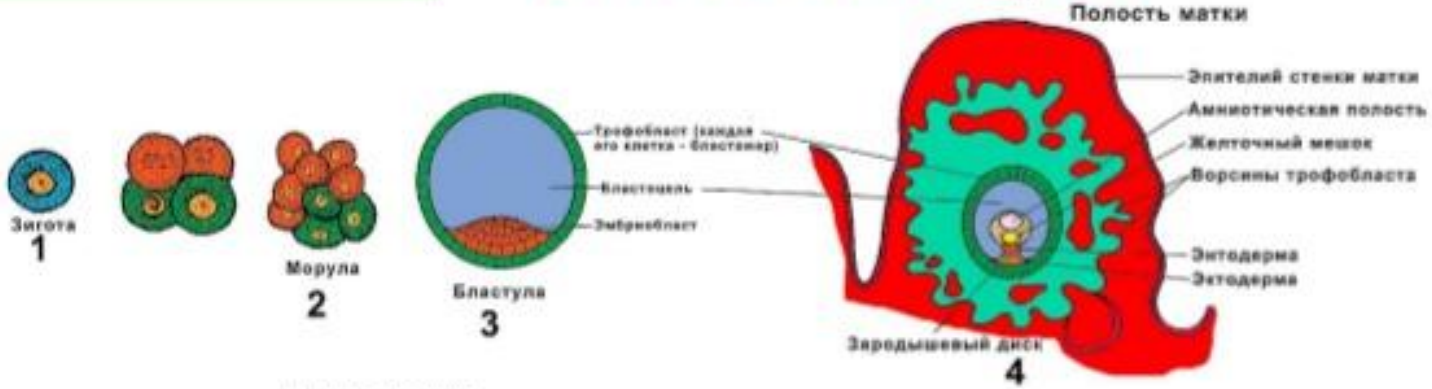

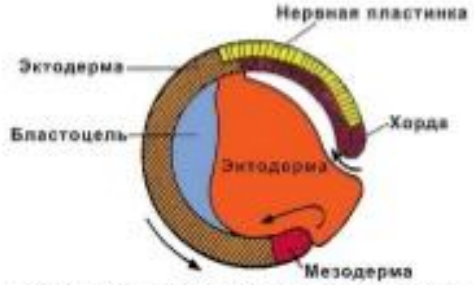

5 Схема сворачивания зародышевой пластинки (образование гаструлы) (поперечный срез)

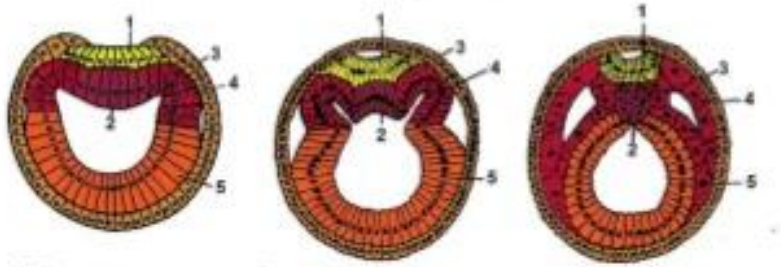

6 Разные стадии нейрулы.
1 - нервная пластинка; 2 - хорда;
3 - эктодерма; 4 - мезодерма;
5 - энтодерма.

7 Этапы формирования нервной трубки

1 - нервная пластинка; 2 - нервная трубка;
3 - нервный гребень; 4 - эктодерма;

Онтогенез (ontogenesis; греч. оп, ontos — сущее + genesis — зарождение, происхождение) — процесс индивидуального развития организма от момента его зарождения (зачатия) до смерти. В основе онтогенеза лежит цепь строго определенных последовательных биохимических, физиологических и морфологических изменений, специфичных для каждого из периодов индивидуального развития организма конкретного вида. В соответствии с этими изменениями выделяют:

эмбриональный (зародышевый, или пренатальный) - время от оплодотворения до рождения

постэмбриональный (послезародышевый, или постнатальный) периоды - от рождения до смерти:

Вначале происходит диффереицировка зародышевых листков, затем из клеток эктодермалыюго зародышевого листка образуется мозговая, или медуллярная, пластинка. Ее края в результате неравномерного размножения ее клеток сближаются, а центральная часть, наоборот, погружается в тело зародыша. Затем края пластинки смыкаются — образуется медуллярная трубка:

В дальнейшем из задней ее части, отстающей в росте, образуется спинной мозг, из передней, развивающейся более интенсивно, — головной мозг. Канал медуллярной трубки превращается в центральный канал спинного мозга и желудочки головного мозга.

Нервная трубка представляет собой эмбриональный зачаток всей нервной системы человека. Из нее в дальнейшем формируется головной и спинной мозг, а также периферические отделы нервной системы. При смыкании нервного желобка по бокам в области его приподнятых краев (нервных валиков) с каждой стороны выделяется группа клеток, которая по мере обособления нервной трубки от кожной эктодермы образует между нервными валиками и эктодермой сплошной слой — ганглиозную пластинку. Последняя служит исходным материалом для клеток чувствительных нервных узлов (сигнальных и краниальных) и узлов вегетативной нервной системы, иннервирующей внутренние органы.

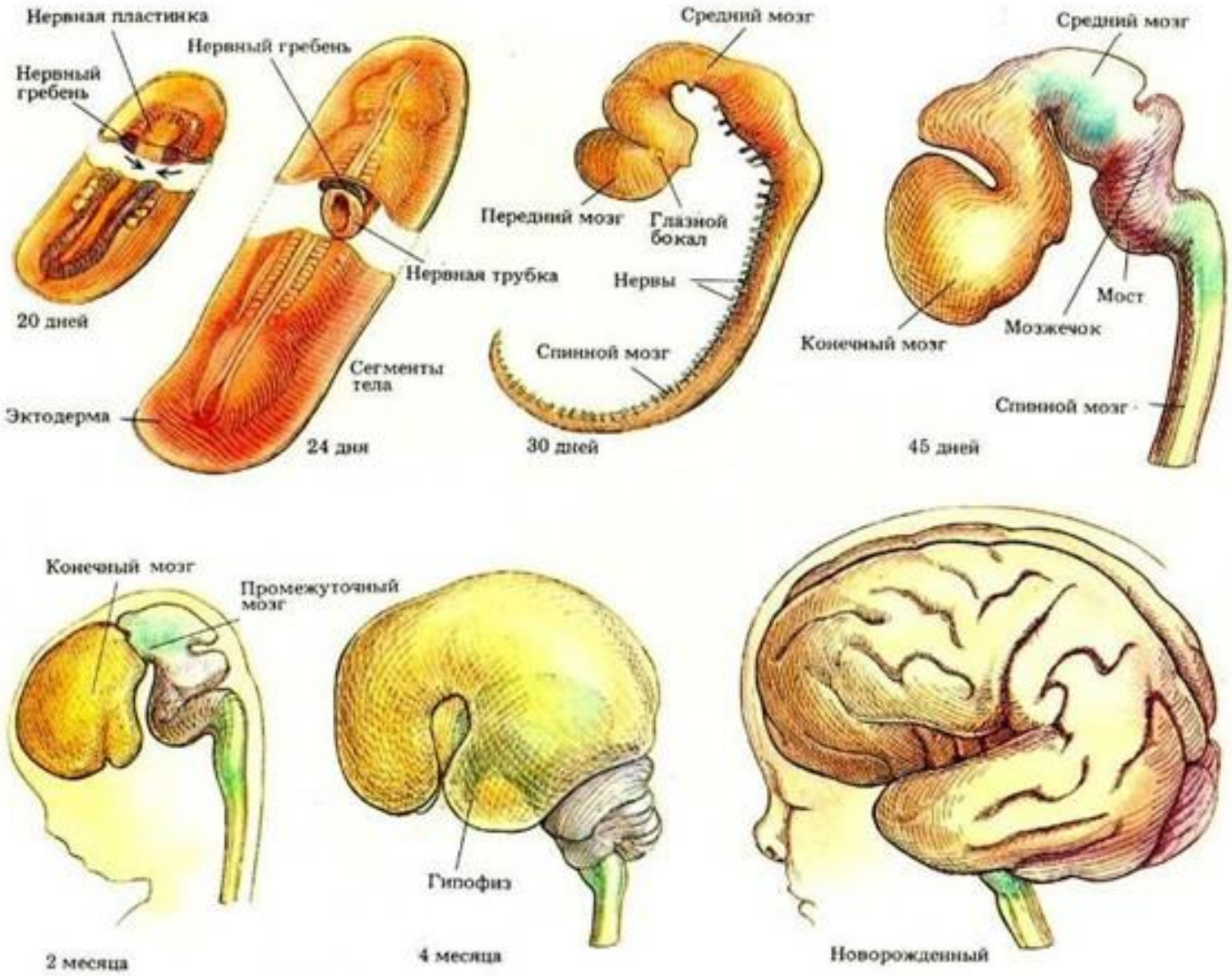
Нервная пластинка
Нервный гребень
Нервный гребень
20 дней
Нервная трубка
Сегменты тела
Эктодерма
24 дня
Средний мозг
Передний мозг
Глазной бокал
Нервы
Спинной мозг
30 дней
Средний мозг
Конечный мозг
Мозжечок
Мост
Спинной мозг
45 дней
Конечный мозг
Промежуточный мозг
2 месяца
Гипофиз
4 месяца
Новорожденный

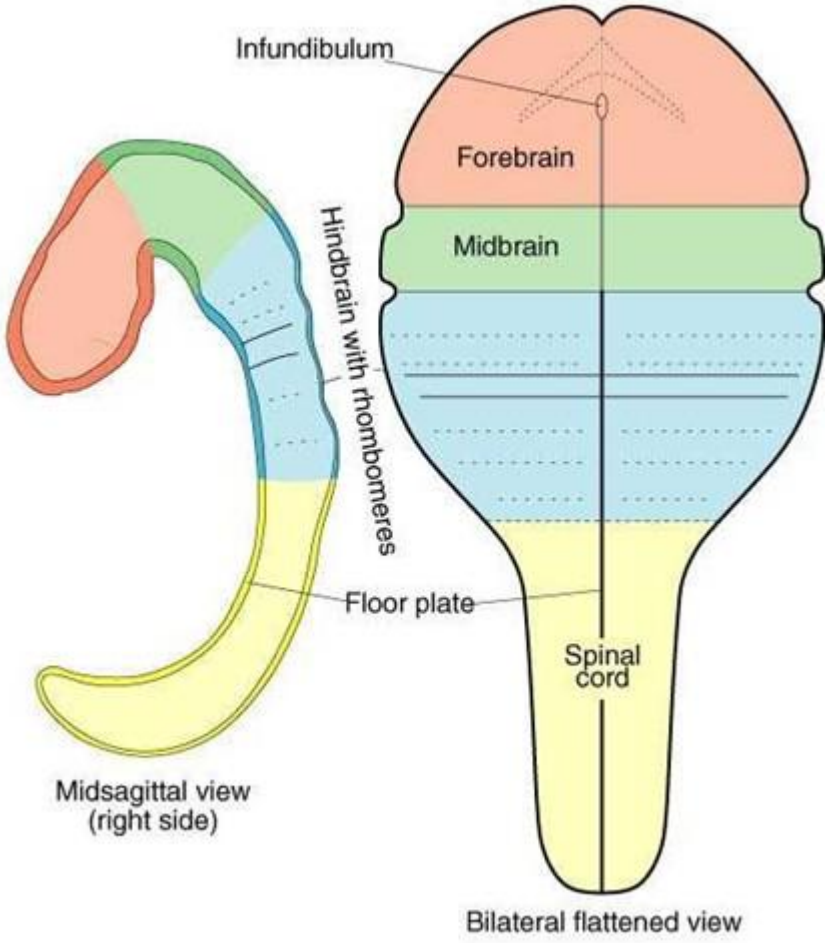
Infundibulum
Forebrain
Midbrain
Hindbrain with rhombomeres
Floor plate
Spinal cord
Midsagittal view
(right side)
Bilateral flattened view

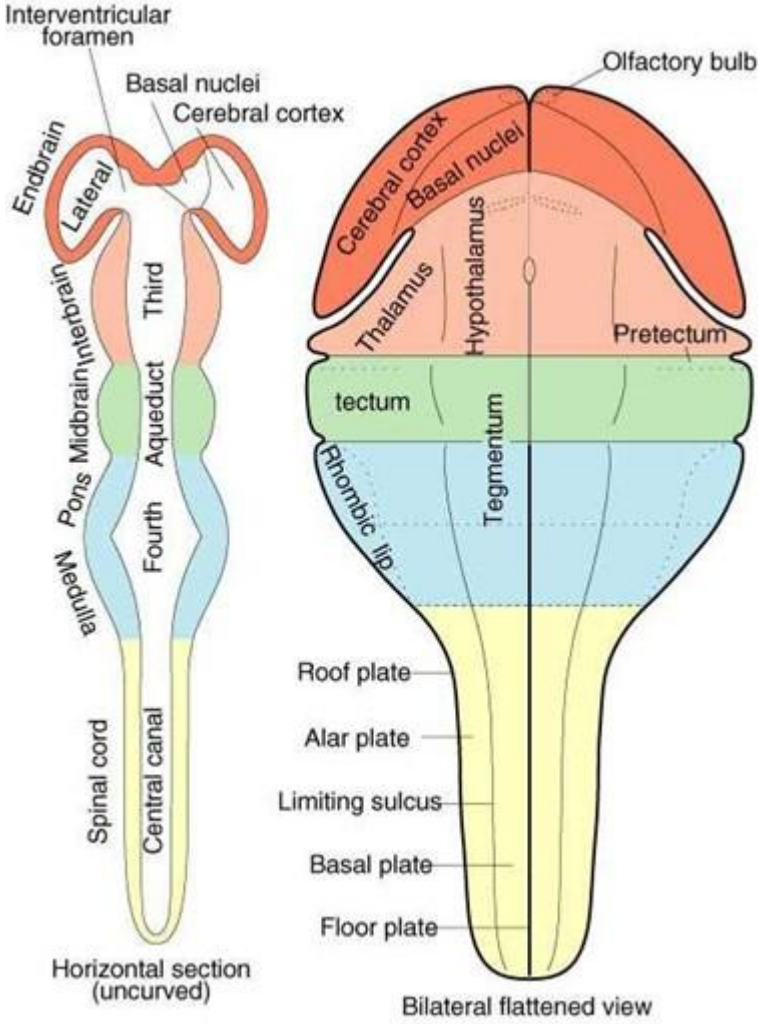
Interventricular foramen
Basal nuclei
Cerebral cortex
Olfactory bulb
Endbrain
Lateral
Interbrain
Third
Midbrain
Aqueduct
Pons
Fourth
Medulla
Spinal cord
Central canal
Cerebral cortex
Basal nuclei
Thalamus
Hypothalamus
Pretectum
tectum
Tegmentum
Rhombic lip
Roof plate
Alar plate
Limiting sulcus
Basal plate
Floor plate
Horizontal section
(uncurved)
Bilateral flattened view

	Первичные мозговые пузыри	Отделы мозга	Полости и протоки
Головной мозг (encephalon)	**Передний** мозг (prosencephalon)	**Конечный** мозг (telencephalon) с большими полушариями	Латеральные желудочки
		Промежуточный мозг (diencephalon)	Третий желудочек
	Средний мозг (mesencephalon)	**Средний** мозг (mesencephalon)	Сильвиев водопровод
	Ромбовидный мозг (rhombencephalon)	**Задний** мозг (metencephalon): мост (pons) и мозжечок (cerebellum)	Четвертый желудочек
		Продолговатый мозг (medulla oblongata)	
Спинной мозг (medulla spinalis)	-		Спинномозговой канал (центральный канал)

Дифференцировка нервной трубки

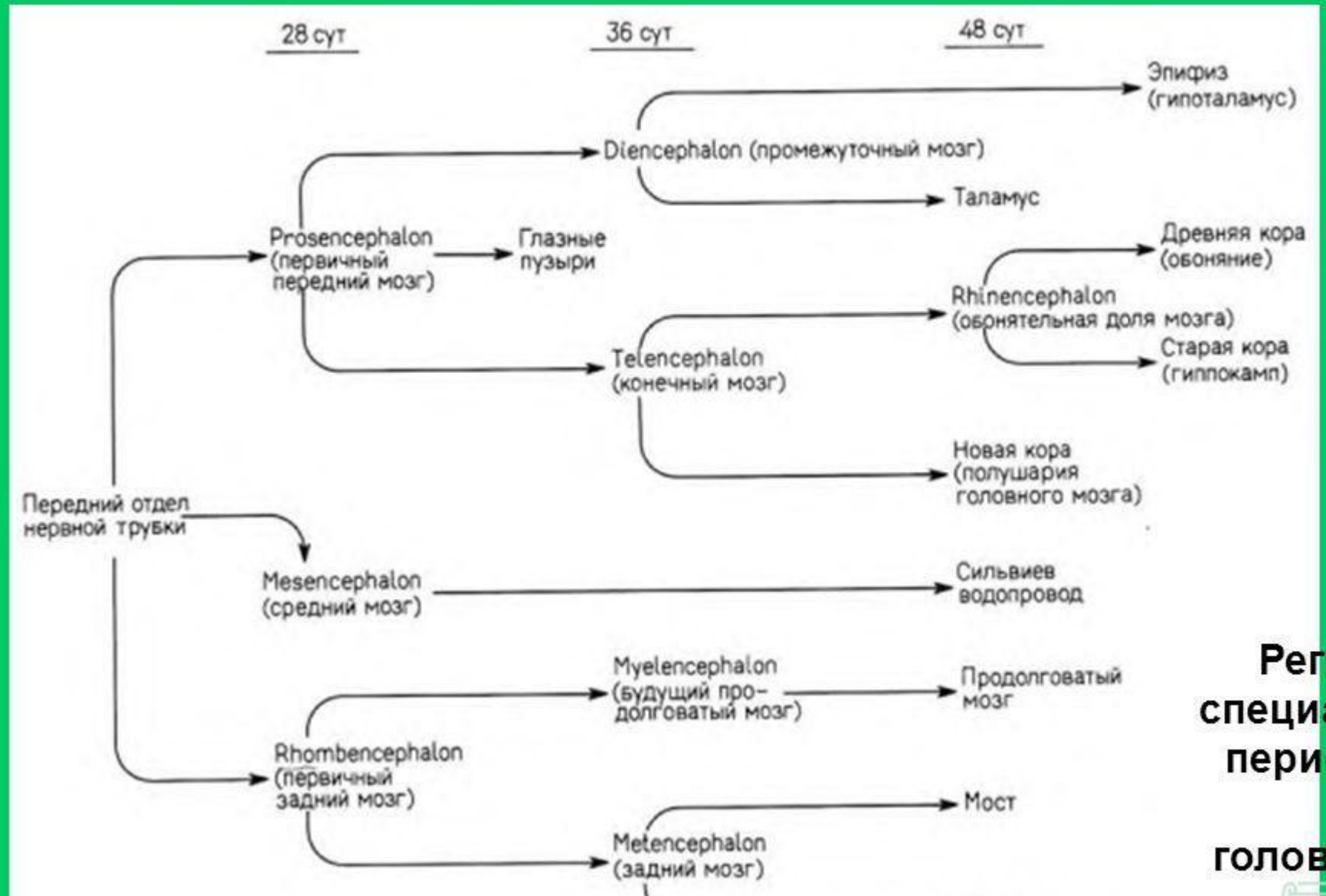

Региональная специализация в период раннего развития головного мозга

- Зародышевая эктодерма
  - Нервная трубка
    - Нейроциты и нейроглия головного и спинного мозга
    - Нейроциты и нейроглия сетчатки глаза и органа обоняния
  - Нервный гребень. Ганглиозные пластинки
    - Нейроциты и нейроглия вегетативных ганглиев
    - Нейроциты и нейроглия спинальных ганглиев
    - Хромаффинная ткань, мозговое вещество надпочечников
  - Плакоды
    - Эпителиальные элементы внутреннего уха
  - Кожная эктодерма
    - Эпидермис и его производные
    - Эпителий роговицы глаза
    - Эпителий органов ротовой полости и его производные
    - Эпителий анального отдела прямой кишки
    - Эмаль и кутикула зуба
    - Эпителиальная выстилка влагалища (вторичная)
  - Прехордальная пластинка
- Внезародышевая эктодерма

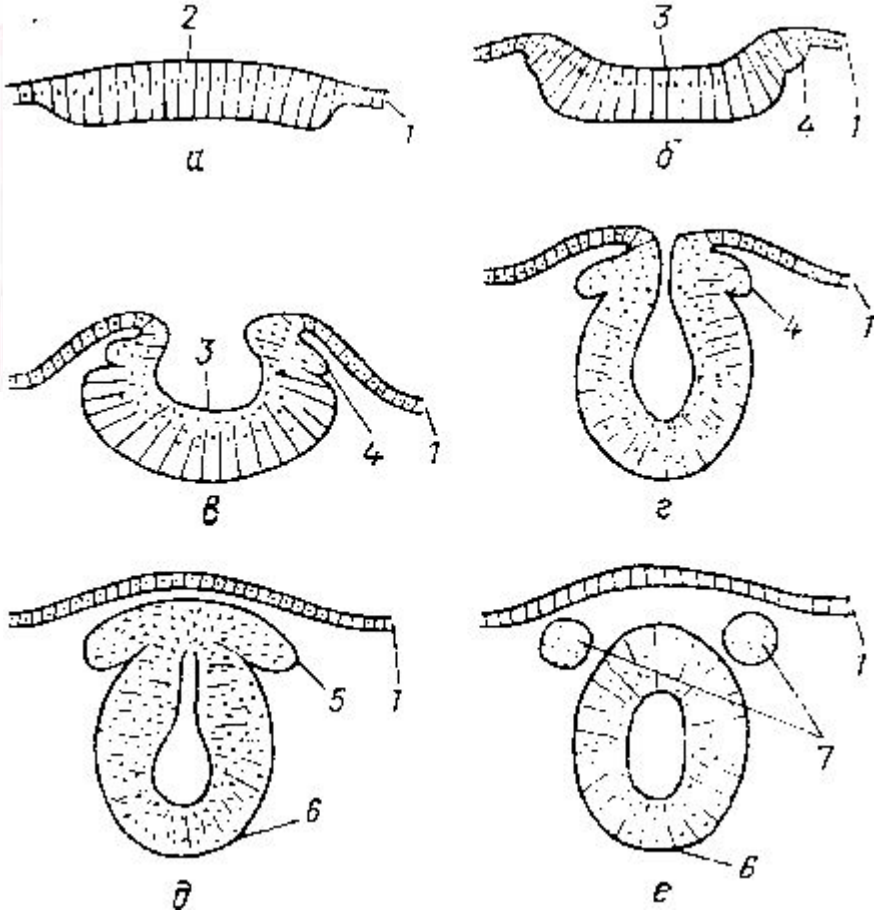

После формирования мозговых пузырей в структурах нервной системы происходят сложные процессы внутренней дифференциации и роста различных отделов головного и спинного мозга. В возрасте 10-20 недель образуются все основные отделы нервной системы. К этому моменту заканчивается миграционный период ее развития, т.е. все нейроны перемещаются туда, где они будут находиться во взрослом мозгу. Полушария быстро становятся самой большой частью нервной системы, происходит выделение основных долей, начинается формирование борозд и извилин. В ткань мозга врастают кровеносные сосуды. В последние месяцы эмбрионального развития в нервной системе заканчивается формирование внутренней структуры мозга. Начинается активное образование миелиновых оболочек, которое завершается примерно к 10 годам.