Наружное ухо.

Наружное ухо

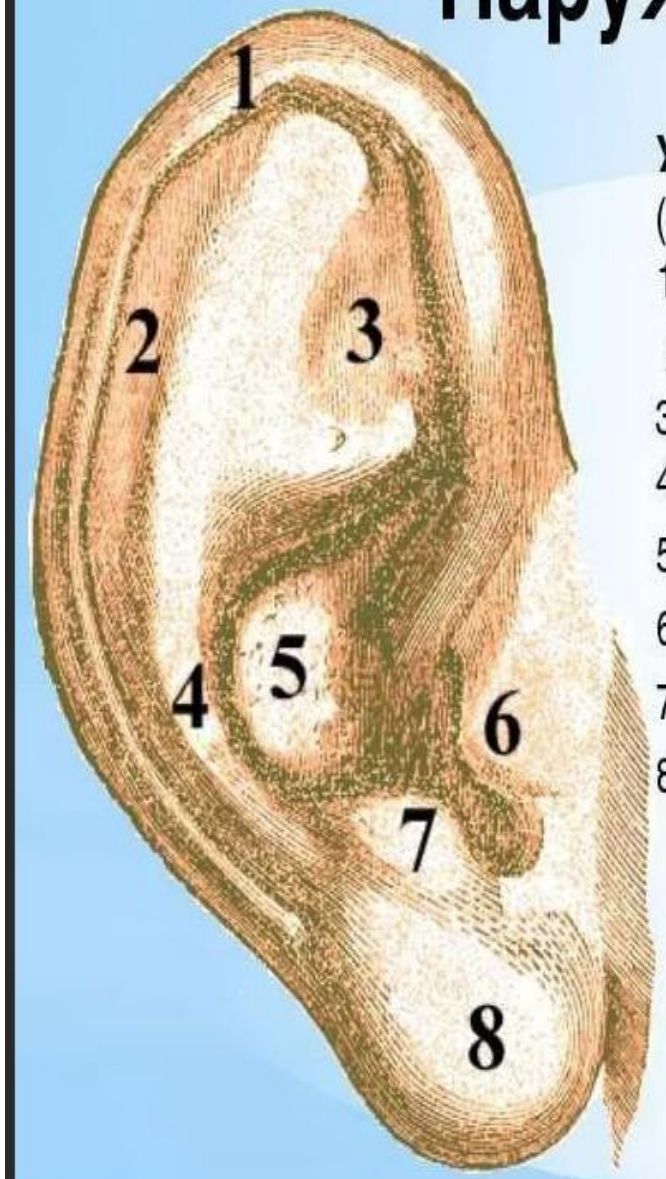

Ушная раковина человека
(боковая поверхность)

1 – завиток (*helix, icis*);
2 – ладья (*scapha*);
3 – треугольная ямка (*fossa triangularis*);
4 – противозавиток (*anthelix*);
5 – раковина (*concha auriculae*);
6 – козелок (*tragus*);
7 –противокозелок (*antitragus*);
8 – мочка (*lobulus auriculae*).

Среднее ухо .

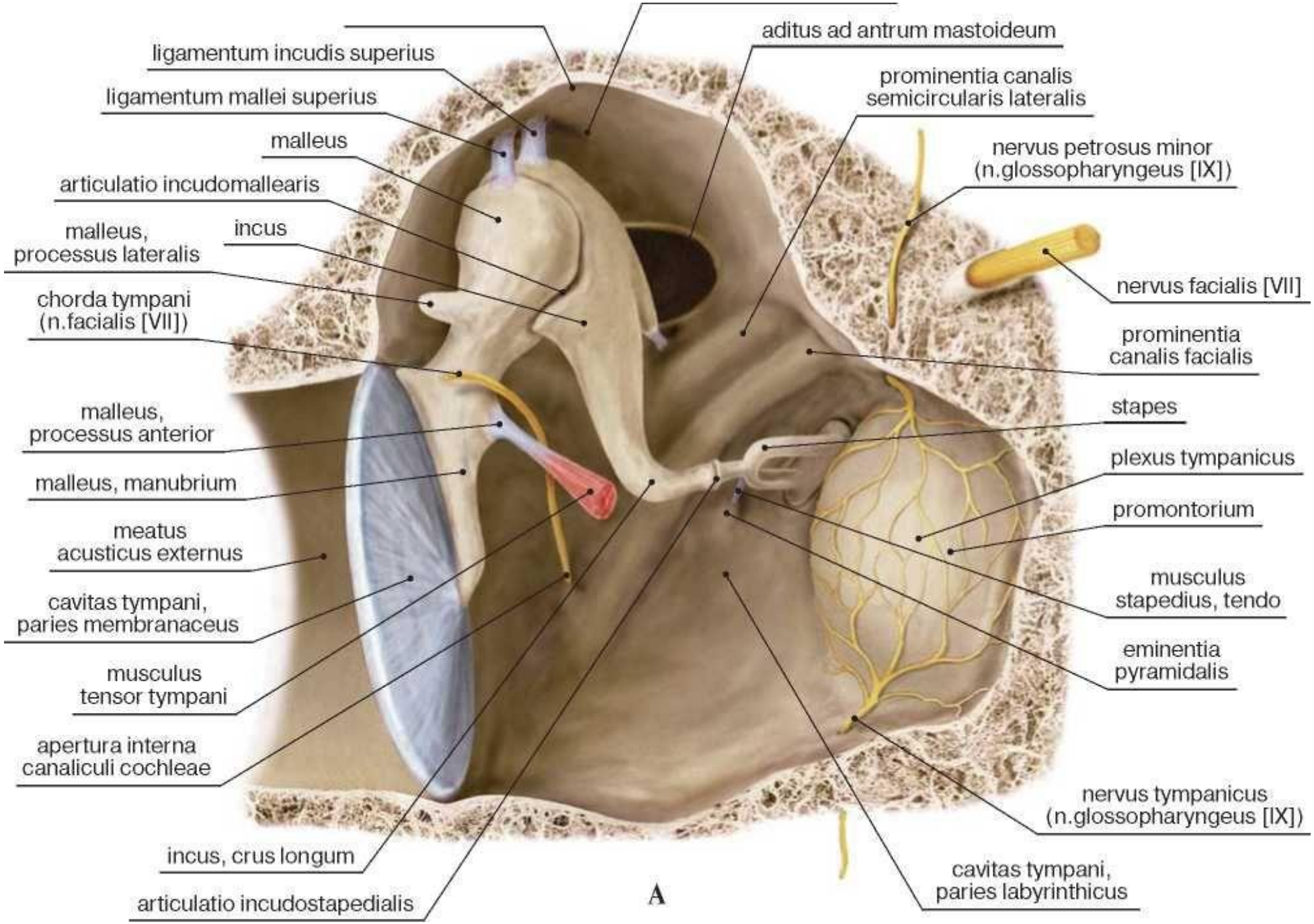
ligamentum incudis superius
ligamentum mallei superius
malleus
articulatio incudomallearis
malleus,
processus lateralis
incus
chorda tympani
(n.facialis [VII])
malleus,
processus anterior
malleus, manubrium
meatus
acusticus externus
cavitas tympani,
paries membranaceus
musculus
tensor tympani
apertura interna
canaliculi cochleae
incus, crus longum
articulatio incudostapedialis
aditus ad antrum mastoideum
prominentia canalis
semicircularis lateralis
nervus petrosus minor
(n.glossopharyngeus [IX])
nervus facialis [VII]
prominentia
canalis facialis
stapes
plexus tympanicus
promontorium
musculus
stapedius, tendo
eminentia
pyramidalis
nervus tympanicus
(n.glossopharyngeus [IX])
cavitas tympani,
paries labyrinthicus
A

Костный лабиринт. Перепончатый лабиринт.

покрытых чувствительным эпителием), которая фиксируется к костному лабиринту при помощи соединительной ткани.

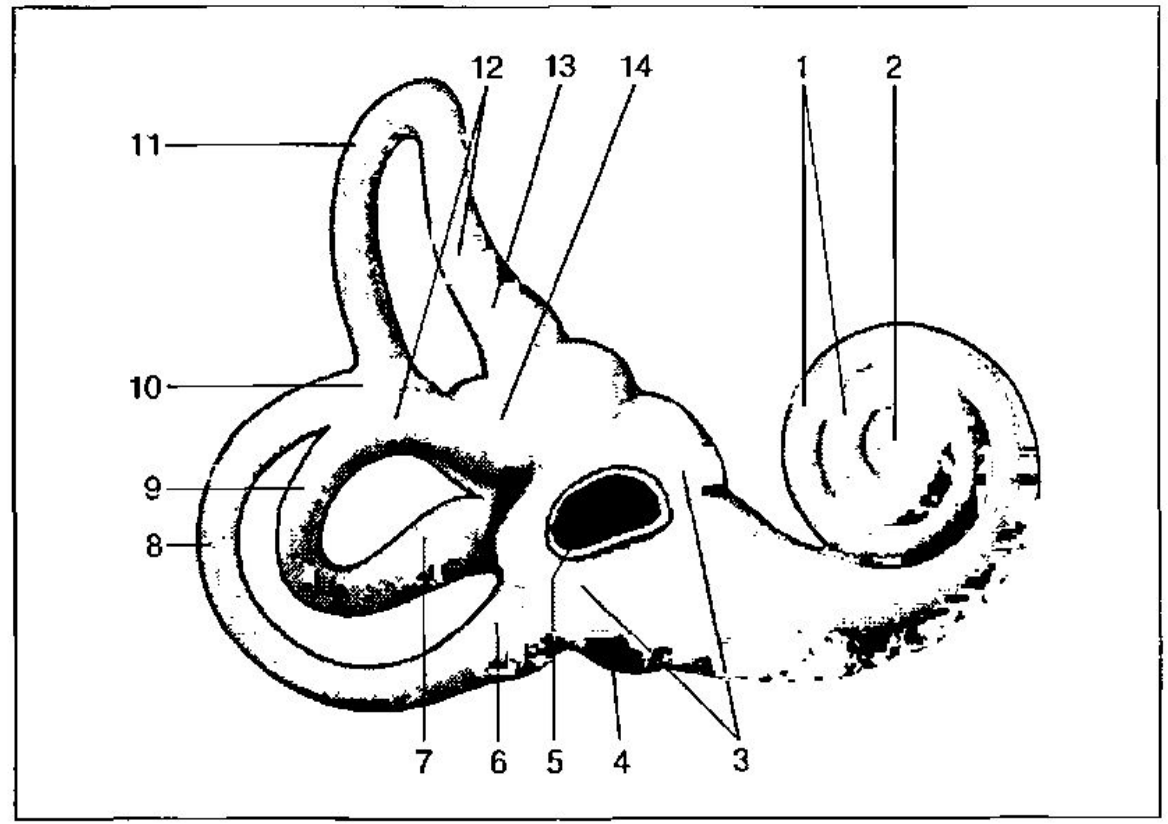

Рис. 43. Костный лабиринт, *labyrinthus osseus*:

1 - улитка, *cochlea*;
2 - купол улитки, *cupula cochlea*;
3 - преддверие, *vestibulum*;
4 - окно улитки, *fenestra cochleae (rotundum)*;
5 - окно преддверия, *fenestra vestibuli*;
6 - задняя костная ампула, *ampula ossea posterior*;
7 - простая костная ножка, *crus ossea simplex*;
8 - задний полукружный канал, *canalis semicircularis posterior*;
9 - латеральный полукружный канал, *canalis semicircularis lateralis*;
10 - общая костная ножка, *crus osseum communae*;
11 - передний полукружный канал, *canalis semicircularis anterior*;
12 - ампулярные костные ножки, *crura ossea ampularis*;
13 - передняя костная ампула, *ampula ossea anterior*;
14 - латеральная костная ампула, *ampula ossea lateralis*.

Кожа. Путь кожного анализатора.

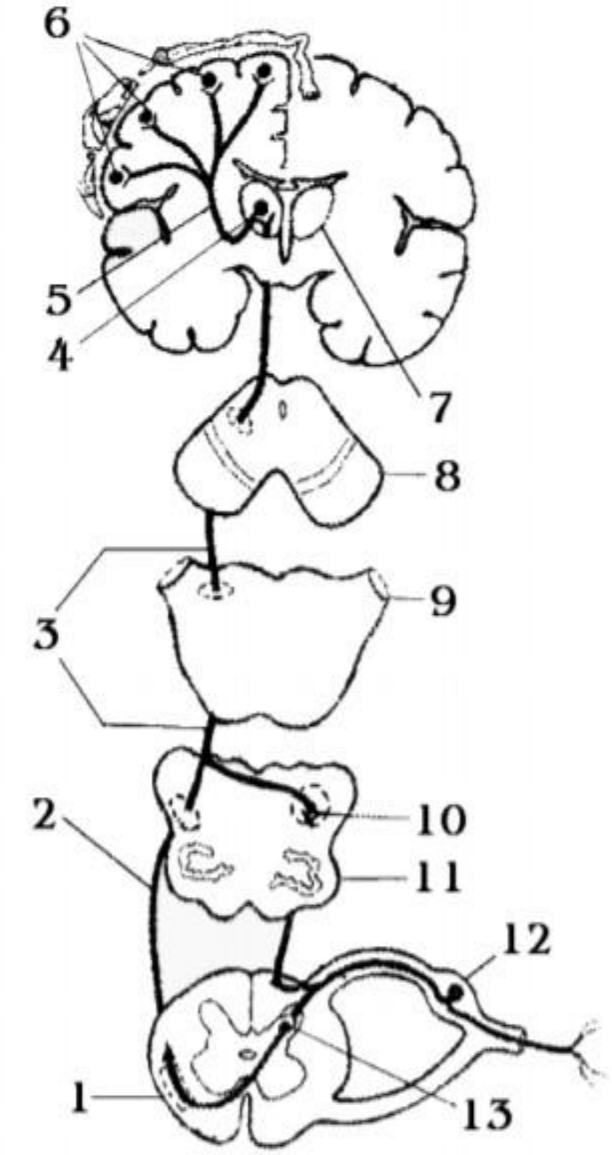

Рис. 138 а. Проводящие пути кожного анализатора тактильной чувствительности

1 – спинной мозг; 2 – tr. spinothalamicus anterior; 3 – lemniscus medialis; 4 – латеральные ядра таламуса (III нейрон); 5 – tr. thalamocorticalis; 6 – нервные клетки gyrus postcentralis et lobulus parietalis superior (IV нейрон); 7 – таламус; 8 – средний мозг; 9 – мост; 10 – nucl. gracilis et cuneatus (II нейрон); 11 – продолговатый мозг; 12 – спинномозговой узел (I нейрон); 13 – substantia gelatinosa (II нейрон).

Глазное яблоко, его оболочки. Механизм аккомодации.

Глазное яблоко, оболочки

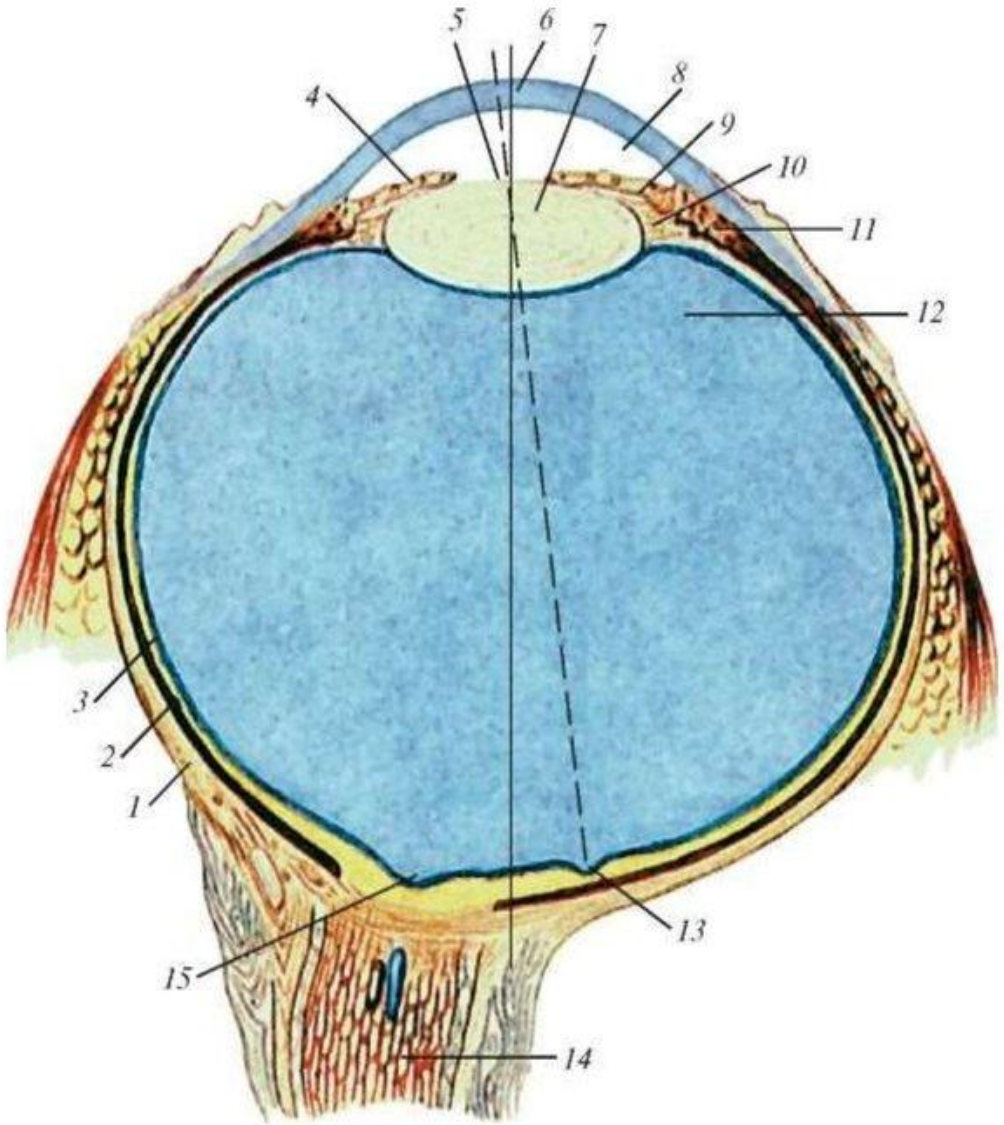

- Строение глазного яблока. Горизонтальный разрез:

- 1 - **фиброзная оболочка** (склера);
- 2 - собственно **сосудистая оболочка;**
- 3 - **сетчатка**;
- 4 - радужка;
- 5 - зрачок;
- 6 - роговица;
- 7 - хрусталик;
- 8 - передняя камера глазного яблока;
  9 - задняя камера глазного яблока;
- 10 - ресничный поясок;
- 11 - ресничное тело;
- 12 - стекловидное тело;
- 13 - центральная ямка;
- 14 - зрительный нерв;
- 15 - диск зрительного нерва.

Сплошной линией показана наружная ось глаза, пунктирной - зрительная ось глаза

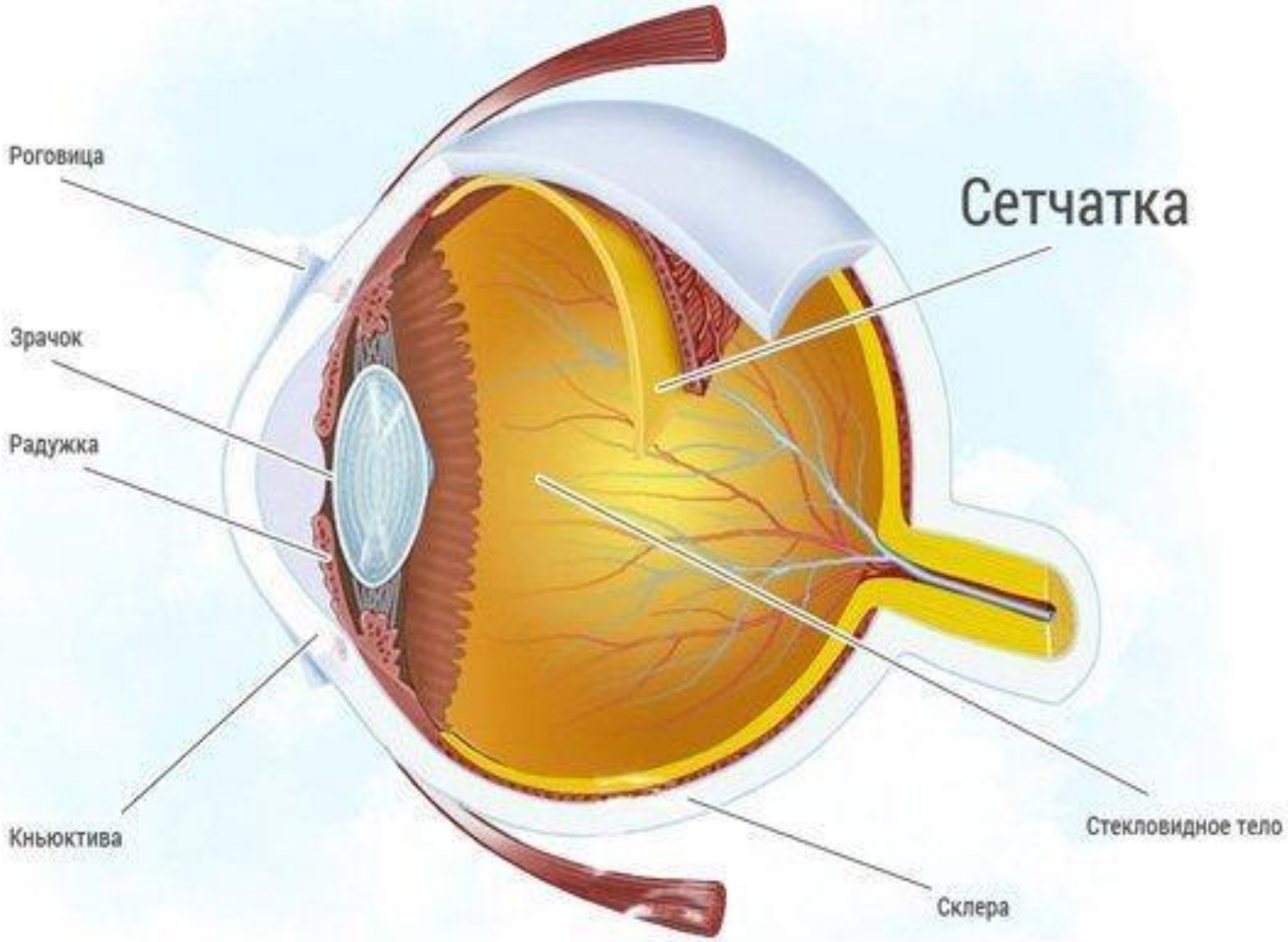
Роговица
Зрачок
Радужка
Кньюктива
Сетчатка
Стекловидное тело
Склера

Проводящий путь зрительного анализатора

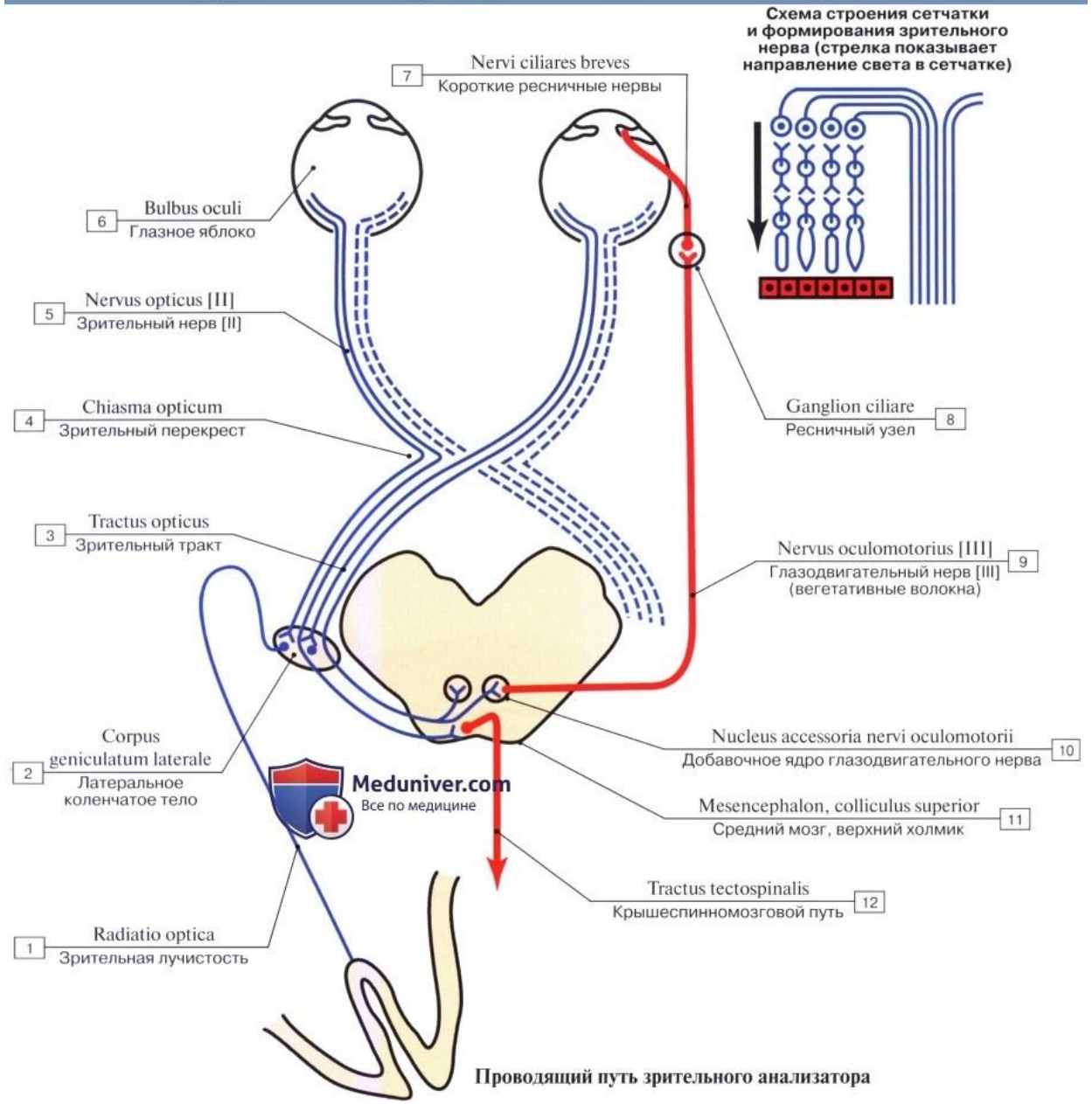

Глазодвигательные мышцы

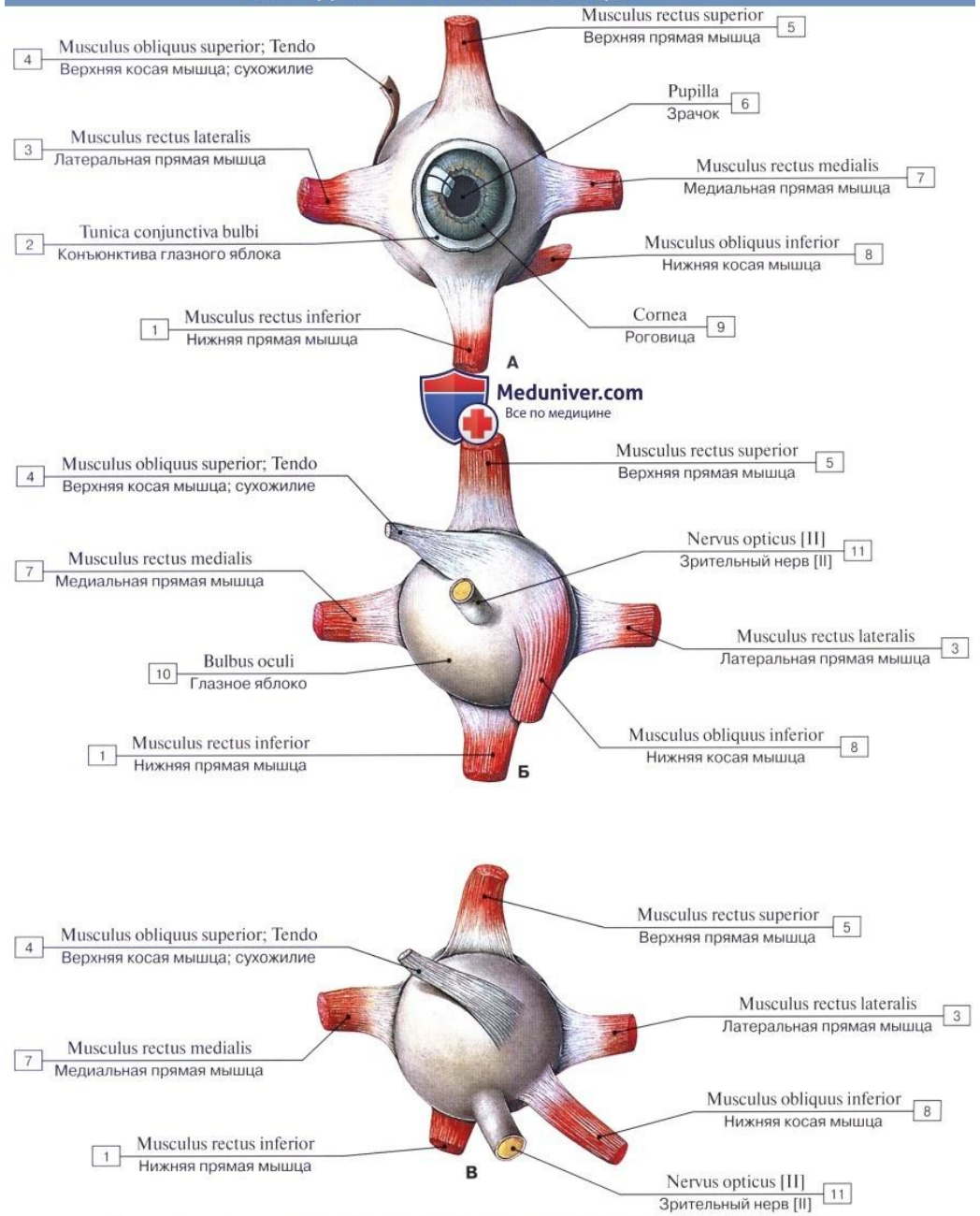

Глазодвигательные мышцы (А – вид спереди, Б – вид сзади, В – вид сзади и сверху)