СТЕНТИРОВАНИЕ ПОЧЕЧНОЙ АРТЕРИЙ В ЛЕЧЕНИИ РЕБЕНКА ТРЕХ ЛЕТ С НЕСПЕЦИФИЧЕСКИМ АОРТОАРТЕРИИТОМ

ВАРВАРЕНКО В.И.,КОВАЛЕВ И.А., МУРЗИНА О.Ю., СОКОЛОВ А.А., КОЗЛОВ Б.Н., КРИВОЩЕКОВ Е.В., ШИПУЛИН В.М.

ГУ НИИ кардиологии ТНЦ СО РАМН, Томск

ОПРЕДЕЛЕНИЕ ЗАБОЛЕВАНИЯ

Неспецифический аортоартериит (НАА) – системное заболевание аутоиммунного генеза, ведущее чаще всего к стенозированию аорты, магистральных артерий и развитию ишемии соответствующего органа.

Диагностика и лечение неспецифического аортоартериита / Покровский А.В., Зотиков А.Е., Юдин В.И. и др.- М., 2003.

Частота неспецифического аортоартериита

Швеция - ежегодно выявляется 6,4 новых случая НАА

[Диагностика и лечение неспецифического аортоартериита / Покровский А.В., Зотиков А.Е., Юдин В.И. и др.- М., 2003.].

США – ежегодно выявляется 2,6 случая

[Hall S., Barr W., Lie J.T. et al // Medicine-1985.-64.- P. 89-99]

В мире насчитывается около 570 пациентов с подтвержденным НАА

[Johnston S.L., Lock R.G., Gompels M.M. // J Clin Pathol-2002.-55.-P. 481-486]

Выписка из истории болезни

Л.А., 3 года 11 месяцев находилась в отделении детской кардиологии с диагнозом:

- основной: Неспецифический аортоартериит с поражением брюшного отдела аорты (стеноз устьев чревного ствола, мезентериальных артерий, почечных артерий, аорты). Симптоматическая артериальная гипертензия II-III ст. НК IIА-IIБ ст.
- сопутствующий: Железодефицитная анемия. Лямблиоз. Пищевая аллергия.

Выписка из истории болезни

Жалобы:

- одышку в покое
- отеки лица, век
- сухой кашель
- слабость
- утомляемость
- снижение аппетита, потливость

Выписка из истории болезни

Объективный статус:

- Кожные покровы чистые, бледные
- Отечность век, лица, голеней
- Частота дыхания 40 в минуту. Хрипов нет
- Граница сердца расширены в поперечнике
- Тоны сердца аритмичные, приглушены, слабый систолический шум на верхушке и вдоль левого края грудины
- Пульс на лучевых и бедренных артериях ослаблен

Выписка из истории болезни

Объективный статус:

- Артериальное давление:

левая рука - 140/100 мм рт ст

правая рука - 130/90 мм рт ст

левая нога - 150/105 мм рт ст

правая нога - 150/110 мм рт ст

- Печень выступает из-под края реберной дуги на 7 см, болезненная при пальпации

Выписка из истории болезни

Общий анализ крови:

эритроциты - 3,6 Т/л; Hb - 112 г/л;

лейкоциты - 17,6 Г/л; эозинофилы - 2%;

с/я - 58%; лимф. - 32%; мон. - 8%; СОЭ - 5

Общий анализ мочи : без патологии

Суточный анализ мочи на катехоламины: ***адреналин - 252,42 нмоль/сут*** (норма - 22-109 нмоль/сут); норадреналин - 154,7 нмоль/сут (норма - 136-620 нмоль/сут)

Выписка из истории болезни

Биохимический анализ крови:

АСТ - 0,66 ммоль/л; АЛТ - 0,36 ммоль/л; бил. - 10,6 мкмоль/л; ***мочевина - 16 ммоль/л;*** креатин. - 75,4 мкмоль/л; Na - 144 ммоль/л; K - 4,8 ммоль/л; Ca - 0,98 ммоль/л; серомук - 0,33 ед.; СРБ - отр.; глюкоза - 4,2 ммоль/л; общий белок - 86,5 г/л

Коагулограмма: без патологии

ЭКГ: Ритм синусовый, ЧСС 125 - 136 в мин, гипертрофия левого желудочка с систолической перегрузкой

Ультразвуковое исследование сердца

Ао	22 мм
ЛП	23 мм
КДРлж	49 мм
КСРлж	42 мм
ФВ лж	33 %
МЖП	9 мм
ЗСлж	9 мм
ПЖ	14 мм
Жид-ть в перик.	30 Мл

Спиральная компьютерная томография аорты, почечных артерий с внутривенным болюсным контрастированием

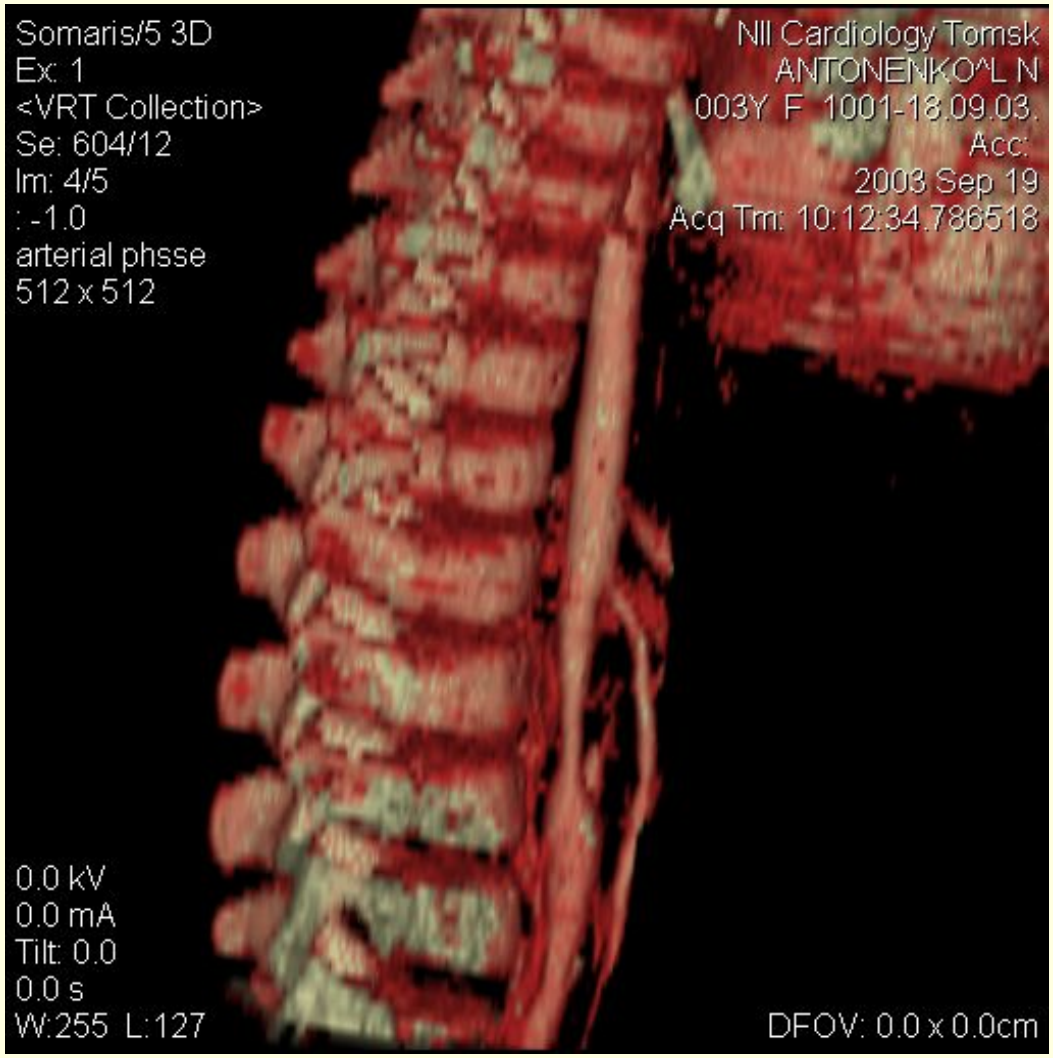

- d восх. Ао - 1,77 см
- d нисх. Ао – 0,9 см (min d Ао 0,3 см)
- чревный ствол, верхняя брызжеечная и нижнебрыз-жеечная артерия сужены на 50%
- d почечных артерии 0,3 см - устья почечных артерий на протяжении 0,8-1,0 см не визуализируются.
- патологии со стороны коронарных артерий не выявлено.

Абдоминальная аортография, селективная правая почечная артериография

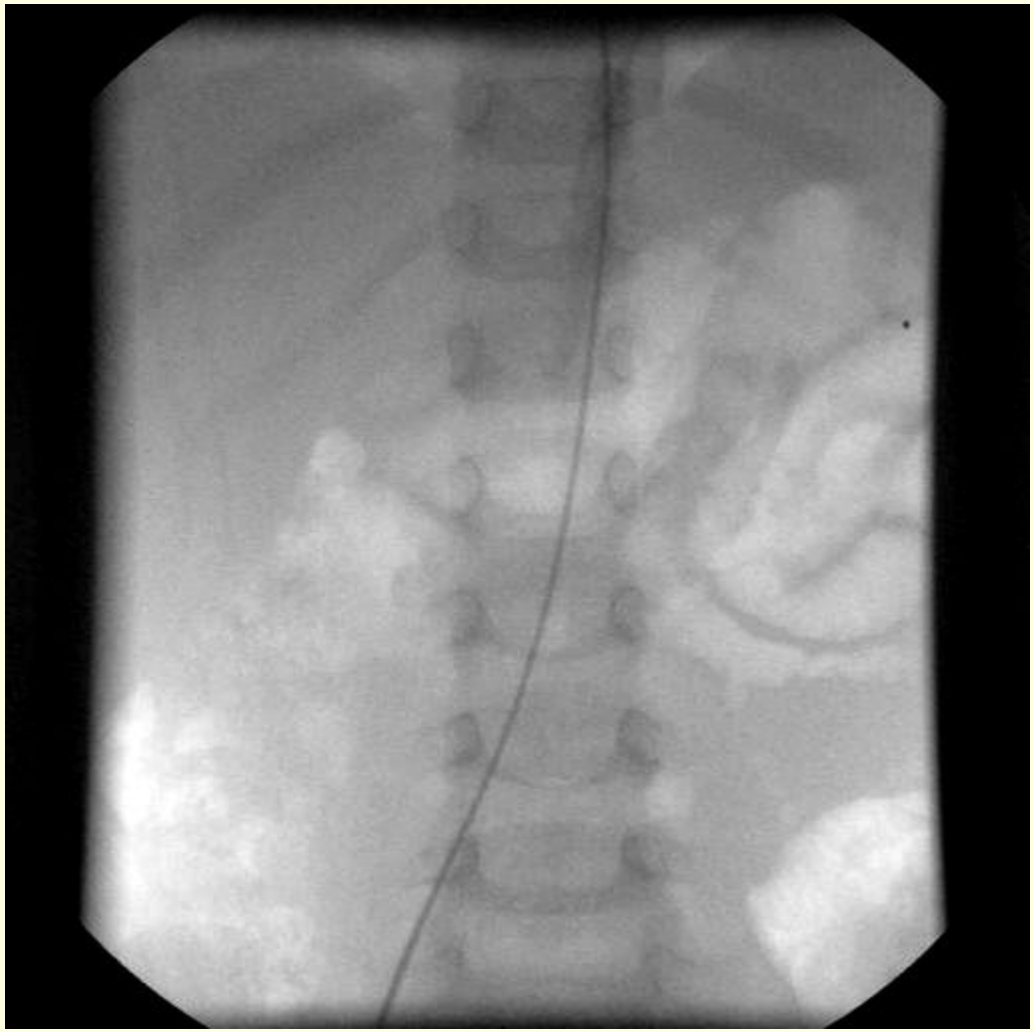

Ао контрастирована с уровня ThIV. Начиная с ThXII просвет аорты сужается, достигая максимума (3 мм) к LII. Чревный ствол у устья сужен более, чем на 50%. Печеночные ветви без стенозирования. Устье левой почечной артерии не визуализируется, заполнение ретроградное через коллатерали. Бифуркация Ао без стенозирования.

Ангиопластика устья правой почечной артерии

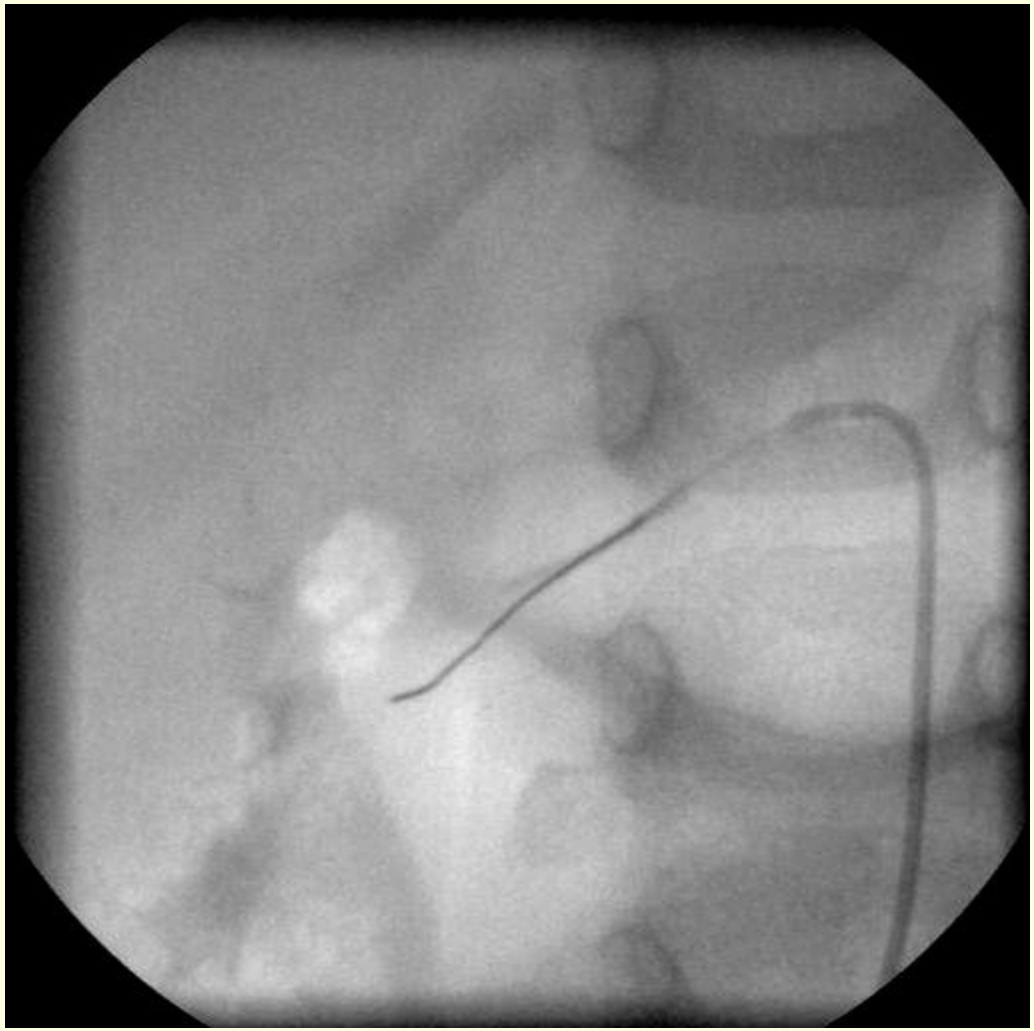

Правая почечная артерия сужена у устья до 0,9 мм, заполнение антеградное. Выполнена ангиопластика устья правой почечной артерии коронарным баллоном диаметром 3 мм с резидуальным стенозом 45%.

Выписка из истории болезни

Медикаментозное лечение:

1. Гипотензивная терапия

- в/в инфузии нитропруссида натрия
- β-блокаторы
- антагонисты кальция
- блокаторы α_1-адренорецепторов

2. Диуретики

3. Иммуносупрессивная терапия

- метатрексат (пульстерапия)
- преднизолон

Контрольная аортография

В сравнении с предыдущим исследованием кровоток по правой почечной артерии снизился из-за уменьшения ее просвета

Ангиопластика брюшного отдела аорты, стентирование правой почечной артерии

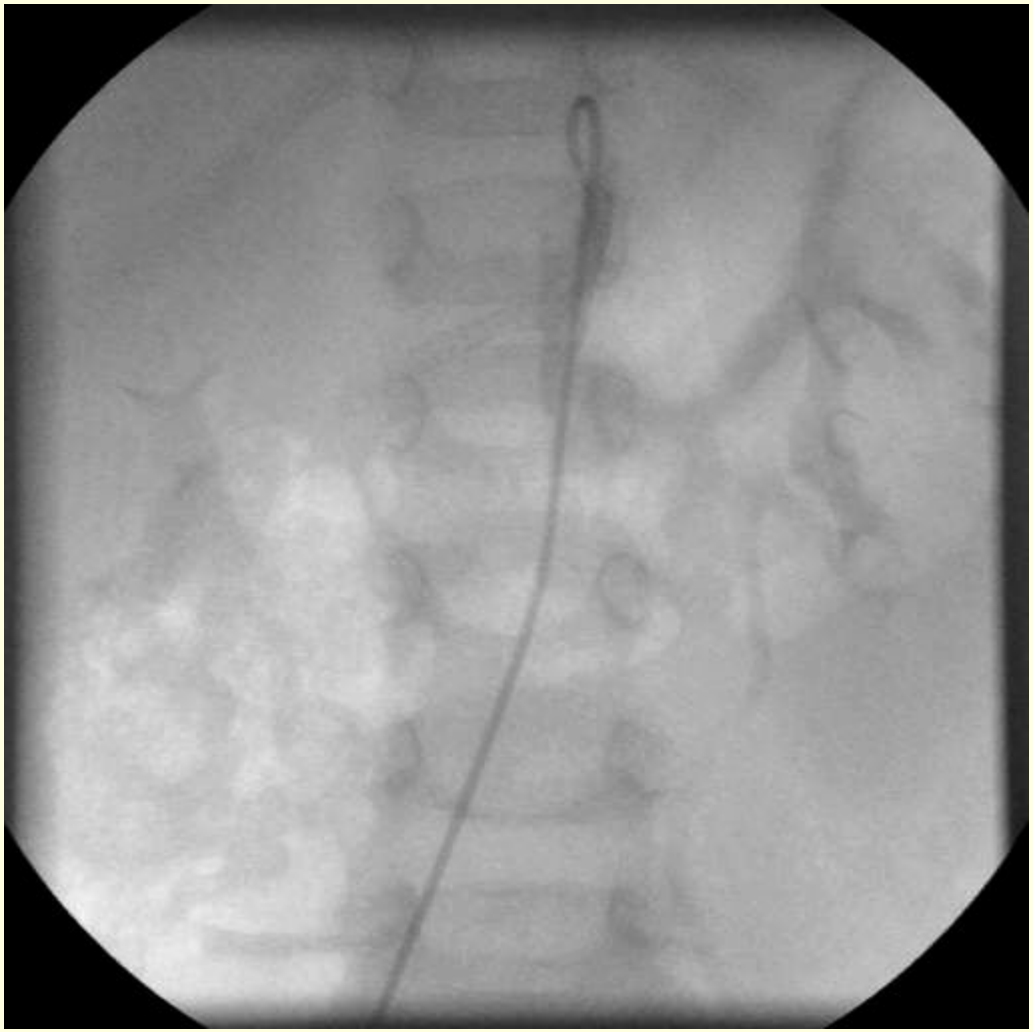

Выполнена дилатация брюшного отдела аорты баллоном 7 мм. В правую почечную артерию установлен стент 3,5/17 мм (“Sypher”, Cordis, USA).

Выписка из истории болезни

После проведенной процедуры состояние больной стабилизировалось:

- уменьшились признаки сердечной недостаточности
- артериальное давление стабилизировалось в пределах 130 /80 - 110/60 мм рт.ст.
- ультразвуковое исследование почек - в правой почечной артерии хорошо визуализируется магистральный высокоскоростной кровоток. Устье правой почечной артерии сужено относительно нормы на 50-60%. В левой почечной артерии кровоток коллатеральный.

Больная выписана из стационара в удовлетворительном состоянии под наблюдение врача кардиолога.

Динамика показателей ультразвукового исследования сердца

показатель	до лечения	14-й день после стентиро-вания	2 месяца после стентиро-вания	норма
Ао (мм)	22	18	18	14,6-16,6
ЛП (мм)	23	24	26	15,2-21,2
КДР ЛЖ (мм)	49	34	34	29,7-35,9
КСР ЛЖ (мм)	42	20	16	-
ФВ ЛЖ (%)	33	73	86	65-75
МЖП (мм)	9	11,4	9,9	4,1-5,7
ЗС ЛЖ (мм)	9	10,9	9,2	4,1-5,7
ПЖ (мм)	14	13	11	10,0-15,2
Жидкость в перикарде (мл)	30	-	-	-

Выводы

- Стойкое устранение ишемии почек и гипер-тензии с восстановлением магистрального кровотока без реконструктивной сосудистой операции невозможно

- С развитием эндоваскулярных технологий, в случае поражения почечных артерий при НАА, альтернативой хирургической коррекции становится баллонная ангиопластика и стентирование