

Конечный мозг

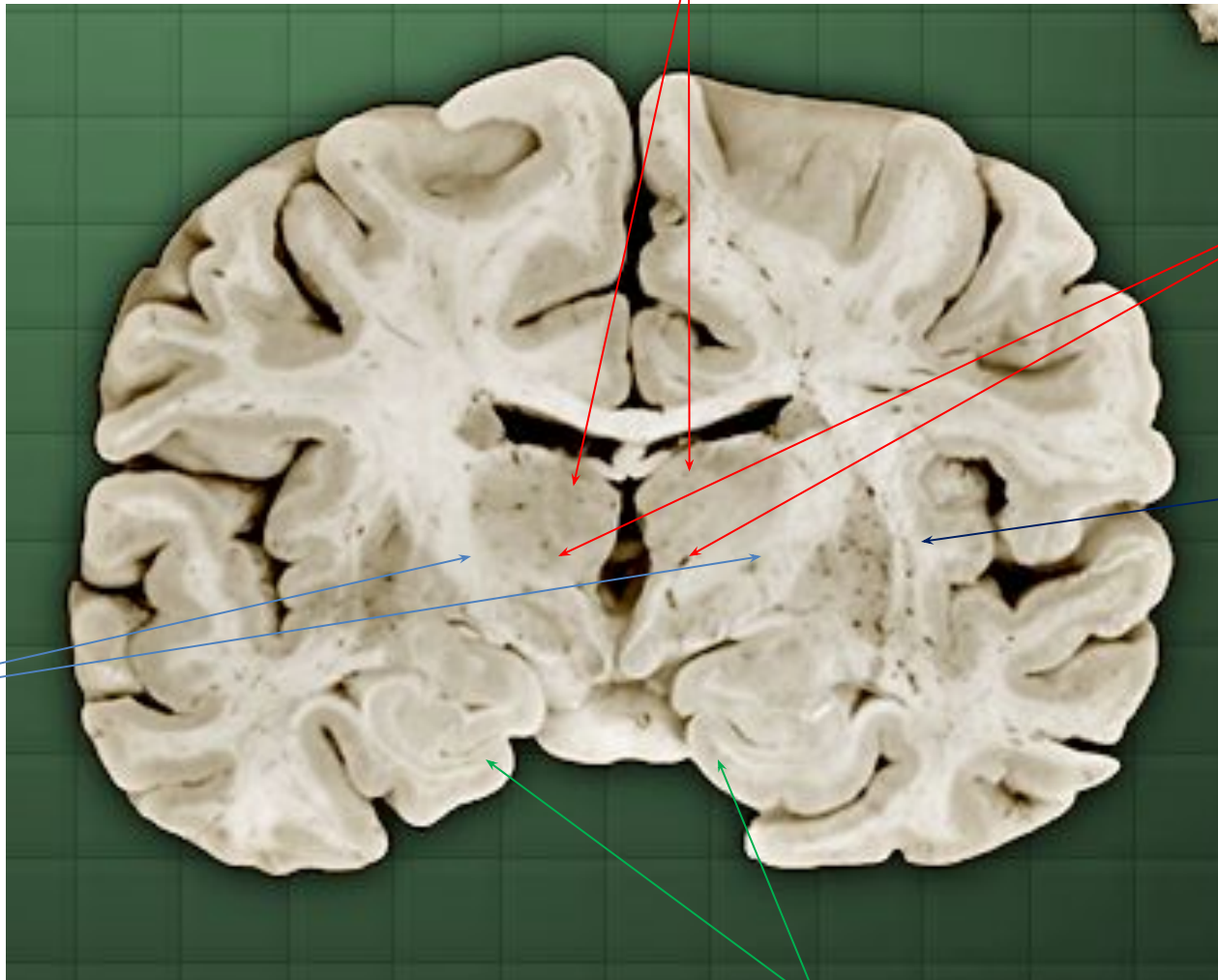
Миков Дмитрий, 2 гр

Базальные ганглии

Хвостатое ядро

Бледный шар

Ограда

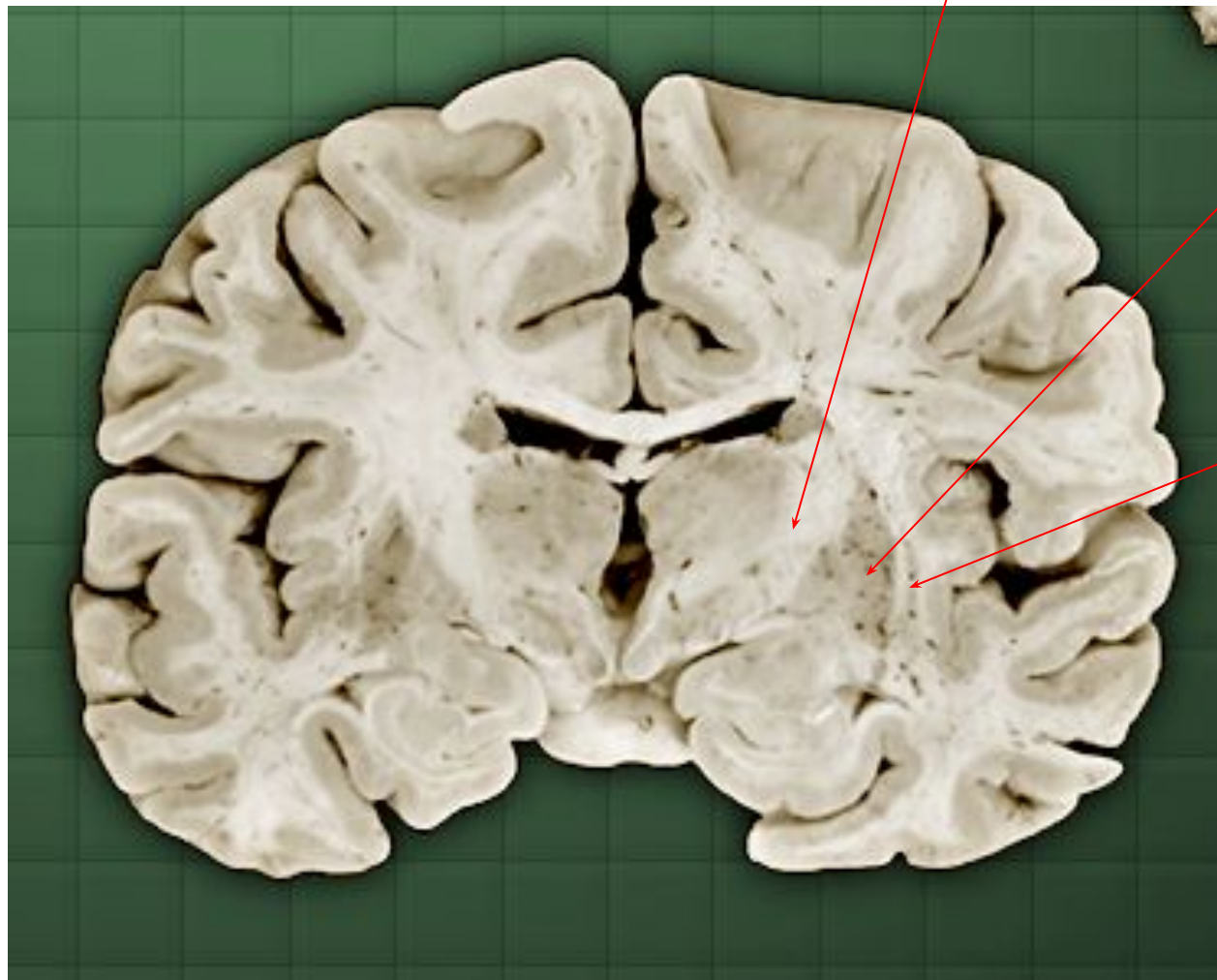


Скорлупа

Амигдала/Миндалина

Фронтальный (корональный) срез

Капсулы



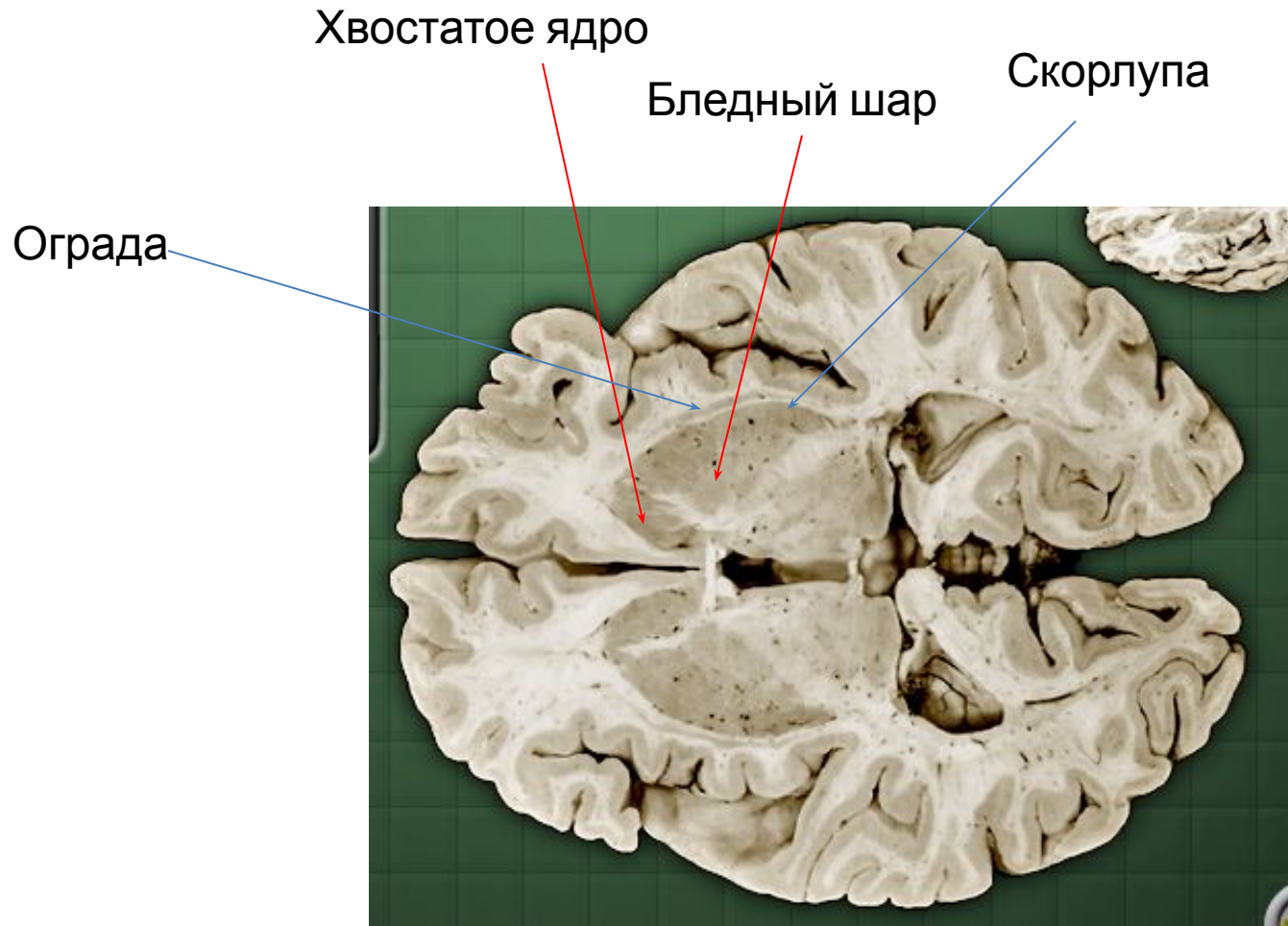
Внутренняя

Наружная

Самая
наружная

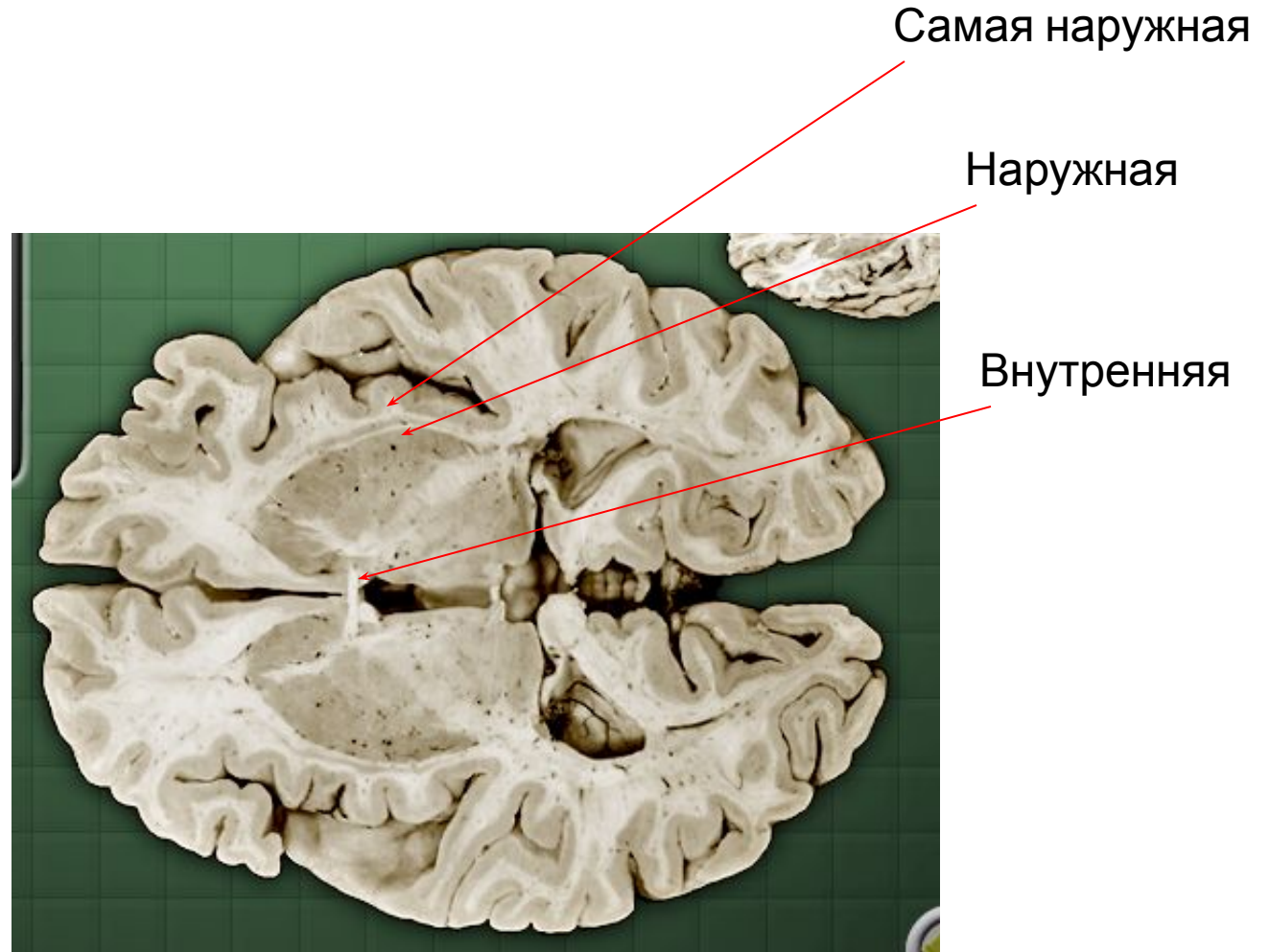Фронтальный (корональный) срез

Базальные ганглии



Горизонтальный срез

Капсулы



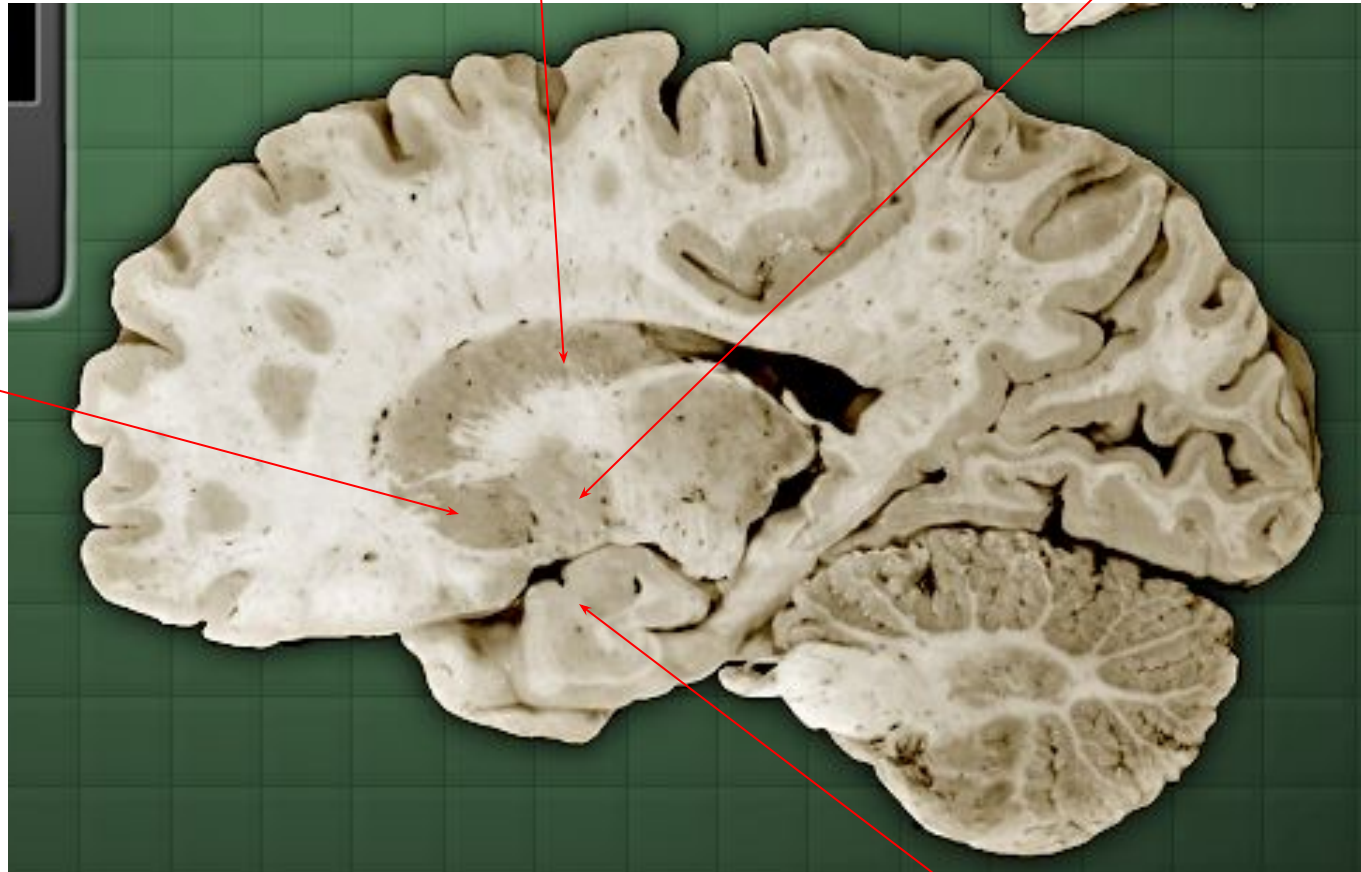
Горизонтальный срез

Базальные ганглии

Хвостатое ядро

Бледный шар

Скорлупа

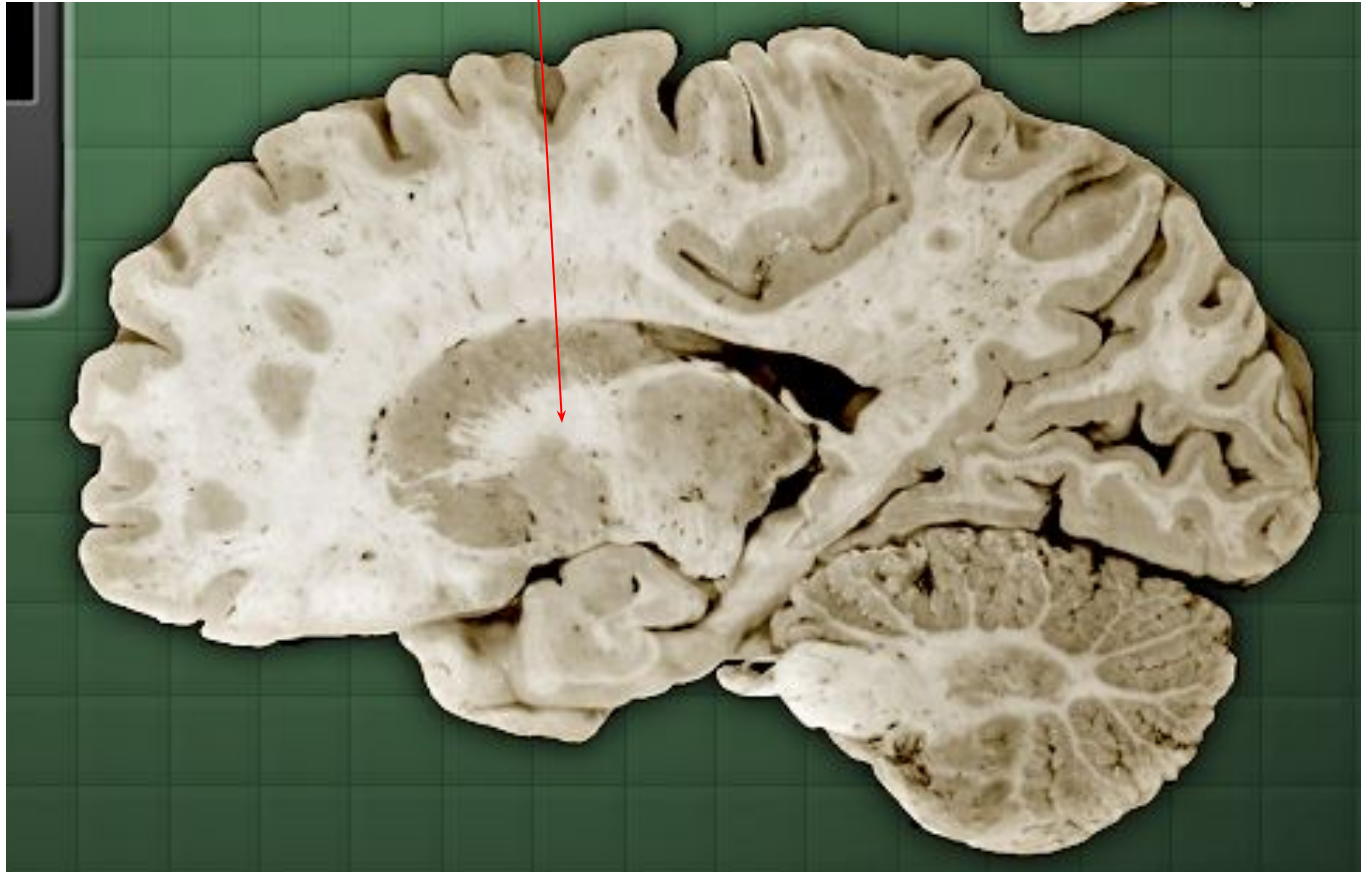

Сагиттальный срез

Амигдала/
Миндалина

Капсулы

Внутренняя капсула



Сагиттальный срез

Горизонтальный срез

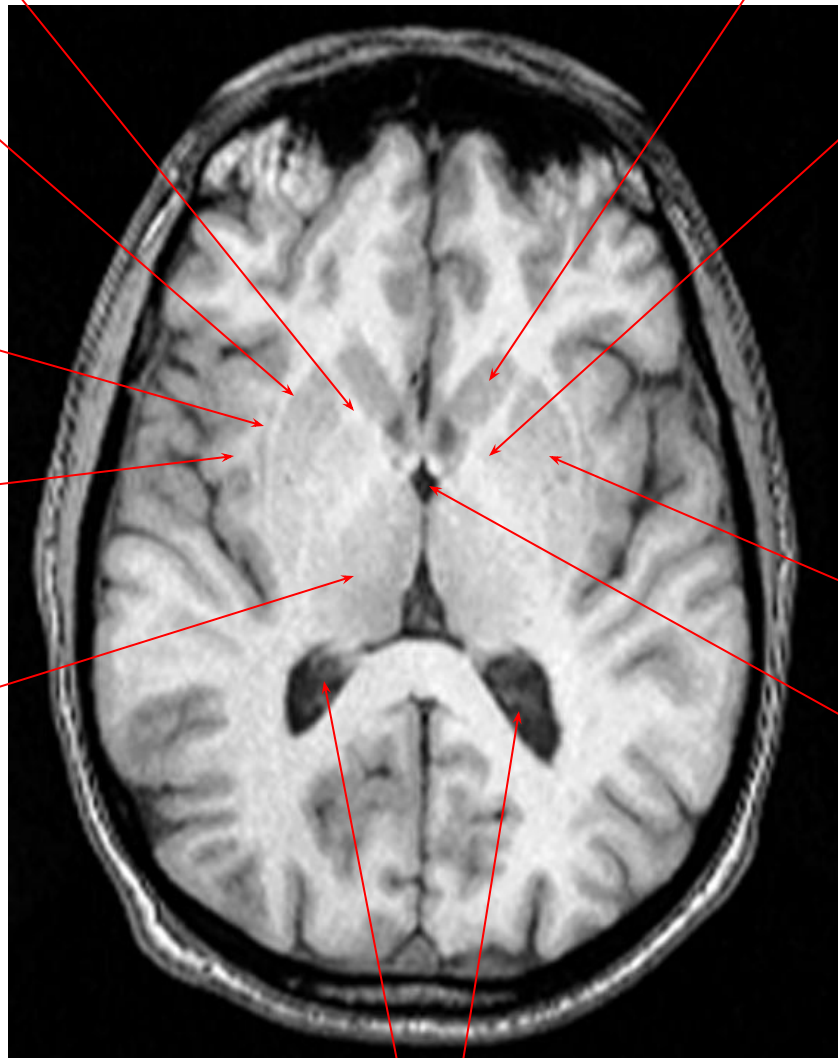Внутренняя к.

Наружная к.

Самая наружная к.

Ограда

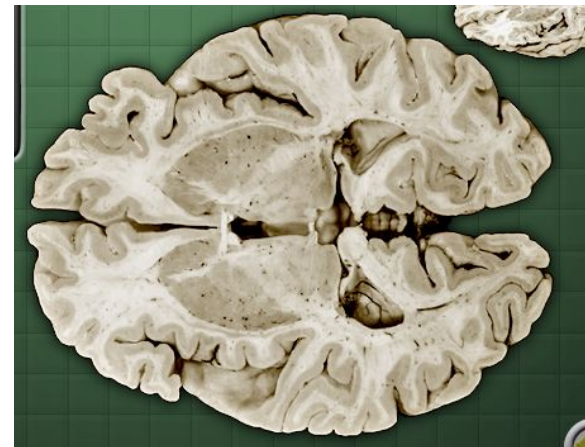
Таламус



Боковые желудочки

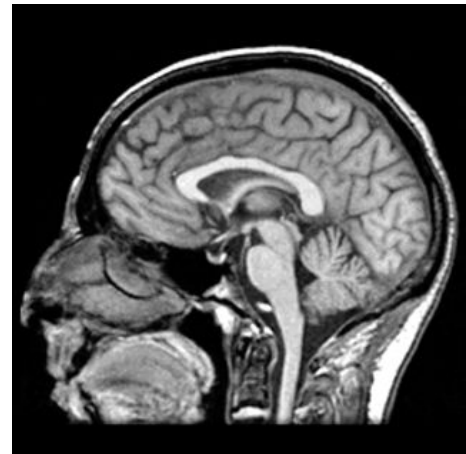
Хвостатое ядро

Бледный шар



Скорлупа

3 желудочек



Фронтальный срез

Внутренняя к.

Наружная к.

Самая наружная к.

Ограда

Гипоаламус

Боковые желудочки

Хвостатое ядро

Бледный шар

Скорлупа

3 желудочек

Амигдала/Миндалин

