# 6 ТАҚЫРЫП. ӘР ТҮРЛІ ЖАС КЕЗЕҢДЕРІНДЕГІ УАҚЫТША ТІСТЕРДІҢ АНАТОМИЯЛЫҚ-МОРФОЛОГИЯЛЫҚ, ГИСТОЛОГИЯЛЫҚ ЖӘНЕ РЕНТГЕНОЛОГИЯЛЫҚ ЕРЕКШЕЛІКТЕРІ.

Орындаған:

- Джунисбекова Аселия
- Кулдашев Эльдар
- Дүйсенова Анар
- Бексариева Салтанат
- Акжолова Алия
- Заманов Арнур

# ТІС ҰРЫҒЫ САЛУ КЕЗЕҢІ

- Тіс ұрығы салу кезеңі
-
- Адамда тістердің дамуы шамамен эмбриональді дамудың 6-7 аптасында басталады. Сыртқы ұрықтық жапырақ (эктодерма) кіреукенің және оны жауып тұратын кутикуланың қалыптасуына қызмет етеді. Цемент, дентин және ұлпа—мезенхиманың туындысы болып келеді (эктомезенхима).Тіс тіндерінің қалыптасуы (одонтогенез) үш кезеңнен тұрады. Бірінші кезеңде тіс ұрықтарының салына бастауы жүреді. Осы кезеңде мезенхима тініне қарай өскен көпқабатты жалпақ эпителий тіс пластинкасын құрайды. Бұл пластинканың кейбір аймақтарында болашақ кіреуке органы сүт тістердің ұрығы қалыптасатын эпителий өсіндісі басталады.10-шы аптада әрбір болашақ кіреуке органы мезенхимаға қарай өсе бастайды. Осыдан бастап тіс бүртікшесі қалыптасады. Осыдан кейін кіреуке органы ұлғаяды және тіс пластинкасынан бөліне бастайды.Эмбриональды дамудың 3-ші айының аяғында кіреуке органы кіреуке органының мойыны аталатын жұқа эпителиальді тартпа түріндегі тіс пластинкасымен қосылады.Кіреуке органы айналасында бір уақытта мезинхима өсіп тіс қапшығы құрылады. Кіреуке органы мойыны тінінен және тіс пластинкасының бос бөліктегі қалған эпителийден тұрақты тістердің ұрығы қалыптасады.II кезеңді тіс ұрығының дифференцияциясы жүреді. Дифференцияцияаланбаған кіреуке органының жасушалары және тіс бүртікшесі тіс кіреукесінің қалыптасуына жауап беретін энамелобласт-жасушаға трансформацияланады.Тіс бүртікшесінің жасушаларының дифференциялану үрдісі кезінде дентин түзеуші одонтобласты жасуша преодонтобласттардың түзелуі жүреді.Осы кезеңде тіс ұрығының пішіні болашақ тіс сауытының бөлігінің түріне сәйкес болады. Бір мезгілде кіреуке органының және тіс бүртікшесінің жасушаларының белсенді дифференциялануымен қатар тіс ұрығын қоршаған тіндерде жақ тінінің сүйегінің қалыптасуы жүреді.Кіреуке органы мойыны эпителиі осы кезеңде толығымен сорылады және тіс ұрығының тіс пластинкасымен байланысы жойылып жартылай мезенхимаға ауысады.III кезең, гистогенез — кіреуке, дентин, цемент және ұлпаның дамуы пайда болатын соңғы кезеңі
- Гистогенез кезеңі эмбриональді дамудың 3-ші айының соңында басталып тістер шыққанға дейін созылады. Осы кезеңде дентин одонтобластарының түзелуі басталады.
-

# УАҚЫТША
# ТІСТЕРДІҢ ГИСТОЛОГИЯЛЫҚ ҚҰРЫЛЫМДЫҚ ЕРЕКШЕЛІКТЕРІ

- 
- Нәресетелерде сүт тістердің алдыңғы сауыттары жетілген, бірақ жақсүйектерінің тіс қапшықтарында жатады. Туылғаннан кейін түбірлердің түзілуі мен дамуы, сонымен бірге ұяшықаралық қалқа пайда болады. Содан кейін иек бөлігінің атрофиясы басталып, сауыт бет жағына шығады.Уақытша тістердің шығу мерзімдері баланың физикалық жағдайына байланысты. Қыз балаларда тістердің шығуы ұлдарға қарағанда ертерек шығады.
- Сонымен тістердің шығуы 6-8 айдан төменгі медиалды күрек тістерден басталады. Сүт тістерінің шығуы 20-24 апта аяқталады. Кейбір жағдайда сүт тістердің шығуы мерзімінен ерте 3-4 айда байқалады. Көбінесе тістердің шығуы 10-12 айда немесе одан кеш шығады.Тіс кеш шыққан жағдайда баланы дәрігерге көрсету керек, өйткені ол аурулар немесе даму ауытқулар кезінде болады.Сүт тістердің түзілуінің мерзімдері сүт тістерінің дамуы мен шығуы ауыз қуысы мен бет скелетіне әсер етеді. Жақсүйектердің өлшемдерінің өсу мен жоғарғы жақсүйек қойнауларының түзілуі ауыз қуысының биіктігі мен беттің вертикалды өлшемінің ұлғаюына әкеледі.Уақытша тістер 3 жылдан 7 жылға дейін болады, ал 6-7 жастан тұрақтыға ауысады.
- Тұрақты тістердің түзілуі мен өсуіне байланысты уақытша тістердің жойыла бастайды. Бастапқыда түбірлердің ұшы, кейін қалған бөліктері жойылады. Уақытша тістердің қалдықтары өсіп келе жатқан тұрақты тістермен ауысады. 3-4 жастан күрек тістер арасында, күрек тістермен ит тістер арасында аралық – диастима пайда болады. Осыған ұқсас аралық – треморлар, ит тістер мен бірінші үлкен азу тіс аралығында болады. Диастема мен тремолар, олардың өлшемі жоғарғы жақ сүйекте, төменгі жақ сүйекке қарағанда үлкенірек, жас өскен сайын ұлғайып, уақытша тістердің тіс уақытының максимумына дейін жетеді. Бұл аталған аралықтардың болуы жақ сүйектерінің өсуін көрсетеді. Ал диостем мен треманың болмауы керісінше өсуінің бұзылуын көрсетеді.Толық шыққан тіс деп есептелінеді, егер сауыт қызыл иек деңгейіне толық шығып тұрса және тіс онтогонистермен байланыс болған жағдайда шығатын тістер кейбір кезде жақсүйектерде кідіріп, сыртқа шықпайды, тек рентгенограммада жақсы көрінеді. Бұл кезде міндетті түрде стомотологтың көмегін қажет етеді. Көңіл бөлу керек, тұрақты тістердің шығу мерзімдері кішкене өзгеруі мүмкін, ол жеке ерекшеліктер (тұқым қуалаушылық) немесе сыртқы әсерлеріне (тамақтану, аурулар) байланысты болады. Бізге белгілі, қыздар тіс шығу мерзімінен бойынша ұлдардан ертерек.
-

# Тістем және оның түрлері

Орталық оклюзия жағдайында тіс қатарларының түйісуі
тістем деп аталады.
Тістем екі топқа бөлінеді.
Физиологиялық тістем-шайнау сөлеу қызметін толық қамтамасыз ететін және эстетикалық жағынан алғанда адамның бет әлпетінің пішінін бұзбайтын , өзгертпейтін
тістем жатады.
Патологияық тісем-шайнау ,сқһөйлеу қызметтерімен қатар адамның бет пішіні өзгереді.
Тістемдердің физиологиялық және патологиялық деп бөлінуі шартты.Кейбір жағдайларда,мысалы пародонт ауруларында немесе олардың ығысуында физиологиялық
тістем патологиялық тістемге өтуі мүмкін.

# ТІСТЕМ ТҮРЛЕРІ

Физиологиялық тістем түрілері:

- ортогнатиялық;
- тік тістем-
- физиологиялық прогнатия /бипрогнатия/
- опистогнатикалық тістем

.Патологиялық тістем түрлері:

- Прогнатиялық тістем
- Прогениялық тістем
- Терең тістем;
- Ашық тістем;
- кисық немесе қайшы тісте

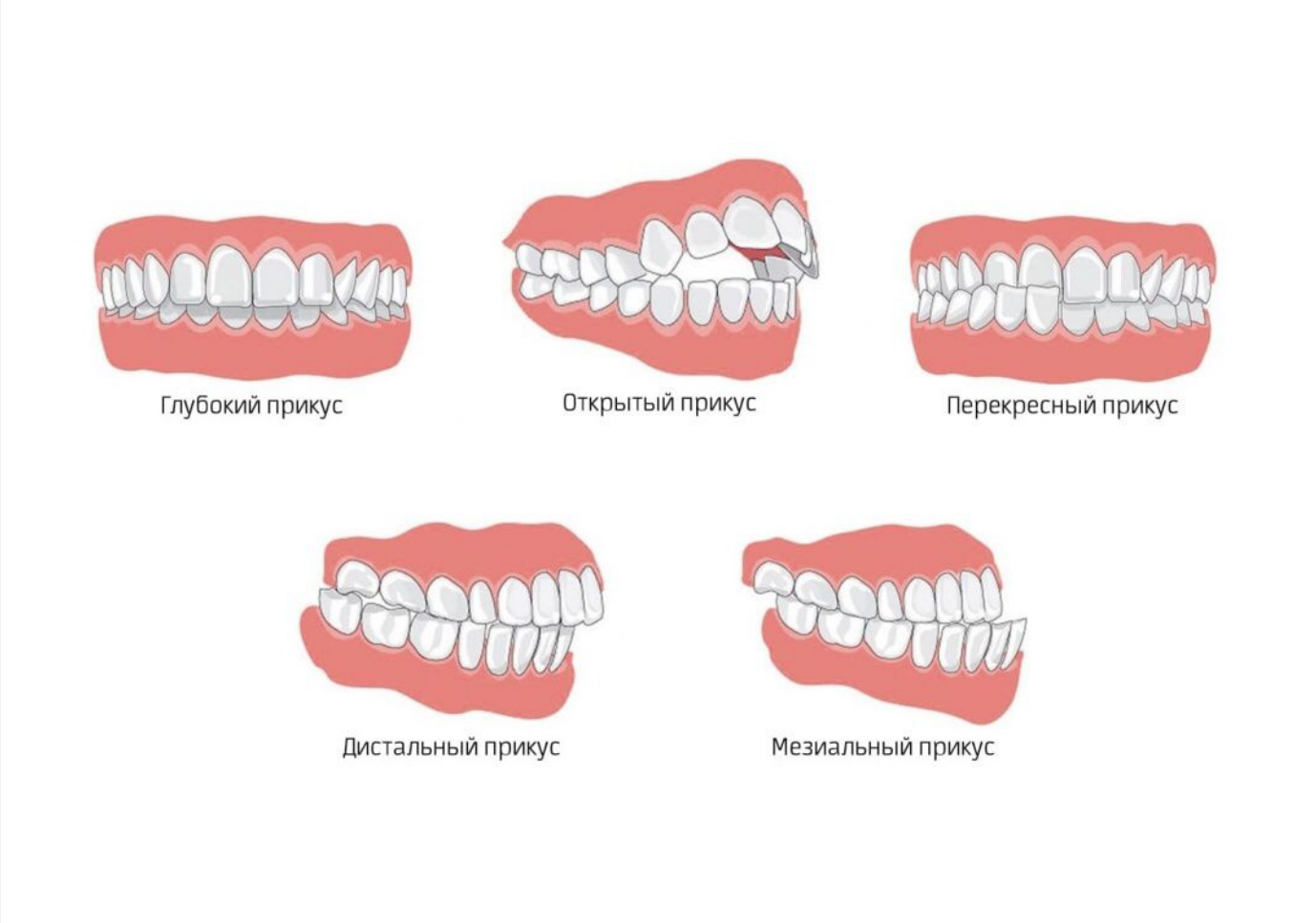

# БАЛАЛАРДАҒЫ ТІСТЕМ ЕРЕКШЕЛІГІ

Нәресте жасы 6-8 айға толғанда,оның жақсүйектері жаңа факторға-тістердің жарып шығуына дайындала бастайды. Жақтардың альвеолярлы өсінділеріндегі тіс бастамалары жақішілік даму этаптарынан өтіп, кейіннен дамып, қызылиекті жарып шығады. Уақытша тістем 3 даму периодынан тұрады:

- Даму периоды(6 айдан-2-2,5 жасқа дейін)
- Тұрақты уақытша тістем периоды(2,5-4 жас)
- Кеш уақытша тістем (4-6 жас)

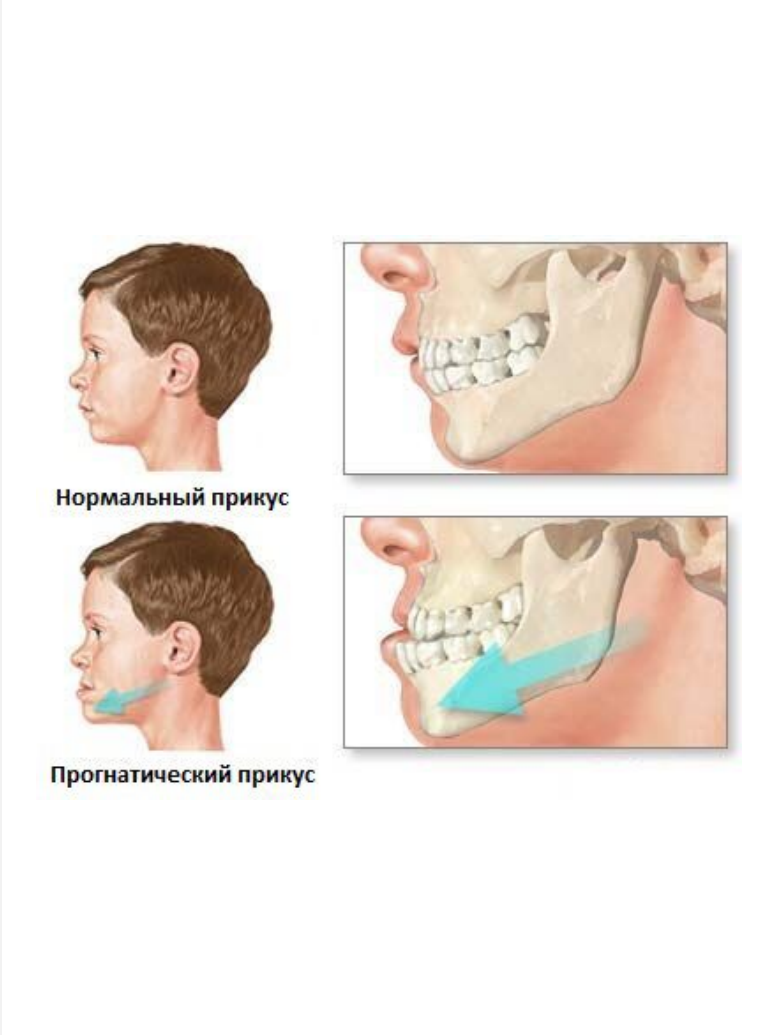

# Уақытша тістердің шығу мерзімі

| Тіс | Минерализация басталуы | Шығу мерзімі | Түбірінің толық жетілуі | Түбірінің сорылу мерзімі |
|---|---|---|---|---|
| I | **Жатырішілік дамудың 4,5 айында** | 6-8 ай | 2 жас | 5 жас |
| II | Жатырішілік дамудың 4,5 айында | 8-12 ай | 2 жас | 6 жас |
| III | Жатырішілік дамудың 7,5 айында | 16-20 ай | 5 жас | 8 жас |
| IV | Жатырішілік дамудың 7,5 айында | 12-16 ай | 4 жас | 7 жас |
| V | Жатырішілік дамудың 7,5 айында | 20-30ай | 4 жас | 7 жас |

# Тұрақты тістердің шығу мерзімі

| Тіс | Фолликула пайда болуы | Минерализация басталуы | Эмальдың толық қалыптасуы | Мерзім | |
|---|---|---|---|---|---|
| | | | | Шығу | Түбір қалыптасуы |
| 6 | Жатырішілік дамудың 5 айында | Жатырішілік дамудың 4,5 айында | 2-3 жас | 6 жас | 10 жас |
| 1 | Жатырішілік дамудың 8 айында | 6 ай | 4-5 жас | 6-8 жас | 10 жас |
| 2 | Жатырішілік дамудың 8 айында | 9 ай | 4-5 жас | 8-9 жас | 10 жас |
| 4 | 2 жас | 2,5 ай | 5-6 жас | 11-12 жас | 12 жас |
| 3 | Жатырішілік дамудың 8 айында | 6 ай | 6-7 жас | 9-10 жас | 12 жас |
| 5 | 3 жас | 3,5 ай | 6-7 жас | 11-12 жас | 12 жас |
| 7 | 3 жас | 3,5 жас | 7-8 жас | 12-13 жас | 15 жас |
| 8 | 5 жас | 8 жас | 18-25 жас | Әртүрлі | Әртүрлі |

# ДЕНТИНОГЕНЕЗ ЖӘНЕ ЦЕМЕНТОГЕНЕЗ

- Дентиннің дамуы (дентиногенез). Тістің гистогенезі кезінде алғашқы құралатын тін дентин болып табылады. Дентиногенездің алдында дентинобластылардың құрылымдық қайта құралуы өтеді. Олардың ядросы жасушаның тіс бүртігіне қараған полюсіне ауысады. Түйіршікті эндоплазмалық тордың көптеген каналдары, Гольджи комплексі ядроның -үстіне, жасушаның орталық және апикальдық аймақтарында орналасады. Апикальдық полюсінен цитоплазмалық өсінді өсіп шығады да, ұзарып тармақталады. Дентинобластылардың дентин бөле бастауына энамелобластылар әсер етеді. Дентинобластылардың бөліп шығарған тропоколлагендері мен протеогликандары экзоцитозбен жасушаның апикальды бөлігі арқылы дентинобластылардың және энамелобластылардың қабаттарының арасына бөлінеді. Дентиннің түзелуінің алдында оларды бөліп тұратын базальды мембрана бұзылады. Дентинобластылардың өндіретін заттарынан жасушалардан тыс жерде жіңішке коллаген талшықтары және дентиннің негізгі заты құралады.
  Тіс бүртігінің ұшында, дентинобластылар мен ішкі эмальдық эпителийдің жасушаларының арасында гематоксилин-эозинмен қызғылт түске боялатын жұқа, жұмсақ тіс материалы пайда болады.
- Тіс түбірін жауып тұрады, сүйекке ұқсас тін. Цементтің қалың қабаты түбірлер айырығында және
- ұштарында анықталады. Негізгі заты коллаген талшықтары өтетін органикалық зат. Талшықтар
- әртүрлі бағытта, көбінесе радиальды бағытта орналасқан. Радиальды бағытты талшықтар
- периодонтқа өтіп, альвеола сүйегінде аяқталады және Шарпив талшықтары деп аталады.
- Цементтің екі түрін ажыратады: клеткасыз және клеткалы. Клеткалы цементте цементоциттер
- кездеседі, ол түбір ұшында түбір айырықтарында орналасады
- Тіс ұлпасы
- Ол көп тінді құрылым, тіс қуысында орналасқан. Қантамырлар шоғыры мен нерв талшықтары
- ұлпаға түбірұшы тесігі арқылы енеді.
- Ұлпада клеткалы, талшықты құрылымдар бар және негізгі затқа бай. Ұлпада төрт қабатты
- ажыратады:
- шеткей немесе одонтобластық қабат;
- клеткалар аз немесе клеткасыз Вейл қабаты;
- 3) клеткаларға бай қабаты;
- 4) орталық қабат. Орталық қабатта гистиоциттер, фибробластар және плазмоциттер орналасқан.

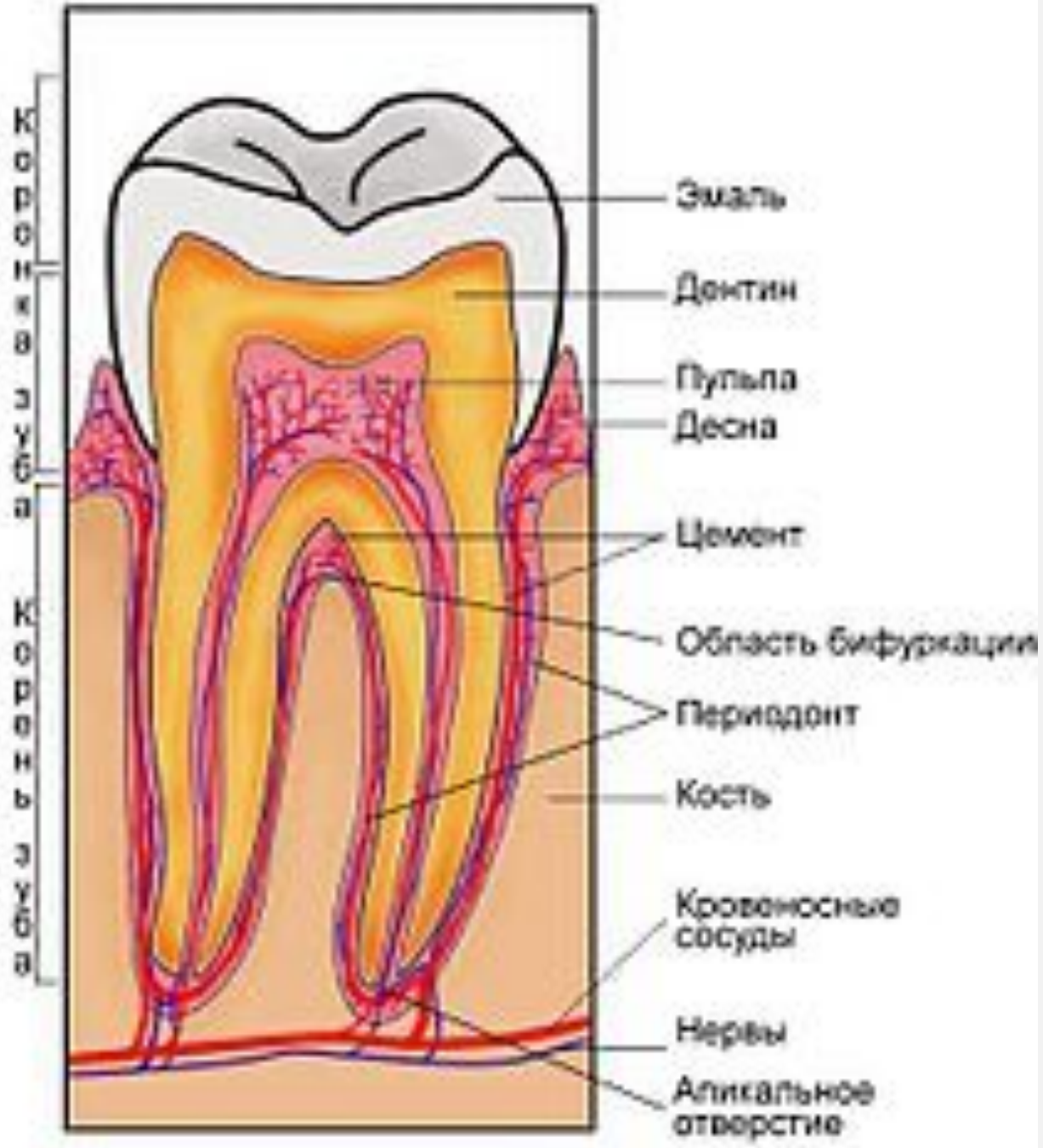


# ЭНАМЕЛОГЕНЕЗ

- Эмаль - бұл энамелобласттардың - эпителий тектес жасушалардың секреторлық өнімі, ал оның түзілуі - амелогенез - мезенхиманың туындылары болып табылатын барлық басқа қатты дене тіндерінің (соның ішінде стоматологиялық) дамуынан айтарлықтай ерекшеленеді. Амелогенез үш кезеңде жүреді. Олардың біріншісі - эмальдың секрециясы мен бастапқы минералдануы кезеңінде - эмамелобласттар эмальдың органикалық негізін бөліп шығарады, ол бірден дерлік бастапқы минералдануға ұшырайды. Алайда алынған эмаль салыстырмалы түрде жұмсақ тін болып табылады және көптеген органикалық заттардан тұрады. Амелогенездің екінші кезеңінде - эмальдың жетілу сатысында (екінші реттік минералдану) ол одан әрі кальциленуден өтеді, бұл оның құрамына минералды тұздарды қосымша енгізу ғана емес, сонымен қатар органикалық заттардың көп бөлігін жою нәтижесінде пайда болады. матрицаның компоненттері. Амелогенездің бұл екі кезеңі тіс жарылғанға дейін жүреді. Амелогенездің үшінші кезеңі - эмальдың соңғы жетілу кезеңі (үшінші реттік минералдануы) тіс жарылғаннан кейін жүзеге асырылады және эмальдың минералдануының аяқталуымен, негізінен оған иондардың сілекейден түсуімен сипатталады. .

# УАҚЫТША ТІСТЕРДІҢ ТҰРАҚТЫ ТІСТЕРДЕН АНАТОМИЯЛЫҚ ЖӘНЕ МОРФОЛОГИЯЛЫҚ АЙЫРМАШЫЛЫҚТАРЫ

- 1. Уақытша тістеуде инсекторлар, қабыршақтар, молярлар бар (барлығы 20 тіс). Премолярлар жоқ.
- 2. Уақытша тістер кішірек.
- 3. Уақытша тістердің көкшіл-ақ реңктері бар.
- 4. Уақытша тістердің мойнында вестибулярлық бетінде айқын көрінетін эмаль ролигі жақсы контурланған.
- 5. Тіс экваторы іс жүзінде жоқ.
- 6. Уақытша тістердің тәждерінің биіктігі аз байқалады. (тістің ені биіктіктен үлкен)
- 7. Уақытша тістердегі ретенциялық нүктелер таяз, фиссуралар жоқ, тұрақты тістерде терең фиссуралар мен Фосса бар.
- 8. Уақытша тістерде эмальдың"иммундық аймақтарының" болуы - жоқ, тұрақты тістерде-бар (түйнектер, кесу жиектері)
- 9. Пульпаның мүйіздері жоғары.
- 10. Уақытша тістердің тамырлары тиісті тұрақты тістердің тамырларына қарағанда қысқа және бүйірлеріне кеңірек бөлінеді.
- 11. Уақытша тістердің тіс қуысы үлкен және тәждің пішінін қайталайды. Жасы ұлғайған сайын оның мөлшері азаяды. Тәжі мен тамырларының қабырғалары жұқа.
- 12. Ауыстырылатын тістеу кезінде уақытша тістердің физиологиялық жойылуы және физиологиялық қозғалғыштығы байқалады.
- 13. Уақытша тістер альвеолярлы процеске перпендикуляр түрде шығады.
- 14. Тамыр қабырғалары жұқа, бір-біріне параллель жүреді.
- 15. Қалыптасқан тамыр арналары кең, шыңдары кеңейіп, өсу аймағына өтеді. Периодонтальды алшақтық тамырдың бүйір қабырғаларында көрінеді.
- 16. Уақытша тістердің тәждері мезио-дистальды бағытта олардың ұзындығымен салыстырғанда кеңірек.
- 17. Уақытша молярлар арналары тұрақты молярлар арналарына қарағанда аз өтеді.
- 18. Уақытша тістердің тамырларының апикальды ашылуы кеңірек.
- 19. Сүт молярларының тамырлары мен тәждері мезиодистік бағытта алдыңғы үштен бір бөлігінде тегістеледі.
- 20. Пришеечный тарақ-бабына щечной тараптар екіншіден молярах астам білдірілсе.
- 21. Окклюзиялық бет молярлардың тегіс тілдік және щек бетіне байланысты.
- 22. Эмаль мен дентин аз минералданған, яғни аз қатты тіс тіндері
- 23. Альвеолярлы доғада тістер тігінен орналасады, өйткені олардың тамырларының артында тұрақты тістердің рудименттері орналасқан

# УАҚЫТША ИНСЕКТОРЛАР, ҚАБЫРШАҚТАР, ЖОҒАРҒЫ ЖӘНЕ ТӨМЕНГІ ЖАҚТЫҢ МОЛЯРЛАРЫ ҚҰРЫЛЫМЫНЫҢ АНАТОМИЯЛЫҚ ЕРЕКШЕЛІКТЕРІ

- 6 жастан 2 жасқа дейінгі баланың 20 тісі бар. Бұл тістер уақытша немесе сүт деп аталады. Сүттің шағуында азу тістер, азу тістер, премолярлар бар, тек азу тістер жоқ.
- Сүт тістерінің формуласы келесідей:
- V IV III II I — I II III IV V
-
- V IV III II I — I II III IV V
- Сыртқы түрінде уақытша тістер тұрақты тістерге сәйкес келеді, бірақ олардан жалпы өлшемімен, түсімен және кішігірім айырмашылықтарымен біршама аз ерекшеленеді. Оларда көкшіл бар
- ақ реңк.
- 5-6 жастағы баланың тіс қатарында тісаралық кеңістіктер қалыптасады. Осы уақытқа дейін олардың шайнау бетінің кесу жиектері мен туберкулездерінің едәуір тозуы байқалады, ал тамырлардың ішінара немесе толық резорбциясы, тәждерінің қозғалғыштығы.
-
- Сүт тістерінің мойнында, тұрақты тістерден айырмашылығы, эмаль ролигі жақсы контурланған, бұл вестибулярлы бетінде айқын көрінеді.
- Тәждердің ені олардың биіктігімен салыстырғанда айқынырақ.
- Сүт тістерінің тамыры сәйкес тұрақты тамырларға қарағанда қысқа және бүйірлеріне кеңірек бөлінеді. Тістің қуысы кең, тәждің қабырғалары мен тамырлары жұқа.

# ЕРІННІҢ ҚАЛЫПТАСУЫ МЕН САРАЛАНУЫ

- Еріннің қалыптасу және саралау кезеңі
-
- Екінші айдың соңында жоғарғы ерін мен жоғарғы жақтың альвеолярлы өсіндісі медиальді және латериальді шеке өсіндісі мен жоғарғы жақ өсіндісінің кеңеюінен пайда болады. Жоғарғы еріннің ортаңғы бөлігі медиальды мұрыннан, ал бүйір бөлігі жоғарғы жақ сүйегінен қалыптасады.
- Төменгі ерін мен төменгі жақ екі төменгі жақ сүйектерінің бірігуінен пайда болады, оның алдыңғы бөлігі еріннің пайда болуына, ал артқы бөлігі төменгі жақтың альвеолярлы өсіндісінің түзілуіне байланысты. 2-ші айда әр түрлі өсінділер арасында алшақтық бар, бірақ одан әрі даму барысында олар бірігеді. Алайда, кейбір эмбриональды жарықтар бірікпейді, содан кейін бет деформациясы пайда болады. Жоғарғы еріннің ортаңғы бөлігінің сыртқы бөлігімен біріктірілмеуі қоян еріннің (labiumleporinum) пайда болуына себеп болады. Ортаңғы және бүйірлік таңдай арасындағы саңылау қасқыр ауыз (fauxlupinum) деп аталады.
-
- Жаңа туған нәрестенің ауыз қуысында тамақтануға арналған арнайы анатомиялық-физиологиялық құрылғылар бар. Оның бірі: жаңа туылған нәрестенің ерні жұмсақ, біршама ісінгендей болады. Ауыз қуысының дөңгелек бұлшықеті жақсы көрсетілген. Ерінде сорғыш жастық тәрізді нәрсе көрінеді. Осы қалыптасудың арқасында нәресте анасының емізігін тығыз ұстайды.