«Движение это жизнь, а жизнь - это движение.»

Аристотель из Стагира

кация

мышц

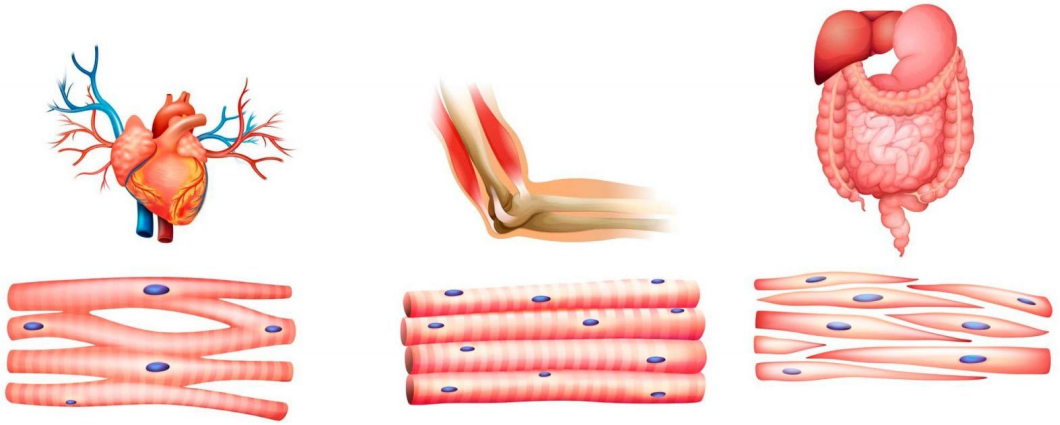

Веретено-образная
Ленто-видная
Сходящаяся
Одноперистая
Двуперистая
Многоперистая
Циркулярная
сухожилие
брюшко мышцы
сухожилие
Двуглавая мышца плеча
Прямая мышца живота
Большая грудная мышца
Межкостные мышцы кисти
Прямая мышца бедра
Дельтовидная мышца
Круговая мышца глаза

Функции мышц

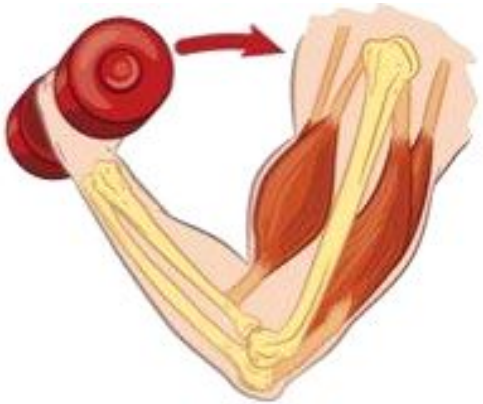

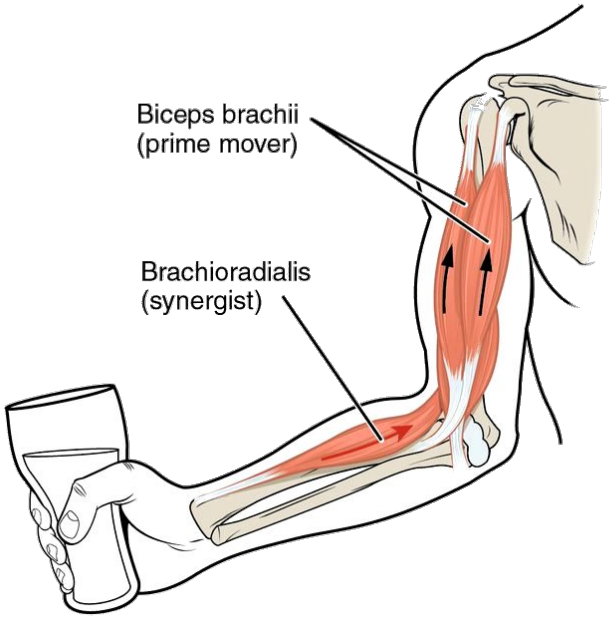

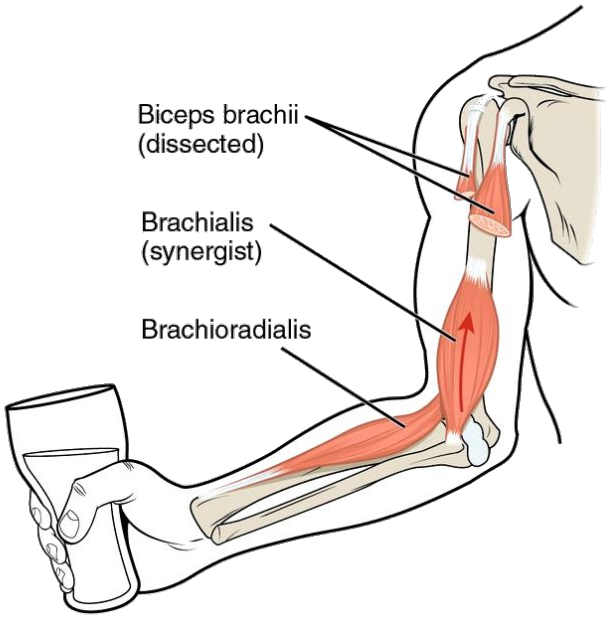

ная инерваци я.

Чарльз Скот Шеррингтон
Charles Scott Sherrington
1857 — 1952 года



Лауреат Нобелевской премии по физиологии и медицине в 1932 году

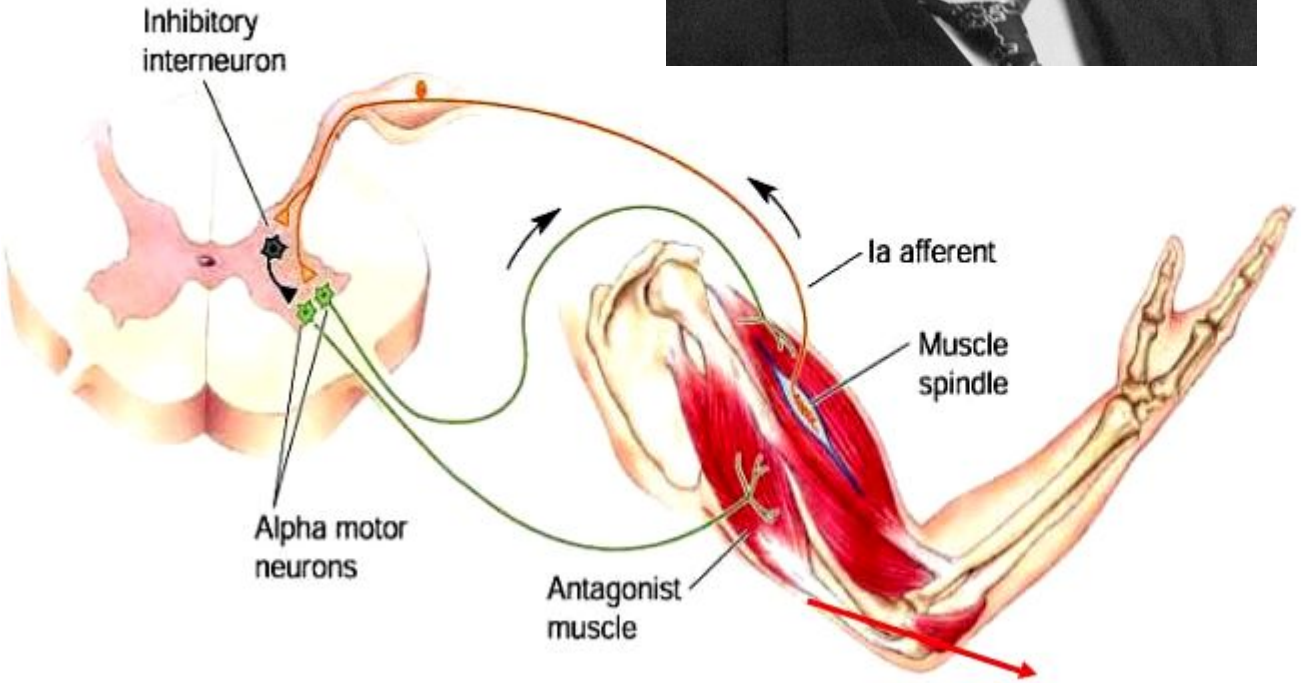

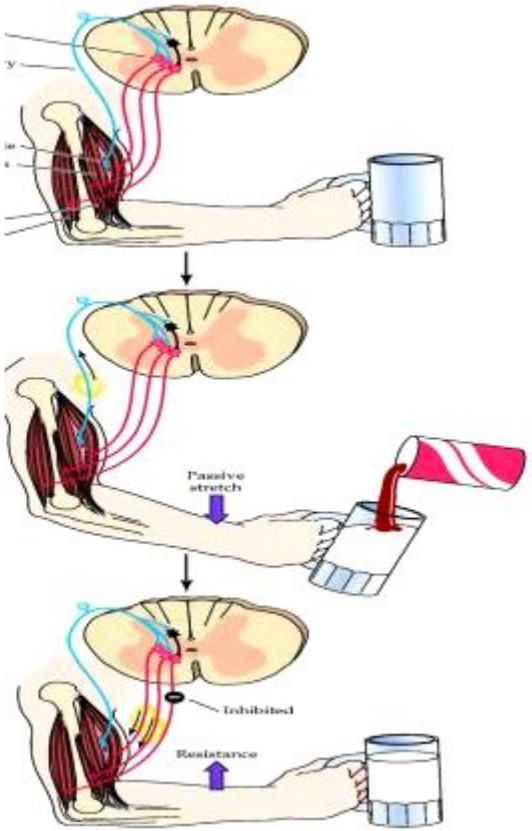

е паттерны:

Агонисты, преимущественно односуставные фазические мышцы, имеют концентрический тип сокращения, сближая оба места своего прикрепления друг с другом.

Синергисты — преимущественно двусуставные фазические мышцы, включающиеся в движение позднее агонистов также концентрическим сокращением, изменяя положение сначала одного своего места прикрепления, а затем — второго, обеспечивая плавность перехода движения из одного сустава в другой.

Нейтрализаторы — в движение включаются изометрическим или эксцентрическим типом сокращения, задавая траекторию движения.

Фиксаторы — активизируются раньше агонистов изометрическим типом сокращения, сохраняя места своего прикрепления неподвижными.

Антагонисты — включаются в движение позднее агонистов эксцентрическим типом сокращения (удлиняются, сохраняя силовое напряжение), обеспечивая плавность и постоянство скорости выполнения движения.

Работа мышц:

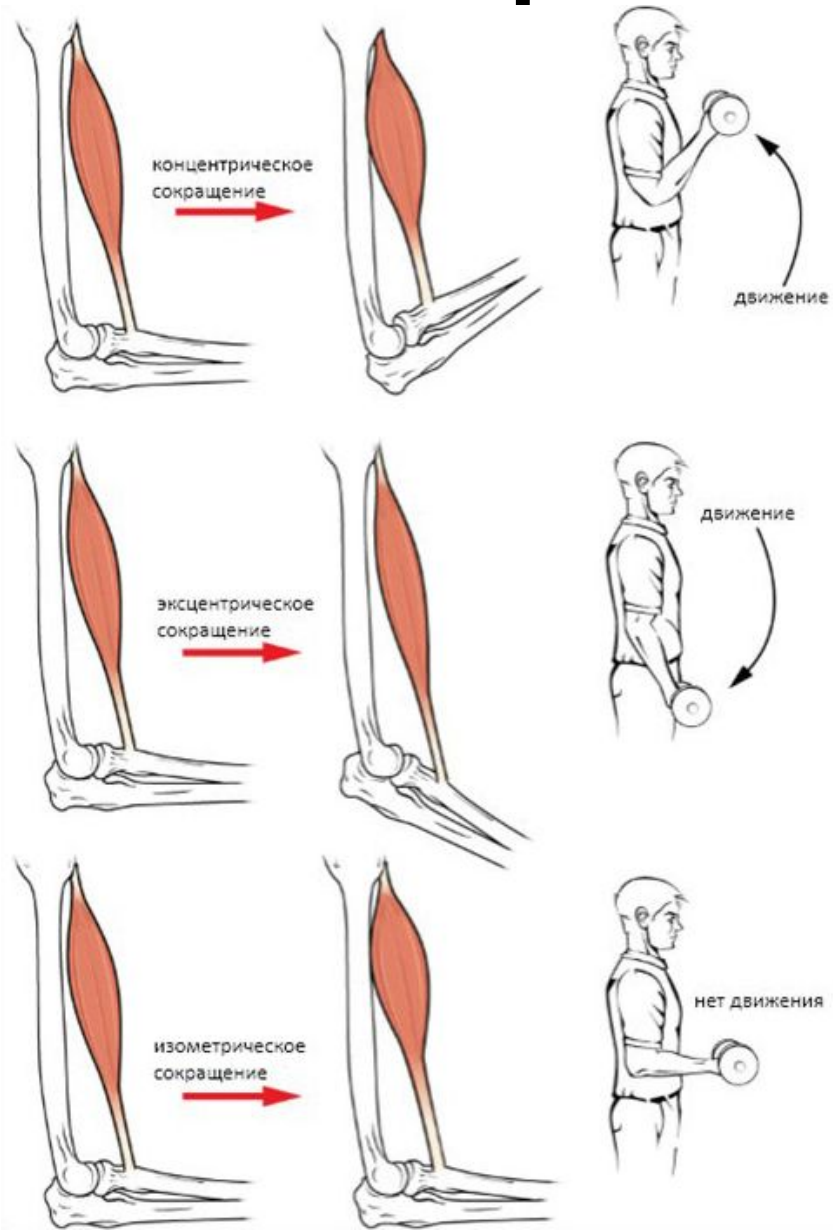

РЕЖИМЫ РАБОТЫ МЫШЦ

ИЗОМЕТРИЧЕСКИЙ
(длина мышцы НЕ меняется)

ДИНОМИЧЕСКИЙ
(длина мышцы меняется)

ПРЕОДОЛЕВАЮЩИЙ
(концентрический)
длина мышц уменьшается

УСТУПАЮЩИЙ
(эксцентрический)
длина мышц увеличивается

е сокращен ие:

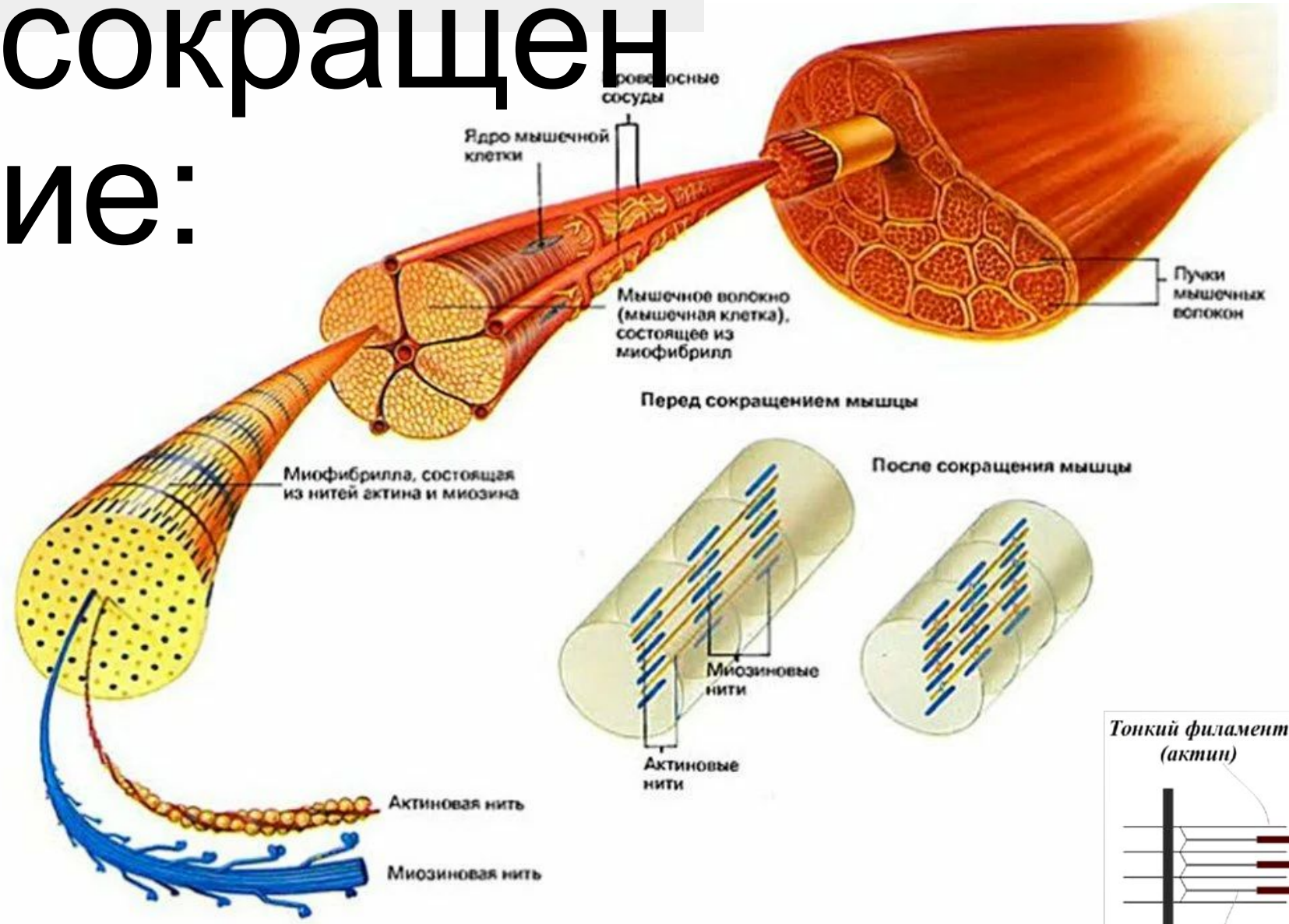

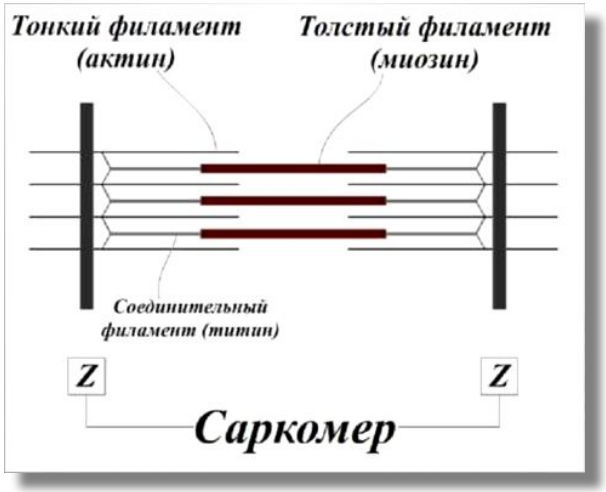

Инерваци
я мышцы:

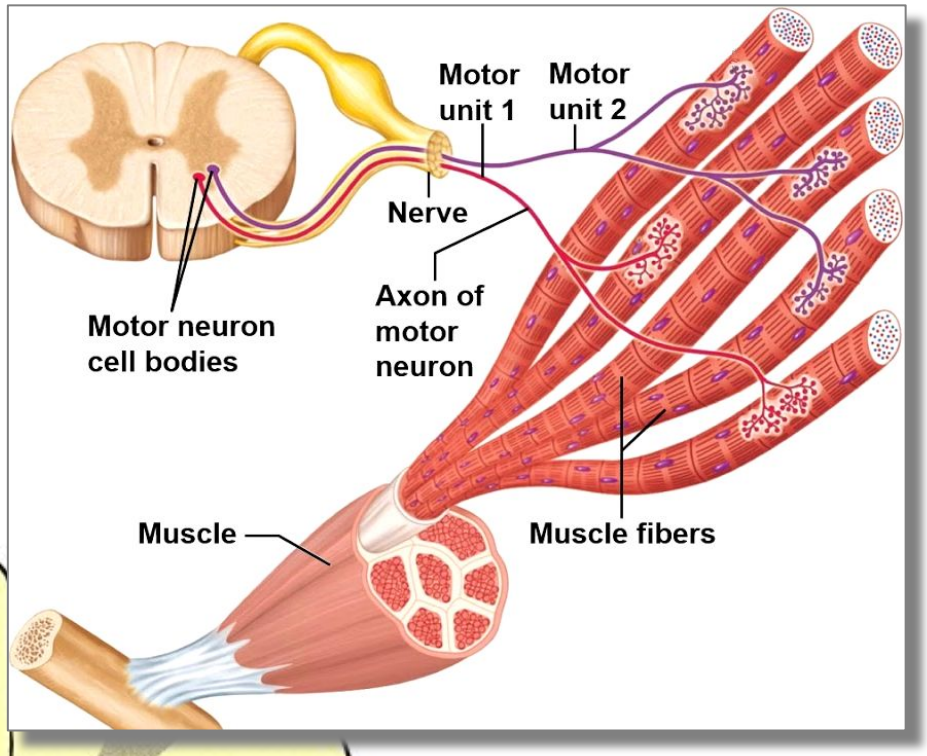

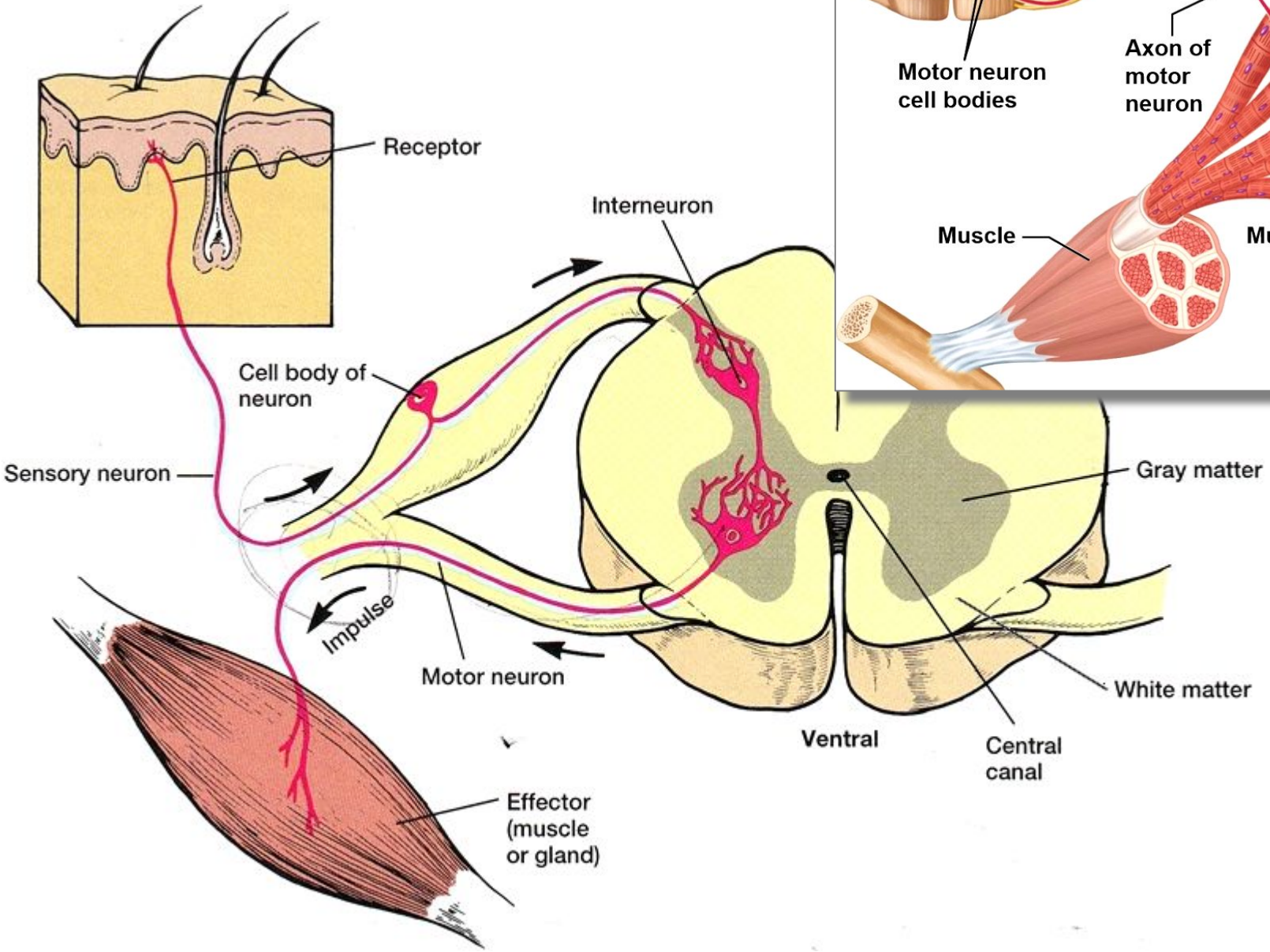

Проприоцепторы:

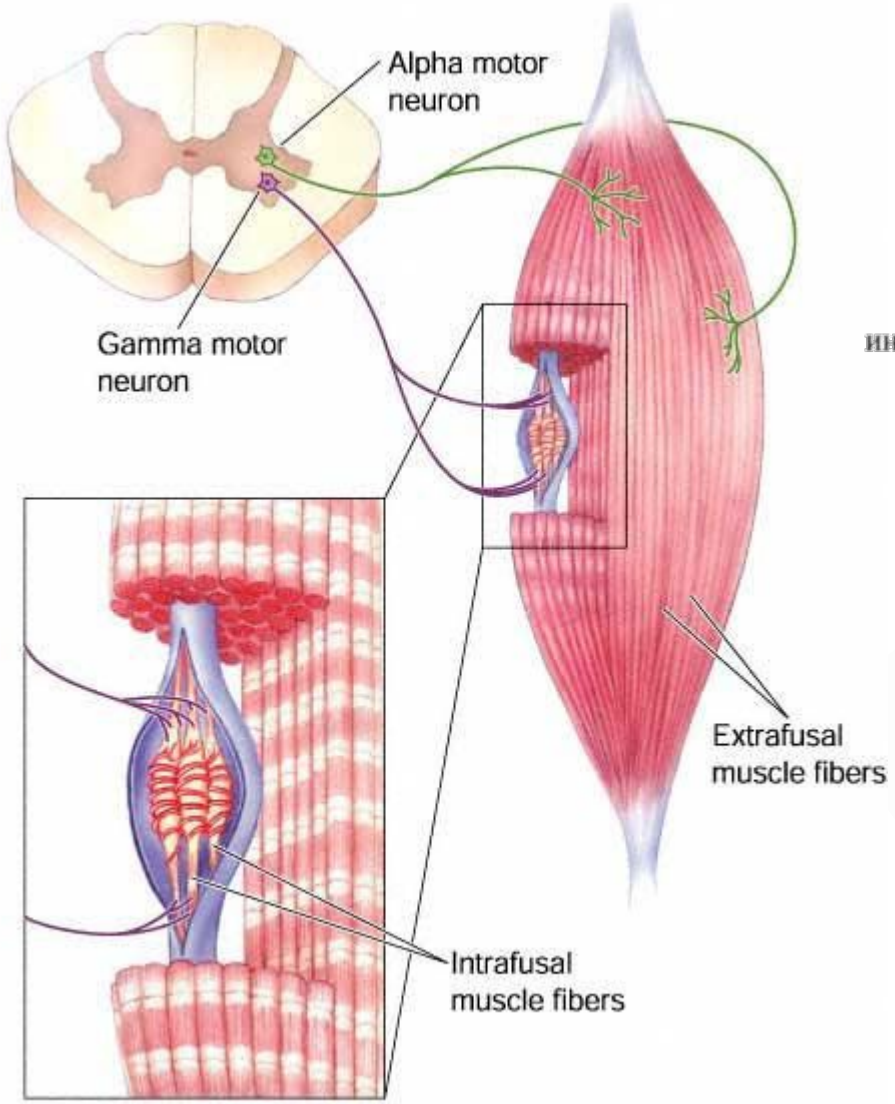

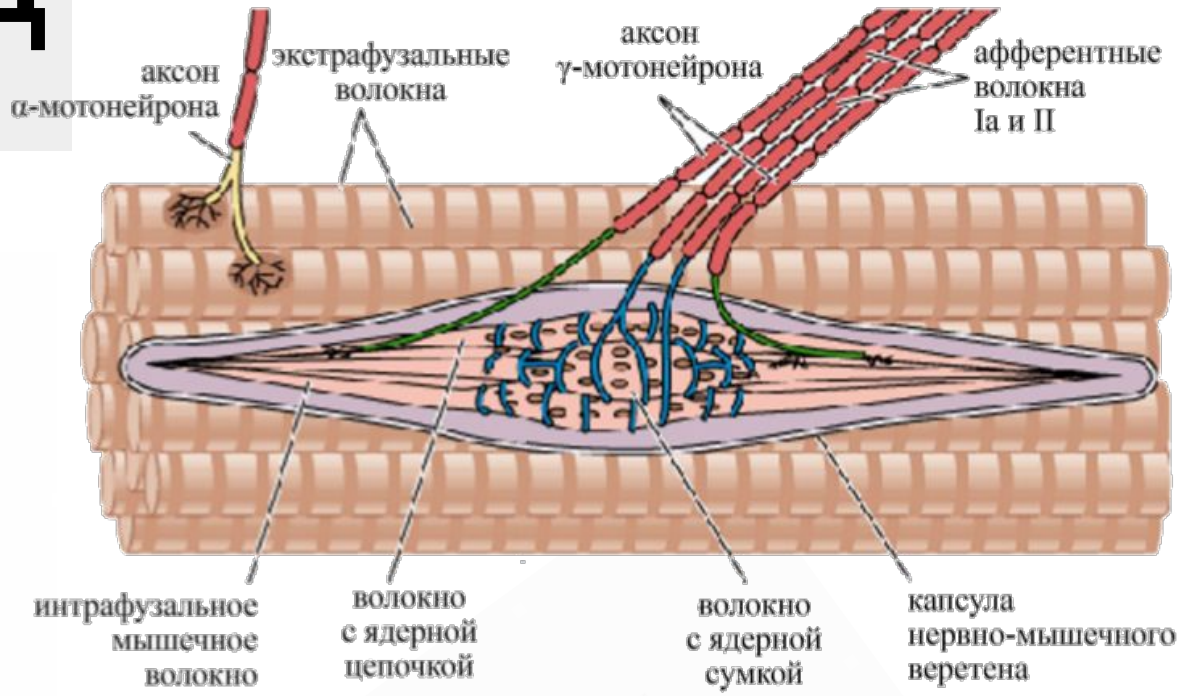

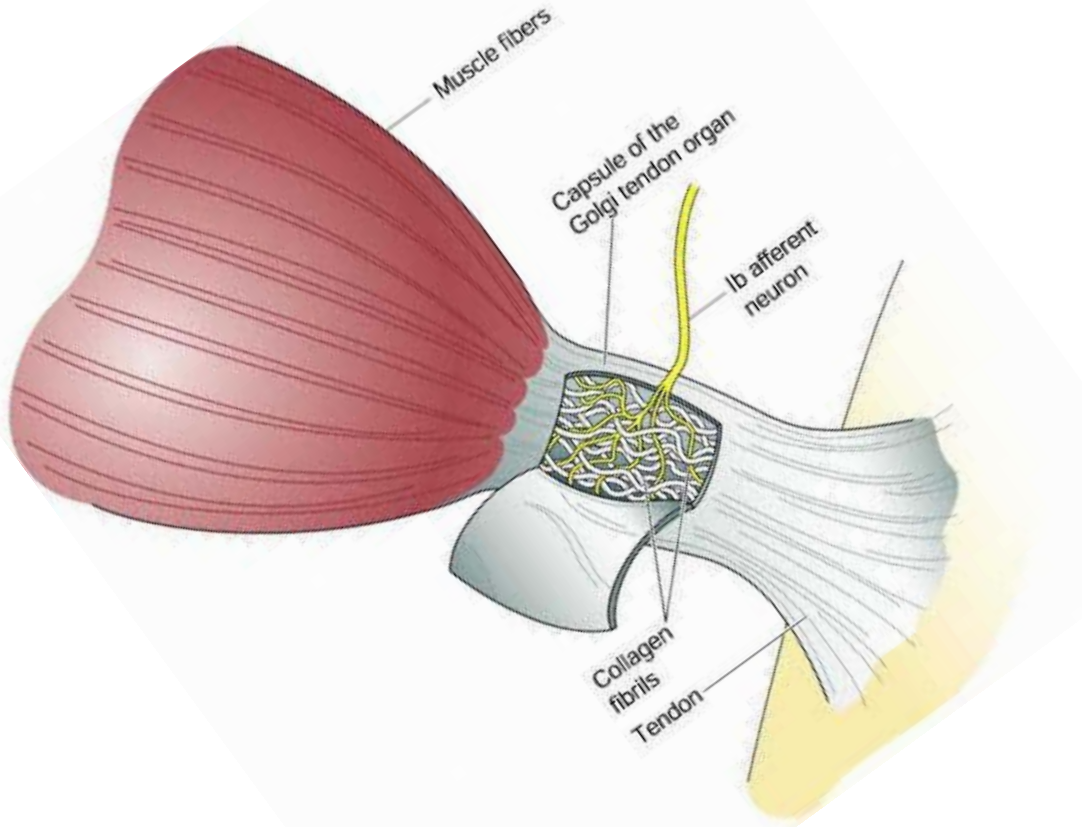

еский рефлекс.

Прямой:

- При резком растяжении мышцы возбуждаются ПМВ
- Афферентные нейроны передают импульс в БГ
- Возбуждение передается непосредственно на α-мотонейроны
- Мотонейроны передают возбуждение гомонимной мышце

Обратный:

- При резком растяжении сухожилия возбуждаются САГ
- Афферентные нейроны передают импульс в БГ
- Возбуждение через вставочный нейрон передаётся на α-моторные нейроны
- Мотонейроны передают возбуждение антогонистической мышце

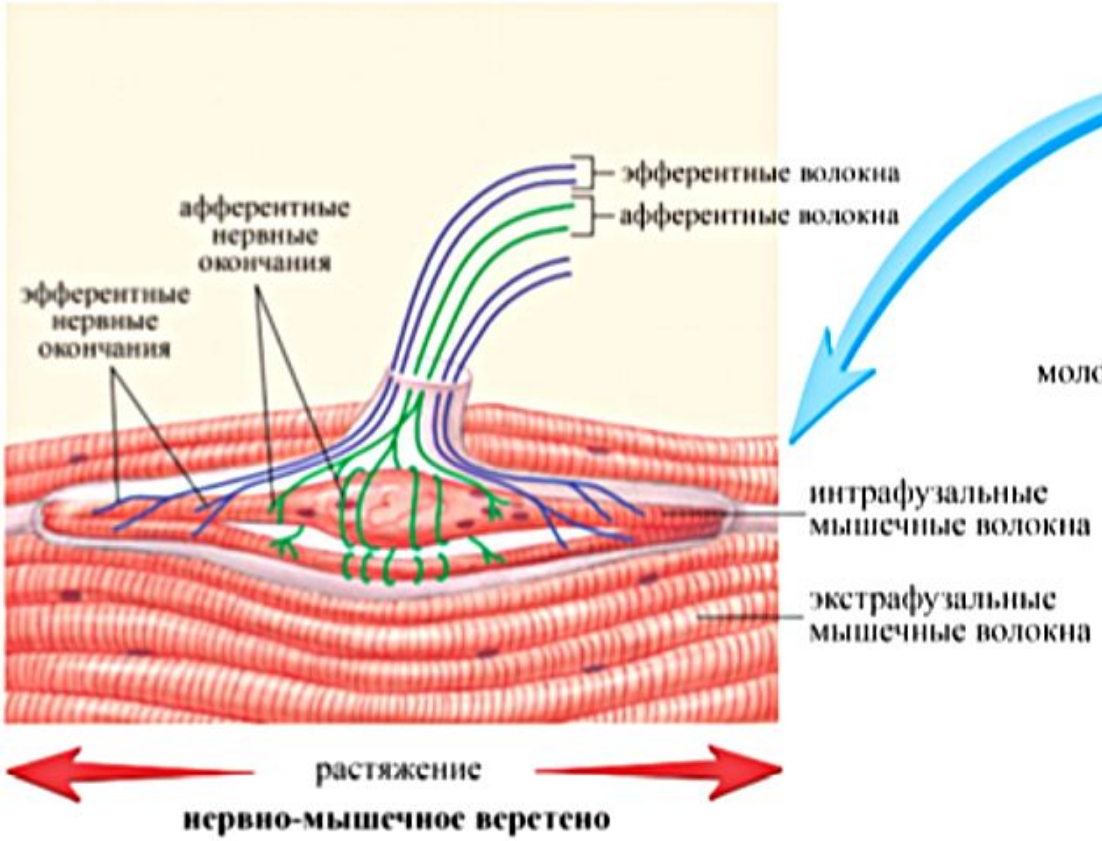

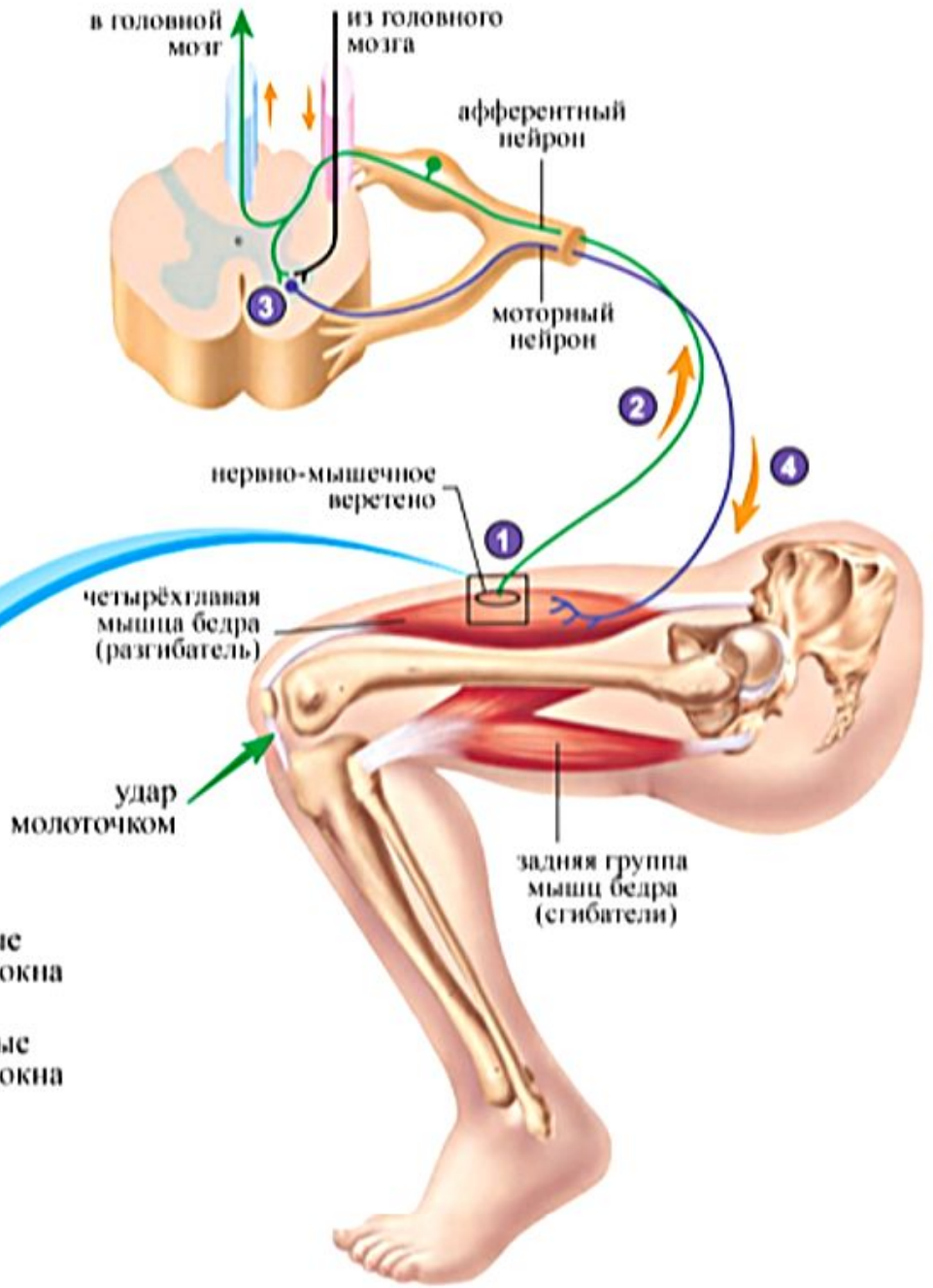

рные

связи

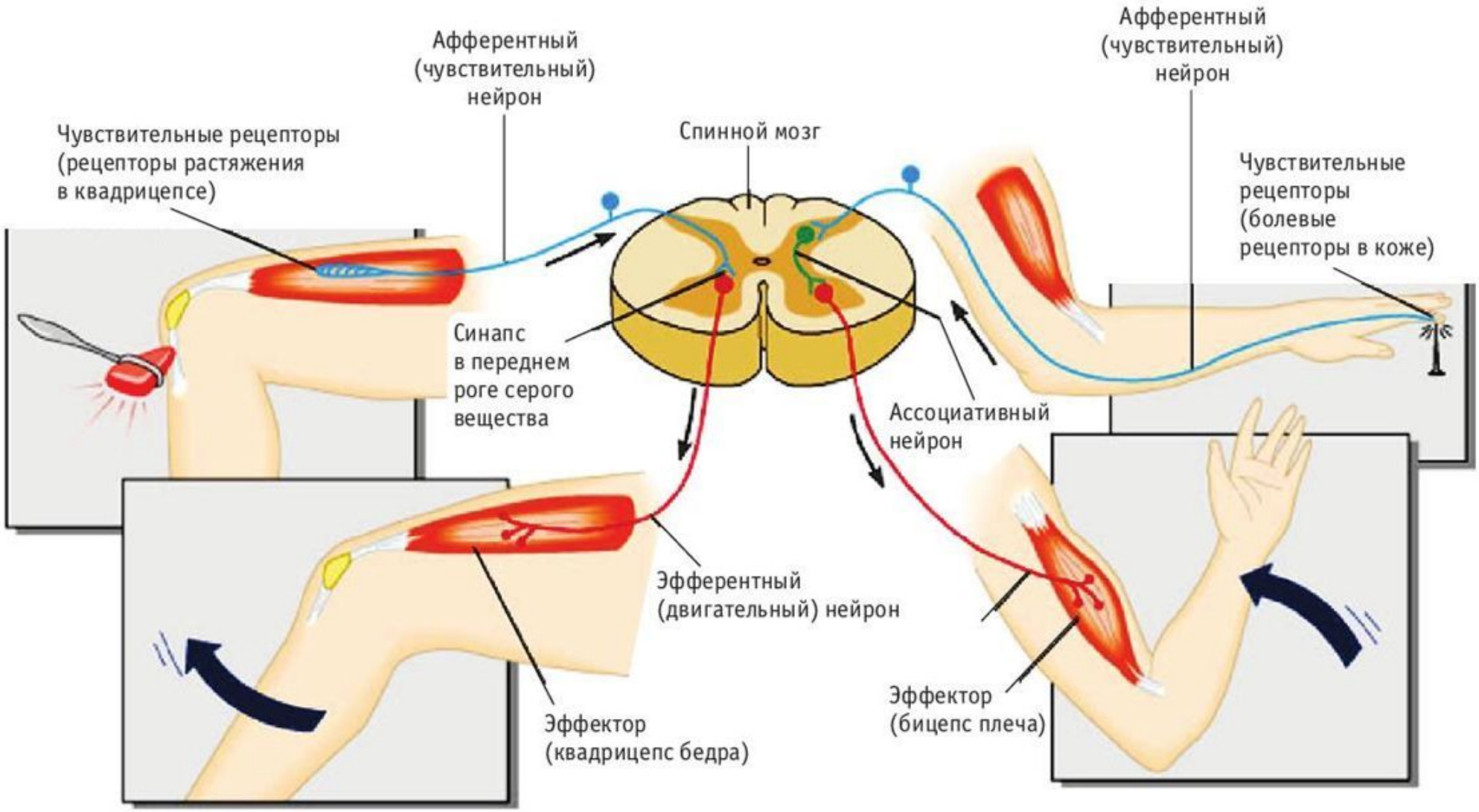
Афферентный (чувствительный) нейрон
Спинной мозг
Афферентный (чувствительный) нейрон
Чувствительные рецепторы (рецепторы растяжения в квадрицепсе)
Чувствительные рецепторы (болевые рецепторы в коже)
Синапс в переднем роге серого вещества
Ассоциативный нейрон
Эфферентный (двигательный) нейрон
Эффектор (квадрицепс бедра)
Эффектор (бицепс плеча)

Верхняя апертура:

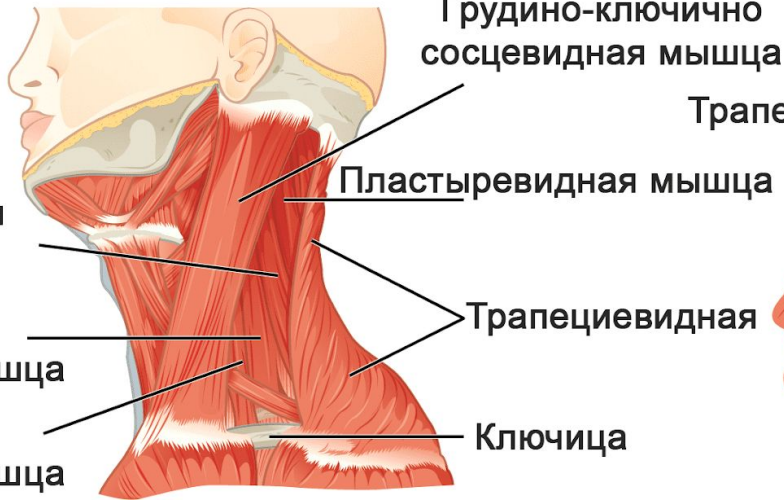

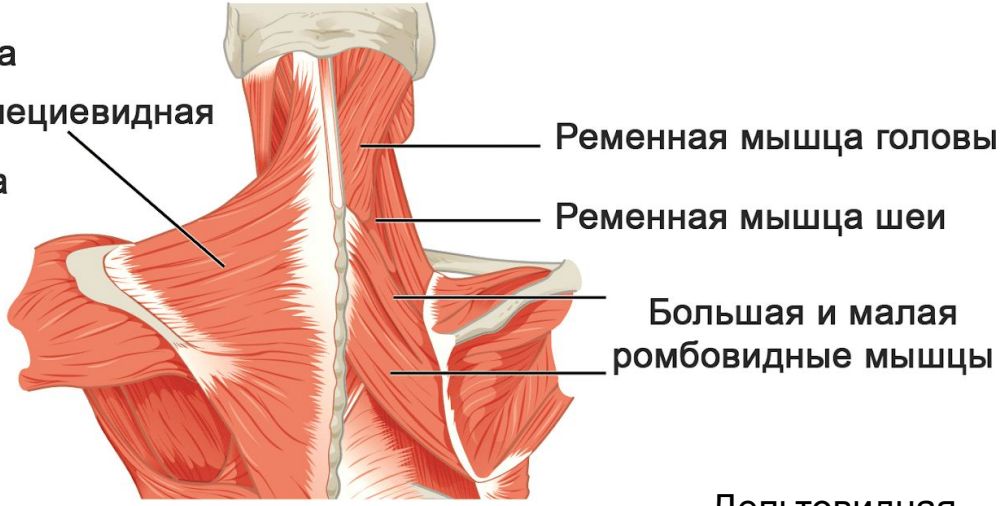

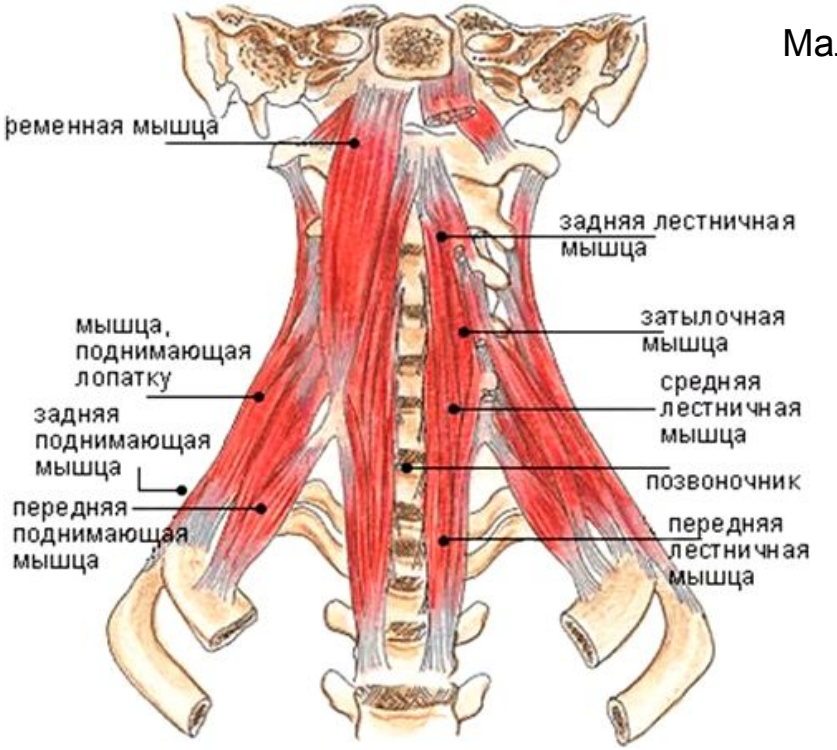

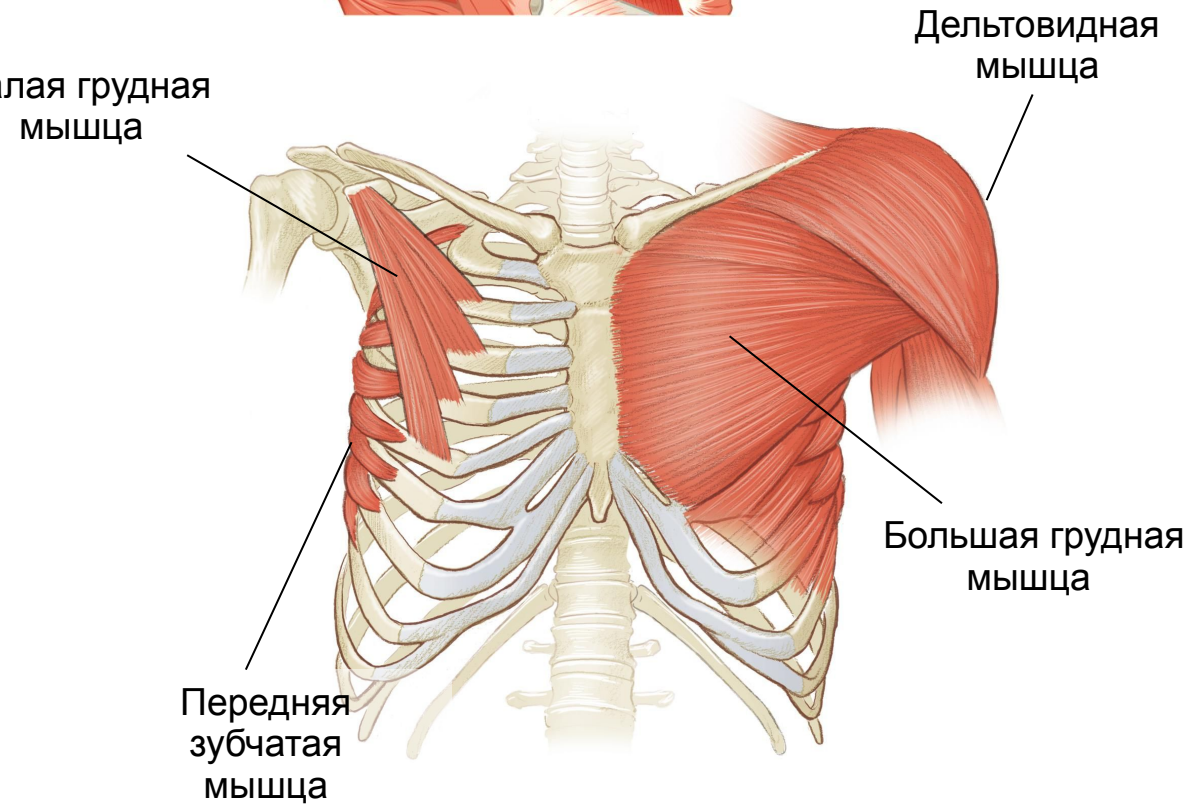

Движения (I):

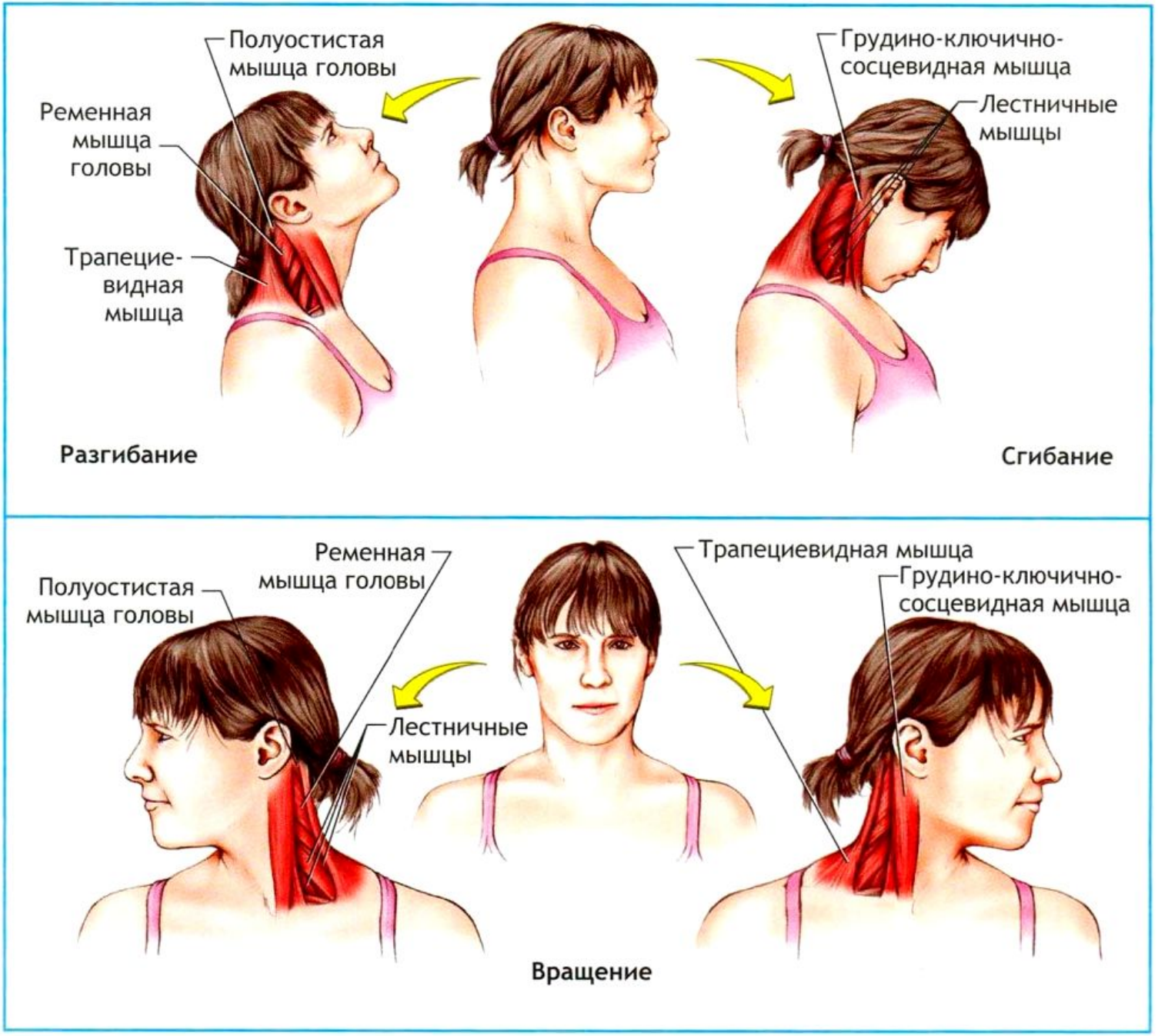
Полуостистая мышца головы
Ременная мышца головы
Трапециевидная мышца
Грудино-ключично-сосцевидная мышца
Лестничные мышцы
Разгибание
Сгибание
Ременная мышца головы
Полуостистая мышца головы
Трапециевидная мышца
Грудино-ключично-сосцевидная мышца
Лестничные мышцы
Вращение

Движения (II):

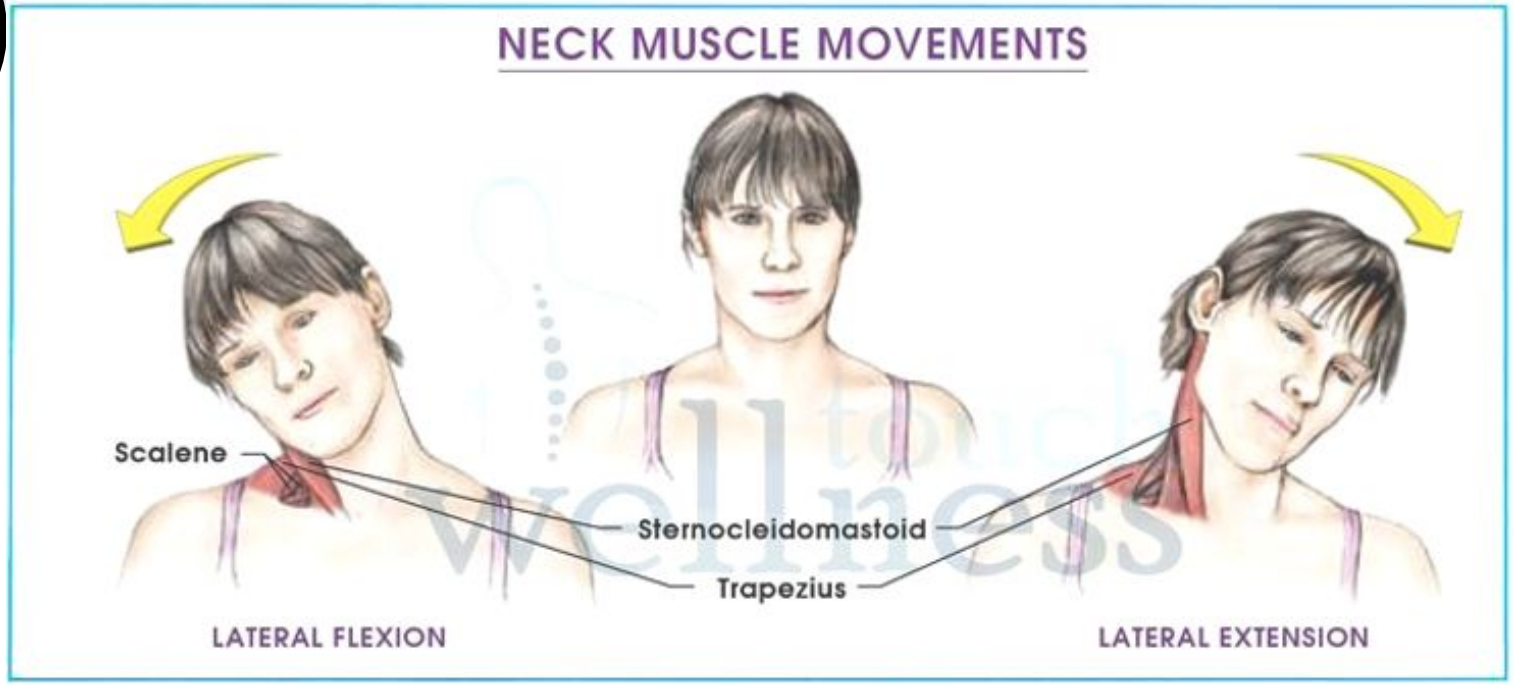
NECK MUSCLE MOVEMENTS
Scalene
Sternocleidomastoid
Trapezius
LATERAL FLEXION
LATERAL EXTENSION

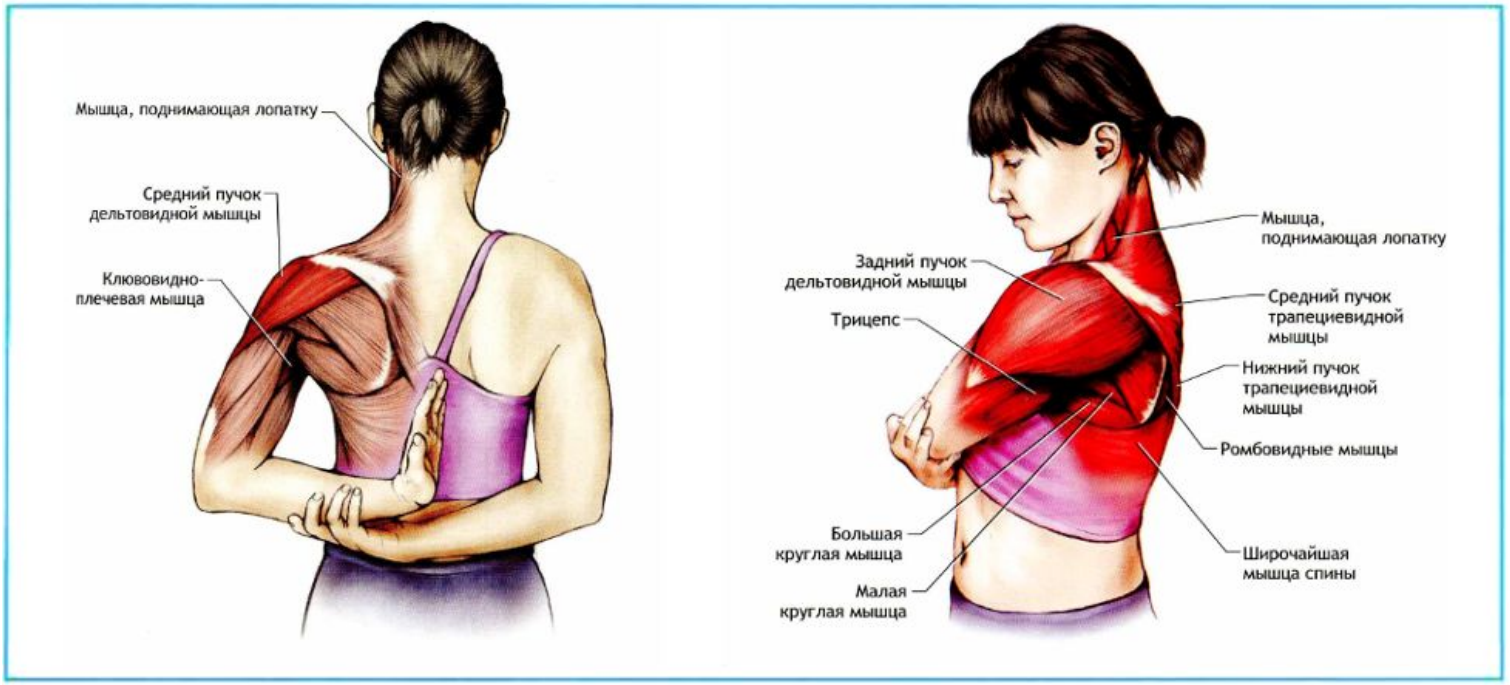
Мышца, поднимающая лопатку
Средний пучок дельтовидной мышцы
Клювовидно-плечевая мышца
Задний пучок дельтовидной мышцы
Трицепс
Мышца, поднимающая лопатку
Средний пучок трапециевидной мышцы
Нижний пучок трапециевидной мышцы
Ромбовидные мышцы
Большая круглая мышца
Малая круглая мышца
Широчайшая мышца спины

Движения (III):

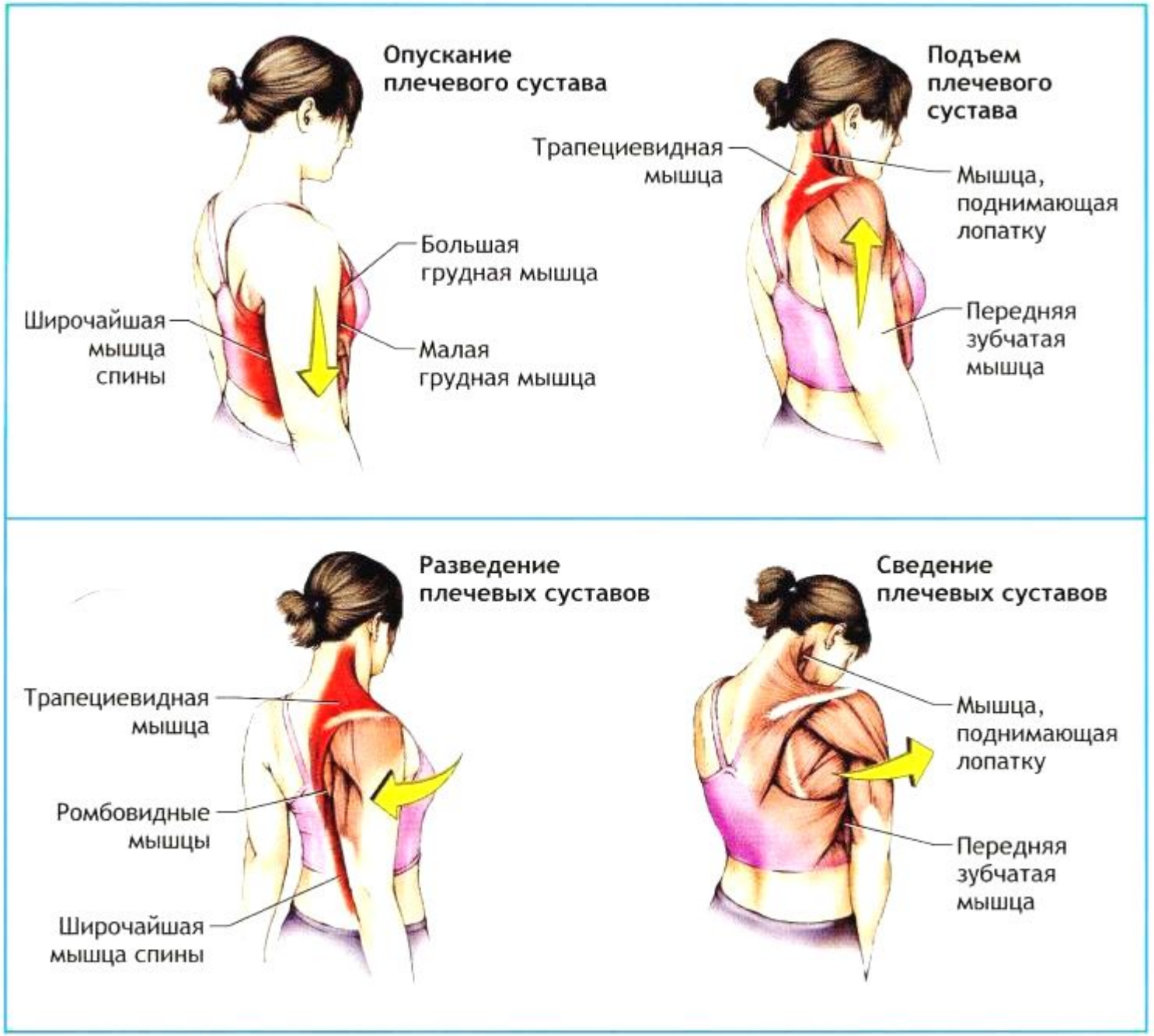

ние мышц

Полуостистая мышца головы
Ременная мышца головы
Лестничные мышцы
Верхний пучок трапециевидной мышцы

Грудинно-ключично-сосцевидная мышца
Полуостистая мышца головы
Ременная мышца головы
Верхний пучок трапециевидной мышцы
Лестничные мышцы

Полуостистая мышца головы
Ременная мышца головы
Грудинно-ключично-сосцевидная мышца
Лестничные мышцы

Полуостистая мышца головы
Ременная мышца головы
Грудинно-ключично-сосцевидная мышца

ние мышц

(II)·

Болльшая и малая
грудные мышцы

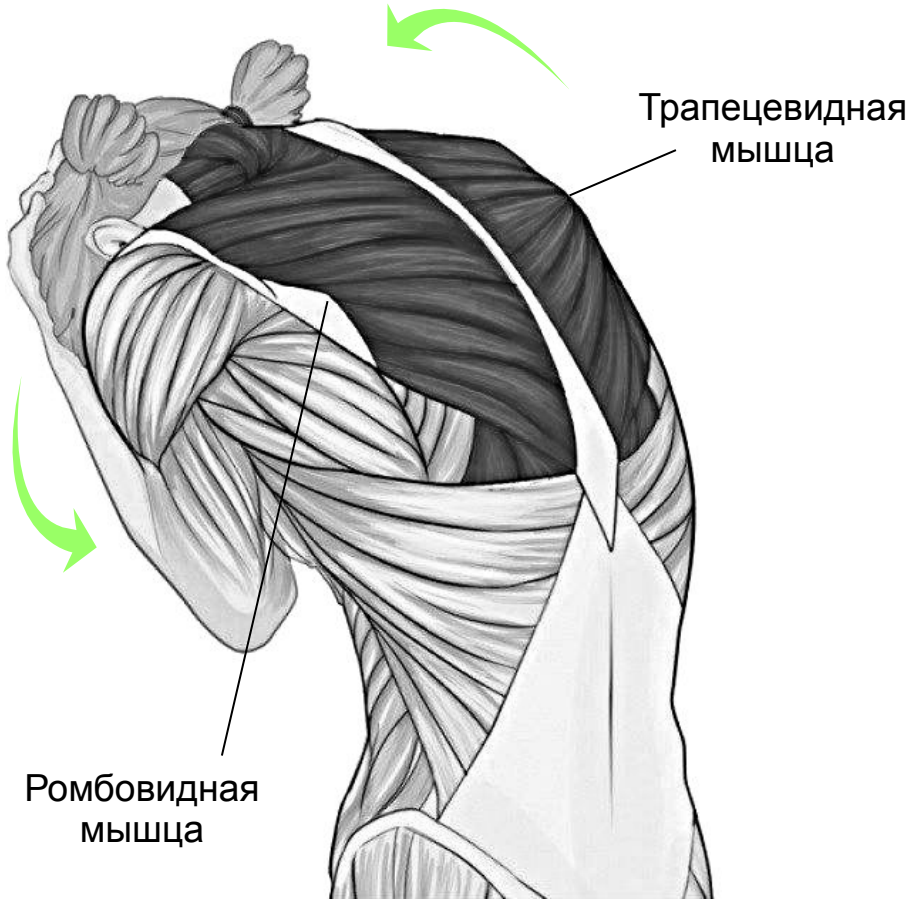
Трапецевидная
мышца
Ромбовидная
мышца

Тканевые барьеры

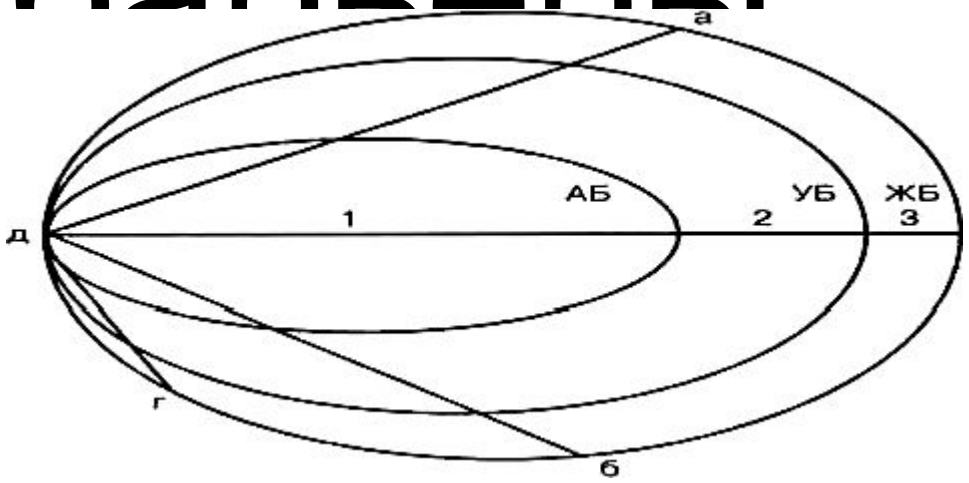

АБ – активный барьер, 1 - его объем.
УБ- упругий барьер, 1+2 - его объем.
ЖБ – жесткий барьер, 1+2+3 – его объем.

- *Физиологический* - граница объема активного движения; обусловлена тонусом мышцы, отражающим активность миотатического рефлекса;
- *Эластический* - граница объема пассивного движения, отражает эластические свойства мышцы, сухожилия или любой другой ткани, содержащей эластические волокна;
- *Анатомический* - граница полного исчерпания возможного насильственно смещения в суставе (или ткани) за предела преднапряжения - попытка преодоления анатомического барьера угрожает нарушением анатомической целостности. Достижение эластического барьера называют преднапряжением. Между границей эластического барьера и анатомическим барьером - т.н. парафизиологическое пространство (отражает запас прочности ткани).

вдоха/вы

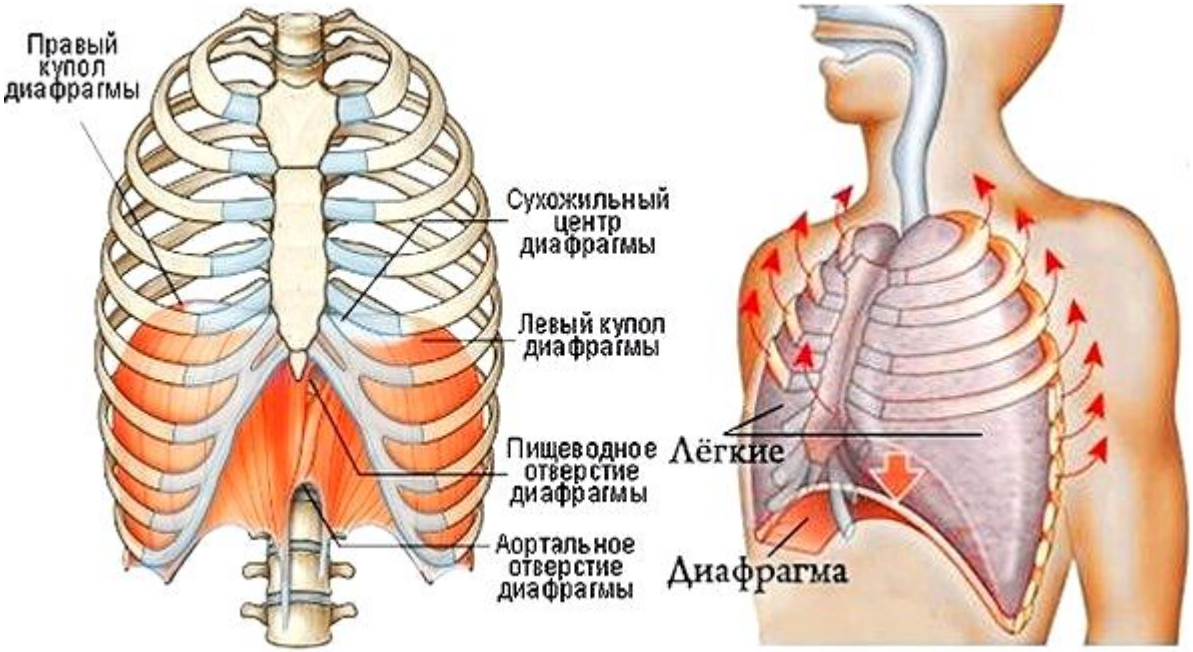

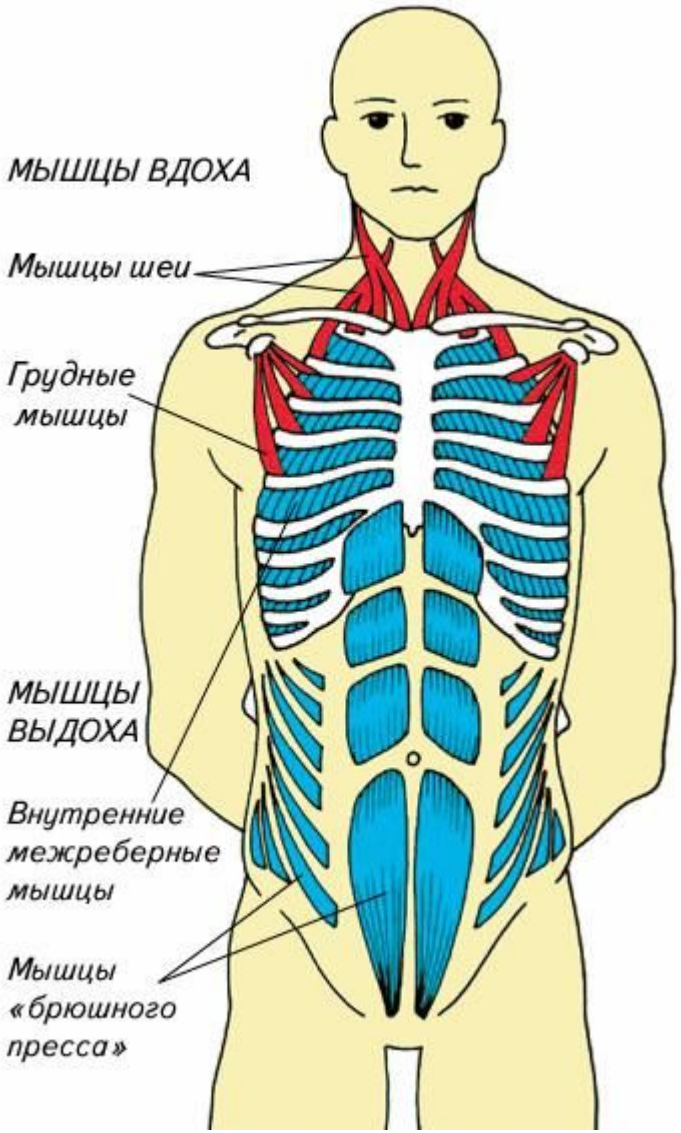

Мышцы вдоха (основные): диафрагма, наружные межреберные мышцы и мышцы, поднимающие ребра, верхние задние зубчатые мышцы.
Мышцы вдоха (вспомогательные): грудино-ключично-сосцевидная и лестничные мышцы, большая и малая грудные, передняя зубчатая, задняя верхняя зубчатая мышца.
Мышцы выдоха: поперечная мышца груди, внутренние межреберные мышцы, нижние задние зубчатые мышцы, прямые мышцы живота, наружная и внутренняя косые мышцы живота, поперечная мышца живота.

ьное движение

:

:

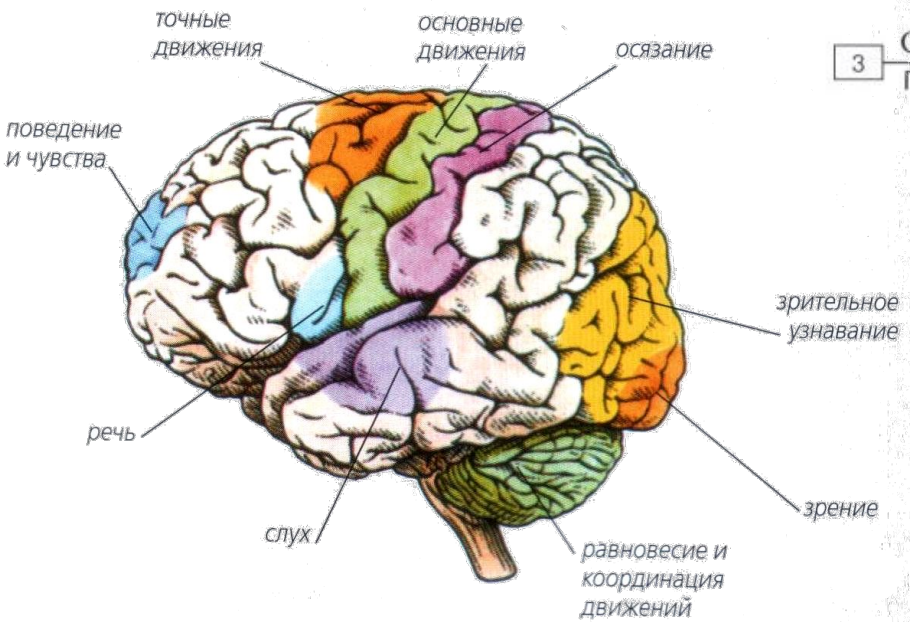

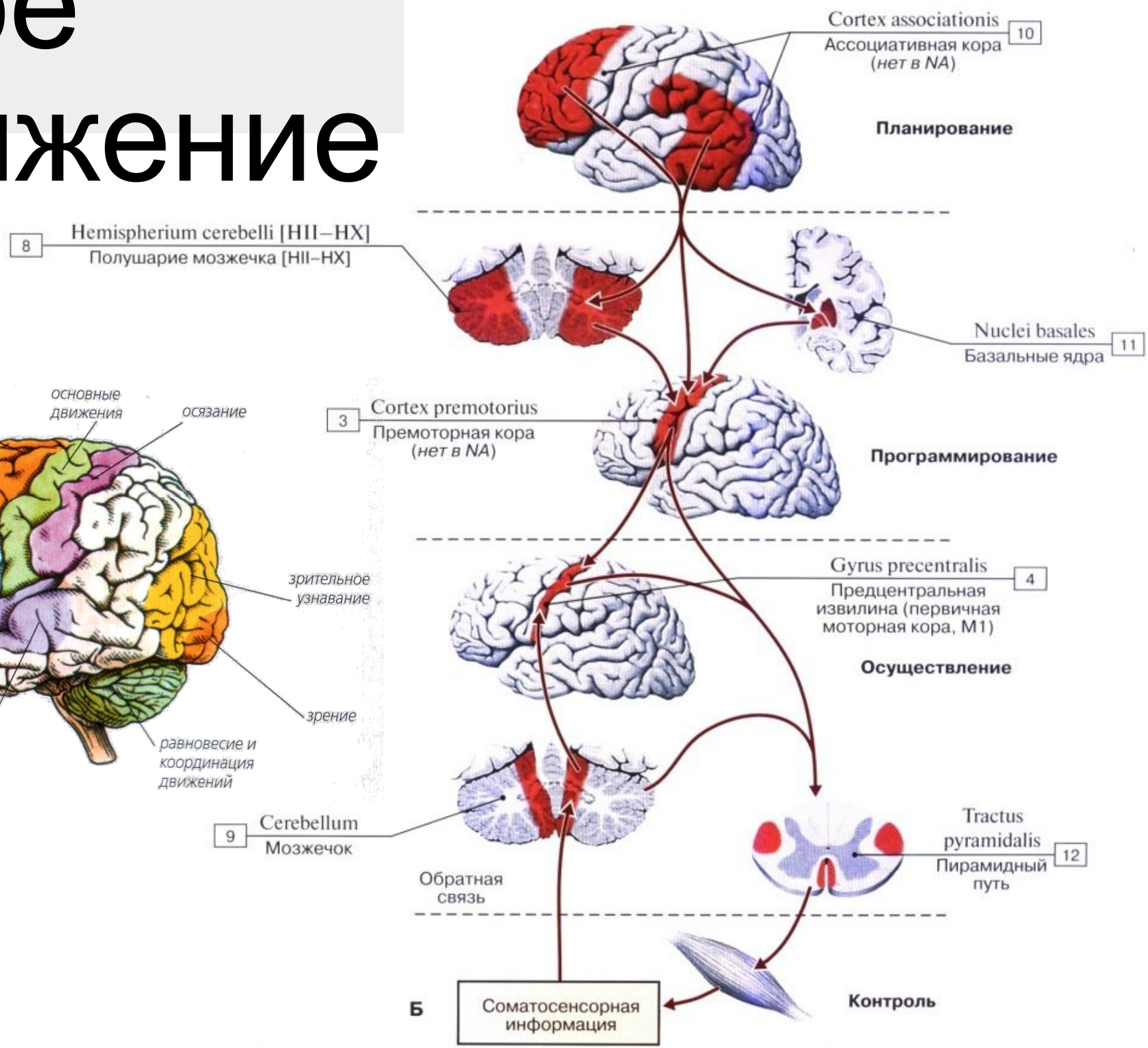

еское

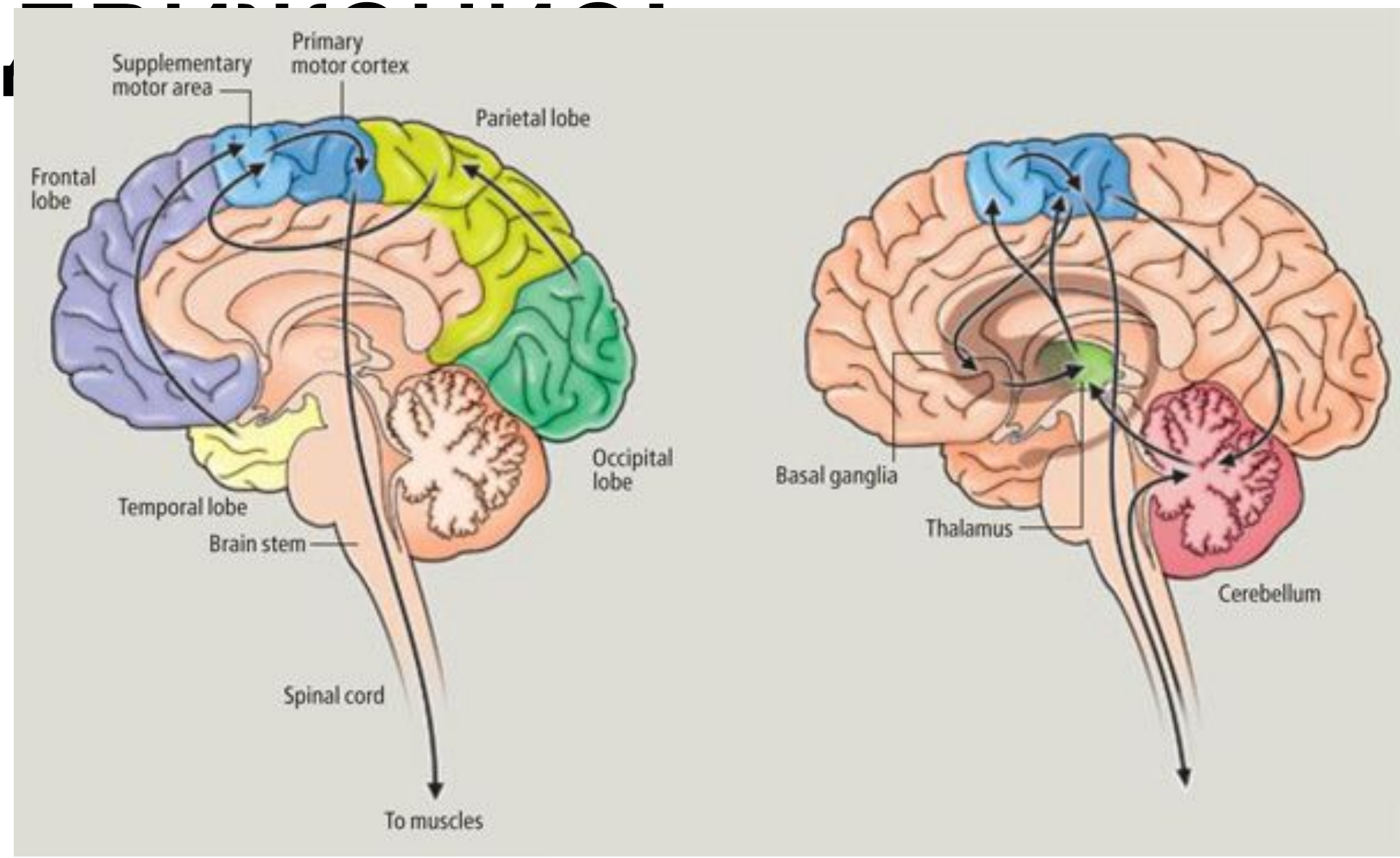
Supplementary motor area
Primary motor cortex
Parietal lobe
Frontal lobe
Occipital lobe
Temporal lobe
Brain stem
Spinal cord
To muscles
Basal ganglia
Thalamus
Cerebellum