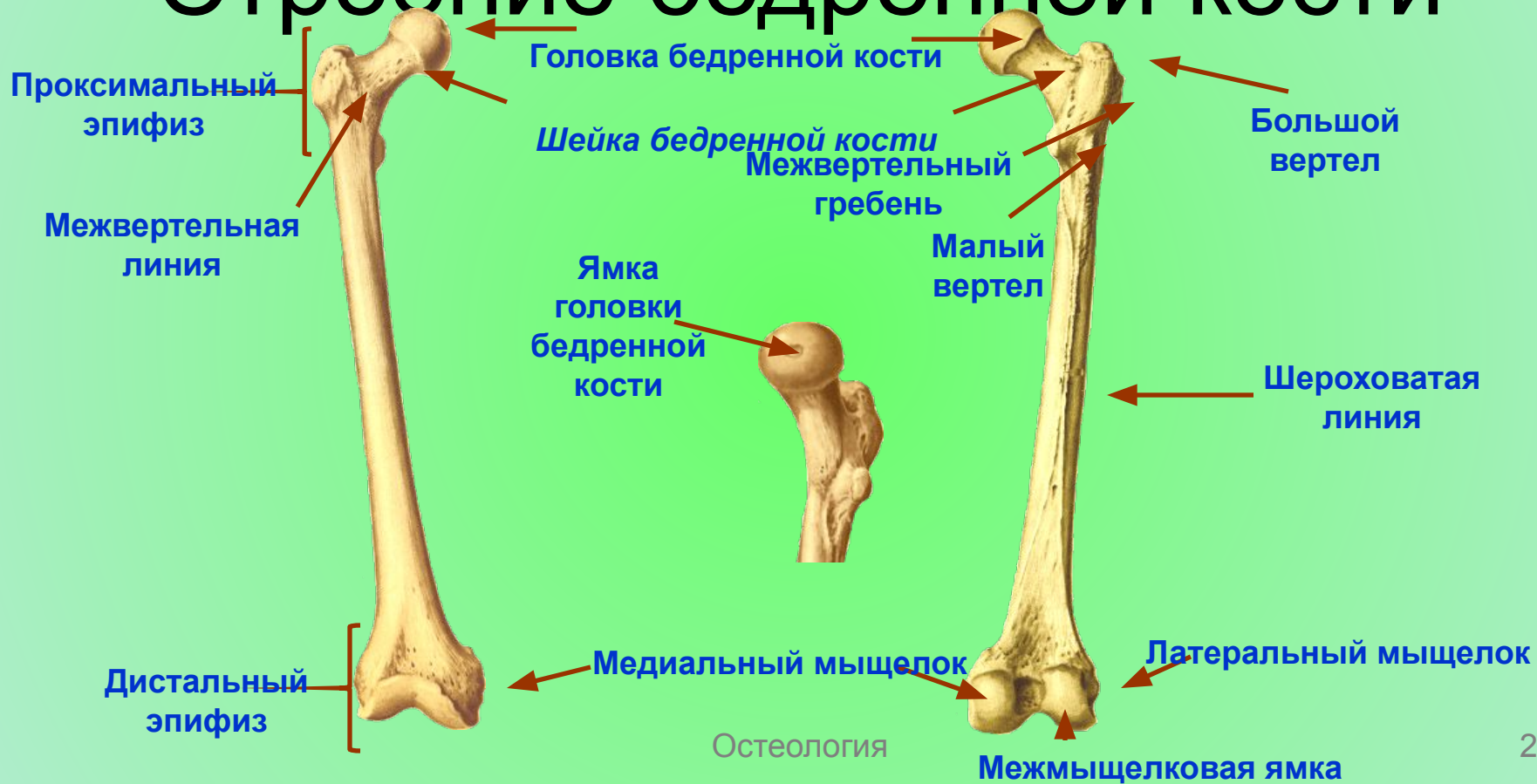

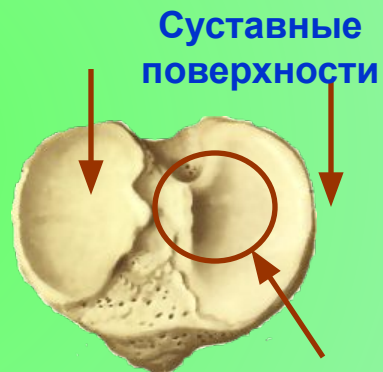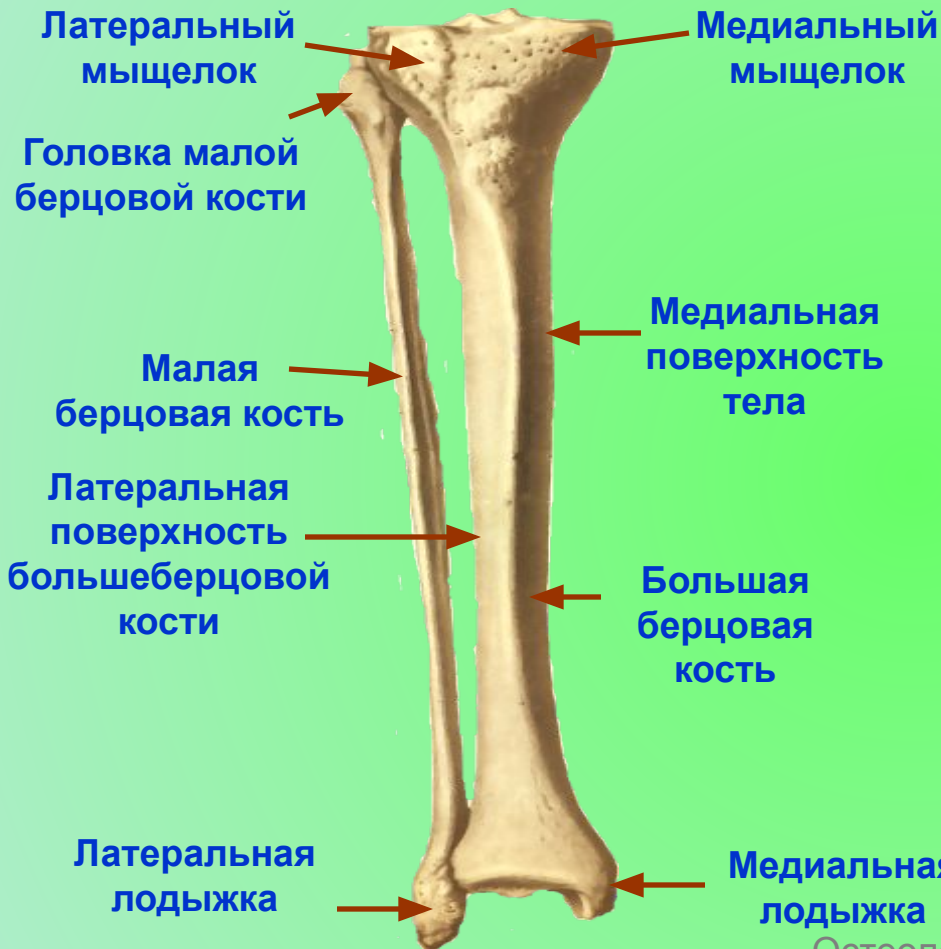Остеология

Кости нижних конечностей

Строение бедренной кости



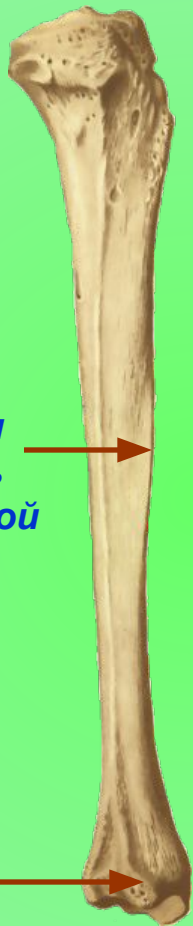Голень



Задняя и
латеральная
поверхности
большой
берцовой
кости

Латеральная
поверхность
большеберцовой
кости

Вырезка



Остеология

Суставная поверхность



Линия
камбаловидной
мышцы

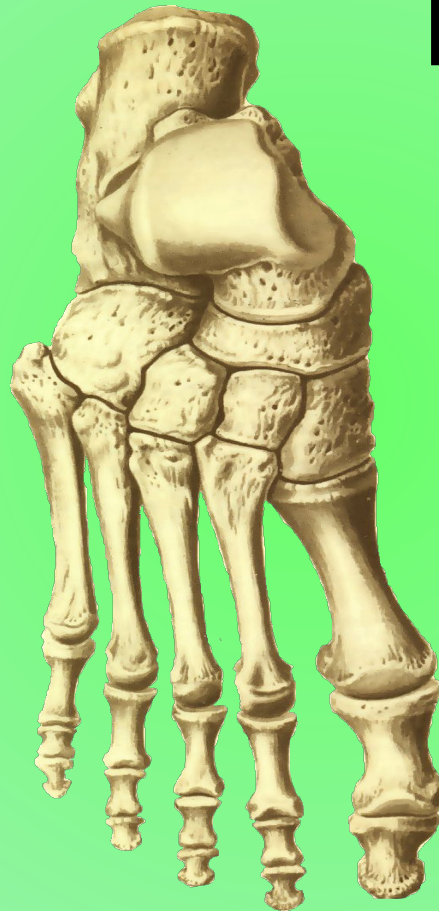Задняя
поверхность

Кости стопы

Предплюсна

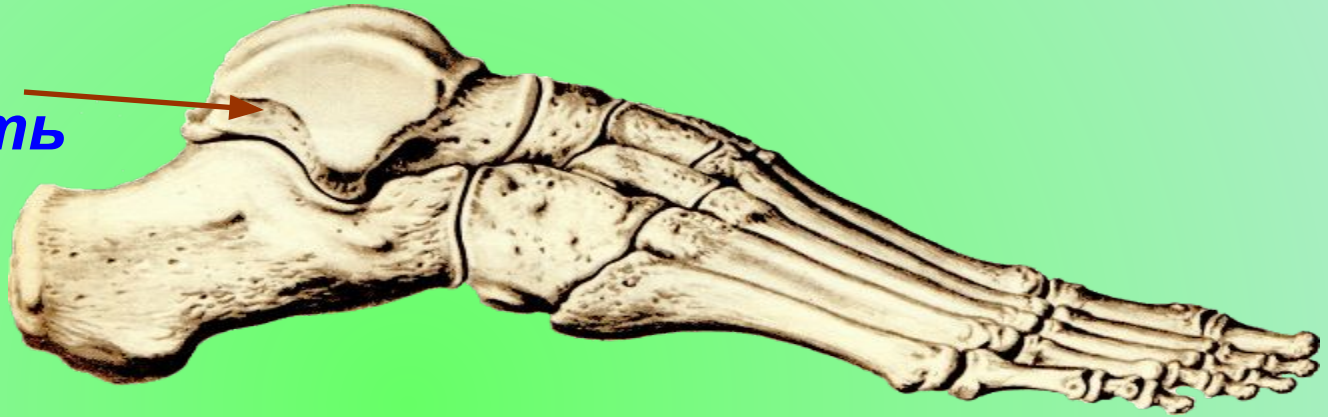Плюсна

*Фаланги
пальцев*



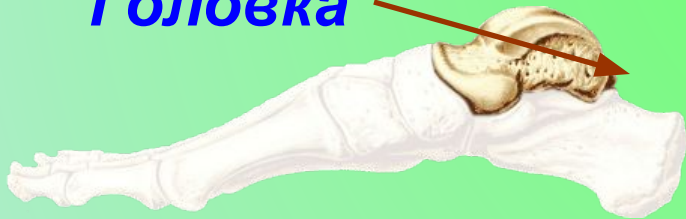Таранная кость

Таранная кость



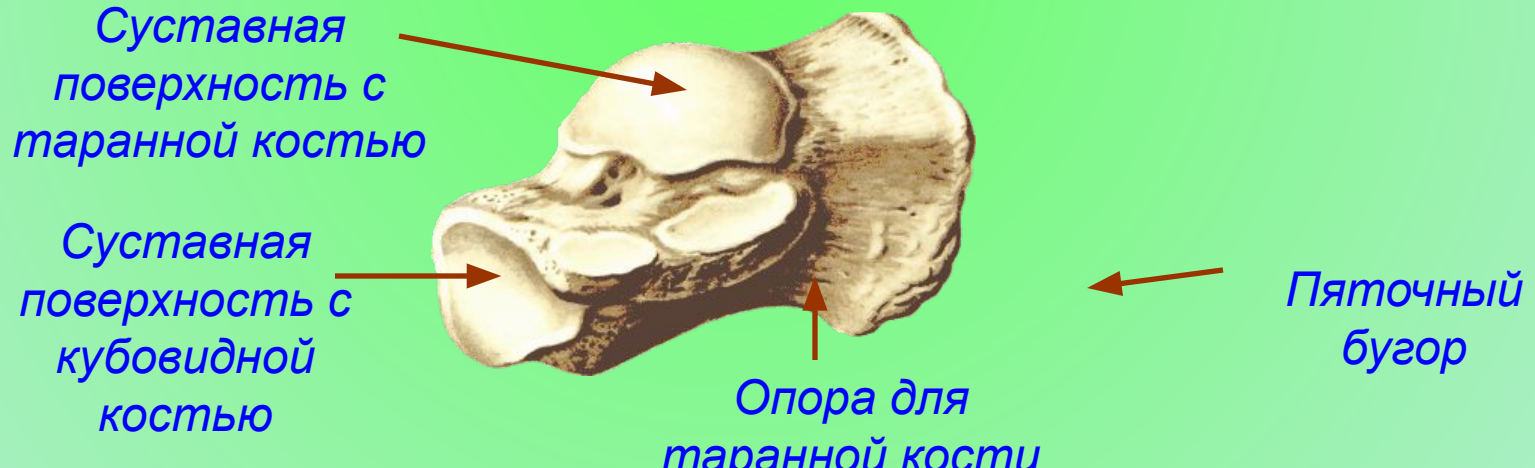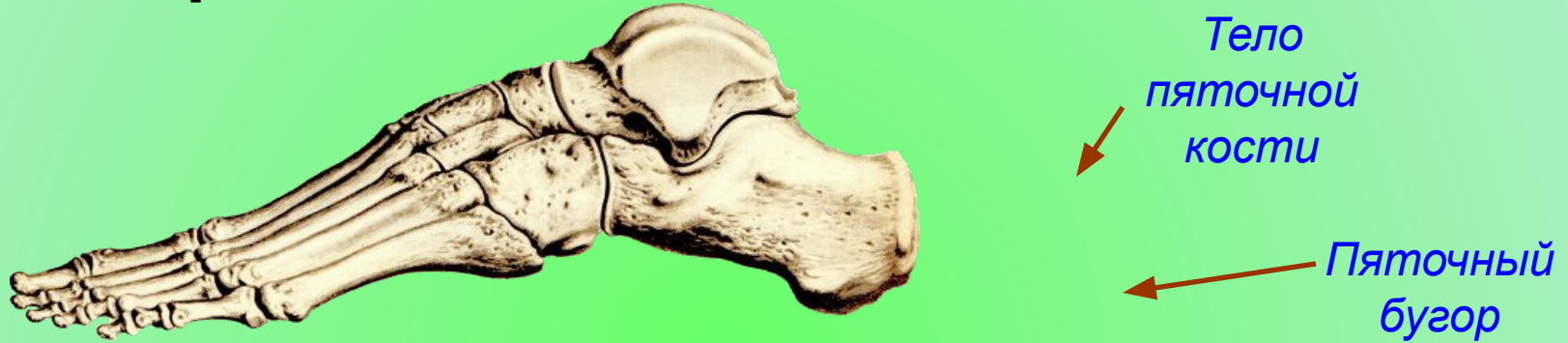Головка

Тело

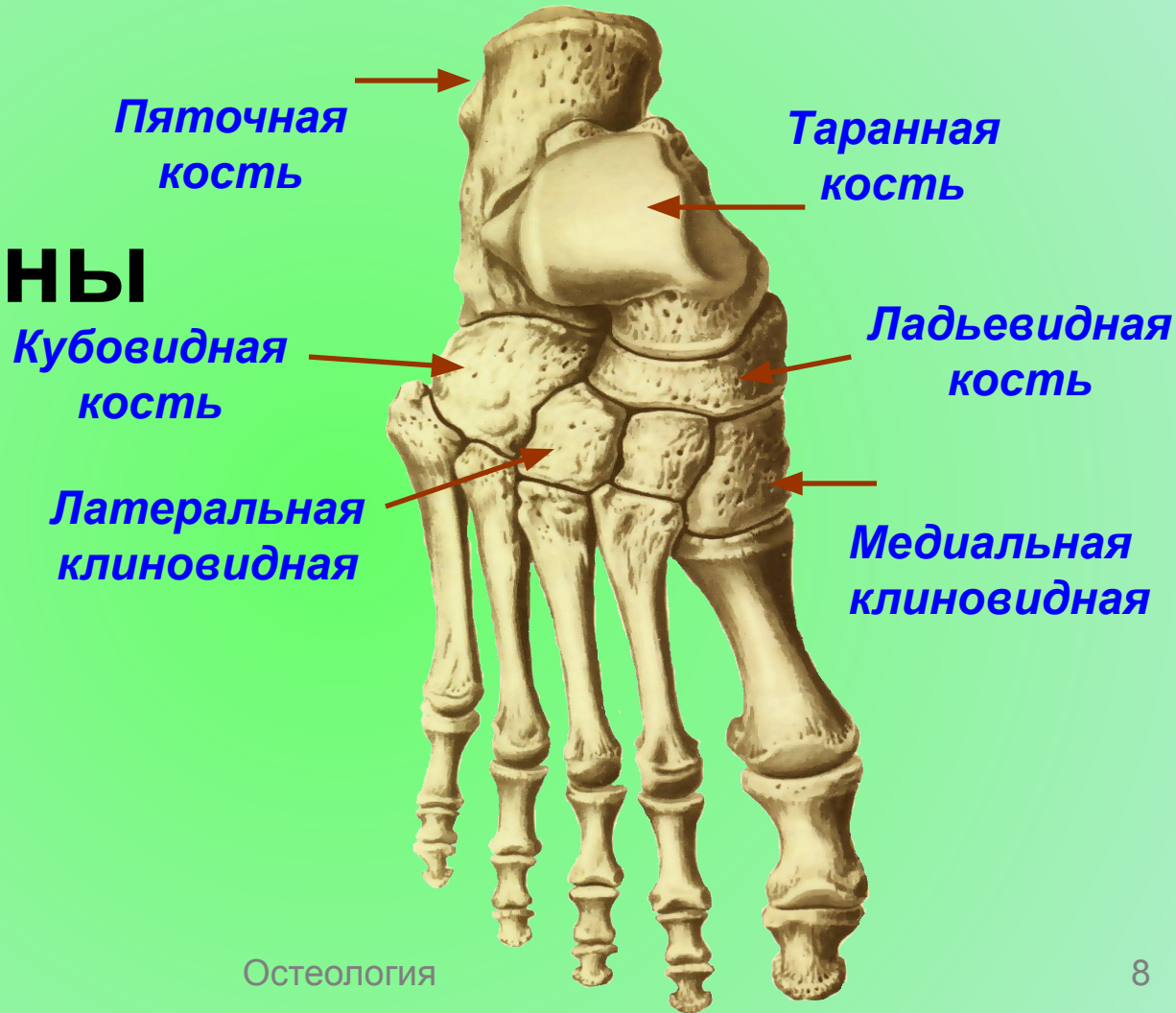


Располагается между дистальными концами костей голени и пяточной костью, являясь своего рода костным мениском между костями голени и костями стопы. Она имеет

Строение пяточной кости



Кости предплюсны



Кости плюсны и фаланги пальцев

Кости пальцев. *Пальцы стопы состоят из фаланг. Как и на кисти, 1 палец имеет две фаланги, а остальные - по три. Нередко две фаланги V пальца срастаются между собой, и он имеет две фаланги.*

