ОПЕРАЦИЯ ЛЬЮИСА
при опухоли Siewert I

Ivor Lewis Esophagectomy for Siewert type I

Красавина М.А.

Команда по хирургии СГМУ

2018

Классификация Siewert / Siewert classification

- **I тип** – аденокарцинома дистального отдела пищевода, центр которой расположен в пределах **от 1 до 5 см выше Z-линии**
- **II тип** – истинная аденокарцинома зоны пищеводно-желудочного перехода (истинный рак кардии), центр опухоли расположен **в пределах 1 см выше и 2 см ниже Z-линии**
- **III тип** – рак с локализацией основного массива опухоли в субкардиальном отделе желудка **(от 2 до 5 см ниже Z-линии)**

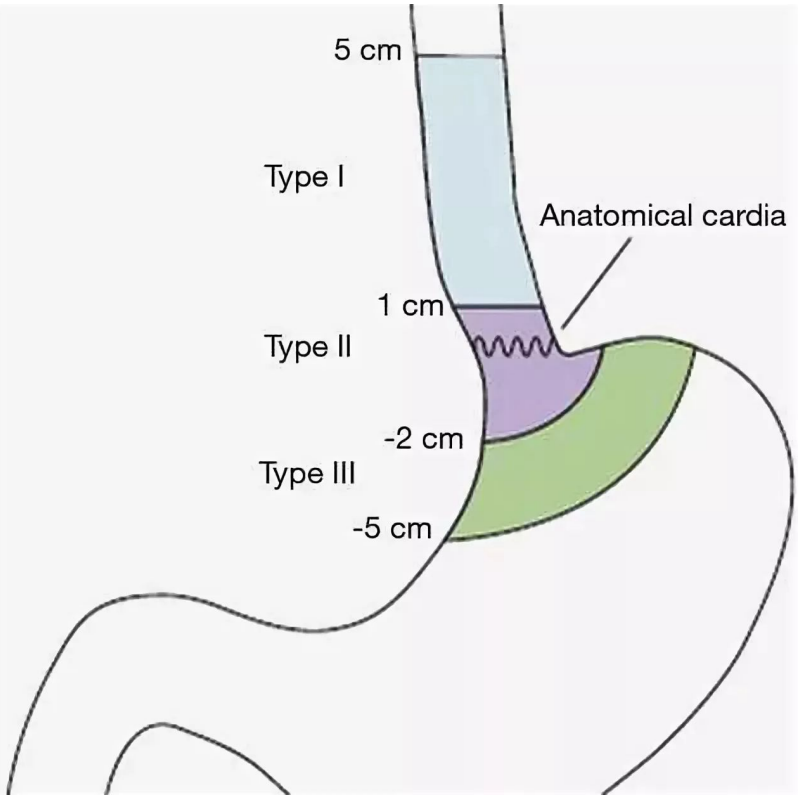

Особенности пищевода

- трудный доступ
- расположение в 3х анатомических областях
- толстая, но легко рвущаяся стенка
- отсутствие серозных покровов
- относительно бедное кровоснабжение
- особенности лимфатической системы пищевода

1. крупные продольные лимфатические коллекторы в подслизистом слое
2. отводящие лимфатические сосуды пищевода нередко, минуя регионарные л/у, непосредственно впадают в систему грудного протока

Операция типа Льюиса / Ivor Lewis Esophagectomy

трансторакальная субтотальная резекция пищевода с одномоментной внутриплевральной пластикой стеблем желудка или сегментом толстой кишки с билатеральной двухзональной медиастинальной лимфодиссекцией из комбинированного лапаротомного и правостороннего торакотомного доступов

Removing of the tumor located in the distal part of the esophagus (Siewert type I) by a combined laparotomy and right thoracotomy

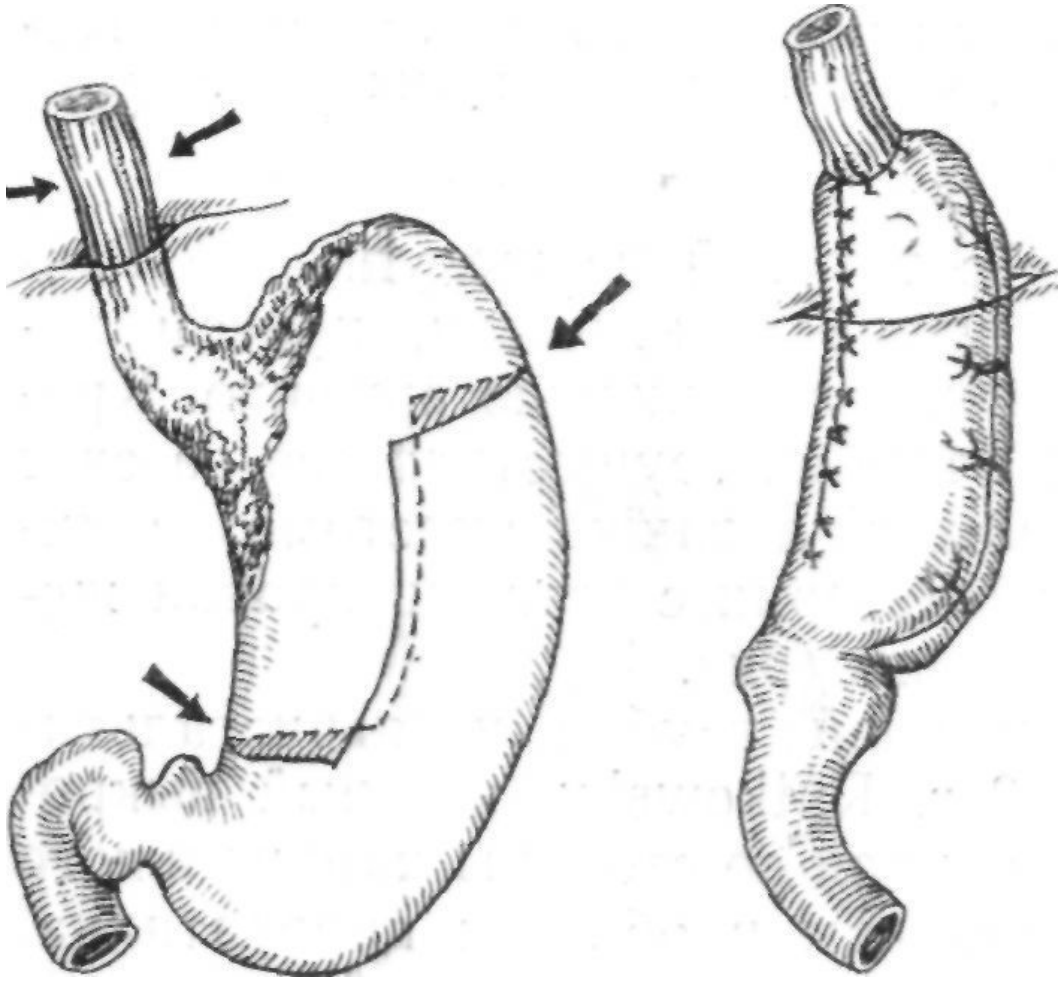

Показания / Indications

- Опухоль в средней трети пищевода / middle-third esophageal squamous or adenocarcinoma
- Расстройства пищевода, требующие его удаления / Esophageal disorders requiring removal of most of the esophagus
- Опухоли дистального отдела пищевода с проксимальным распространением до 35 см / Distal esophageal tumors with proximal extension above 35 cm
- Тяжелая дисплазия при пищеводе Баретта выше 35 см в проксимальном направлении / High-grade dysplasia in Barrett’s esophagus with proximal extension above 35 cm
- Неудачная миотомия при ахалазии / Failed myotomy for achalasia with sigmoid esophagus requiring near-total esophagectomy

Противопоказания / Contraindications

Относительные / relative

Могут включать / may include:

- Предшествующую торакотомию, особенно по поводу воспалительных заболеваний справа / prior thoracotomy, especially for inflammatory disease on the right side

Что учитывается / Factors to be considered:

- Природа заболевания (злокач. или доброкач.) / nature of esophageal disease (benign vs. malignant)
- Какие необходимы границы резекции / The need for adequate longitudinal and radial margins
- Предпочтения хирурга / surgeon preference
- Особенности пациента / patient factors
- Предоперационная терапия / neoadjuvant treatment

Абдоминальный этап / Abdominal Phase

1. Верхне-срединная лапаротомия / upper midline abdominal incision

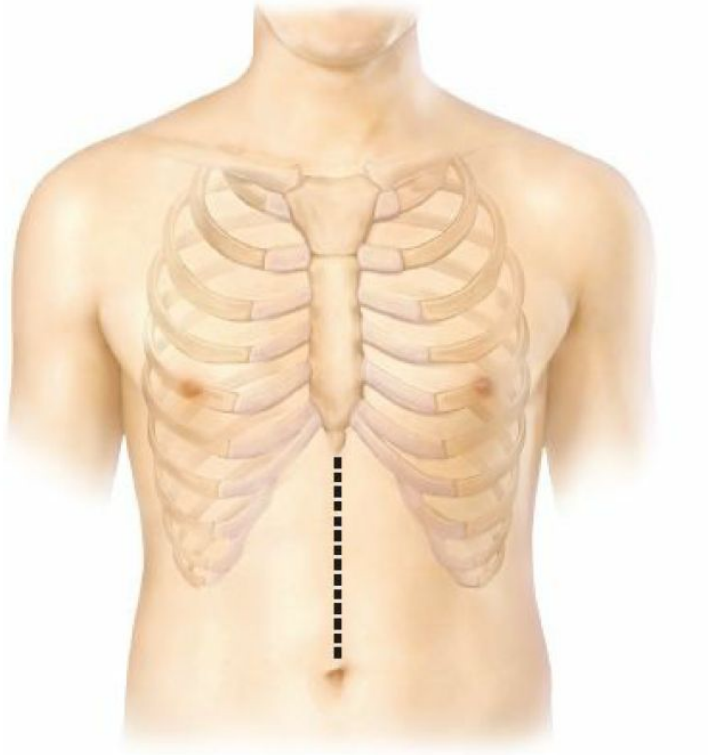

Ревизия брюшной полости / exploring the abdomen

If liver metastases or unresectable retroperitoneal nodes are found, resection should be abandoned

Алгоритм / Technique

- Перечь левую треугольную связку печени / the left triangular ligament of the liver is divided
- Вход в малый сальник / the lesser sac is entered through the greater omentum
- Отделить сальник от поперечной ободочной кишки, сохраняя правую желудочно-сальниковую артерию / the omentum is separated from the transverse colon, preserving the gastroepiploic artery
- Пересечь желудочно-печеночную связку, сохранив правую желудочную артерию / the gastrohepatic ligament is divided taking care to preserve the right gastric artery
- Пересечь левую желудочную артерию / the left gastric artery and vein are isolated and doubly suture-ligated at their origin with lymph nodes taken from this area with the specimen
- Выделить пищевод со стороны брюшной полости насколько это возможно / It is helpful to accomplish as much dissection of the lower esophagus as possible from the abdomen

1,2

3

7

9

11

8

5

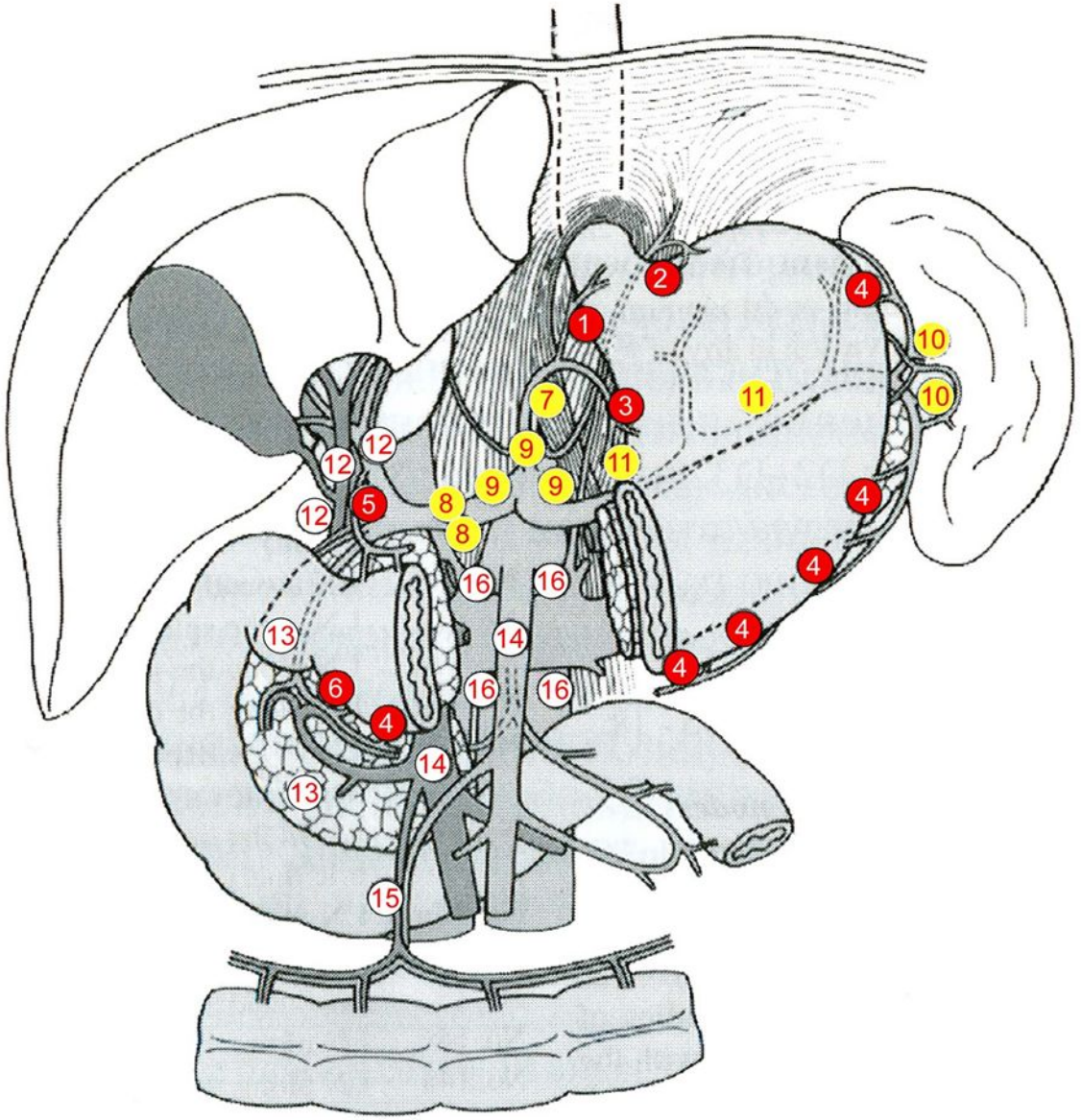

Рис. 1. Схема регионарных лимфатических узлов желудка (Japanese Gastric Cancer Association, 1998).

Желудочный стебель / Conduit

- Наметить / determine the final diameter
- Очистить большую и малую кривизну / clear the greater and lesser curvature
- Нет данных об идеальном диаметре / no objective data exist in terms of the ideal diameter
- Узкий трансплантат 3-4 см, возможно, уменьшает рефлюкс кислого содержимого / narrow conduit (3 to 4 cm in diameter) may lead to less acid reflux

Закрываем живот / closing the abdomen

Торакальная фаза / Thoracic Phase

- Положение на левом боку / left lateral decubitus position
- Используется эндотрахеальная трубка для однолегочной вентиляции / A double-lumen endotracheal tube is used allowing the lung to collapse and exposing the esophagus for dissection and anastomosis

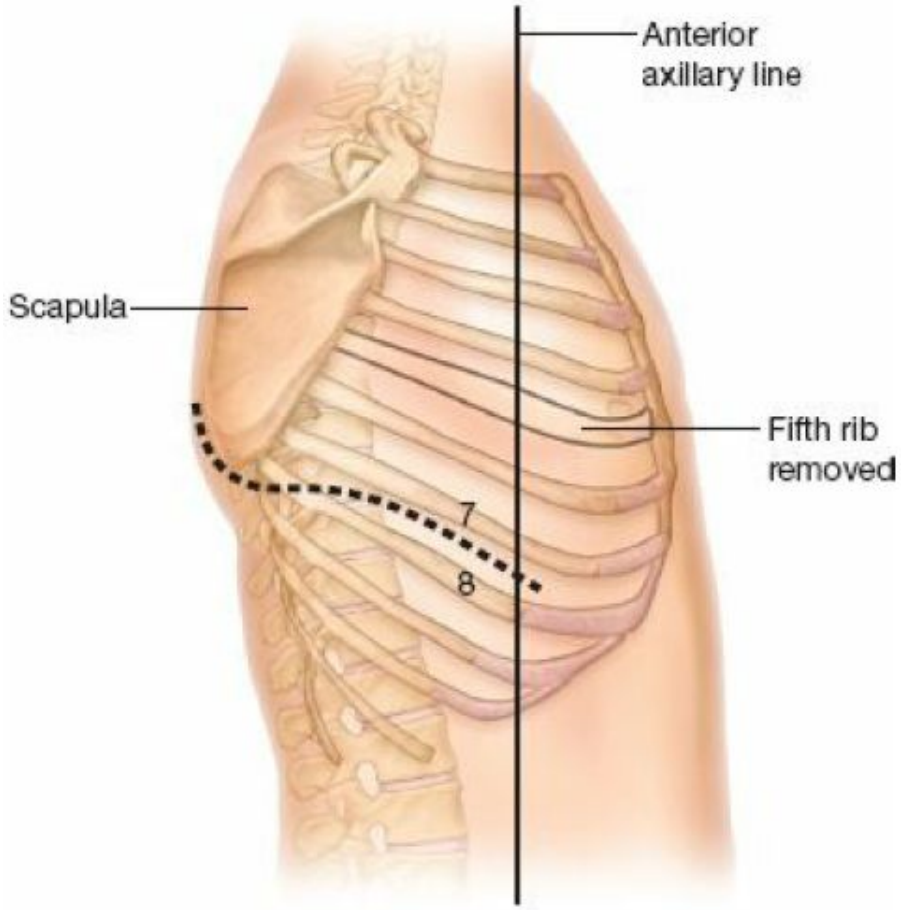

107
109
108
112
110
111
20

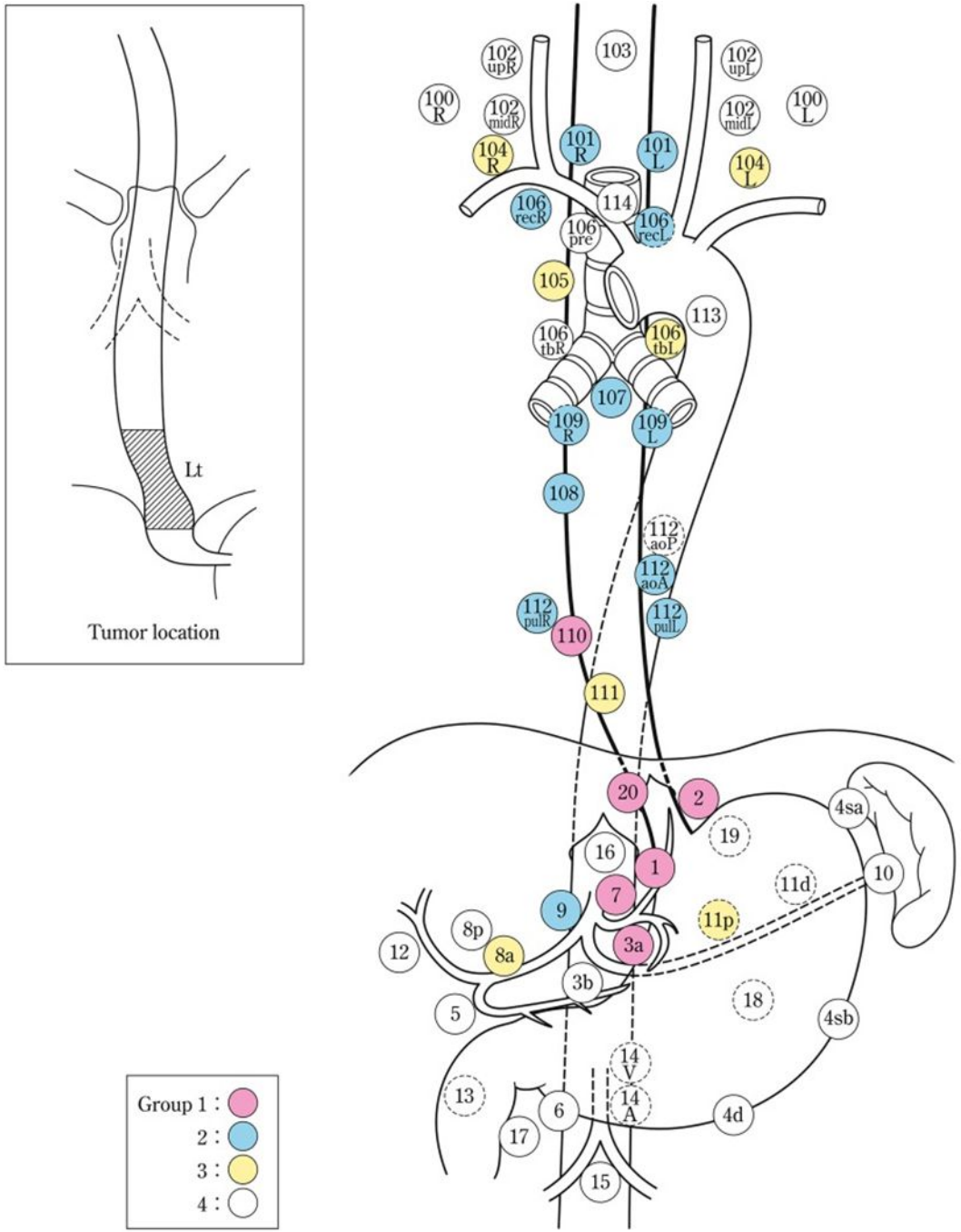

Алгоритм / Technique

- Правосторонняя торакотомия через 4-5 межреберье / right thoracotomy is performed through the fourth or the fifth interspace
- Пересекается непарная вена / The azygos vein is divided
- Выделяется пищевод от позвоночника до перикарда / The esophagus is dissected from the vertebral body to the pericardium
- Поднимается и пересекается желудок / The stomach is then pulled into the chest and divided

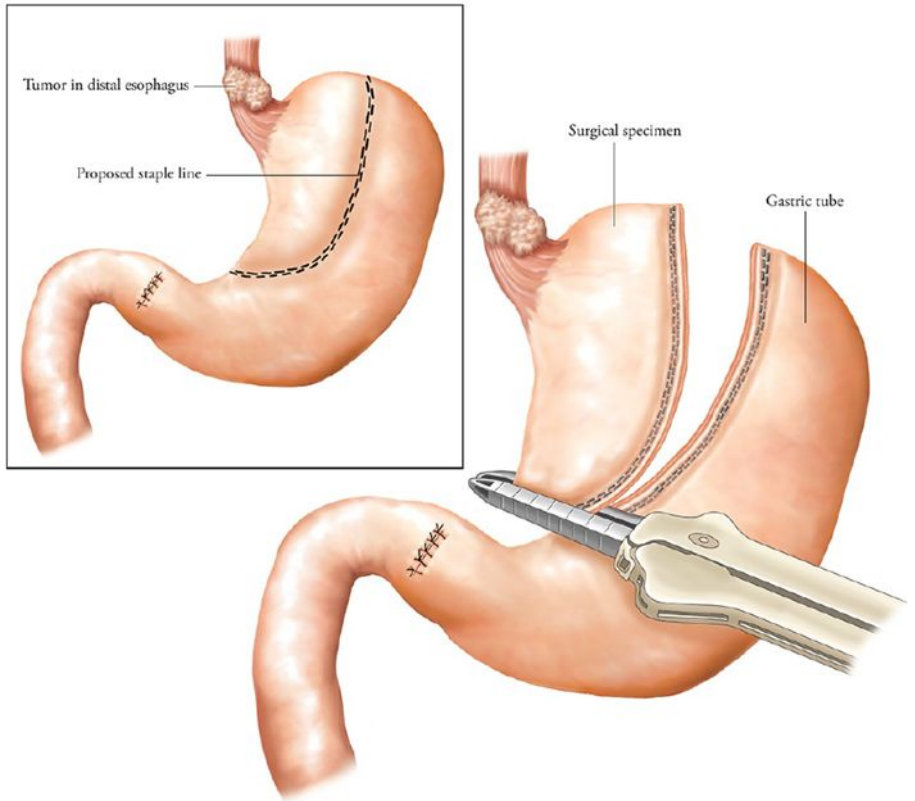

Анастомоз / Anastomotic Technique

- Двурядный узловой шов / two-layer interrupted sutures
- Шовный материал = абсорбируемые монофиламентные или комплексные нити / absorbable mono-, polyfilament (Vicryl, PDS, Safil) 3/0 – 4/0

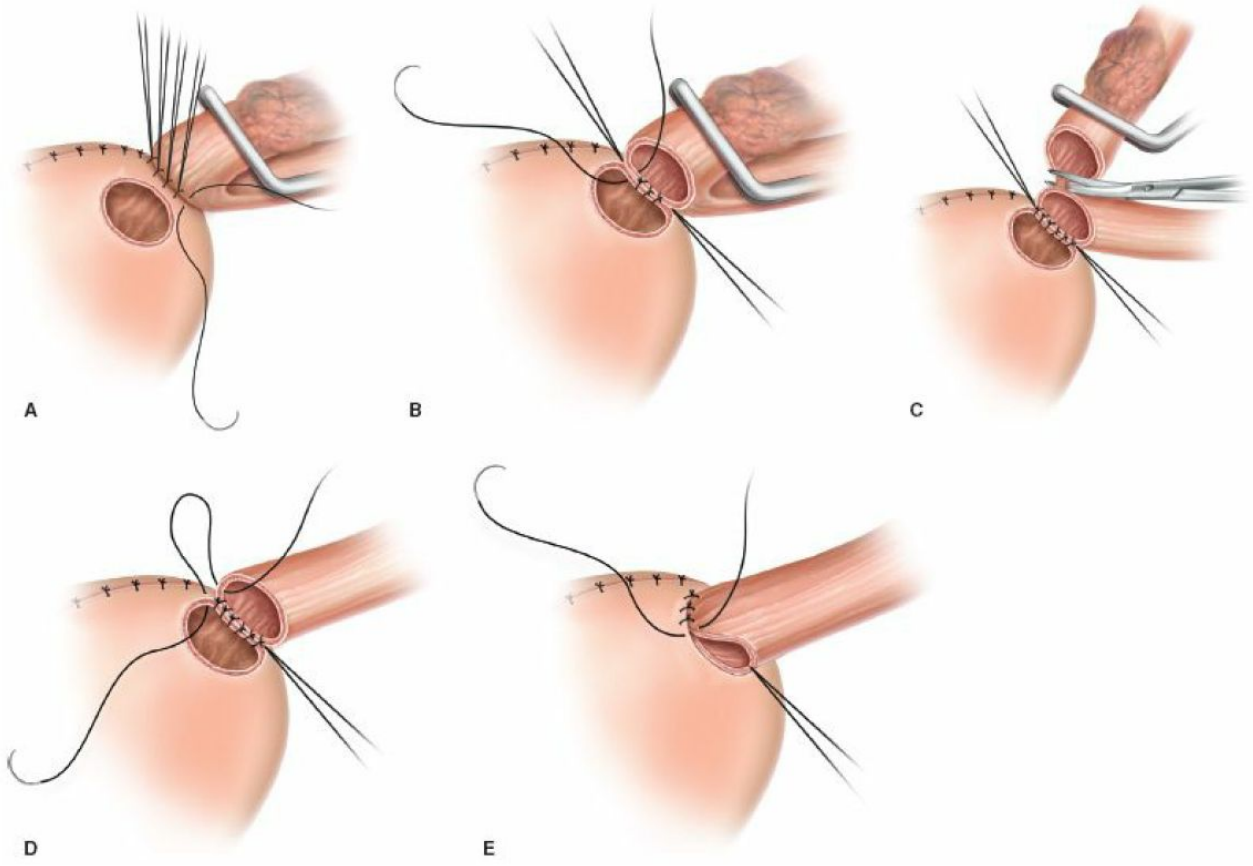

Анастомоз / Anastomotic Technique

- Назогастральный зонд в желудок / nasogastric tube is passed into the stomach
- Несколько швов между желудком и плеврой / several sutures are placed between the stomach and the mediastinal pleura
- Швы между желудком и хиаутсом / Sutures are also placed between the stomach and the diaphragmatic hiatus

Осложнения / complications

- pneumonia and respiratory failure
- anastomotic stricture
- anastomotic leaks
- delayed gastric emptying

Let's Operate!