Первый Санкт-Петербургский
государственный медицинский университет
имени академика И.П.Павлова

ИНСТИТУТ
ДЕТСКОЙ ГЕМАТОЛОГИИ
и ТРАНСПЛАНТОЛОГИИ
имени Р. М. Горбачевой

Клинический разбор пациента

Козлов Денис, IV курс

Пациент К. 63 г. Болен с августа 2018, когда появились В-симптомы: слабость, фебрильная лихорадка.

21.08.2018 Лейкоцитоз 20,6x10^9/л

23.08.2018 Проточная цитофлуориметрия: Моноклональная пролиферация В-лимфоцитов.

ИФТ: CD19dim+/CD5-/CD23-/CD20+/CD22+/CD79b+/CD200-/CD43-/CD103-/CD11c-/CD25-/CD38-

28.08.2018 В 15% метафаз (c-myc/bcl-2) Double-hit лимфома.

47,XY,del(6)(q21q25),+7,del(7)(q22)x2,t(8;14)(q24;q32),del(9)(p22)x2,inv(10)(p13;q24),t(14;18)(q32;q21)

23.08.2018 КТ: Лимфоаденопатия правых подмышечных, паховых, нижне-медиастинальных справа л/у, до 3,3 см в диаметре. Спленомегалия до 185 мм.

16.11.2018 Гистологическое и ИГХ исследование л/у и КМ (проф. Байков):

1) Структура и ИФТ опухоли соответствуют фолликулярной лимфоме, grade 3A. Ki-67 10-30%
   С учетом данных генетического исследования – В-клеточная лимфома высокой степени злокачественности с двойной генетической поломкой (c-myc/bcl-2), фолликулярный вариант.

Диагноз: В-клеточная лимфома высокой степени злокачественности с двойной генетической поломкой (c-myc/bcl-2), стадия IVB, с поражением правых подмышечных, паховых, нижне-медиастинальных справа л/у и костоного мозга.

Первая линия терапии

02.12.2018 Рентген органов грудной клетки: правосторонний незначительный гидроторакс.

После 5 курса ПХТ появилась припухолость в области правой большой грудной мышцы, болезненность при движении в правом плечевом суставе.

Требуется анальгезия сильнодействующими препаратами – трамадолом.



Оценка эффективности

Ноябрь 2019. ПЭТ/КТ

- Метаболически активная лимфаденопатия (4-5 по Deauville),
- Очаги метаболической активности в проекции правых 7,9-11 ребер (4 по Deauville),
- Метаболически активные (4-5 по Deauville) инфильтративные изменения тканей справа в 2,3 м/р,
- Метаболическая активность костного мозга 4 по Deauville,
- Гепатоспленомегалия,
- Выпот в правой плевральной полости.

01.02.19 ИГХ подмышечного л/у справа. Картина В-клеточной лимфомы высокой степени злок Ki-67 70%

30.08.18-24.12.18
R-DA-EPOCH №6

IVB Прогрессирование

Deauville

Накопление препарата в резидуальной массе:

- 1 балл - накопления нет
- 2 балла - ниже, чем в средостении
- 3 балла - выше, чем в средостении, но ниже, чем в печени (правой доле)
- 4 балла - умеренно выше, чем в правой доле печени
- 5 баллов - значительно выше, чем в печени, либо появление новых очагов.

Полный метаболический ответ: баллы 1, 2 или 3, независимо от размера опухоли по данным КТ.

Частичный ответ: баллы 4 или 5 при условии отсутствия увеличения в размерах опухоли по данным КТ.

Стабилизация заболевания: баллы 4 или 5. Метаболическая активность не изменена по отношению к базовому исследованию.

Прогрессирование заболевания: баллы 4 или 5. Повышение метаболической активности по сравнению с предыдущим или базовым исследованием и/или появлением нового очага поражения.

Терапия второй линии

С 07.02.19 Инотузумаб + Ритуксимаб + Гемцитабин.

Не достигнут ответ.



Терапия третьей линии

С 12.03.19 Венетоклакс, Бендамустин

Онемение левой щеки и губ слева.

Рентген грудной клетки от 28.03.19 S_5 инфильтрация слева.

Отмечалась лихорадка.

С 27.03.19 а/б терапия(цефоперазон + сульфбактам + линезолид) с положительным ответом.

Прогрессирование болевого синдрома требующее назначения наркотических средств (Фентанил).

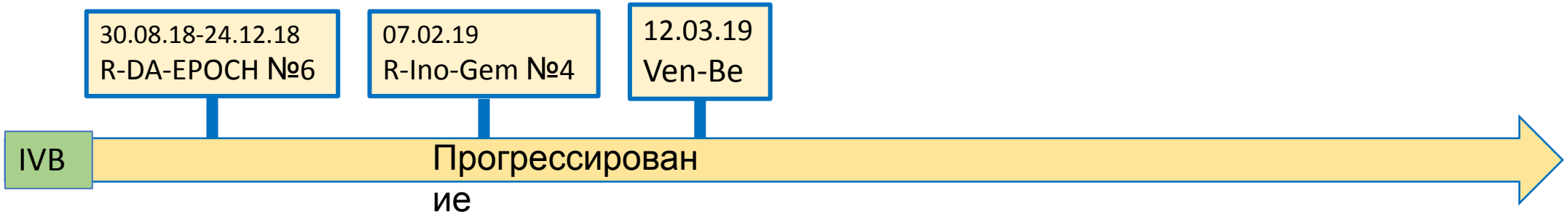

CAR-T терапия

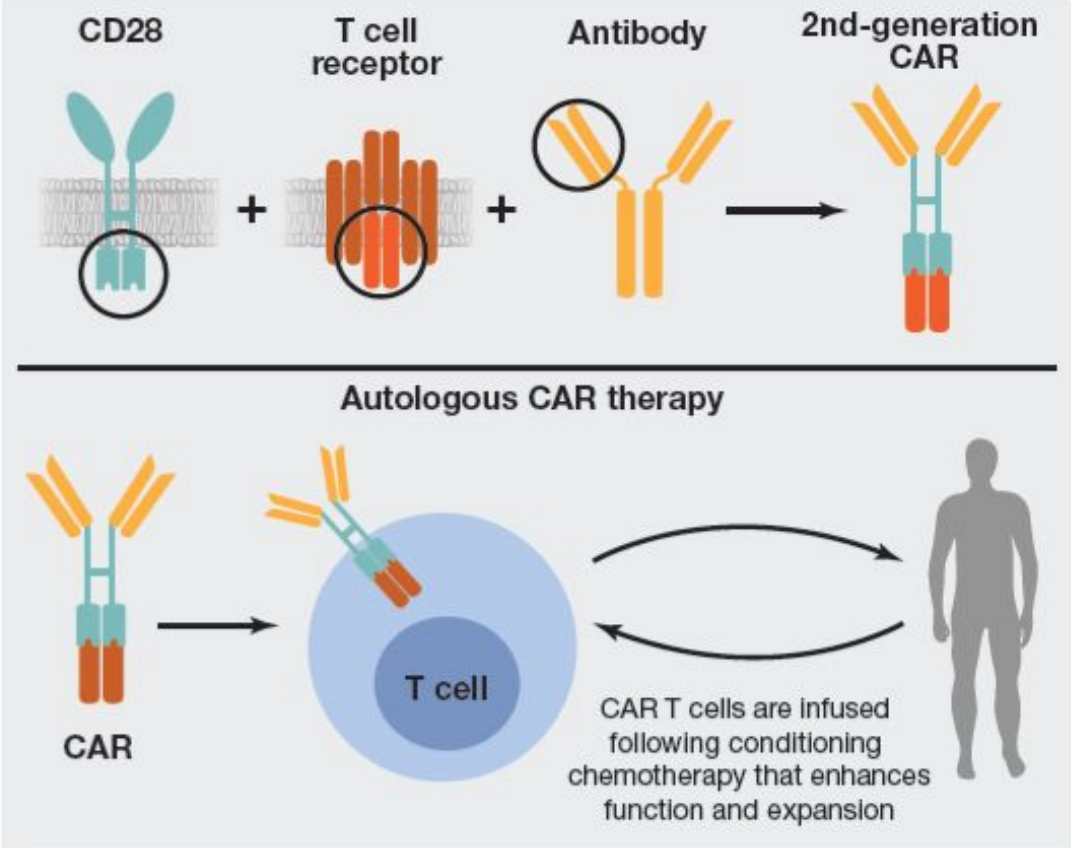

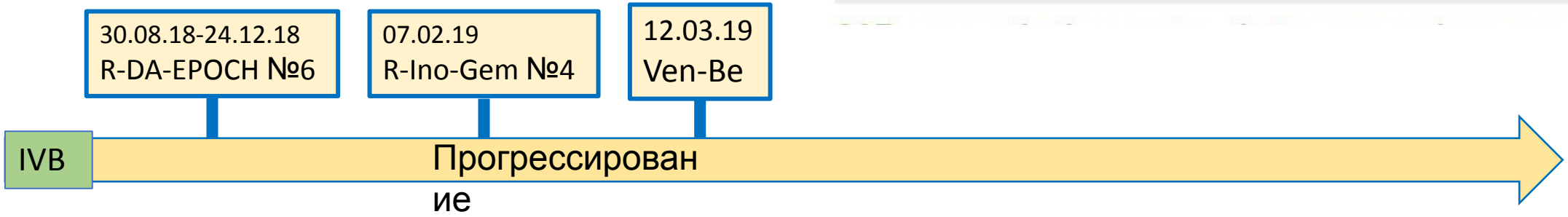

CAR-T терапия

С 05.04.19 Флударабин + Циклофосфамид.

09.04.19 1-я инфузия CAR-T: CD19 ($1.8x10^8$), CD22 ($1.4x10^8$).

18.04.19 Нарастание одышки, правосторонний гидроторакс. Пункция правой плевральной полости, эвакуировано 3л содержимого.

С 22.04.19 Леналидомид + Акалабрутиниб.

30.04.19 2-я инфузия CAR-T (3x 10^8).

Сыпь, отек легких, фебрильная лихорадка без эффекта от а/б терапии (меропенем+амикацин).

10.05.19 Тоцилизумаб – купирование проявлений синдрома выброса цитокинов.

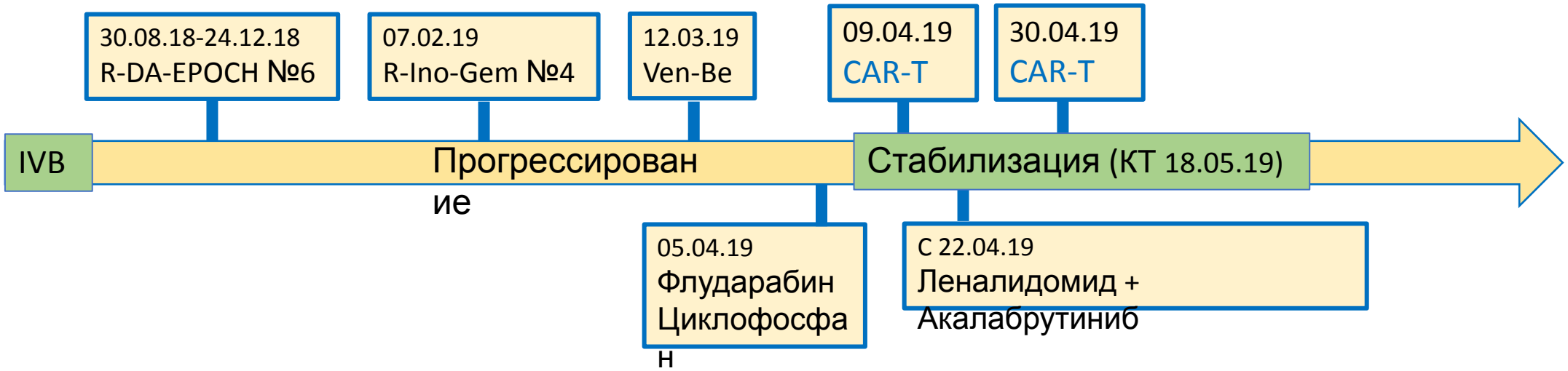

CAR-T терапия

Продолжается терапия леналидомидом, акалабрутинибом.

С 14.05.19 Ниволумаб №6.

Отмена иммунотерапии с 18.06.19г. (акалабрутиниб, леналидомид) в связи с нарастанием панцитопении. С 24.06.19 возобновление терапии. Терапия КСФ.

Усиления болевого синдрома в правой подмышечной области; увеличения в размерах правого подмышечного и левого пахового л/у.

08.07.19 пульс-терапия дексаметазоном.

18.07.19 Ритуксимаб.

С 19.07.19 Оксалиплатин. Периферические л/у без динамики к росту

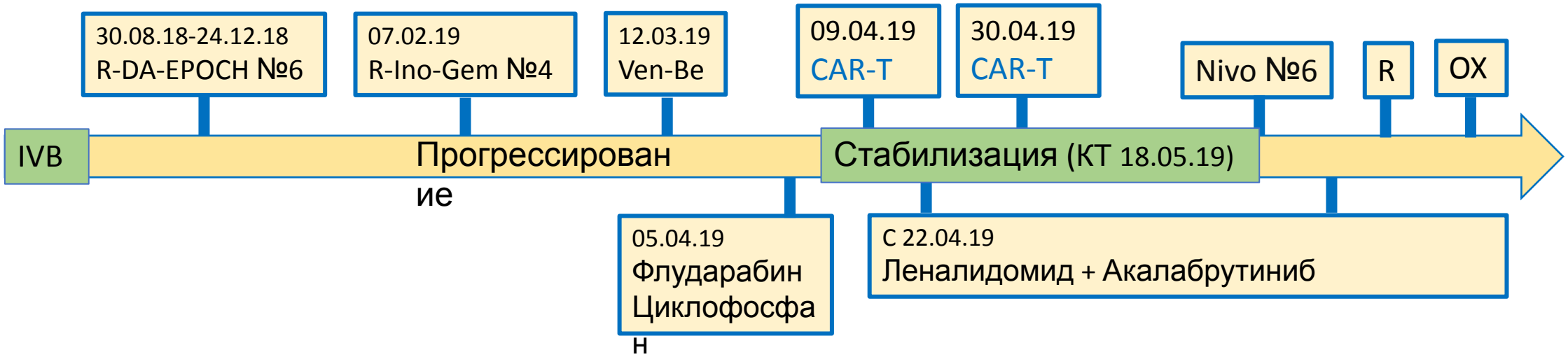

Ниволумаб на фоне CAR-T терапии

	CAR-T CD19	CAR-T CD20	CAR-T CD22
09.04.2019			
30.04.2019			
14.05.2019	Первое введение Ниволумаба (40мг)		
25.05.2019	-	0.92%	2.1%
28.05.2019	Второе введение Ниволумаба (40мг)		
01.06.2019	-	3.95%	6.98%
11.06.2019	Третье введение Ниволумаба (40мг)		
25.06.2019	Четвертое введение Ниволумаба (40мг)		
10.08.2019	8.05%	9.9%	1.85%
14.08.2019	Пятое введение Ниволумаба (40мг)		
28.08.2019	Шестое введение Ниволумаба (40мг)		

CAR-T терапия

Сохраняется выраженная лимфоаденопатия с выраженным болевым синдромом, требующим назначения наркотических анальгетиков.

11.06.2019 ИГХ л/у: Ki-67 – 100%.

09.08.2019 КТ:

Конгломераты л/у в правой подмышечной области (6,9х3,8см).

Конгломераты паховых л/у: слева 8,5х7,1см; справа 4,8х3см

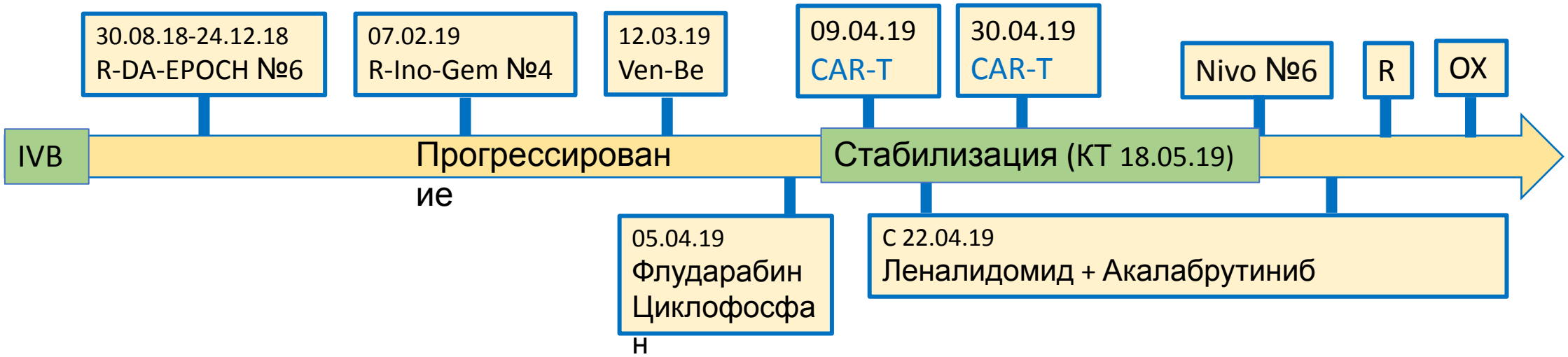

CAR-T терапия

Постцитостатическая анемия 3ст, нейтропения 4ст, тромбоцитопения 4ст. Зависит от гемотрансфузий.

С 30.08.19 пульс-терапия дексаметазоном.

Нарастающий отек левой нижней конечности.

Осмотрен радиологом: проведение лучевой терапии нецелесообразно: прогрессия, ТГВ НК (УЗИ 03.09), панцитопения.

11.09.19 - фебрильная лихорадка без эффекта от меропенема. Добавлен ванкомицин - субфебрилитет.

МРТ головы 11.09.19 прогрессия основного заболе[illegible]ем левой орбиты.

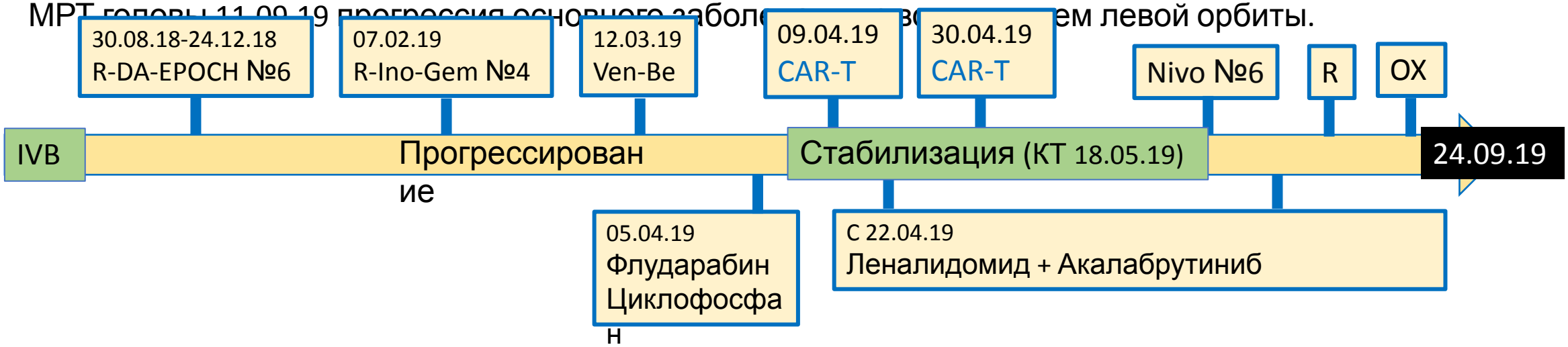

Спасибо за внимание.

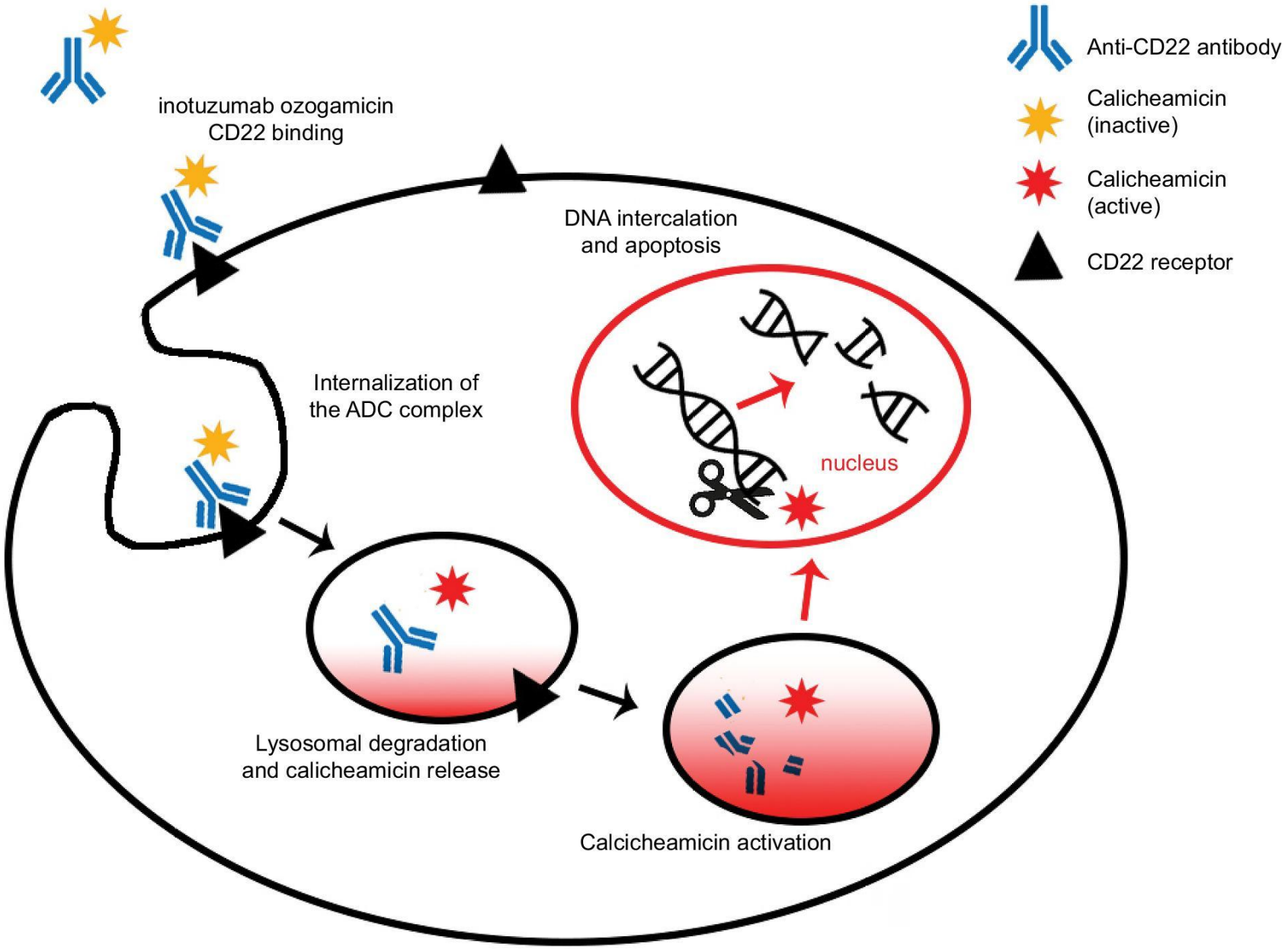
Anti-CD22 antibody
Calicheamicin (inactive)
Calicheamicin (active)
CD22 receptor
inotuzumab ozogamicin
CD22 binding
DNA intercalation
and apoptosis
Internalization of
the ADC complex
nucleus
Lysosomal degradation
and calicheamicin release
Calcicheamicin activation