

Девочка, 3 года 9 мес.

Диагноз:

Сегментарная спинальная дисгенезия Th10-L3

Анамнез:

наблюдается у детского хирурга и ортопеда с рождения;

в возрасте 6 месяцев родители стали отмечать кифотическую деформацию Th/L;

начала ходить в 11 месяцев, с постепенным развитием нарушения походки (Frankel D);

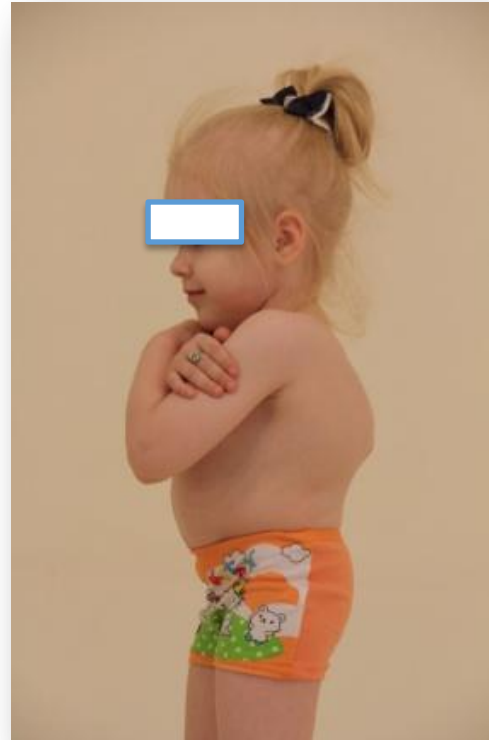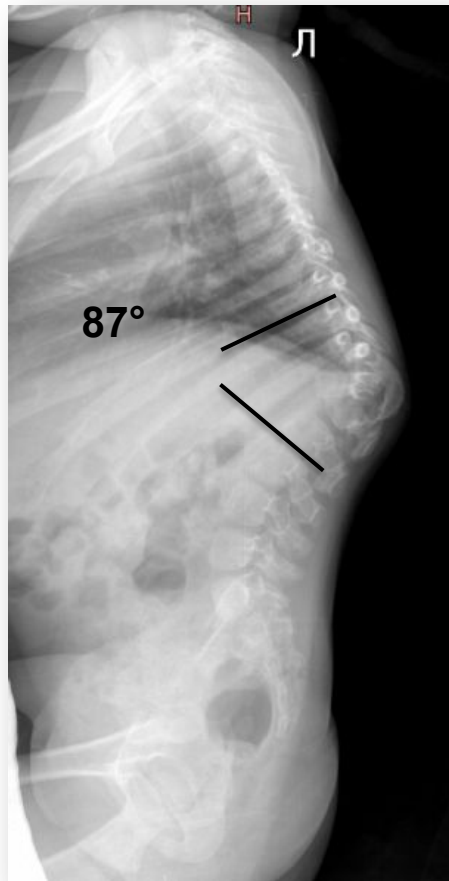
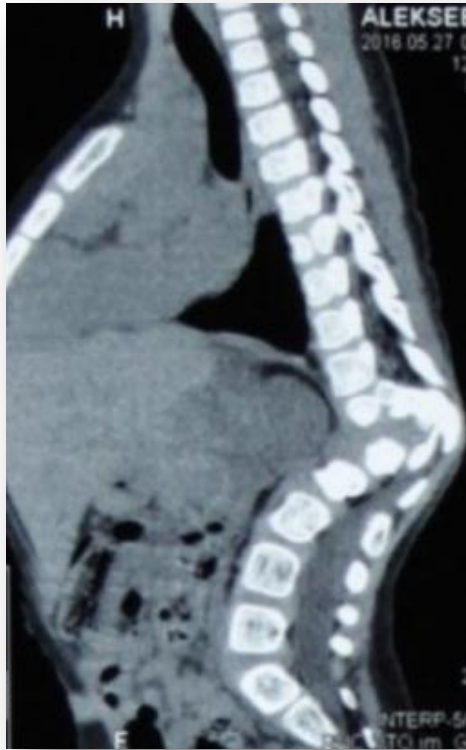
Объективно:

аномалия развития позвоночника на уровне Th10-L3;

стеноз позвоночного канала на протяжении аномалии;

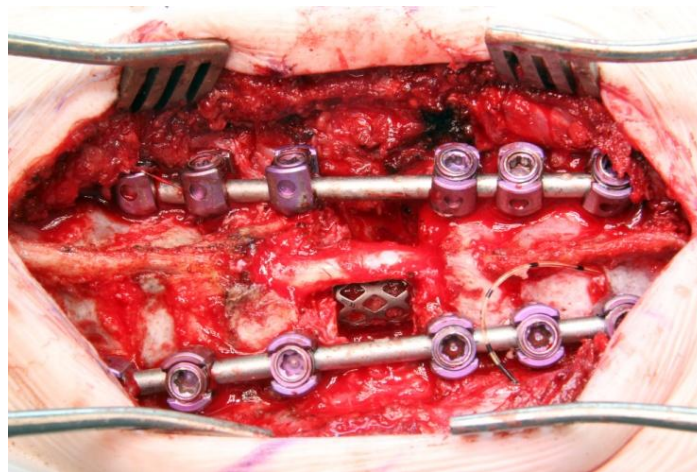
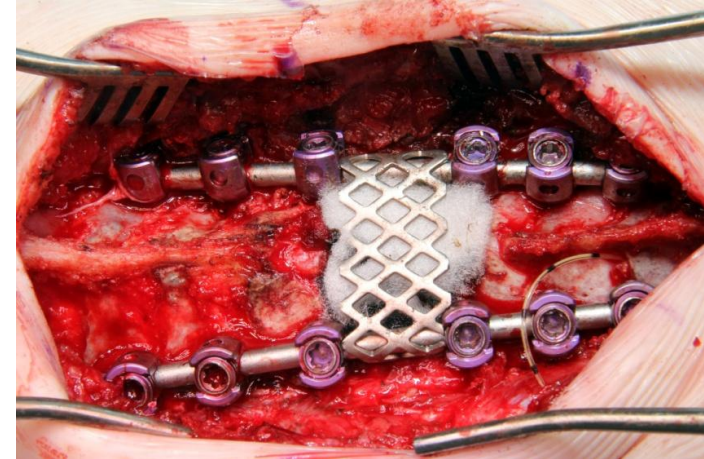
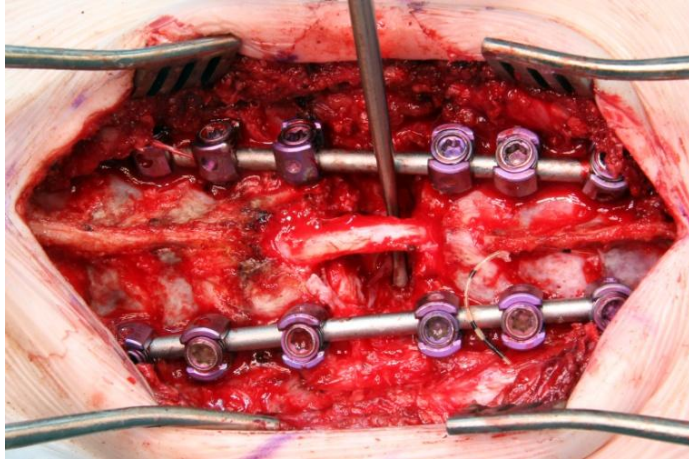
нарушение баланса, кифоз 87° Cobb

Клинико-лучевые параметры до операции



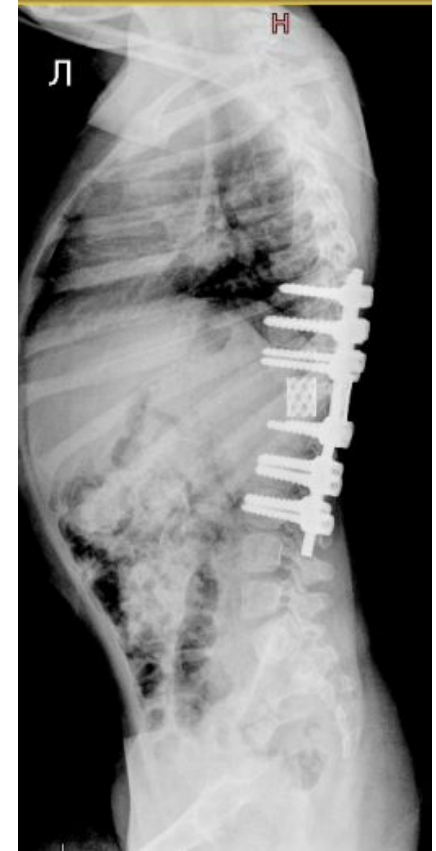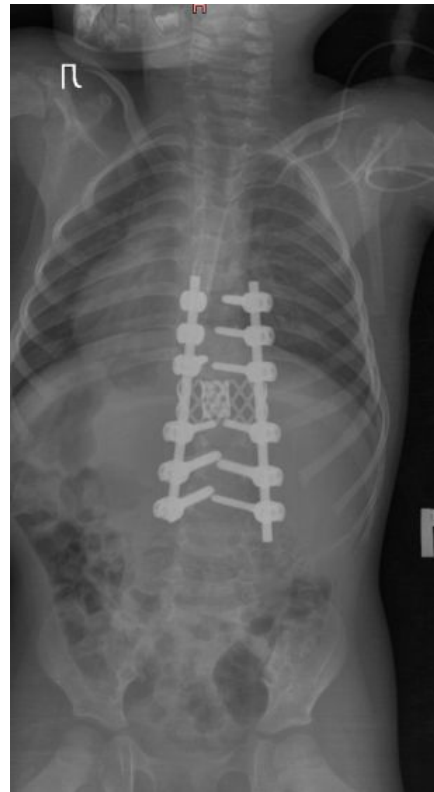
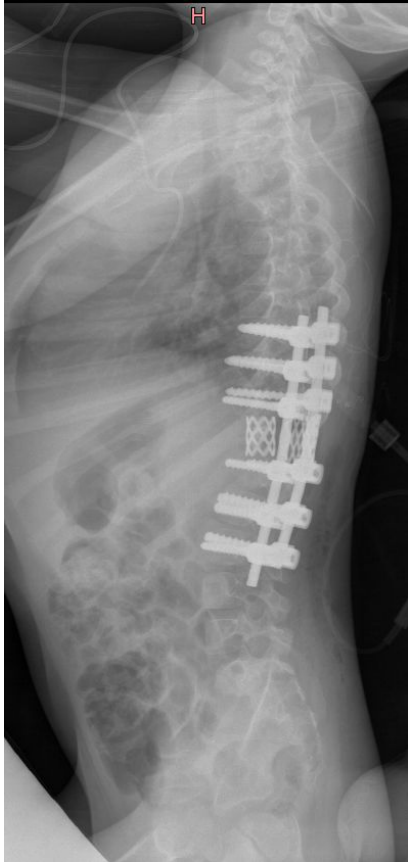
Интраоперационные снимки

реконструкция позвоночника 360°:
вертебротомия 6 тип по Schwab
передний спондилодез TMC Th9-L1
ЗИФ Th7-L3



8 месяцев после операции

полноценная коррекция, восстановление баланса,
опорности и стабильности позвоночника



Основные вопросы, возникающие при работе с данной патологией:

- 1. этиология и патогенез;*
- 2. прогноз течения;*
- 3. принципы хирургического лечения;*
- 4. современные способы оценки (тактические классификации и оценочные шкалы);*
- 5. технический инструментарий;*
- 6. послеоперационное ведение*