Спинной мозг. Внутреннее строение.

Внутреннее строение спинного мозга.

1 –центральный канал(canalis centralis)

2 –собственное ядро заднего рога(nucleus proprius cornu posterioris)

6 – грудное ядро (nucleus thoracicus)

9 –промежуточно-медиальное ядро(nucleus intermediomedialis)

7 – промежуточно-латеральное ядро(nucleus intermediolateralis)

8 – собственные ядра переднего рога(nuclei proprii cornu anterioris)

А) серое вещество(Substantia grisea)

Б) центральное промежуточное вещество(substantia intermedia centralis)

12 – передний рог(cornu anterius)

15 –задний рог (cornu posterius)

14 – боковой рог (cornu laterale)

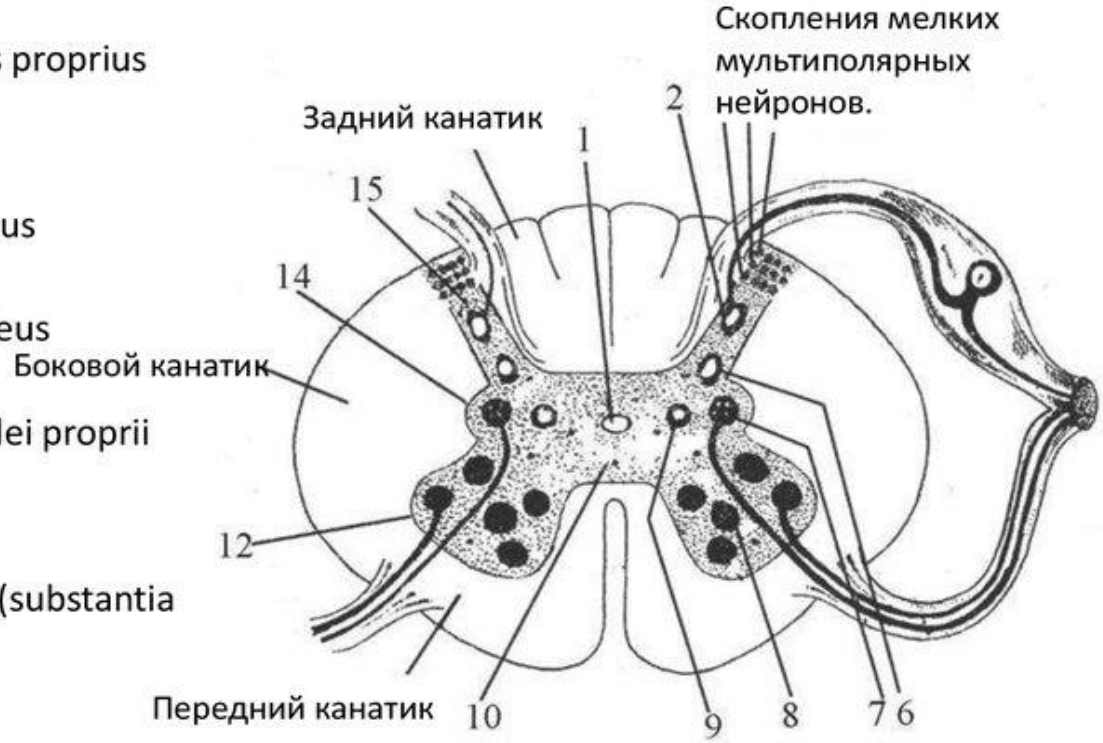

Спинной мозг имеет сегментарное, билатеральное строение. Внутреннее его ядро образовано серым веществом, состоящим из нейронных клеток, немиелинизированных аксонов, глиальных клеток и кровеносных сосудов.

СПИННОЙ МОЗГ. СТРОЕНИЕ.

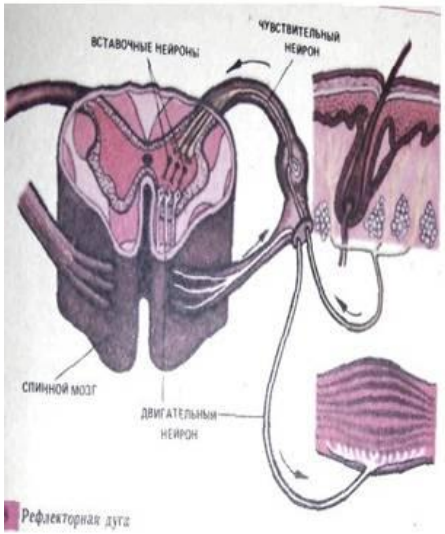

Рефлекторная дуга

- **Функции спинномозговых корешков были выяснены при помощи методов перерезки и раздражения.**
- **Выдающийся шотландский анатом и физиолог Белл и французский исследователь Мажанди установили, что при односторонней перерезке передних корешков спинного мозга отмечается паралич конечностей этой же стороны, чувствительность же сохраняется полностью.**

Перерезка задних корешков приводит к утрате чувствительности, двигательная функция при этом сохраняется.

Таким образом, было показано, что афферентные импульсы поступают в спинной мозг через задние корешки (чувствительные), эфферентные импульсы выходят через передние корешки (двигательные).

- Наружное белое вещество состоит из пучков миелинизированных аксонов, передающих импульсы к спинному мозгу и от него.
  Серое вещество- это столбы, а на разрезе - рога (*cornu anterius*, *posterius*). Передние и задние рога связаны промежуточной зоной серого вещества, -которая формирует боковые рога — *cornu laterale* (от Ⅰ грудного до Ⅱ — Ⅲ поясничных позвонков).
  В задних рогах нервные клетки получают информацию от сенсорных нервных клеток тела о таких параметрах, как осязание, температура, мышечная активность и равновесие тела. Расположенные только в центральной части спинного мозга нервные клетки боковых рогов отслеживают и регулируют работу внутренних органов. Передние рога содержат нервные клетки, передающие импульсы по нервным волокнам к мышцам скелета, вызывая их сокращение и движение.

- В заднем роге располагаются губчатая зона и студенистое вещество (их отростки образуют собственные пучки спинного мозга, обеспечивая связь сегментов), собственное и грудное ядра, а между задним и боковым рогом -сетевидная формация спинного мозга.

- В боковом роге находятся медиальное промежуточное ядро (чувствительное) и латеральное промежуточное ядро (вегетативное, симпатическое). Между передним и задним рогами в крестцовых сегментах (S_{II} — S_{IV}) находятся парасимпатические ядра.

Спинной мозг

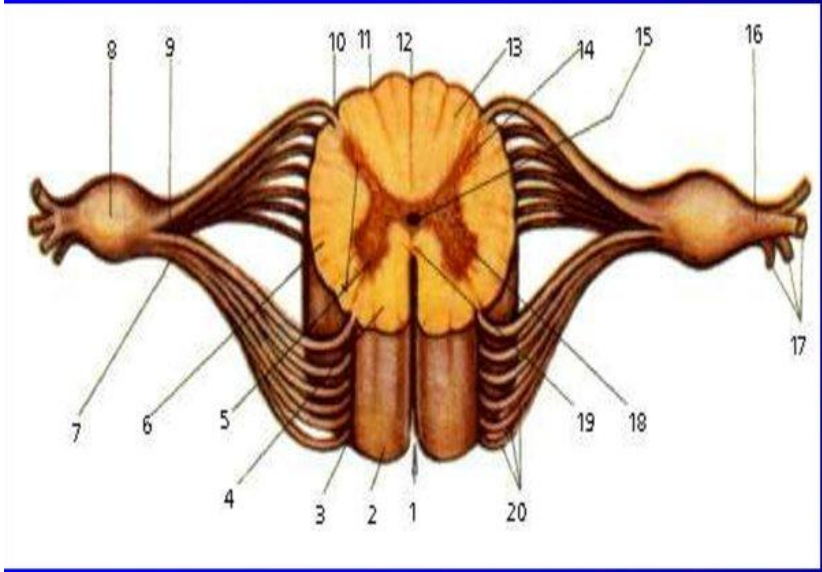

- Построен симметрично.
- На его поверхности находятся 6 борозд.
- 1. Передняя срединная щель
- 2. Задняя срединная борозда
- 3. Передняя латеральная борозда (2).
- 4.Задняя латеральная борозда (2).

- Передний рог содержит 5 двигательных ядер (переднемедиальное, переднелатеральное, заднемедиальное, заднелатеральное, центральное), а также двигательные ядра добавочного и диафрагмального нервов. В одном сегменте насчитывают около 3 тысяч мотонейронов.
- В двигательных ядрах есть: большие мотонейроны для пирамидных путей, малые - для экстрапирамидных и гамма-мотонейроны - для ретикулярных путей.
- Благодаря связям между двигательными ядрами устанавливаются:
- центр тяжести;
- согласованность движений туловища и конечностей;
- согласованность движений правых и левых конечностей при ходьбе и беге.
- Основная масса серого вещества - это рассеянные клетки (*cellulae disseminatae*), относящиеся к собственному аппарату спинного мозга.

—

Внутреннее строение спинного мозга

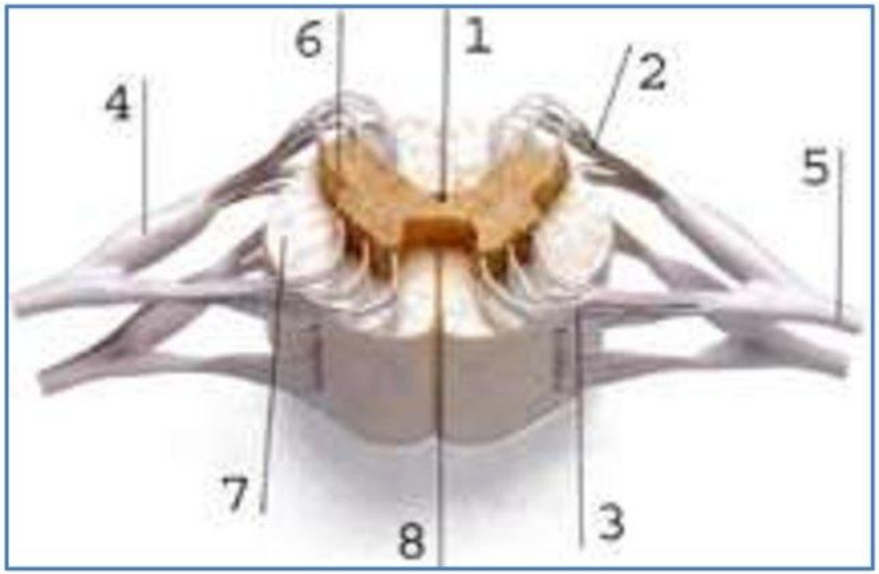

1 – центральный канал;
2 – задний корешок спинно-мозгового нерва;
3 – передний корешок спинно-мозгового нерва;
4 – позвоночный нервный узел;
5 – спинно-мозговой нерв;
6 – серое вещество ("бабочка");
7 – белое вещество;
8 – передняя срединная борозда.