Курс функционального мышечного тестирования мышечно-скелетной терапии детензор-терапии

Функциональое мышечное тестирование (ММТ) является методом определения степени мышечной слабости, полученной в результате заболеваний, повреждений или отсутствия упражнений.

Функциональное мышечное тестирование (ФМТ)

… функциональное мышечное тестирование, проведенное в определенных условиях, позволяет не только установить наличие слабости мышцы, но и причину ее возникновения

Анатомическая терминология

- Дистальный (антоним: *проксимальный*) — дальний
- Латеральный (антоним: *медиальный*) — боковой
- Медиальный (антоним: *латеральный*) — серединный
-
- Проксимальный (антоним: *дистальный*) — ближний
- Вентральный (антоним: *дорсальный*) — брюшной

Анатомическая терминология

Обозначение направлений

- Образования, лежащие ближе к срединной плоскости — медиальные, *medialis*, а расположенные дальше — латеральные, *lateralis*. Образования, расположенные на срединной плоскости называют срединными, *medianus*. Например, щека располагается *латеральнее* крыла носа, а кончик носа — *срединная* структура. Если орган лежит между двумя соседними образованиями, его называют промежуточным, *intermedius*.
- Образования, расположенные ближе к туловищу будут *проксимальными* по отношению к более удалённым, *дистальным*.

Анатомическая терминология

Проксимальный и дистальный

- Термином сгибание, *flexio*, обозначают движение одного из костных рычагов, при котором угол между сочленяющимися костями уменьшается. Например, когда человек садится, при сгибании в коленном суставе уменьшается угол между бедром и голенью. Движение в противоположном направлении, то есть, когда происходит выпрямление конечности или туловища, а угол между костными рычагами увеличивается, называется разгибанием, *extensio.*
- Исключением является голеностопный (надтаранный) сустав, в котором разгибание сопровождается движением пальцев вверх, а при сгибании, например, когда человек встаёт на цыпочки, пальцы движутся книзу. Поэтому сгибание стопы называют также *подошвенным сгибанием*, а разгибание стопы обозначают термином *тыльное сгибание*.

Анатомическая терминология

- Приведение, *adductio*, и отведение, *abductio*. Приведение — движение кости по направлению к срединной плоскости тела или (для пальцев) к оси конечности, отведение характеризует движение в противоположном направлении. Например, при отведении плеча рука поднимается в сторону, а приведение пальцев ведёт к их смыканию.
- Под вращением, *rotatio*, понимают движение части тела или кости вокруг своей *продольной оси*. Например, поворот головы происходит благодаря вращению шейного отдела позвоночника. Вращение конечностей обозначают также терминами пронация, *pronatio*, или *вращение кнутри*, супинация, *supinatio*, или *вращение кнаружи*. При пронации ладонь свободно висящей верхней конечности поворачивается кзади, а при супинации — кпереди. Пронация ориентирует носок стопы внутрь, а супинация — кнаружи. Если при движении вокруг всех трёх осей конец конечности описывает окружность, такое движение называют круговым, *circumductio*.
- Мнемоническое правило запоминания терминов супинация и пронация

  Для запоминания направления движения кисти руки при супинации и пронации обычно используют аналогию с фразой *«Суп несу, суп пролил»*.

МИОЛОГИЯ

- 1) поперечно-полосатые мышцы – это активная часть двигательного аппарата. Поддерживают позу тела, перемещают его в пространстве, осуществляют дыхательные движения;
- 2) гладкие мышцы, находятся в стенках внутренних органов, кровеносных сосудов и кожи. Их сокращение и расслабление происходит непроизвольно и медленно.
- 3) сердечная мышца, автоматизм.

ФУНКЦИИ

- По функциям мышцы делятся на:
- – сгибатели
- – разгибатели
- – отводящие
- – приводящие
- – супинаторы
- – пронаторы

Мышцы, выполняющие одинаковые функции называются синергисты, противоположные – антагонисты.

- **Мышца обладает**:
- а) сократимостью
- б) растяжимостью
- в) эластичностью, т.е. способностью принимать первоначальную форму по прекращению действия сил, вызвавших ее деформацию
- г) тонусом – непроизвольным постоянным напряжением
- д) вязкостью, т.е. после растяжения мышца возвращается к исходной длине не мгновенно, а постепенно.

Типы мышечных сокращений

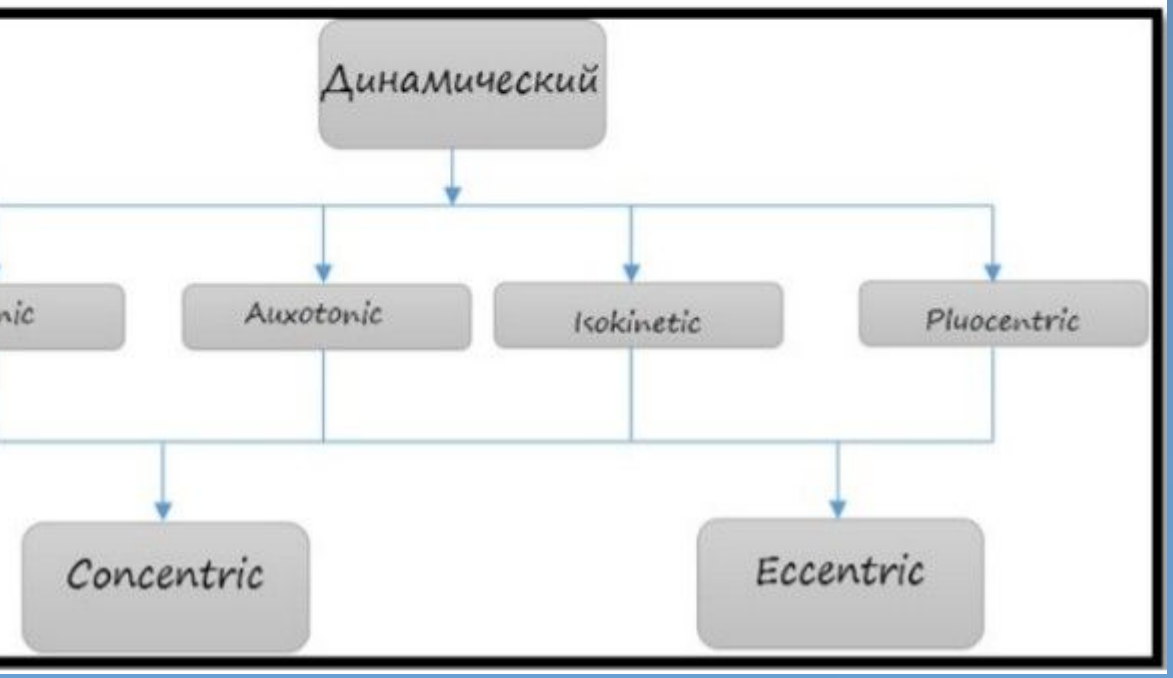

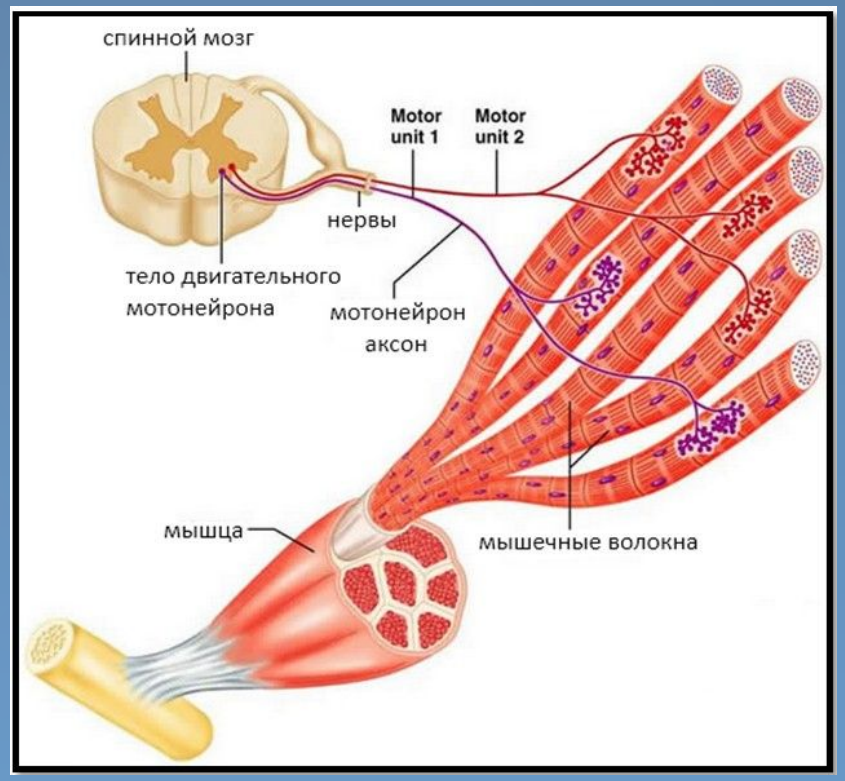

ДС являются изотоническими– те, в которых мышца изменяет свою длину, когда она сжимается в процессе движения. Изотонические сокращения (ИС) позволяют осуществлять людям свою привычную деятельность, передвигаться. Выделяют два типа ИС, это:

Концентрическое – наиболее распространенное и часто встречаемое в повседневной деятельности. Подразумевают укорочение мышцы за счет ее сокращения (сжатия). Пример – сгибание руки в локтевом суставе, в результате чего происходит концентрическое сокращение мышцы двуглавой мышцы плеча, бицепса.

Эксцентрическое – полная противоположность концентрическим. Возникает, когда мышца удлиняется во время сокращения. Пример – при ударе по мячу ногой, квадрицепс сокращается концентрически, а мышцы задней поверхности бедра сокращаются эксцентрически.

Статические сокращения - само название говорит за себя, статика, т.е. нет движения, не происходит изменения в удлинении/укорочении. Такие сокращения называются **изометрическими**. Пример – удержание объекта перед собой (сумки в магазине), когда вес тянет вниз, но мышцы сжимаются, чтобы удержать предмет на нужном уровне.

Изокинетические сокращения В изокинетических сокращениях (Iso=постоянно, kinetic=движение) мышцы могут работать при постоянной скорости на каждом этапе движения, против заданного сопротивления. Это позволяет работающим мышцам и мышечным группам создать высокую степень напряженности на всех участках диапазона движения. Данный тип сокращений эффективен для равномерного развития силы мускулатуры при любых углах движения. Это динамические сокращения и при них изменяется длина мышцы. Определяющей характеристикой ИС мышц является то, что они приводят к движениям с постоянной скоростью.

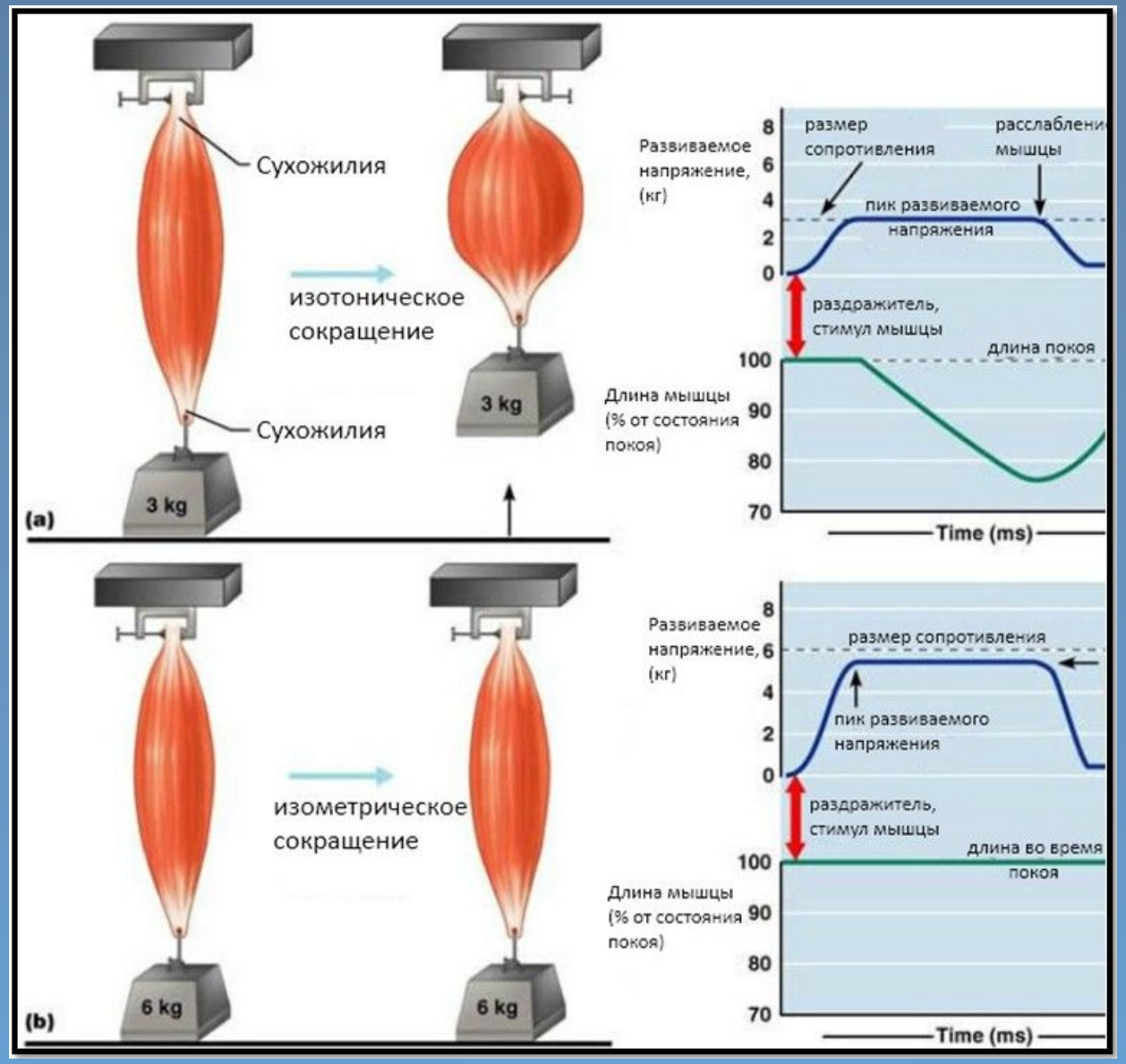
Сухожилия
изотоническое сокращение
Сухожилия
3 kg
3 kg
(a)
Развиваемое напряжение, (кг)
размер сопротивления
расслаблени мышцы
пик развиваемого напряжения
раздражитель, стимул мышцы
длина покоя
Длина мышцы (% от состояния покоя)
Time (ms)
изометрическое сокращение
6 kg
6 kg
(b)
размер сопротивления
пик развиваемого напряжения
раздражитель, стимул мышцы
длина во время покоя

- **Главной задачей функционального мышечного тестирования (ФМТ) является оценка функциональной способности мышцы, проявляющие способность развивать силу, адекватную прилагаемому сопротивлению, а так же проявляющие способность к адаптации при наращивании сопротивления и движения**
- При мышечном тестировании для каждой мышцы или мышечной группы используют специфическое движение, названное тестовым движением. Метод ФМТ представляет собой разработанные и систематизированные движения для отдельных мышц и мышечных групп, причем каждое движение совершается с точно определенного исходного положения – тестовой позиции.
  По характеру выполнения тестового движения, по сопротивлению, которое при этом преодолевается, судят о силе и функциональных возможностях исследуемых мышц.

- Основные принципы ФМТ - оценка по степени нарушения (шкала 6 степеней), применение гравитации и функционального сопротивления в качестве критериев сохранились до настоящего времени. Вместе с тем ФМТ дополнилось тестами, включающим новые мышечные группы, адекватными исходными положениями и боле точными тестовыми движениями.
  Все это представило возможность уже со значительной точностью определять степень ослабления или полной потери силы данной мышцы или мышечной группы, а также дифференцировать малейшие заместительные движения.
  Оно является ценным и обязательным дополнением к электродиагностике и ЭМГ, давая клиническую оценку способности пациента к активной мышечной деятельности.

Правила тестирования

- Создать условия, при которых в мышце в норме сила и тонус повышаются: при этом важно произвести изометрическое сокращение исследуемой мышцы и выполнить движение, в котором исследуемая мышца является агонистом.
- Кроме того, необходимо исключить влияние других мышц. Для этого важно правильно выполнить исходное положение, при котором мышечные волокна располагаются по линии сокращения, что позволяет произвести его с незначительным усилием (исключая включение синергистов).
- **Исходное положение**:
  пациент расслаблен, дыхание свободное, по команде специалист принимает исходное положение, выполняя изометрическое сокращение таким образом, чтобы при тестировании движение имело однонаправленный характер, специалист визуально контролирует отсутствие синкинезии в соседних регионах и включение в движение мышц-синергистов. Далее он располагает ладонь своей руки таким образом, чтобы пациент, оказывая давление на руку врача, производил изометрическое сокращение исследуемой мышцы в необходимом направлении.

Проведение теста

- 1-я фаза: рука специалиста - барьер для движения, пациент производит умеренное изометрическое сокращение, оказывая давление на руку специалиста.
- 2-я фаза: рука специалиста - барьер для движения, пациент по команде врача пытается увеличить силу изометрического сокращения.
- 3-я фаза: врач производит кратковременное растяжение мышцы, пациент пытается сохранить исходную длину мышцы.

Основные ошибки при тестировании

- Неправильное исходное положение => Включение в движение синергистов
- Выполнение первой фазы тестирования с максимальной силой => Быстрое утомление мышцы. Включение в движение синергистов
- Специалист работает в уступающем режиме (возникает концентрическое сокращение тестируемой мышцы) =>Тонус не изменяется
- Врач работает в подавляющем режиме (возникает эксцентрическое сокращение тестируемой мышцы) => Тонус снижается
- Пациент задерживает дыхание или касается участков своего тела => Проводится терапевтическая локализация
- Врач касается суставов пациента => Проводится терапевтическая локализация

Диагностические признаки тонусно-силовой характеристики мышцы в норме:

1 фаза - оценивается исходная сила сокращения мышцы в виде анализа степени сопротивления руки пациента руке врача.

2 фаза - диагностируется степень увеличения силы сокращения мышцы пациента в ответ на команду врача.

3 фаза - анализируется дополнительное увеличение силы сокращения в ответ на растяжение мышцы (симптом натянутой струны

Функциональная мышечная слабость и сверхоблегченность

- Функциональная мышечная слабость и сверхоблегченность (гиперфасилитация) - функциональные (обратимые) нарушения организма, появляющиеся в условиях неврологической дезорганизации, возникающей при дефиците афферентации или её избытке (механической, химической или энергетической).
- Избыточная афферентация часто расценивается организмом как стресс-ситуация. Различают: химический стресс - интоксикация (бактерии, вирусы, паразиты, радиация, тяжелые элементы, химические соединения); эмоциональный - (событие, вызвавшее повышенную эмоциональную реакцию - робость, гнев, горе, обида и т. п.); механический - (раздражение рецепторов твердой мозговой оболочки, нервного корешка и др.)

Диагностические признаки функциональной слабости мышцы

- 1 фаза - оценивается сопротивление руки пациента
- 2 фаза - диагностируется отсутствие увеличения силы сокращения мышцы пациента, в ответ на его команду. Одновременно пальпируется появление крупноамплитудного тремора.
- 3 фаза - выявляется отсутствие увеличения силы в ответ на растяжение мышцы (симптом растянутой резины).

Исходное положение

- **Исходное положение (тестовая позиция)** выбирают таким образом, чтобы обеспечить условия для изолированного выполнения тестируемого движения. Чтобы правильно оценить состояние тестируемых мышц, необходимо зафиксировать одно из мест их прикрепления (всегда проксимальное). Это можно осуществить, используя несколько способов.

Важным способом дополнительной стабилизации, используемым при тестировании является так называемый **контрнажим**. С его помощью тестируемый сегмент поддерживают в правильной позиции, фиксируя возможное нарушение исходного положения вследствие приложения мануального сопротивления.

Тестовое движение

- **Тестовое движение** это работа исследуемых мышц, при которой они воздействуют на определенный сегмент конечности, в строго определенном направлении и амплитуде движения.
- При тестировании следует иметь в виду, что невозможность совершить требуемое движение в полном объеме может быть связана не только с мышечной слабостью, но и с механическим дефектами, например, укорочением связок мышц антагонистов, с фиброзом капсулы, с неконгруэнтностью суставных поверхностей и др.
  Вот почему, прежде чем приступить к тестированию, специалист должен проверить путем пассивного движения, свободен ли сустав.

  Перед тестированием необходимо определить объем движения в исследуемом суставе. При проведении тестирования изометрическим сокращением исследуемой мышцы пациенту предлагается задержать соответствующую часть тела в определенной точке антигравитационной дуги движения, при этом могут наблюдаются заместительные движения. Для этого необходимо сокращение тех же мышц и с той же силой, как и при осуществлении концентрического движения до места этой координаты. Изометрическое тестирование целесообразно проводить у пациентов с низкой двигательной культурой и нарушенным двигательным паттерном. Если пациент удерживает заданную позицию, то мышечная сила соответствует 3-м баллам, если не удерживает — то менее 3 баллов.

Тяжесть части тела

- **Тяжесть части тела, перемещаемой тестируемыми мышцами**, является важным критерием оценки их силы. Для обозначения этой тяжести в ФМТ используют термин «гравитация». В зависимости от исходного положения тестовое движение может быть направлено совершенно вертикально вверх, против гравитации, то есть быть антигравитационным. **Соответственно и позиция называется антигравитационной.** В данном случае тестируемые мышцы должны развить силу, превышающую тяжесть перемешаемой ими части тела, для того чтобы осуществилось движение. Когда тестовое движение осуществляется в горизонтальной плоскости, мышцы должны преодолеть только трение между частью тела и опорой.
- Способность тестируемых мышц осуществлять антигравитационное движение в полном объеме принято считать одним из главных критериев при оценке ФМТ — удовлетворительная степень, или трем баллам по шестибалльной системе, что соответствует 50% сохранившейся функции. Эта степень указывает на функциональный порог, на занимаемое среднее положение между полной потерей мышечной функции и нормальной силой мышцы. Совершение движения при элиминированной гравитации соответствует слабой степени (2 по шестибалльной системе), или около 30% сохранившейся мышечной силы.
- В зависимости от исходного положения пациента тестовое движение может быть направлено вертикально вверх, против гравитации, то есть быть антигравитационным. Соответственно и позиция называется антигравитационной.

  Способность тестируемых мышц осуществлять антигравитационное движение в полном объеме принято считать одним из главных критериев при оценке ФМТ – удовлетворительная степень (3 балла) указывает на функциональный порог, на занимаемое среднее положение между потерей мышечной функции и нормальной силой мышц.

Мануальное сопротивление

- **Функциональное сопротивление**, которое исследующий оказывает при тестировании, является другим основным критерием для оценки мышечной силы. Чтобы ФМТ могло быть максимально объективным, точным и воспроизводимым диагностическим методом, необходимо чтобы мануальное сопротивление всегда было стандартным в отношении локализации, направления и способа применения.
- Как правило, **местом оказываемого сопротивления** является дистальная часть сегмента тела, которую перемещает тестируемая мышца. Это дает возможность исследующему использовать максимально длинное плечо рычага и употребить меньшую силу для преодоления тестируемых мышц. Если исследующий напрягается и использует большую силу (при коротком плече рычага), оценка будет неточной.
- **Направление оказываемого сопротивления** должно быть строго противоположным линии действия тестируемой мышцы или тестируемому физиологическому направлению движения сустава. Особенно важно соблюдать это при тестировании отдельных мышц. Каждая мышца тела человека обладает специфической линией натяжения, и малейшее отклонение в направлении противопоставляющего сопротивления приводит к противодействию какой-либо другой мышцы, что приводит к ошибкам в оценке.

Существует **три способа применения мануального сопротивления**

- 1. ***Непрерывное равномерное сопротивление в объеме всего тестового движения***. Этот способ, однако, связан с некоторыми неудобствами и неточностями. Исследование утомительно как для исследуемого, так и для исследующего. Этот способ нельзя применить в тех случаях, когда имеется ограничение тестового движения - контрактура сустава, болезненность и пр.
- 2. **САМЫЙ ТОЧНЫЙ**:***Тест«превозмогания» или «преломления».*** В определенной точке объема движения сопротивление увеличивается до степени, позволяющей преодолеть силу тестируемых мышц, превозмочь ее и «преломить» движение. Именно сопротивление, необходимое для «преломления», является критерием мышечной силы. Исследующий должен усиливать сопротивление постепенно. Это дает возможность сделать более точную оценку, а тестируемые мышцы смогут ответить на повышение требования и развить свою максимальную силу.
- Этот способ применения мануального сопротивления считается самым точным. Он также позволяет производить тестирование силы мышц при наличии ограниченного объема движения (контрактура сустава) или же выбирать желаемый сектор движения при болезненности.
- 3. ***Изометрический тест.*** Пациент делает попытку совершить тестовое движение, противодействуя адекватному, не уступающему, зафиксированному сопротивлению со стороны исследующего. Этот тест может быть также использован при ограничении движения (контрактуры суставов) или при болезненности, так как его можно осуществить в любой точке объема движения. Однако этот способ менее точен по сравнению с тестом превозмогания, особенно когда мышцы приближаются к состоянию своего максимального сокращения.

Оценка мышечной силы

- **Оценку мышечной силы** производят на основании нескольких критериев, из которых наиболее **важными являются мануальное сопротивление и гравитация,** а объем тестируемого движения и видимое или пальпаторное сокращение исследуемых мышц имеют сравнительно меньшее значение.
- При этом исходят из силы нормальной мышцы конкретного индивидуума и определяют степень оставшейся, сохранившейся силы исследуемой мышцы. Следует подчеркнуть, что эта оценка является весьма относительной, так как основа ее — сила нормальной мышцы обследуемого — понятие, имеющее в области ММТ весьма широкое и относительное значение. Оно зависит конкретно от индивидуума, то есть от ожидаемой силы, соответствующей его полу, возрасту, конституции.

Оценка мышечной силы

- Производится согласно 6 степеням. Для групп мышц, для которых гравитация является основным критерием тестирования, оценка осуществляется следующим образом: степень **5**, нормальная, normal (**N**): определяет силу соответствующей нормальной мышцы; она может совершить полный объем движения. противодействуя гравитации и максимальному мануальному сопротивлению;
степень **4**, благоприятная, good (**G**): мышца в состоянии совершить полный объем движения, противодействуя гравитации и умеренному мануальному сопротивлению; соответствует приблизительно 75% силы нормальной мышцы;
степень **3**, удовлетворительная, fair (**F**): мыщца может совершить полный объем движения, противодействуя гравитации (дополнительное сопротивление не используется); соответствует приблизительно 50% силы нормальной мышцы;
степень **2**, слабая, poor (**P**): мышца в состоянии совершить полный объем движения, но при элиминированной гравитации; не может преодолеть силу тяжести тестируемой части тела; соответствует приблизительно 25-30% силы нормальной мышцы;
степень **1**, следы движения, trace (**T**): при попытке сделать движение наблюдается видимое и пальпаторное сокращение мышцы, но недостаточной силы, чтобы совершить какое бы то ни было движение тестируемым сегментом; соответствует приблизительно 5-10% силы нормальной мышцы;
степень **0**, nula (**N**): при попытке совершить движение мышца не дает никакого видимого и пальпаторного сокращения.
Степени 5, 4 и 3 называются также функциональными.

Оценка мышечной силы

- Для групп мышц, для которых гравитация не является решающим фактором при оценке мышечной силы, степени 5, 4 характеризуются количеством мануального сопротивления, оказываемого специалистом. Степень 3 выражает выполнение полного объема движения, а степень 2 – неполного.
  Для лицевой мускулатуры, особенно где нет суставов и соответственно отсутствует объем движения, естественным критерием является специфическая мимика тестируемой мышцы. В связи с тем, что объективная оценка затруднена, была предложена **редуцированная схема оценки: нормальная, удовлетворительная, следы и нулевая**.
- Не следует забывать, что оценка при ММТ является относительной и главное – функциональной. Она не позволяет непосредственно сравнить уровень абсолютно сохранившейся силы мышц двух различных мышечных групп, например, верхних и нижних конечностей или мышц различных пациентов (Бонев Л. и др., 1978).

Протокол осмотра

- В протоколе осмотра пациента отражаются данные тестирования о тонусе, боли. Тестирование проводится в соответствии с классификацией ISCSCI (International Standards for Neurological and Functional Classification of Spinal Cord Injury).
- **Исследуются десять ключевых движений, соответствующие определенным сегментам:**
- — C5 — сгибание локтевого сустава (двуглавая мышца, m. brachialis);
- — C6 — разгибание запястья (m. extensor carpi radialis longus и т. brevis);
- — C7 — разгибание локтевого сустава (трехглавая мышца);
- — C8 — сгибание пальцев (m. flexor digitorum profundus) по среднему пальцу;
- — T1 — отведение мизинца (abductor digiti minimi);
- — L2 — сгибание бедра (m. iliopsoas);
- — L3 — разгибание голени (m. quadriceps);
- — L4 — разгибание стопы (тыльное сгибание, m. tibialis anterior);
- — L5 — разгибание I пальца (т. extensor hallucis longus);
- — S1 — сгибание стопы (подошвенная флексия, m. gastrocnemius, m. soleus). Суммарный балл двигательной активности не может превышать 100.

Протокол осмотра

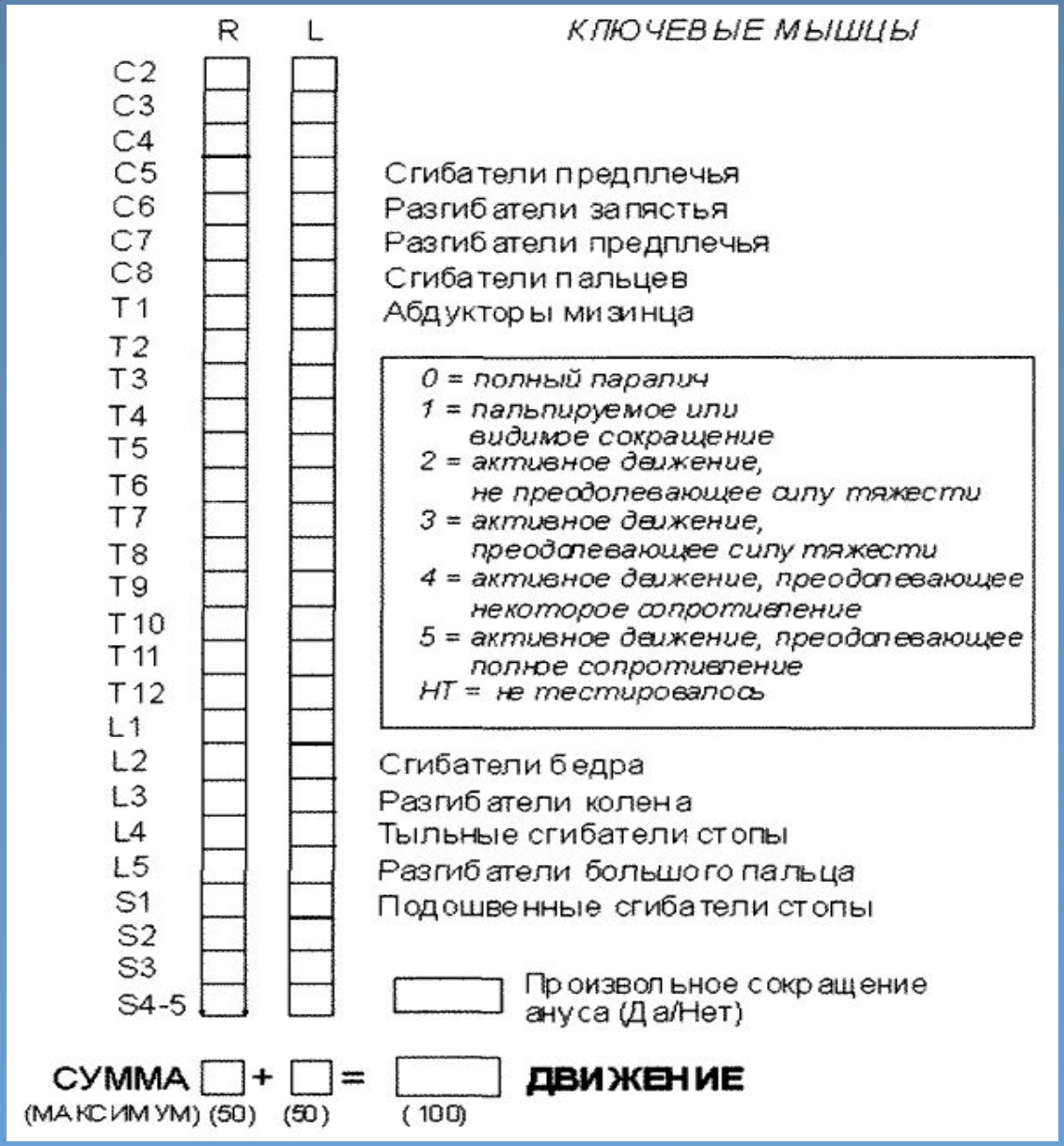

Тесты

- Особое значение в практике остеопатической медицины имеет определение функциональной силы основных постуральных мышц, то есть мышц, принимающих участие в поддержании позы.
- К ним относятся: **выпрямитель туловища, ягодичные мышцы, подвздошно-поясничная мышца, прямая мышца живота, мышцы шеи.**
- **Для определения функциональной силы прямых мышц живота обследуемому из положения сидя, руки за головой, ноги максимально согнуты в коленных суставах, предлагается медленно и плавно в течение 45 с перейти в положение лежа Невозможность медленного опускания тела в течение указанного времени свидетельствует о снижении функциональной силы прямых мышц живота. Для определения функциональной силы косых мышц живота обследуемому предлагается выполнить следующее задание: в положении сидя максимально согнуть ноги в коленях, развернуть туловище на 45°, отклониться назад на 45° и удержать данную позу в течение 45 с. При повороте туловища вправо тестируется левая наружная и правая внутренняя косые мышцы живота; при повороте влево - правая наружная и левая внутренняя косые мышцы живота. Невозможность удержать указанное положение в течение 45 с рассматривается как функциональная слабость косых мышц живота.**
  Для оценки функциональной силы мышц-разгибателей позвоночника обследуемому, находящемуся в положении лежа на животе, руки вытянуты вперед, предлагается одновременно максимально приподнять слегка разведенные руки и ноги на 10-15 см и удержать данную позу в течение 60 с. Если обследуемый не может удержать тело в данной позе 60 с, то данная ситуация расценивается как слабость мышц-разгибателей спины.
  При оценке суммарной и дифференцированной функциональной силы ромбовидных мышц совместно с передними зубчатыми мышцами обследуемый находится в положении лежа на животе, пальцы стоп упираются в кушетку, руки согнуты в локтевых суставах, кисти на уровне сосков. Ему предлагают медленно отжаться, равномерно приподнимая верхнюю и нижнюю части тела над кушеткой Если при выполнении теста правая и левая ромбовидные мышцы включаются в работу не одновременно или происходит асимметричное отклонение лопаток от грудной клетки, то это расценивается как слабость мышцы на стороне «оттопыривающейся» лопатки.

ТЕСТЫ НА ФУНКЦИОНАЛЬНУЮ СЛАБОСТЬ МЫШЦ

Тело нетренированного (а часто и тренированного) человека очень разбалансированно — одни мышцы расслаблены, другие наоборот перенапряжены.

ТЕСТЫ НА ФУНКЦИОНАЛЬНУЮ СЛАБОСТЬ МЫШЦ

ТЕСТЫ НА ФУНКЦИОНАЛЬНУЮ СЛАБОСТЬ МЫШЦ

ТЕСТЫ НА ФУНКЦИОНАЛЬНУЮ СЛАБОСТЬ МЫШЦ

НОРМА: 30 секунд

ТЕСТЫ НА ФУНКЦИОНАЛЬНУЮ СЛАБОСТЬ МЫШЦ

Компрессионные синдромы
Новые подходы к диагностике

- **Функциональная слабость мышц вследствие нарушения иннервации**

- Большинство мышц имеет иннервацию от нескольких спинномозговых корешков. В связи с этим слабость всех мышц, иннервируемых данным корешком, может служить индикатором преимущественного компрессионного поражения конкретного спинномозгового корешка.
- Проведен анализ только тех мышц, которые легко могут быть подвергнуты мануальному мышечному тестированию.

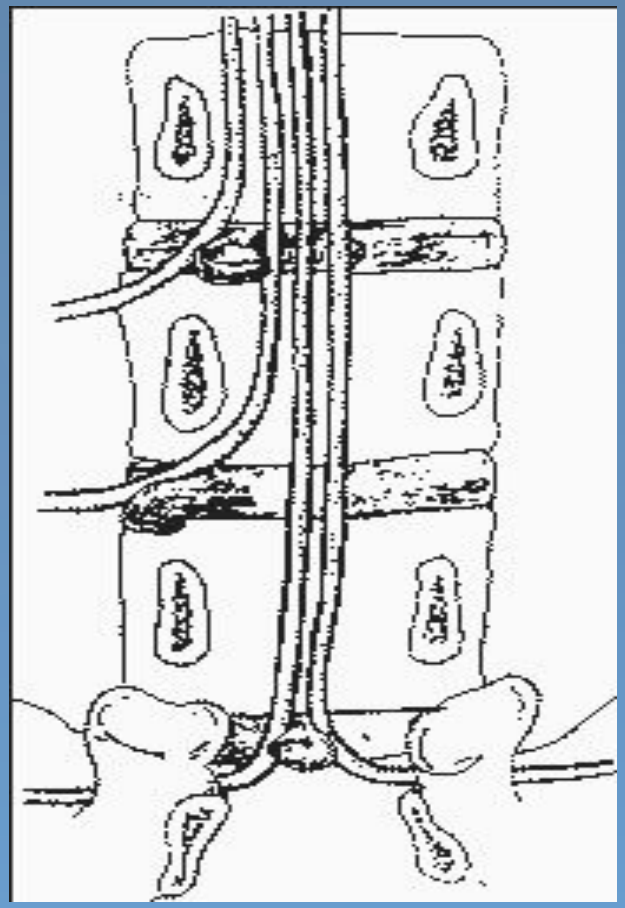

Функциональная слабость мышц вследствие нарушения иннервации

Уровень поражения	Наименование мышцы
C5 (C4)	Надостная, дельтовидная
C6	Плече-лучевая, двуглавая мышцы плеча. Лучевой и локтевой разгибатели кисти
C7	Трехглавая мышца плеча Лучевой флексор кисти
C8	Локтевой флексор кисти
Th1	Червеобразные мышцы
L 4 (5)	Передняя большеберцовая, четырехглавая мышца бедра, мышца, напрягающая широкую фасцию бедра, приводящие мышцы
L 4 (5) S 1	Задняя большеберцовая, разгибатель большого пальца, экстензоры бедра, ягодичные, грушевидная мышцы
S1-S2	Флексоры пальцев

Патобиомеханика

- Функциональная слабость мышц, иннервируемых конкретным спино-мозговым корешком, возникает первой в результате дисфункции корешка любого генеза, до появления клинических проявлений компрессионных синдромов в виде нарушения чувствительной или двигательной функций. Именно гиповозбудимость и снижение силы сокращения функционально расслабленной мышцы способствует тому, что другие мышечные группы, компенсируя биомеханическую несостоятельность, впоследствии приводят к формированию болевых мышечных синдромов в месте их локализации.
- **Диагностика.** Появление функциональной слабости во всех мышцах, иннервируемых пораженным корешком. При этом у пациента нарушается статика и динамика.
- **Мышечная слабость** появляется в двух вариантах:
  - наличие функциональной слабости мышц в положении сидя (стоя);
  - наличие функциональной слабости мышц в положении лежа.
- **Провокация.** Совершение пациентом различных угловых движений - флексия, экстензия, латерофлексия, ротация и их комбинации.
- Подтверждение нарушения иннервации механического генеза -исчезновение или появление функциональной слабости при движении соответствующим отделом позвоночника в различном положении в направлении латерофлексии, ротации.
- **Коррекция.** Устранение функционального блока соответствующего позвоночного двигательного сегмента в направлении, устраняющем функциональную слабость мышц, иннервируемых им.

Функциональное расслабление мышц как индикатор дисфункции корешка С4-С5

- **Иннервируемые мышцы -** надостная, дельтовидная.
- **Нарушение статики -** асимметрия плечевого пояса, надплечье со стороны надостной мышцы смещено каудально, рука приближена к туловищу (слабость дельтовидной мышцы).
- **Тестирование дельтовидной (А) и надостной (Б) мышц для диагностики дисфункции корешков С4, С5 (направление сопротивления руки врача указано стрелкой).**

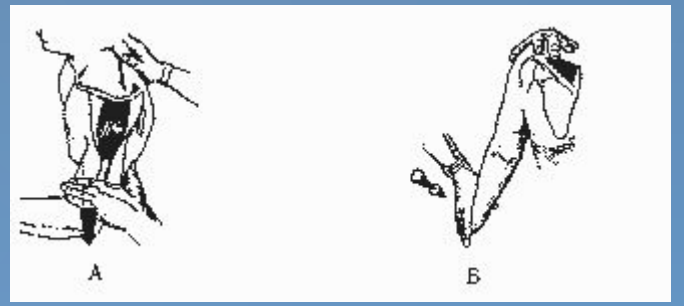

Функциональное расслабление мышц как индикатор дисфункции корешка С6

Иннервируемые мышцы - плече-лучевая и двуглавая мышцы плеча, лучевой и локтевой разгибатели кисти.

Нарушение статики - переразгибание плечевого, локтевого и лучезапястного суставов.

Тестирование двуглавой (А), плече-лучевой (Б), лучевого разгибателя запястья (В), локтевого разгибателя запястья (Г) для диагностики дисфункции корешка С6 (направление сопротивления руки врача указано стрелкой).

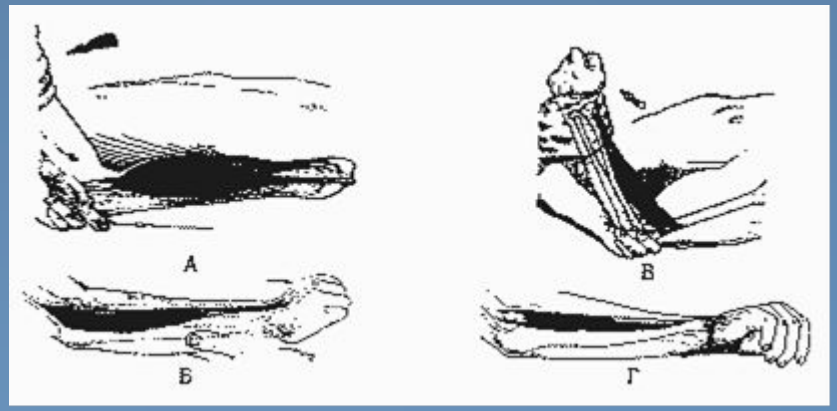

Функциональное расслабление мышц как индикатор дисфункции корешка С7

- **Мышечное тестирование** - функциональная слабость трехглавой мышцы плеча плечевого флексора кисти.
- **Тестирование трехглавой мышцы плеча (А) и лучевого флексора плеча (Б) для диагностики дисфункции корешка С7 (направление сопротивления руки врача указано стрелкой).**

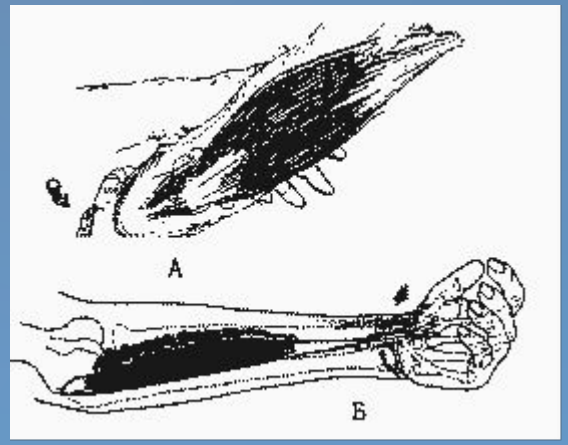

Функциональное расслабление мышц как индикатор дисфункции корешка С8

- **Мышечное тестирование -** функциональная слабость локтевого флексора кисти.
- **Тестирование локтевого флексора кисти для диагностики дисфункции корешка С8 (направление сопротивления руки врача указано стрелкой).**

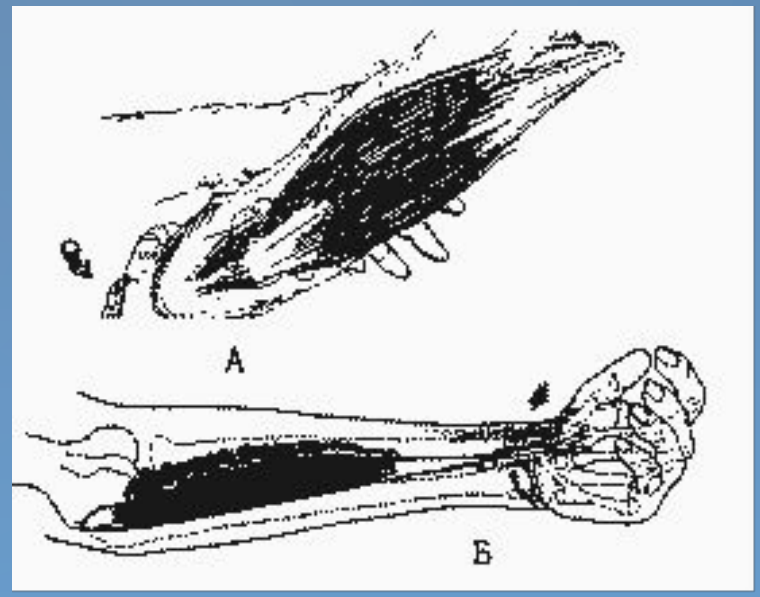

Функциональное расслабление мышц как индикатор дисфункции корешка L4

- **Мышечное тестирование** - функциональная слабость передне большеберцовой, четырехглавой мышц, мышцы напрягающей широкую фасцию бедра, приводящих мышц.
- **Тестирование четырехглавой мышцы бедра (А), приводящих мышц бедра (Б), передней большеберцовой мышцы (В) для диагностики дисфункции корешков L5 и L4 (направление сопротивления руки врача указано стрелкой)**

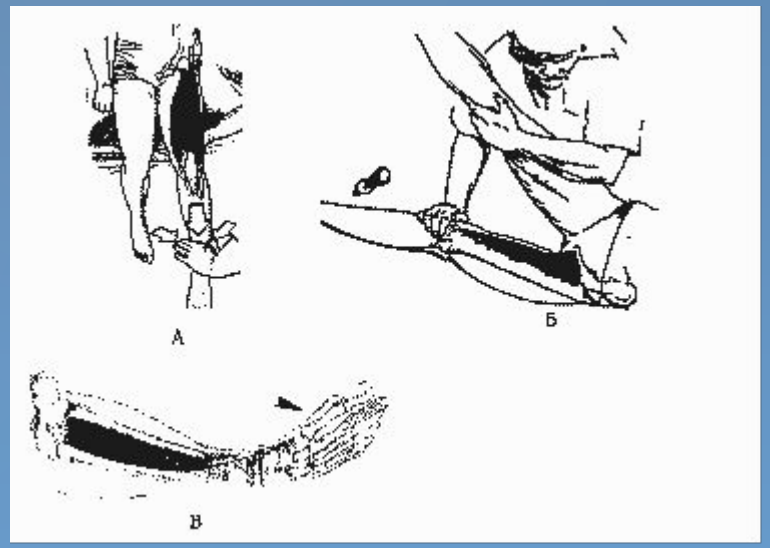

Функциональное расслабление мышц как индикатор дисфункции корешка L5

- **Мышечное тестирование** - функциональная слабость экстензоров бедра, ягодичных и грушевидной мышц характерна для поражения как корешка L5, так и корешка S1, поэтому слабость этих мышц диагностируется при поражении обоих корешков. Функциональная слабость задней большеберцовой и разгибателя большого пальца характерна преимущественно для поражении корешка L5, именно поэтому слабость данных мышц является индикатором не только для диагностики корешка, но и для выбора оптимального варианта мануальной терапии.

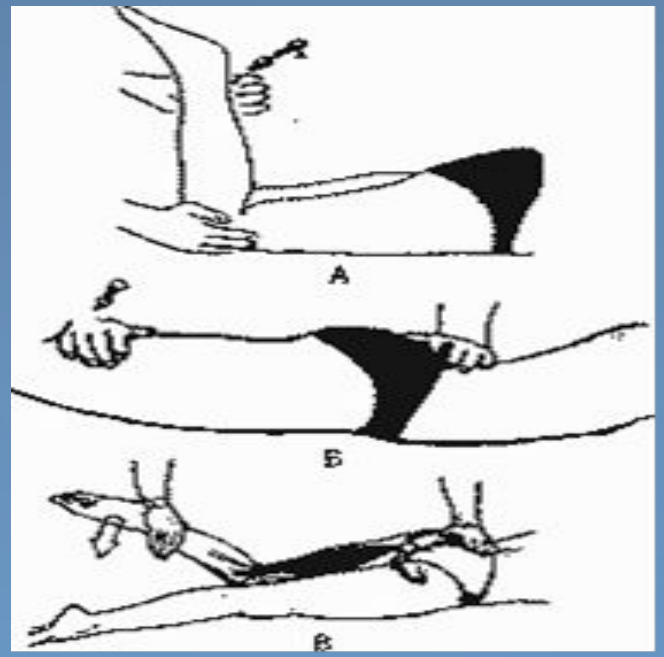

Тестирование мышц бедра - грушевидной (А), большой ягодичной мышцы (Б), экстензоров бедра (В) для диагностики дисфункции корешков L5 и S1 (направление сопротивления руки врача указано стрелкой).

Функциональное расслабление мышц как индикатор дисфункции корешка L5

- **Тестирование мышц голени - задней большеберцовой (А) и разгибателя первого пальца (Б) для диагностики дисфункции корешка L5 (направление сопротивления руки врача указано стрелкой).**

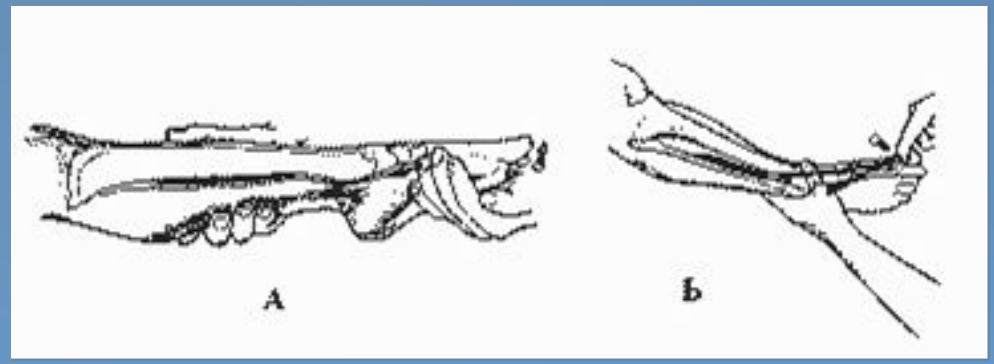

Функциональное расслабление мышц как индикатор дисфункции корешка S1

- **Мышечное тестирование** - функциональная слабость экстензоров бедра, ягодичных и грушевидной мышц характерна для поражения как корешка L5, так и корешка S1, поэтому слабость этих мышц диагностируется при поражении обоих корешков. Функциональная слабость малоберцовых мышц характерна преимущественно в случае поражении корешка S1, именно поэтому диагностика слабости данной мышцы является индикатором не только для диагностики корешка, но и для выбора оптимального варианта мануальной терапии

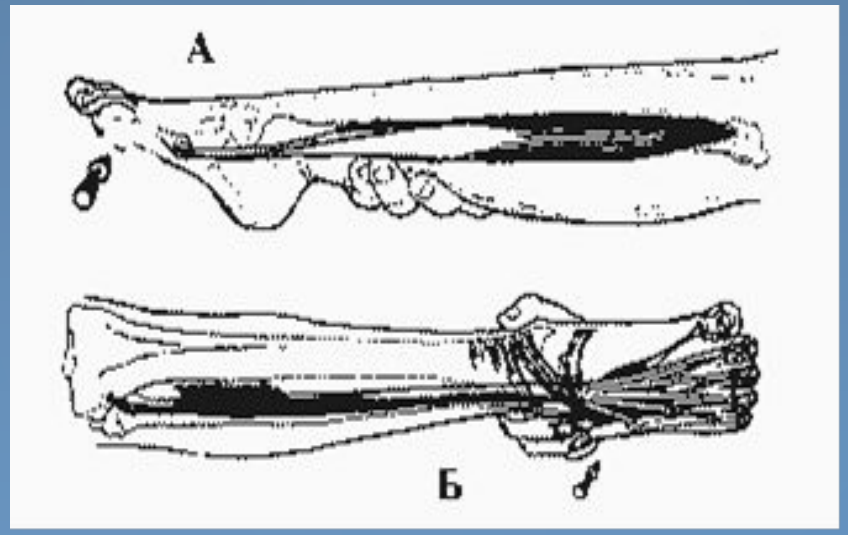

Тестирование мышц голени - большой и малой малоберцовой (А) и третичной малоберцовой (Б) для диагностики дисфункции корешка S1, (направление сопротивления руки врача указано стрелкой).

Мягкие техники мануальной терапии
Мышечно-скелетные техники

«Какие бы различия в постройке мышц мы не наблюдали, общий принцип их строения остается тот же. т. е. в относительно малом объеме и при относительно малой трате материала они в состоянии проявить большую ловкость или возможно большую силу и своей упругостью уменьшать влияние толчка и сотрясений».

П.Ф. Лесгафт

Причины мышечно-скелетных дисфункций

Истощение резервных возможностей перегруженной мышцы, биохимические изменения в мышцах после длительных тонических сокращений в следствие смещений со стороны позвоночного столба, нарушение микроциркуляции в мышцах в сторону ее недостаточности при одновременном усилении метаболизма, начальной стадией формирования локального мышечного гипертонуса (ЛМГ), по сути — триггерного пункта, является остаточное напряжение мышцы. Пусковым моментом — длительное по времени и минимальное по интенсивности статическое (изометрическое) напряжение всей мышцы или ее части.

Причины изометрического напряжения мышцы могут быть следующие:

Неадекватный или неоптимальный двигательный стереотип, врожденные аномалии костного скелета, патология со стороны внутренних органов, психоэмоциональные дистрессы, температурные воздействия и др.

Многие исследователи, детально описывая патобиомеханические, патофизиологические, биохимические и др. изменении в скелетных мышцах, оставляют вне поля зрения один из самых распространенных морфологических субстратов в организме человека— фасциальные структуры. Между тем фасциальные листки пронизывают сотнями перегородок скелетные мышцы, покрывают все структурные части — волокна, пучки, отдельные части и группы мышц.

Высказывание великого русского хирурга Н. И. Пирогова. Он писал: «Структура фасции находится в теснейшей связи с мышцами: удерживание их в определенном положении, боковое сопротивление их сокращениям, увеличение их опоры и силы.»

Мышечно-энергетические техники (МЭТ)

- **МЭТ - это диагностический и лечебный метод для исцеления соматических дисфункций, базирующийся на суставной биомеханике и нейромышечных рефлекторных механизмах.**

- **Нейромышечные механизмы, используемые в МЭТ:** изометрическое напряжение и постизометрическая релаксация, реципрокное торможение, миотатический и антимиотатический рефлексы.

Задачи МЭТ:

- мобилизация гипомобильных суставов;
- растяжение (расслабление) укороченных (гипертоничных) мышц;
- возвращение силы функционально ослабленным мышцам;
- улучшение микроциркуляции в измененных тканях.

Миотатические рефлексы — это рефлексы на растяжение мышцы. Быстрое растяжение мышцы, всего на несколько миллиметров, механическим ударом по ее сухожилию приводит к сокращению всей мышцы и появлению двигательной реакции. Например, легкий удар по сухожилию надколенной чашечки вызывает сокращение мышц бедра и разгибание голени.

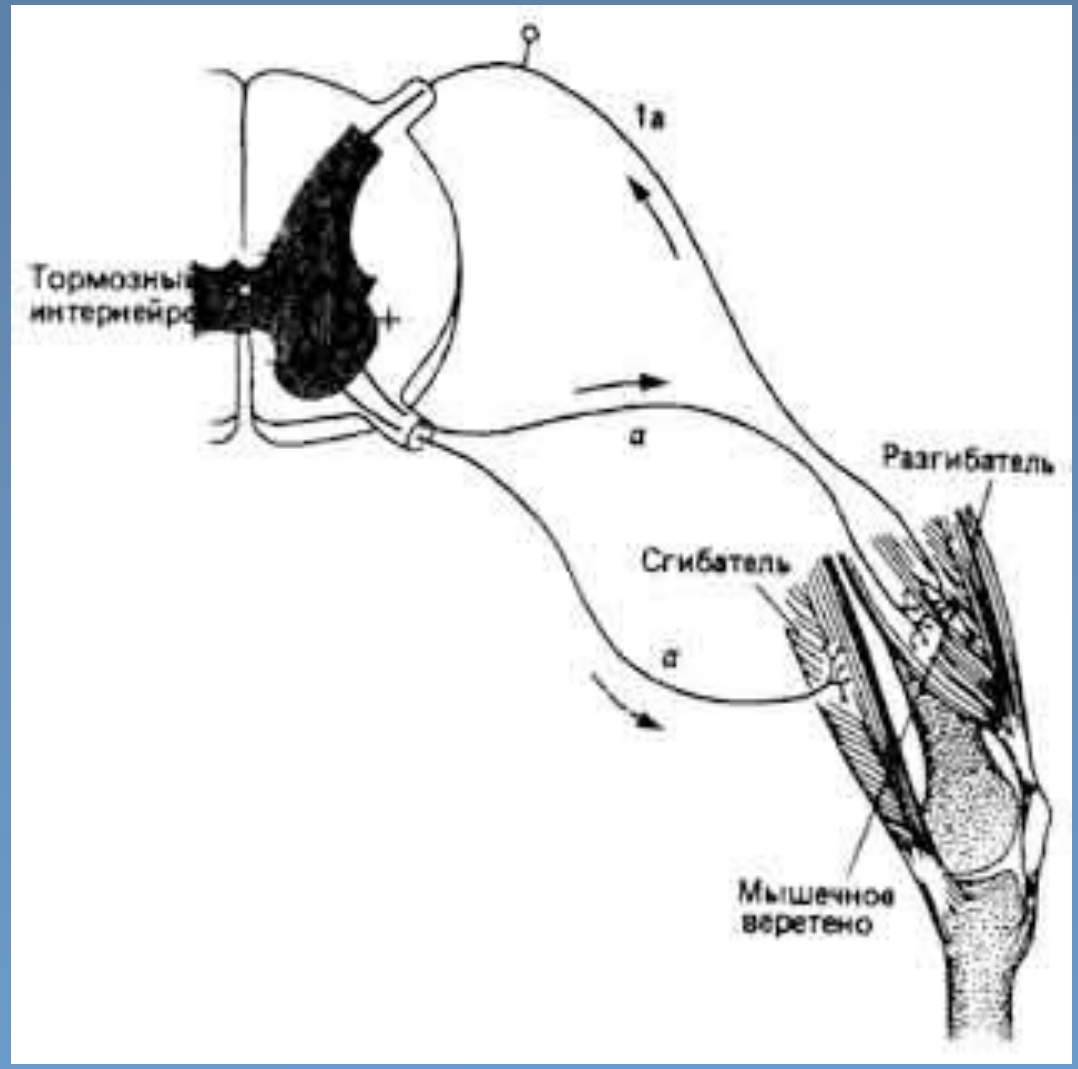

Понятие о барьере

- Для диагностики и коррекции соматических дисфункций любого типа важно понятие о барьере,

- Барьер - та граница, до которой движение осуществляется свободно.
- При этом в норме существует нейтральная линия, от которой ведется отсчет.
- В патологии при ограничении движения в одну сторону формируется новая нейтральность и стирается граница между разными видами существующих в норме барьеров

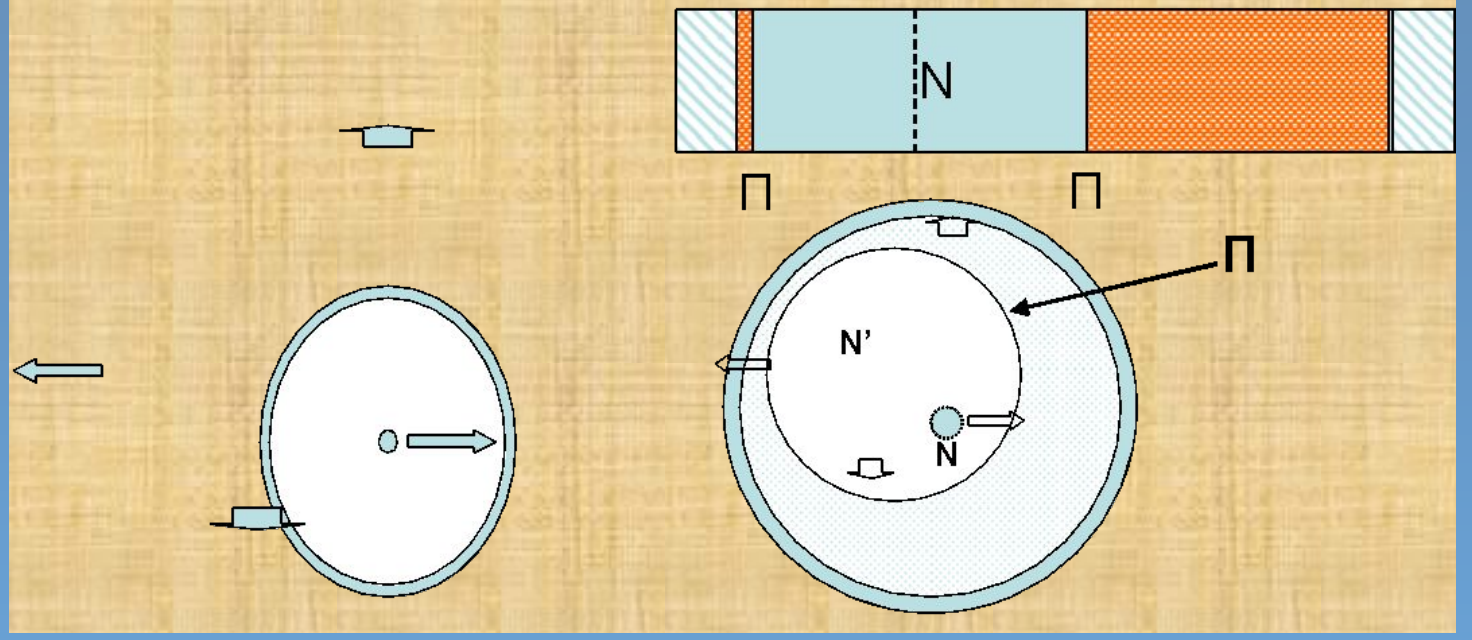

Виды барьеров:

- ***Физиологический*** - граница объема активного движения; обусловлена тонусом мышцы, отражающим активность миотатического рефлекса;

Эластический - граница объема пассивного движения, отражает эластические свойства мышцы, сухожилия или любой другой ткани, содержащей эластические волокна;

Анатомический - граница полного исчерпания возможного насильственно смещения в суставе (или ткани) за предела преднапряжения - попытка преодоления анатомического барьера угрожает нарушением анатомической целостности. Достижение эластического барьера называют преднапряжением. Между границей эластического барьера и анатомическим барьером - т.н. парафизиологическое пространство (отражает запас прочности ткани).

Общие правила проведения МЭТ

1. Первым этапом является придание такого положения дисфункциональному суставу, которое позволит выйти на **первый мышечный барьер** в направлении ограниченного движения с достижением преднапряжения.
2. Определение вектора воздействия МЭТ таким образом, чтобы расслабление мышц дисфункционального сустава максимально способствовало его дальнейшему раскрытию и освобождению.
3. Активное усилие пациента по преодолению сопротивления врача в большинстве приемов должно быть **очень небольшим**.
4. При чередовании фаз врач не столько растягивает мышцы, сколько **следует за их расслаблением** до нового барьера и направляет движение.
5. При проведении приемов в положении на боку пациент всегда лежит на "здоровом" боку, т.е. "**дисфункция - сверху**".
6. Для установления эффекта обязательно проводится повторное тестирование (**ретест**), лечение может быть завершено при достижении не менее 65% восстановления объема движения. Остальной объем восстановится за счет включенных нейромышечных механизмов. В связи с этим не стоит добиваться полного восстановления, т.к. собственные физиологические процессы могут вызвать развитие гипермобильности с последующим рецидивом дисфункции.

Непосредственные (немедленные) эффекты МЭТ:

- уменьшение или исчезновение боли (боль в мышце может сохраняться в течение дня);
- ощущение тепла в области лечения;
- релаксация;
- улучшение подвижности;

ощущение утомленности, сонливости.

Типы миотензивных техник

Изотоническая техника (техника изотонического сокращения)

- Сила врача постоянна и меньше силы пациента: Fвр. = const., < Fпц.
- Сокращение мышцы со смещением суставного сегмента на полную суставную амплитуду
- Врач сопротивляется непрерывно с одинаковым усилием.
- Происходит сокращение мышечных волокон, но ее тонус остается постоянным.
- Техника часто диагностическая.

Типы миотензивных техник

Изокинетическая техника (техника изокинетического сокращения)

- Fвр. < Fпц., но с каждым повторением сила врача увеличивается (1 раз – 1/5; 2 раз – 2/5; 3 раз – 3/5 от усилия пациента).
- Техника применяется на слабых мышцах для лечения мышечной слабости.

Типы миотензивных техник

Техника постизометрического расслабления

- Fвр. = Fпц.
- Выйти на моторный барьер. Время удержания 3 сек. (условный отсчет после установления ровной интенсивности противодействия); затем некоторая пауза на «успокоение» тканей и, после нее, пассивное ожидание в течение 3 сек. Далее фаза увеличения амплитуды в суставе до нового моторного барьера.
- Техника повторяется трижды (обычно).
- Применяется для сильных мышц.

Техника изолитического расслабления

- Fвр. > Fпц.
- Начало – как в ПИР: выход на суставной барьер.
- Затем врач просит больного напрягать мышцу в течение 3 сек., 3 сек. расслабления.
- Далее - выход на новый моторный барьер, заканчивающийся *тканевым трастом* (высокая скорость, малая амплитуда).
- **NB!!!** Техника проводится при недостаточной эффективности ПИР, и представляет собой активный фибролиз. Крайне важно чувствовать тканевой барьер.

ПРИЕМЫ		МЫШЦА	ИПП пациент	ИПВ врач	
МСТ подключичной мышцы 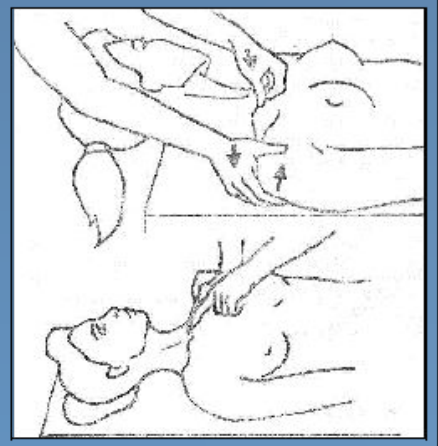	При вдохе взгляд пациента обращен в сторону релаксируемой мышцы. Плечо поднимается вперед и медиально оказывая сопротивление второй руке врача в течение - 9 - 12 секунд. На выдохе и при взгляде в противоположную сторону увеличивается расстояние между головкой и хвостом сухожилия мышцы, разворачивая плечо назад. Прием повторяется 5-8 раз.	**ПОДКЛЮЧИЧНАЯ** *(m. subclavius)* Начало: костная и хрящевая часть I ребра. Прикрепление; нижняя поверхность акромиальной части ключицы. Действие: тянет ключицу вниз и медиально, при неподвижном поясе верхней конечности поднимает I ребро. Кровоснабжение: *aa. transversa scapulae, thoracoac-romialis.* Иннервация: *n. subclavius* (C_5).	— лежа на спине ближе к краю кушетки, руки вытянуты вдоль туловища.	— стоя у изголовья кушетки, большим пальцем одной кисти фиксируем клавикуло-стернальное сочлененение, кисть второй руки располагается над акромиальным концом ключицы с одноименной стороны.	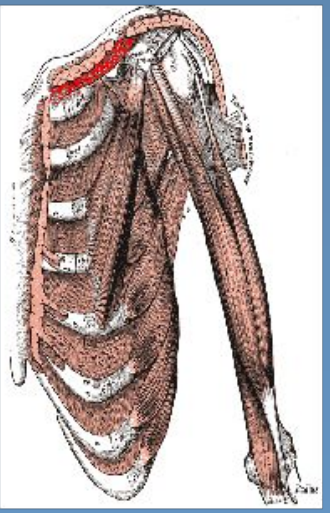

МСТ передней зубчатой м. 	На вдохе взгляд пациента направляется в сторону релаксируемой мышцы. Руки рача оказывают сопротивление мышце, препятствуя оттягиванию лопатки от позвоночника и ее латеральному смещению. Положение фиксируется 7—10 секунд, при выдохе врач слегка наклоняет туловище пациента в противоположную сторону. Прием повторяется 4—6 раз.	**ПЕРЕДНЯЯ ЗУБЧАТАЯ** *(m. serratus anterior)* Начало: наружная поверхность верхних 8—9 ребер а сухожильная дуга между I и II ребрами. Прикрепление: вдоль медиального края лопатки и к ее нижнему углу. Действие: оттягивает лопатку от позвоночного столба, смещает нижний угол латерально и сообщает лопатке вращательное движение вокруг саггитально направленной оси. Кровоснабжение: *aa. thoracodorsalts, thoracica late-tails, intercostales.* Иннервация: *n. ihoracicus longus* (C_5—C_7).	-- сидя на кушетке, рука с больной стороны поднята вверх, кисть уложена на темя.	стоя с дорсальной стороны, фиксирует противоположную руке пациента руку на предплечье его поднятой руки с захватом всей кистью локтя. Одноименная рука I и II пальцами — на латеральный край лопатки.	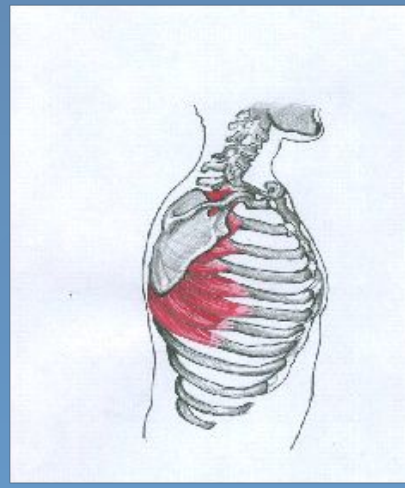

МСТ нижних косых мышц головы

ИПП— сидя па стуле с опущенными руками.

ИПВ— стоя с дорсальной стороны, фиксирует указательные и средние пальцы обеих кистей на горизонтальных ветвях нижней челюсти, а большие пальцы — на области затылочных бугров.

На вдохе пациент смотрит вверх, врач фиксирует данное положение на 5—6 секунд, на выдохе врач усиливает наклон головы больного вперед.

1)РЕМЕННАЯ МЫШЦА ГОЛОВЫ *(m. splenius capitis)*
Начало — выйная связка, остистые отростки **С3-Т3**
Прикрепление — боковые отделы верхней выйной линии, задний край сосцевидного отростка.

2)РЕМЕННАЯ МЫШЦА ШЕИ *(m. splenius cervicis)*
Начало — остистые отростки Т3-Т4-
Прикрепление — задние бугорки поперечных отростков С2С3
Функция — при двустороннем сокращении обе мышцы тянут голову и шею кзади, а при одностороннем — вращают голову в одноименную сторону. Иннервация обеих мышц *n. cervicales (C_2—C_4).*

3) ДЛИННЕЙШАЯ МЫШЦА ГОЛОВЫ *(m. longisslmus capitis)*
Начало — поперечные отростки Т1-Т3; С4—С7. Прикрепление — задний край сосцевидного отростка.

4)ДЛИННЕЙШАЯ МЫШЦА ШЕИ *(m, longissimus cervicis)*
Начало — поперечные отростки Т1-Т5; С7. Прикрепление— поперечные отростки С2-С5.
Иннервация обеих мышц —нн. *spinalies* (С1-С8).

5)ПОПЕРЕЧНО-ОСТИСТАЯ МЫШЦА *(m.transversospinalis)*
В шейном отделе представлена: ПОЛУОСТИСТАЯ МЫШЦА ШЕИ
Начало поперечные отростки верхних грудных позвонков Т1-Т6(7)
Прикрепление — остистые отростки С2-С7. Мышечные пучки перекидываются через пять позвонков.

6)ПОЛУОСТИСТАЯ МЫШЦА ГОЛОВЫ Начало — поперечные отростки Т1-Т5; С4 (5) – С7
Прикрепление — выйная площадка затылочной кости. Функция — обе мышцы разгибают шейный отдел позвоночника, тянут голову назад. При одностороннем сокращении происходит незначительное вращение в шейном отделе.

7)МНОГОРАЗДЕЛЬНАЯ МЫШЦА *(m.multifidus)*
Начало — в шейном отделе— поперечные отростки верхних грудных и суставные отростки С4-С7. Пучки перекидываются через 2, 3, 4 позвонка. Прикрепление — остистые отростки С7-С2.

8)МЫШЦЫ-ВРАЩАТЕЛИ *(m. roiatores)*
Начало — в шейном отделе — поперечные отростки всех шейных позвонков, кроме С1.
Прикрепление — остистые отростки вышележащих позвонков, к прилегающим отрезкам их дуг и основанию дуг соседних позвонков. Функция — поперечно-остистые мышцы при двустороннем сокращении разгибают позвоночный столб, при одностороннем — вращают в сторону, противоположную сократившейся мышце.

9)БОЛЬШАЯ ЗАДНЯЯ ПРЯМАЯ МЫШЦА ГОЛОВЫ *(m. rectus capitis posterior major)*
Начало — остистый отросток С2. Прикрепление — латеральный отрезок нижней выйной линии затылочной кости.

10)**НИЖНЯЯ КОСАЯ МЫШЦА ГОЛОВЫ** *(m. obliquus capitis inferior)*
Начало — остистый отросток С2. Прикрепление—поперечный отросток С1.
Функция — обе мышцы при одностороннем сокращен и и вращают голову в одноименную сторону.

1)

2)
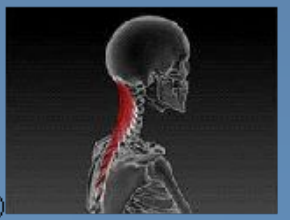

3)

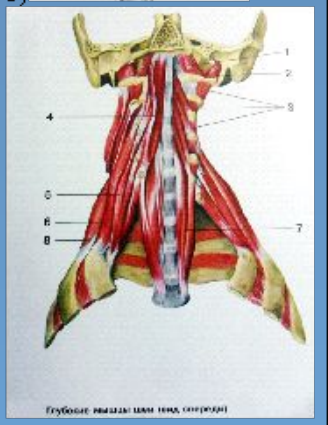

4)7 – длинная мышца шеи

МСТ разгибателей шеи и головы 	На вдохе — пациент приподнимает голову, ощущая легкое прикосновение врача. Положение фиксируется па 9—12 секунд. На выдохе — голова пациента свободно опускается вниз под собственным весом. Прием повторяется 3—4 раза. Необходим постоянный контроль над состоянием пациента (гиперемия, одышка, цианоз и т. п.).	**МАЛАЯ ЗАДНЯЯ ПРЯМАЯ МЫШЦА ГОЛОВЫ** (т. recttis capitis posterior minor) Начало — задний бугорок С1 Прикрепление — медиальный отросток нижней выйной линии затылочной кости. **ВЕРХНЯЯ КОСАЯ МЫШЦА ГОЛОВЫ** (т. obliquus capitis superior) Начало — поперечный отросток С1 Прикрепление — затылочная кость между верхней и нижней выйными линиями на уровне латеральных отделов. Функция — при одностороннем сокращении — латерофлексия головы, при двустороннем — наклон кзади.	— лежа на животе, па уровне кушетки, голова свободно свисает вниз.	— стоя, сбоку от головы больного, спиной к ножному концу. Ладонь фиксируется на затылке пациента

МСТ ротаторов шейного отдела позвоночника и головы 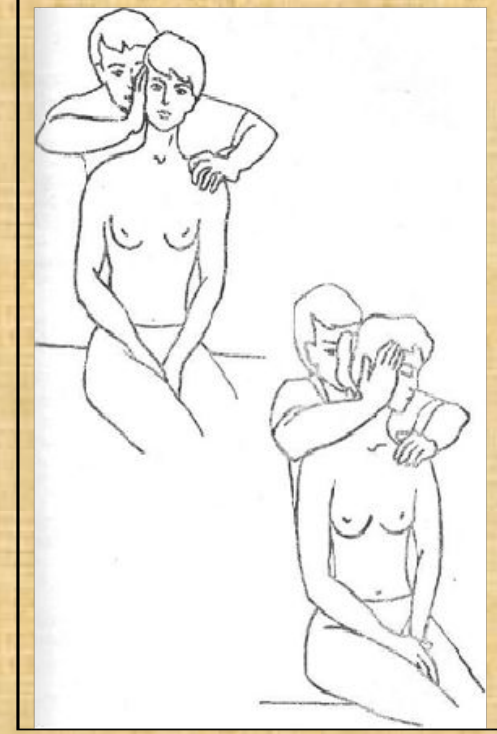	На вдохе — пациент поворачивает голову в сторону слегка надавливая на ладонь, фиксирующую лицо. При этом взгляд направлен в сторону поворота (методически удобно подавать команды: «Смотрите на окно» т. п.). Положение фиксируется 7—9 секунд. На выдохе — врач производит пассивное растяжение мышц-ротаторов, поворачивая голову в сторону фиксирующего плеча. Прием повторяется 3—4 раза.		-- сидя, спиной к врачу.	За пациентом, корпус врача плотно контактирует с корпусом пациента. Врач фиксирует одной рукой надплечье пациента сверху, ладонь другой руки располагает па противоположной половине лица, не давя на ухо !!! (см, рисунок).

СМТ передней лестничной мышцы **1 ВАРИАНТ** 2 ВАРИАНТ 	1)На вдохе — пациент удерживает голову в горизонтальном положении, а врач держит свои руки на расстоянии 3—5 см от головы пациента, предупреждая быструю релаксацию. Положение головы фиксируется 7—9 секунд. На выдохе — врач, взяв голову пациента, пассивно растягивает лестничные мышцы, плавно опуская повернутую голову пациента вниз. Прием повторяется 3—4 раза. **Этим** же приемом релаксируется *m. sternoocleidomastoidsus* на одноименной стороне. 2)На вдохе — пациент производит наклон головы, в сторону движения пораженной мышцы. Врач оказывает адекватное по силе сопротивление. Положение фиксируется на 7—9 секунд. На выдохе — пациент расслабляется, а врач производит пассивное растяжение мышцы, оказывая давление на височную и скуловую область пациента. Прием повторяется 3—4 раза	**ПЕРЕДНЯЯ ЛЕСТНИЧНАЯ МЫШЦА** *(m. scalenus anterior)* Начало — передние бугорки *processus iransversarii* 3-4 шейных позвонков. Прикрепление I ребро *tuberculum scaleni anterioris.* Функция — при укрепленном позвоночном столбе тянет I **ребро** кверху; при укрепленной грудной клетке и одностороннем сокращении наклоняет шейный отдел позвоночного столба в свою сторону, а при двустороннем — вперед. Иннервация — *nn. cervicales (C_5—C_7).*	1)ИПП — лежа на спине, плечи на уровне верхнего края кушетки, голова свободно свисает, ротирована на противоположную от релаксируемой мышцы сторону. 2) ИПП — сидя на кушетке, спиной к врачу.	1)ИПВ — сидя у головного конца кушетки, ладонь одной руки поддерживает голову пациента, другая рука фиксирует голову сверху па нижней челюсти. 2) ИПВ — за пациентом. Рука врача, одноименная с пораженной мышцей, фиксирует надплечье больного в области подключичной ямки. Другая рука — фиксирует височную и скуловую области с этой же стороны.	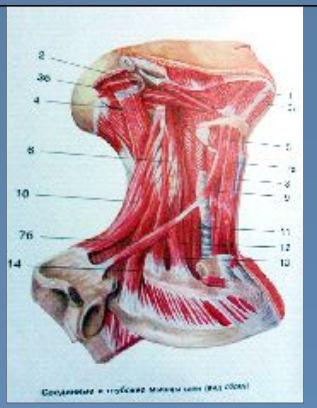 12 – передняя лестничная мышца

МСТ длинных сгибателей шеи и головы Этот прием приемлем для одновременной релаксации **обеих грудино-ключично-сосцевидных мышц.** 	На вдохе — пациент сгибает голову, а врач оказывает сопротивление. Положение фиксируется на 9—12 секунд. На выдохе — голова больного свободно **опускается под** собственным весом. Прием повторяется 3—4 раза.	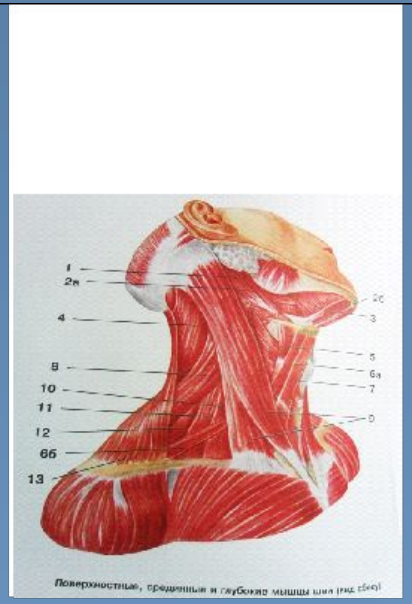	**ИПП — лежа** па спине, плечи на уровне края кушетки, голова свободно свисает.	ИПВ — стоя, сбоку от головы больного, спиной к **ножному** концу. Ладонь врача фиксирует лоб пациента.	4 – ременная мышца шеи 9 – грудино-ключично-сосцевидная мышца 10 – передняя лестничная мышца 11 – средняя лестничная мышца 12- задняя лестничная мышца

МСТ горизонтальной порции трапециевидной мышцы Практически удобно выделять вертикальную и горизонтальную порции *m. trapezius*. 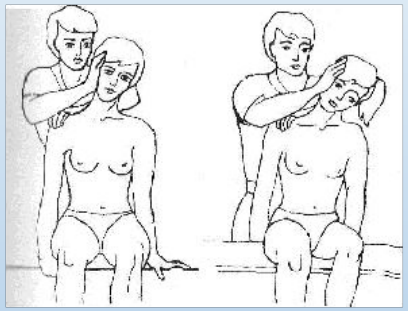	На вдохе — пациент наклоняет голову к одноименному плечу, при этом приподнимая его. Врач оказывает сопротивление. Положение фиксируется па 7—9 секунд. На выдохе — пациент расслабляется, врач производит пассивное растяжение мышцы, оказывая давление на голову пациента. Прием повторяется 3—4 раза.		ИПП — сидя спиной к врачу.	ИПВ за пациентом, корпус врача плотно контактирует с корпусом пациента. Врач крестообразно расположенными руками фиксирует одной рукой плечо пациента, другой — одноименную половину головы (не давить на ухо !!!).	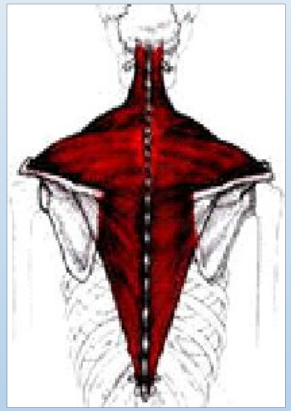

МСТ вертикальной порции трапециевидной мышцы 	На вдохе — пациент старается разогнуть шейный I грудной отделы позвоночника, направив взгляд вверх. Врач оказывает сопротивление разгибанию. Положение фиксируется 7—9 секунд. На выдохе — больной расслабляется, опускает взгляд вниз. Врач производит дальнейшее пассивное растяжение мышцы, надавливая на предплечья, увеличивая флексию в шейном и грудном отделах. Прием повторяется 3—4 раза.		ИПП — сидя спиной к врачу, кисти рук сцеплены в замок на затылке.	ИПВ — за спиной пациента, руки врача фиксированы на средней трети предплечий (как показано на рисунке), пассивно растягивая мышцу, до умеренных болевых ощущений.	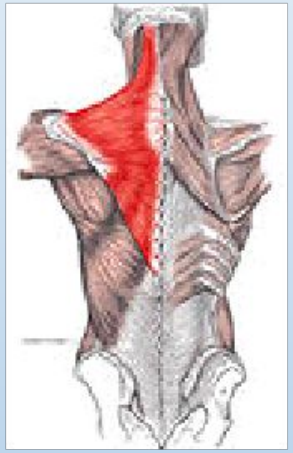

МСТ ромбовидных мышц (больших и малых) 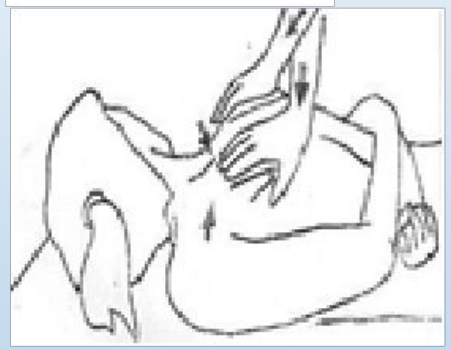	На вдохе и взгляде пациента вверх положение фиксируется на 10—12 секунд. На выдохе руки врача увеличивают расстояние между медиальными краями лопаток, пассивно релаксируя мышцы. Прием повторяется 3—5 раз.	**РОМБОВИДНЫЕ МЫШЦЫ** БОЛЬШАЯ РОМБОВИДНАЯ МЫШЦА *(m. rhomboideus major)* Начало: остистые отростки четырех верхних грудных позвонков. Прикрепление: медиальный край лопатки. **МАЛАЯ РОМБОВИДНАЯ МЫШЦА** *(m. rhomboideus minor)* Начало: остистые отростки двух нижних шейных позвонков. Прикрепление: медиальный край лопатки. Действие: обе мышцы приближают лопатку к позвоночному столбу по косой линии, направляющейся к середине и вверх. Иннервация: n. dorsalis scapulae (C4-C6).	ИПП — лежа па животе на кушетке, руки заведены за спину и уложены на торако-люмбальном переходе.	ИПВ — стоя сбоку кушетки, фиксирует руки крест-накрест на медиальные края лопаток (точками фиксации являются гипотенары).	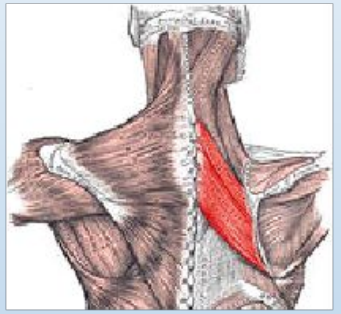

МСТ надостной мышцы и средних пучков дельтовидной мышцы 1) 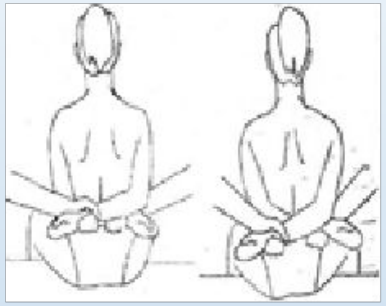 2) 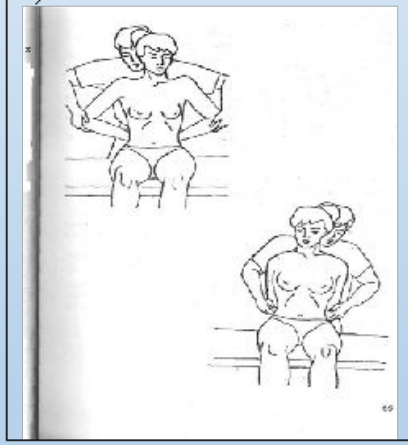	На вдохе — больной разводит руки, отводя плечи в стороны. Врач оказывает сопротивление давлением на локтевые суставы (при 1 модификации), либо удерживая предплечья больного скрещенными руками (при 2 модификации). Положение фиксируется на 7—9 секунд. На выдохе — врач производит пассивное растяжение мышцы, приводя руки больного к туловищу. Прием повторяется 3—4 раза.		**ИПП** — сидя спиной к врачу, руки согнуты в локтях и заведены за спину, ладонями наружу.	ИПВ: **1 модификация** — стоя за спиной пациента, врач фиксирует руками локтевые суставы больного. **2 модификация** — стоя за спиной пациента, врач фиксирует руками нижние трети его предплечий крест-на-крест.	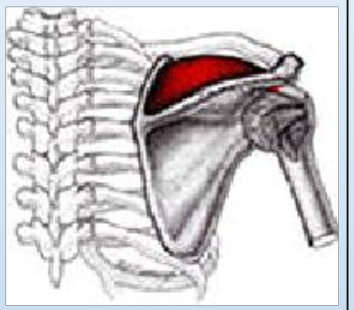

МСТ подостной мышцы 	На вдохе больной кулаками давит на крестец, отводя при этом локти назад и ротируя плечо наружу. Положение фиксируется на 7—9 секунд. На выдохе — врач производит пассивное растяжение подостной мышцы, отводя локти больного вперед, ротируя плечо кнутри, кулаки пациента при этом остаются на крестце. Прием повторяется 3—4 раза.	**ПОДОСТНАЯ МЫШЦА** (т. infraspinatus) Начало — fossa infraspinata лопатки и одноименная фасция. Прикрепление — средняя фасетка большого бугорка плечевой кости. Функция — вращение плеча кнаружи. Иннервация — n. suprascapularis (C5_6).	ИПП — сидя спиной к врачу, кисти сжаты в кулаки и фиксированы на крестце.	ИПВ — стоя за спиной пациента на расстоянии вытянутой руки, кисти фиксированы на локтевых суставах больного. Руки выпрямлены, спина прямая, одна нога для упора отставлена назад.	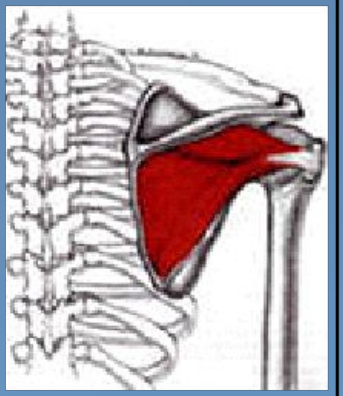

МСТ подлопаточной мышцы 	На вдохе — пациент давит на руку врача, а врач оказывает сопротивление. Положение фиксируется па 7—9 секунд. На выдохе — врач производит пассивное растяжение мышцы, опуская согнутую руку пациента вниз, до порога болевой чувствительности. При этом врач не наклоняется, а приседает, сохраняя спину прямой. Прием повторяется 3—4 раза.	**ПОДЛОПАТОЧНАЯ МЫШЦА** *(m. sub scapular is)* Начало — реберная поверхность лопатки. Прикрепление — малый бугорок плечевой кости. Функция — вращение плеча внутрь, натяжение суставной сумки. Иннервация — *n. subscapu larls* C5-C6	ИПП — лежа на спине, на краю стола, рука отведена в сторону на 90° и согнута в локтевом суставе на 90°.	ИПВ — стоя рядом с кушеткой, лицом к головному концу, одноименная с рукой пациента нога несколько согнута и выставлена вперед, другая нога отставлена назад для упора. Одноименная рука фиксирует плечо пациента в нижней трети. Выпрямленная другая рука замком фиксирует кисть пациента.	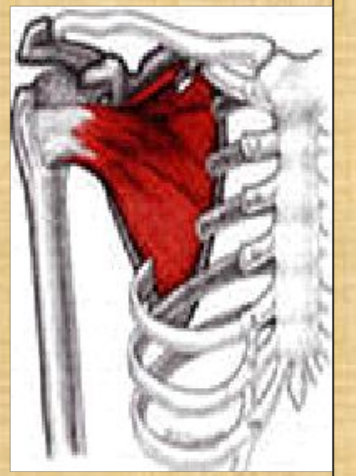

МСТ
мышцы поднимающей лопатку

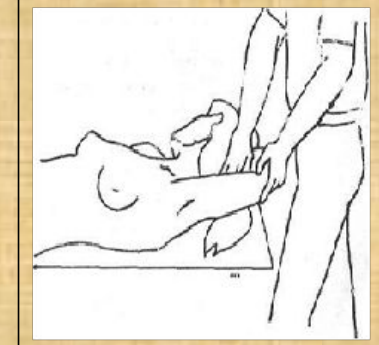

На вдохе — больной совершает движение согнутой рукой вдоль оси тела, давя локтем на ладонь врача. Врач оказывает противодействие ладонью и корпусом. Положение фиксируется на 7—9 секунд.
На **выдохе пациент** расслабляется, а врач растягивает мышцу, надавливая на локоть больного и отведя **его** голову в противоположную сторону.
Прием повторяется 3—4 раза.

МЫШЦА, ПОДНИМАЮЩАЯ ЛОПАТКУ
(m. levator scapulae)
Начало — четыре зубца от задних бугорков поперечных отростков С1-С4
Прикрепление— верхний отдел, медиального края лопатки, верхний ее угол.
Функция — поднимает лопатку, наклоняет шейный отдел кзади и в свою сторону.
Иннервация — *n. dorsalis scapulae* (C_4, C_5).

ИПП — лежа на спине, рука на стороне пораженной мышцы заведена за голову, ось плечевой кости параллельна оси туловища.

ИПВ — у головного конца. Одноименная с пораженной мышцей рука врача раскрытой ладонью фиксирует локтевой сустав, Другая рука фиксирует голову больного так, что пальцы пальпируют места прикрепления ее к позвонкам.

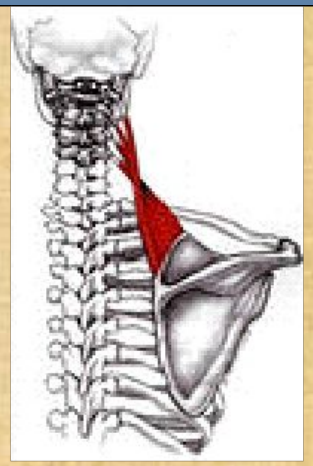

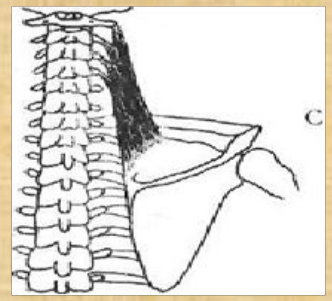

МСТ большой грудной мышцы		БОЛЬШАЯ ГРУДНАЯ МЫШЦА *(m. pectoralis major)*	ИПП — лежа на кушетке, рука супинирована, отведена на 45° — для расслабления ключичной, 90° — грудино-реберной, 135° — брюшной части.	ИПВ — лицом к пациенту. Соименная рука врача подложена под плечевой сустав пациента. Другая рука фиксирует верхнюю треть предплечья	
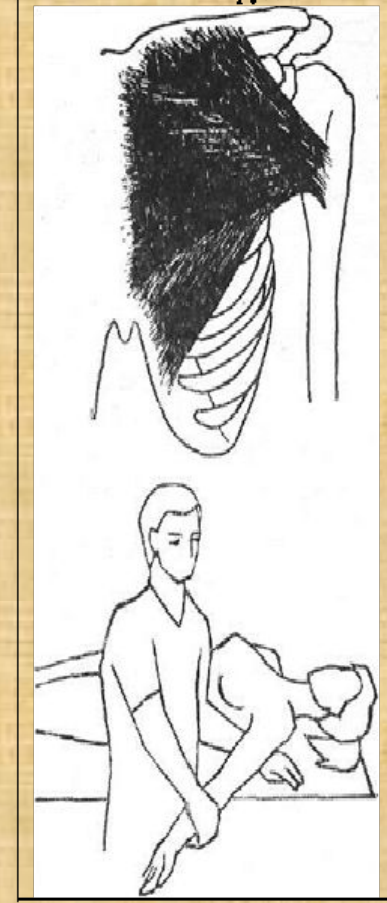	На вдохе — пациент поднимает руку, а врач оказывает сопротивление. Положение фиксируется на 7—9 секунд. На выдохе — пациент расслабляется, а врач растягивает мышцы, опуская руку пациента. Прием повторяется 3—4 раза.	**Начало** — ключичная часть от внутренней половины ключицы, грудино-реберная часть от передней поверхности грудины и хрящей II—VII ребер, брюшная часть от передней стенки влагалища прямой мышцы живота. **Прикрепление** — *crisia iubercull majoris humeri.* **Функция** — приводит и вращает плечо внутрь, приводит руку в сагиттальное направление.	.		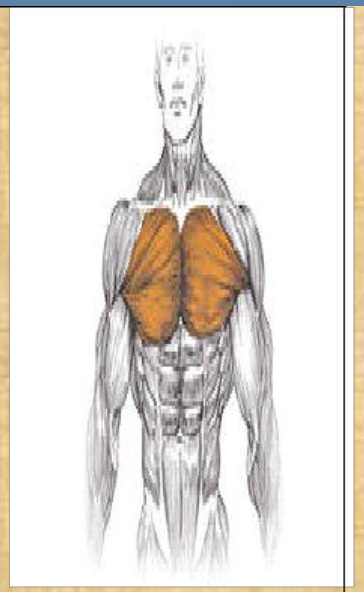

МСТ малой грудной мышцы 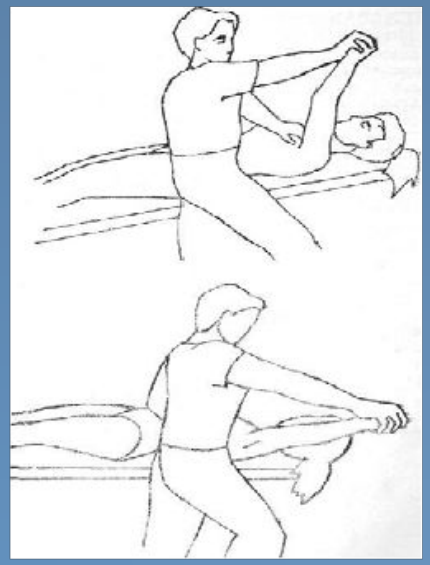	На выдохе — больной расслабляет мышцу, а врач производит пассивное растяжение мышцы, отводя руку больного назад и вверх. При этом врач не наклоняется, а приседает, сохраняя спину прямой. Прием повторяется 3—4 раза.	**МАЛАЯ ГРУДНАЯ МЫШЦА** *(m. pecioralis minor)* **Начало**— 3— 4 зубца от III до V ребер вблизи соединения хрящевой части их и костной. Она также может прикрепляться с I по VI ребра. **Прикрепление** — клювовидный отросток лопатки.	**ИПП** — лежа па спине па краю кушетки, прямая рука поднята вертикально.	**ИПВ** — стоя, лицом к головному концу. Одноименная с рукой пациента нога врача отставлена назад до упора, другая — выставлена вперед. Одноименная рука врача пальпирует малую грудную мышцу. Другая рука выпрямлена, фиксирует замком кисть пациента. На вдохе — пациент прямой рукой производит умеренное давление на руку врача. Врач оказывает адекватное сопротивление. Положение фиксируется 7—9 секунд.	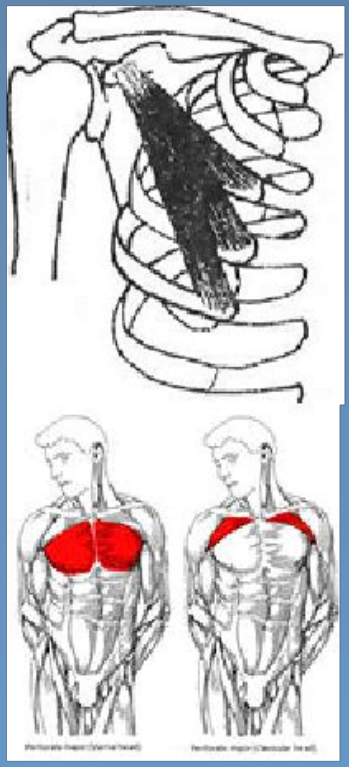

МСТ короткой головки двуглавой мышцы 	На вдохе — пациент поднимает плечо вверх, а врач оказывает сопротивление. Положение фиксируется на 7—9 секунд. На выдохе — врач производит пассивное растяжение мышцы, упираясь в локтевую ямку и оттягивая плечо вниз. Прием повторяется 3—4 раза.	**ДВУГЛАВАЯ МЫШЦА ПЛЕЧА** *(m. biceps brachii)* **Начало:** длинная головка — *tuberculum supraglenoidale scapulae,* короткая головка — *processus coracoideus scapulae.* **Прикрепление** — общим сухожилием к *tuberosiias radii.* **Функция** — сгибает руку в плечевом суставе и супинирует предплечье.	**ИПП** — сидя па стуле, рука согнута в локтевом суставе, кисть в среднефизиологическом положении.	**ИПВ** — стоя сбоку от пациента, одноименная рука фиксирует запястье, другая — предплечье вблизи локтевого сгиба.	

ПИР длинной головки двуглавой мышцы плеча 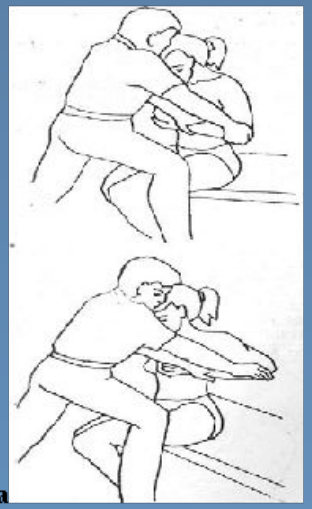	На вдохе — пациент ведет руку вперед, на врача, а врач оказывает сопротивление. Положение фиксируется на 7—9 секунд. На выдохе — врач производит пассивнее растяжение мышц, отводя руку больного назад. Прием повторяется 3—4 раза.		**ИПП** — сидя на кушетке лицом к врачу, рука согнута в локтевом суставе и супинирована. Кисть сжата в кулак.	**ИПВ** — стоя перед пациентом лицом к нему, одноименная рука врача фиксирует запястье больного, другая рука — верхнюю треть предплечья вблизи локтевого сгиба. Одноименная нога врача отставлена назад, другая — выставлена вперед. Спина прямая.	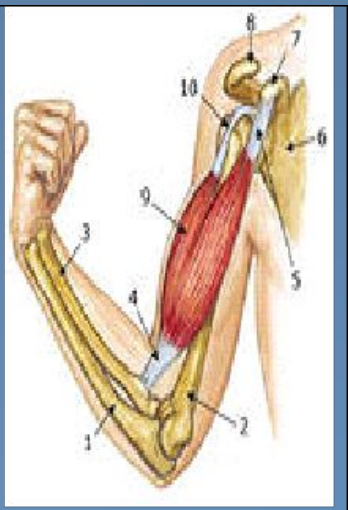

ПИР трехглавой мышцы плеча 		**ТРЕХГЛАВАЯ МЫШЦА ПЛЕЧА** *(m. triceps brachii)* **Начало**: *tuberculum infraglenoidate scapulae,* задней фасции плеча, межмышечной перегородки плеча (медиальной и латеральной). **Прикрепление**: к Olecranon локтевой кости. **Действие**: движение руки назад и приведение плеча к туловищу, разгибание предплечья. Иннервация: *n. radialis* (C_7—C_8). На вдохе пациент опускает руку, разгибая предплечье в течение 7—9 секунд. На выдохе— пассивное растяжение мышцы путем усиления сгибания предплечья и смещения всей руки вверх. Прием повторяется 4—6 раз.	**ИПП** — сидя на кушетке, с согнутым в локтевом суставе предплечьем и фиксацией кисти на плечевом суставе.	**ИПВ** — стоя с дорзальной стороны, кистью одноименной руки охватывает локтевой сустав, а вторую — располагает на надплечье той же стороны. Плечо пациента отводится на 90° по отношению к горизонтальной линии.	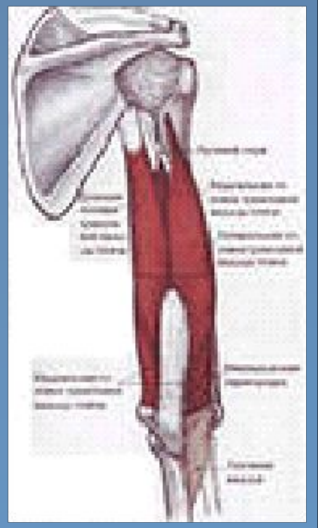

ПИР плечелучевой мышцы 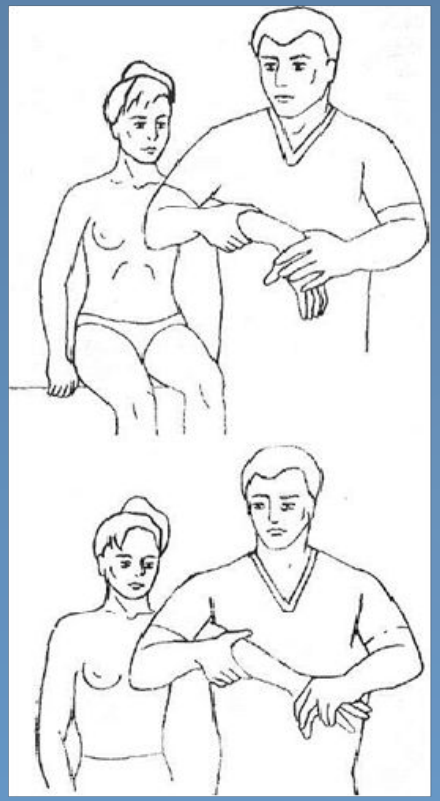	На вдохе — пациент пытается супинировать предплечье, и направить кисть вверх. Врач оказывает сопротивление. Положение фиксируется на 7—9 секунд.	**ПЛЕЧЕЛУЧЕБАЯ МЫШЦА** *(m. brachioradialis)* **Начало** — нижняя латеральная треть плечевой кости, латеральная межмышечная перегородка. **Прикрепление** — основание шиловидного отростка лучевой кости.. **Функция** — сгибает руку в плечевом суставе, участвует и в супинации, и в пронации. Иннервация — *n. radialis C5-C6; C7*	**ИПП** — сидя на кушетке, прямая рука вытянута, вперед, пронирована, кисть опущена вниз. На выдохе — врач производит пассивное растяжение мышцы, усиливая пронацию. При этом большим пальцем производит массаж брюшка плечелучевой мышцы. Прием повторяется 3—4 раза.	**ИПВ** — стоя рядом с пациентом, одноименная рука врача фиксирует кисть пациента, другая — верхнюю-треть предплечья пациента. Большой палец врача пальпирует брюшко плечелучевой мышцы.	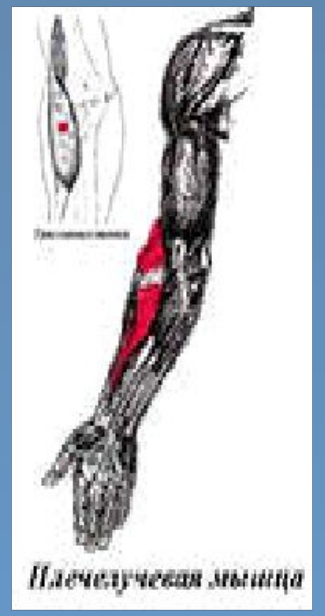

ПИР квадратного пронатора 	На вдохе пациент в течение 5—7 секунд пронирует предплечье, на выдохе врач усиливает супинацию. Прием повторяется 4—5 раз.	**КВАДРАТНЫЙ ПРОНАТОР** *(m. pronator quadratus)* **Начало:** дистальная часть ладонной поверхности локтевой кости. Прикрепление: ладонная поверхность лучевой кости. Действие: пронирует предплечье. Иннервация: *medianus* (C_6—$C8$).	**ИПП** — сидя па стуле с согнутой в локтевом суставе рукой.	**ИПВ** — стоя сбоку, охватывает кисть пациента одной рукой, слепка супинируя ее, а второй рукой — фиксирует предплечье в средней трети.	(1) 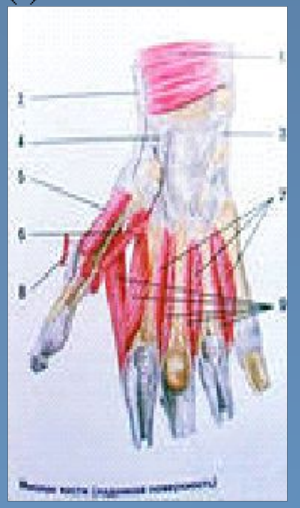

ПИР супинатора 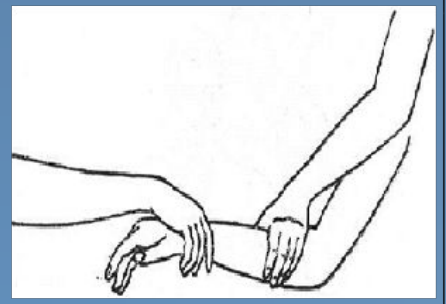	На вдохе пациент супинирует предплечье, вращая его кнаружи в течение 7—9 секунд. На выдохе врач усиливает пронацию предплечья вращая его кнутри. Прием повторяется 3—5 раз.	**СУПИНАТОР (m. *supinator)*** **Начало:** *epicondllis lateralis hutnerl, crista tn, supinatoris ulnae* — и суставной капсулы локтевого сустава. **Прикрепление**: вдоль верхнего конца лучевой кости. **Действие**: вращает предплечье кнаружи (супинирует) и участвует в разгибании руки в локтевом суставе. Иннервация: *n. radialis* ([C_5]; C_6—C_7).	**ИПП** — сидя на стуле с вытянутой рукой.	**ИПВ** — стоя сбоку, одной рукой охватывает предплечье пациента в средней трети, пронируя его, а вторая рука врача фиксирует локтевой сустав.	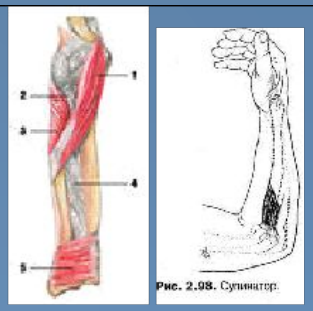 Рис. 2.98. Супинатор: 1 — круглый пронатор; 2 — сухожилие двуглавой мышцы плеча; 3 — супинатор; 4 — межкостная мембрана; 5 — квадратный пронатор

1)ПИР глубокого сгибателя пальцев 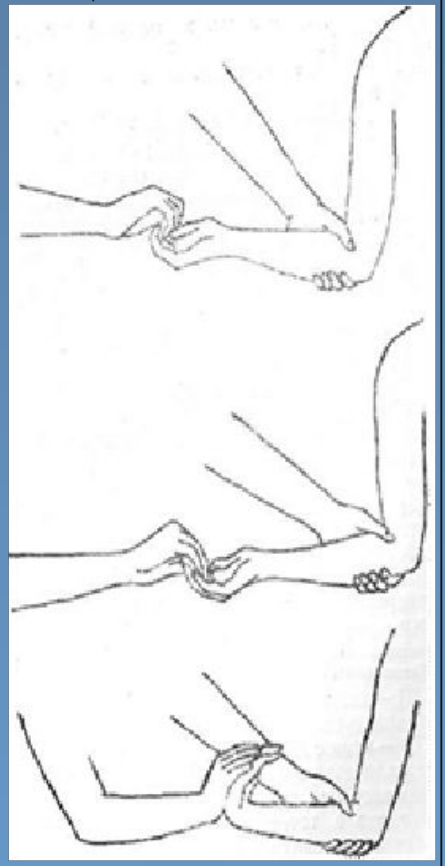	На фазе вдоха пациент сгибает свои пальцы, оказывая сопротивление врачу в течение 7—9 секунд. На выходе врач разгибает пальцы больного. Прием повторяется 3—4 раза. Отличие — II—V пальцы врача фиксируются на дистальных фалангах II—V пальцев пациента. Продолжительность изометрической работы этой мышцы больше, чем предыдущей, ввиду того, что глубокий сгибатель является более мощной мышцей. Прием повторяется 5—6 раз.	**ГЛУБОКИЙ СГИБАТЕЛЬ ПАЛЬЦЕВ** *(m. flexor digiiorum profundus)* **Начало:** проксимальная половина *fades anterior ulnae* и *membranae interosstxe*. **Прикрепление**: переходя в четыре сухожилия, прикрепляется к основаниям дистальных фаланг, от указательного пальца до мизинца. **Действие**: сгибает дистальные фаланги пальцев от указательного до мизинца. Иннервация: *nn. ulnaris et medianus (C6—C8; Th1)*	**ИПП** — сидя на кушетке, рука согнута в локтевом суставе под углом 90°.	**ИПВ** — стоя спереди лицом к больному, фиксирует одной рукой предплечье согнутой руки пациента, а II — V пальцы- другой своей кисти — на ладонных поверхностях вторых фаланг II—V пальцев больной руки пациента.	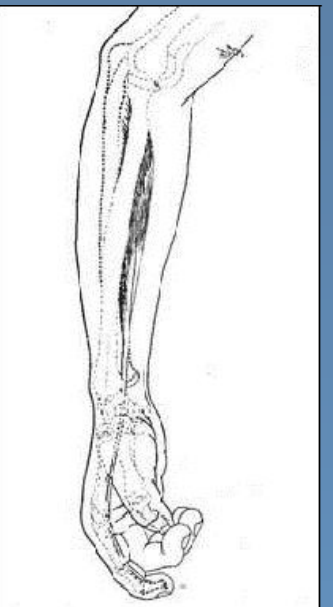 **Рис. 2.90.** Глубокий сгибатель пальцев.

2)ПИР поверхностного разгибателя пальцев кисти	На фазе вдоха пациент сгибает свои пальцы, оказывая сопротивление врачу в течение 7—9 секунд. На выдохе врач разгибает пальцы больного. Прием повторяется 3—4 раза.		**ИПП** — сидя на кушетке, рука согнута в **локтевом** суставе под углом 90°.	**ИПВ** — стоя спереди лицом к больному, фиксирует одной рукой предплечье согнутой руки пациента, а II—V пальцы другой своей кисти—на ладонных поверхностях вторых фаланг II—V пальцев «актуальной» руки.

ПИР разгибателей кисти (локтевой разгибатель запястья, разгибатель пальцев и разгибатель мизинца)	**На вдохе в течение 7—8 секунд разгибает кисть, оказывая сопротивление врачу, на выходе — последний сгибает кисть. Прием повторяется 4—5 раз.**	**ЛОКТЕВОЙ РАЗГИБАТЕЛЬ ЗАПЯСТЬЯ** *(m. extensor carpi ulnarls).* Начало: *epicondilis laberalls humeri* и суставная капсула локтевого сустава. Прикрепление: основание тыльной поверхности *os metacarpale V.* Действие: отводит кисть в локтевую сторону и разгибает ее. Иннервация: *n. radialis* (\C6\; C_7—C_8). **РАЗГИБАТЕЛЬ ПАЛЬЦЕВ** *(m. extensor digitorumj* **Начало:** *epicondilis lateralls humeri,* суставная капсула локтевого сустава и фасция предплечья. **Прикрепление:** переходя в сухожилия, прикрепляет к основанию дистальной и средней фаланг. **Действие:** разгибает пальцы, участвует в разгибании кисти. Иннервация: *n. radiatis* (C_6—C_8) **РАЗГИБАТЕЛЬ МИЗИНЦА** *(m. extensor digiti minimi)* **Начало:** от наружного надмыщелка плеча **Прикрепление:** соединяясь сухожилием с сухожилиями разгибателя пальцев, прикрепляется к основанию дистальной фаланги. **Действие:** разгибает мизинец. Иннервация: *n. radialis* (C_5—C_8).	**ИПП — сидя на стуле с согнутым под углом 60— 70° предплечьем. стороны, а второй кистью — охватывает тыл кисти согнутой руки пациента.**	**ИПВ — стоя с дорзальной стороны, одной рукой фиксирует надплечье одноименной**	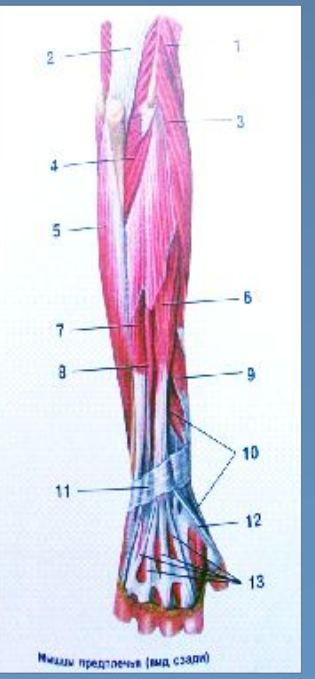 Мышцы предплечья (вид сзади) **6 – разгибатель пальцев** **7 – локтевой разгибатель запястья** **8 – разгибатель мизинца разгибателей пальцев**

ПИР широчайшей мышцы спины 	На вдохе — пациент отводит согнутую руку, не отрывая кисть от затылка, и ротирует туловище в эту же сторону, врач оказывает сопротивление. Положение фиксируется на 9—12 секунд. На выдохе — пациент расслабляется, врач производит пассивное растяжение мышцы, ротируя туловище больного в противоположную сторону, используя согнутую руку больного в качестве рычага. Прием повторяется 3—4 раза	**ШИРОЧАЙШАЯ МЫШЦА СПИНЫ** *(m. latissimus dor si)* **Начало** — остистые отростки ПОЗВОНКОВ *Tv(VI)~~Txu, Li — Lv* крестец, поверхностный листок пояснично — грудной фасции, задний отдел *labium exter-num cristae iliacae; парусная задняя поверхность* VIII (IX) —XII ребер. **Прикрепление**—*crista tuberculi minoris humeri.* **Функция** — приводит плечо к туловищу, тянет руку назад, к срединной линии, пронируя ее. При фиксированной руке — приближает к ней туловище. Участвует в дыхательных движениях. Иннервация - - *n. thora-codorsalts* (C_7, C_8).	**ИПП** — больной стоит, рука на стороне релаксируемой мышцы согнута в локтевом и плечевом суставах, кисть фиксирована на затылке.	**ИПВ** — стоя сзади больного, корпус врача плотно контактирует с корпусом пациента. Область передней верхней ости подвздошной кости врача фиксирует ягодичную область больного. Одноименная рука врача фиксирует переднюю верхнюю ость подвздошной кости пациента, другая рука проведена через противоположную подмышечную область и ее кисть захватывает верхнюю треть плеча больного на стороне релаксируемой мышцы.	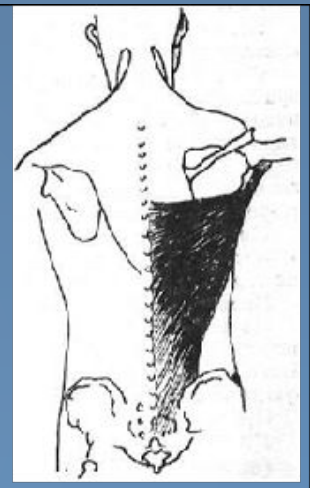 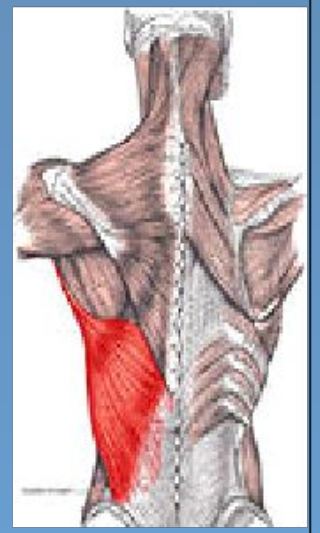

ПИР квадратной мышцы поясницы 	На вдохе —пациент приподнимает весь корпус, а врач оказывает сопротивление. Положение фиксируется на 9—12 секунд. На выдохе—врач производит пассивное растяжение мышцы, надавливая на подмышечную впадину и таз пациента. Прием повторяется 3—4 раза,	**КВАДРАТНАЯ МЫШЦА ПОЯСНИЦЫ** *(m. quadratus lurnborum)* Имеет переднюю и заднюю части: **Передняя часть** **Начало** — внутренняя губа подвздошного гребня и подвздошнопоясничная связка. **Прикрепление** — XII ребро, позвонок *Txii*, медиальная дугообразная связка. **Задняя часть** **Начало**—гребень подвздошной кости, подвздошно-поясничная связка. **Прикрепление**—поперечные отростки IV—I поясничных позвонков. **Функция** — участвует в боковых сгибаниях поясничного отдела; двухстороннее сокращение — отводит поясничный отдел назад. Иннервация — *n. intercostalis, nn. Lumbales L1-L3). subcosialis, lumballs,*	**ИПП** — положение универсального мобилизационного приема — лежа на боку, голова свободно опущена на надплечье, руки сцеплены в замок перед грудью, нога пациента, лежащая сверху, согнута в коленном и тазобедренном суставах, пальцы стопы расположены в подколенной ямке нижележащей выпрямленной нижней конечности.	**ИПВ** — стоя, сбоку от пациента, лицом к нему. Одно предплечье врача фиксировано на гребне подвздошной кости пациента, другое — в подмышечной впадине. Кисти рук фиксируют места прикрепления квадратной мышцы поясницы.	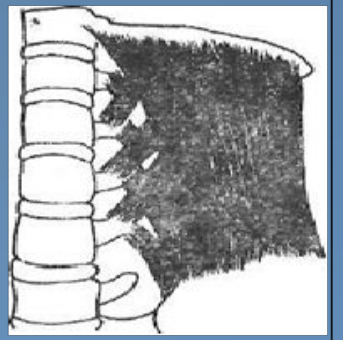 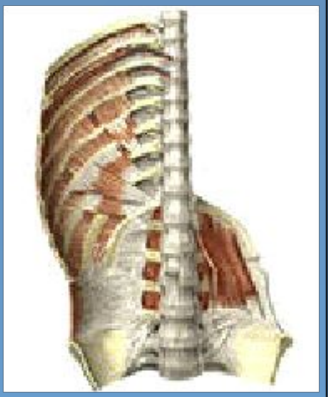

ПОПЕРЕЧНО-ОСТИСТАЯ МЫШЦА
(m. transversospinalis)
В поясничном и грудном отделах представлена:
ПОЛУОСТИСТАЯ МЫШЦА *(m. semispinatis).*
Начало —поперечные отростки T_{VI}—T_{XII}
Прикрепление — остистые отростки T_s—T_7. Пучки перебрасываются через 6—7 позвонков.
МНОГОРАЗДЕЛЬНАЯ МЫШЦА
(m. multifidus).
Начало — задняя поверхность крестца, задний отрезок подвздошного гребня, сосцевидные отростки поясничных, поперечные отростки грудных позвонков.
Прикрепление — остистые отростки вышележащих позвонков.
Пучки перебрасываются через 2— 4 позвонка.

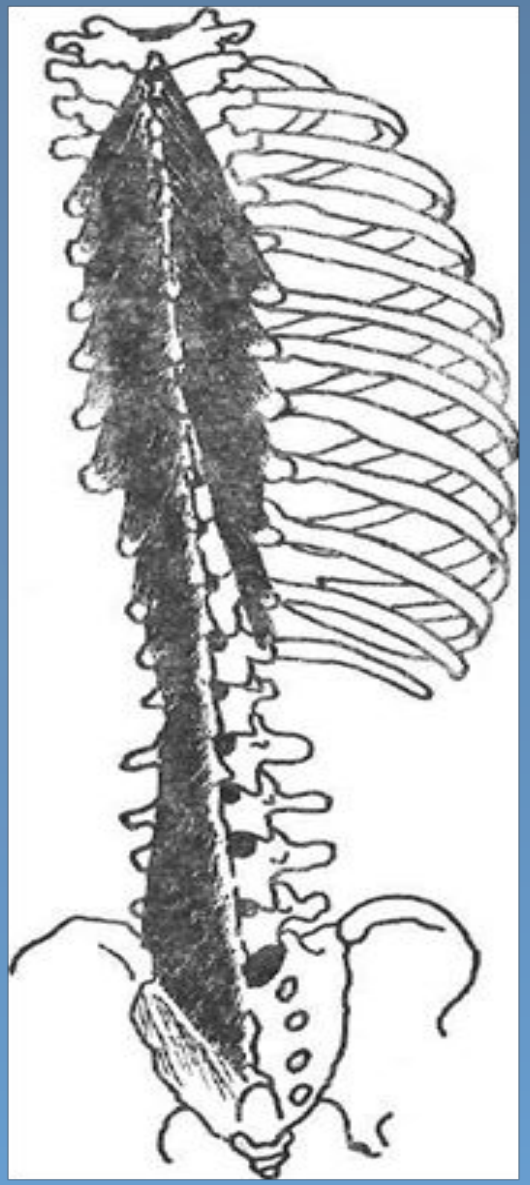

ПИР ротаторов позвоночника 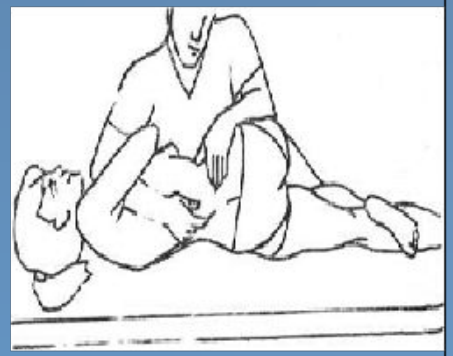	На вдохе — пациент производит надавливание плечом на предплечье врача, а врач оказывает сопротивление. Положение фиксируется на 9—12 секунд. На выдохе-—врач производит ротацию в поясничном отделе позвоночника за счет движения своих рук, в противоположном направлении. Прием повторяется 3—4 раза.	**МЫШЦЫ ВРАЩАТЕЛИ** *(mm. rotatores)* **Начало** — поперечные отростки грудных позвонков, сосцевидные отростки поясничных позвонков. **Прикрепление** — остистые отростки вышележащих позвонков, прилегающие отрезки их дуг, основания дуг соседних позвонков. Пучки перебрасываются через 1 позвонок. **Функция** — при двустороннем сокращении разгибают позвоночный столб, при одностороннем — вращают в сторону, противоположную сокращению. Иннервация — *n. spinalcs* (T1 — T_{12}; *L[—L5),*	**ИПП** — универсальный мобилизационный прием (см, ПИР квадратной мышцы поясницы).	**ИПВ** — стоя, сбоку от пациента, лицом к нему, Одно; предплечье врача фиксировано на гребне подвздошной кости пациента, другое в подмышечной впадине. Кисти рук фиксируют блокированный сегмент в поясничной отделе позвоночника.	

ПИР ПОДВЗДОШНО — ПОЯСНИЧНОЙ МЫШЦЫ	1 ВАРИАНТ На вдохе пациент поднимает прямую ногу, преодолевая сопротивление врача. Положение фиксируется на 9—12 секунд. На выдохе — нога свободно опускается вниз, прием повторяется 3-4 раза. **2 ВАРИАНТ** На вдохе— пациент стремится прижать ногу к **ку**шетке, а врач оказывает сопротивление. Положение фиксируется на 9—12 секунд. На выдохе — врач производит пассивное растяжение мышцы, поднимая ногу пациента вверх и фиксируя **поясницу.** Прием повторяется 3—4 раза **3 ВАРИАНТ** На вдохе — пациент стремится поднять опущенную ногу, преодолевая сопротивление врача. Положение фиксируется па 9—12 секунд. На выдохе — врач производит пассивное растяжение мышцы умеренным давлением на бедро опускающейся ноги. Прием повторяется 3—4 раза.	**ПОДВЗДОШНО - ПОЯСНИЧНАЯ МЫШЦА** *(m. iliopsoas)* Состоит из двух мышц. БОЛЬШАЯПОЯСНИЧНАЯ МЫШЦА *(m. psoas major)* **Начало** — поперечные отростки позвонков *Lj-~Lv,* боковые поверхности тел и межпозвонковых хрящей позвонков *Txn и L1, — L4.* ПОДВЗДОШНАЯ МЫШЦА *(m. iliacus)* **Начало** — подвздошная кость в области *fossa iliaca, spina iliaca anterior inferior et superior.* **Прикрепление** — общим сухожилием к малому вертелу бедренной кости. **Функция**— сгибает бедро в тазобедренном суставе, вращая его наружу. При фиксированном бедре наклоняет туловище вперед. Иннервация — *rr, musculares plexus iumbalis (L\...^).*	**1)ИПП** — лежа па спине, нога свободно свисает с кушетки, **2)ИПП**—лежа на животе. **3)ИПП** — лежа на спине, на конце кушетки, таз у края кушетки. Нога, на стороне релаксируемой мышцы, свободно свисает, другая — согнута в коленном и тазобедренном суставах.	**1)ИПВ** — стоя, лицом к головному концу, одноименной рукой фиксирует верхнюю треть голени. **2)ИПВ** — стоя, лицом к головному концу. Противоположные рука и бедро врача фиксируют нижнюю треть бедра пациента, другая рука — поясничный отдел позвоночника. **3)ИПВ** — стоя у ножного конца кушетки, лицом к больному. Одна рука врача фиксирует нижнюю треть бедра, другая — верхнюю треть голени согнутой здоровой ноги.	

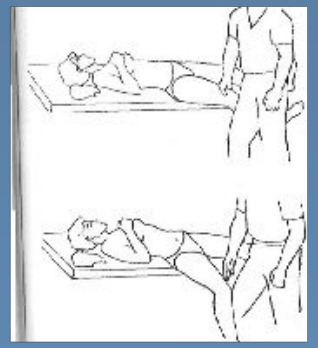

2)

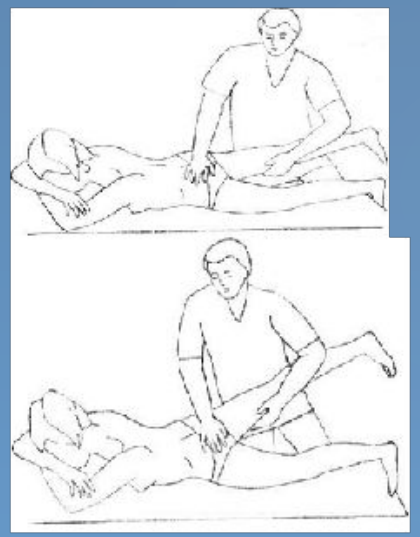

3)

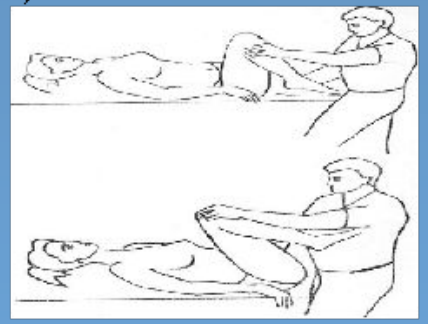

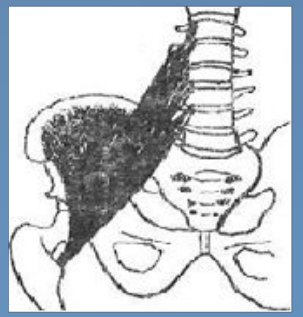

ПИР грушевидной мышцы

2)

3)

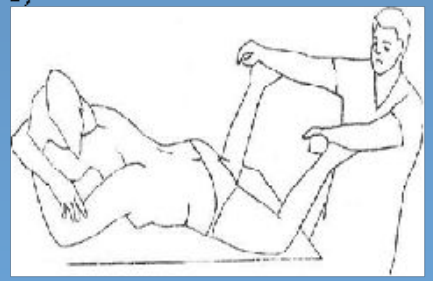

1 ВАРИАНТ

На вдохе — пациент приводит голень, надавливая на руку врача.

Положение фиксируется на 9—12 секунд.

На выдохе —врач производит пассивное растяжение мышцы, отводя голень в противоположную сторону.

Прием повторяется 3—4 раза.

2 ВАРИАНТ

На вдохе — больной сводит голени, врач оказывает адекватное противодействие.

Положение фиксируется 9—12 секунд.

На выдохе—больной расслабляется, врач производит пассивное растяжение мышц, усиливая разведение голеней.

Прием повторяется 3—4 раза.

3 ВАРИАНТ

На вдохе— больной сводит голени, а врач оказывает адекватное противодействие.

Положение фиксируется на 9—12 секунд.

На выдохе — больной расслабляется, а врач производит пассивное растяжение мышц, разводя свои предплечья и голени больного.

Прием повторяется 3-—4 раза.

ГРУШЕВИДНАЯ МЫШЦА

(m. piriformis)

Начало — боковые отделы тазовой поверхности крестца латеральнее передних крестцовых отверстий от II до IV крестцовых позвонков. Проходит через большое седалищное отверстие, поперечно по задней стороне тазобедренного сустава.

Прикрепление—верхний отдел большого вертела бедренной кости.

Функция —супинирует бедро, а также участвует в его отведении.

Иннервация — *гг. musculares plexus sacralis* (S1-2,

1)ИПП — лежа на животе. Нога на стороне релаксируемой мышцы согнута в коленном суставе и ротирована кнутри.

.

2)ИПП — лежа на животе, колени на уровне края кушетки. Ноги согнуты в колейных суставах.

3)ИПП — смотри 2 вариант.

.

2)ИПВ — стоя, сбоку от пациента с противоположной стороны. Одноименная с ногой пациента рука врача фиксируется на пятке больного, другая рука пальпирует грушевидную мышцу

2)ИПВ — стоя, у ножного конца, руки крест-накрест фиксируют стопы больного.

3)ИПВ — стоя, у ножного конца, руки разведены, фиксируют стопы больного верхними третями обоих предплечий

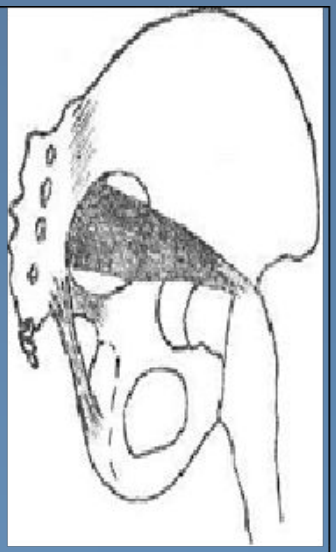

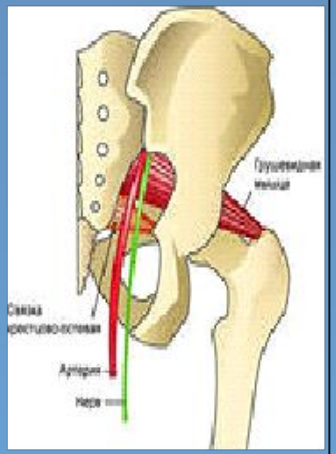

ПИР наружной косой мышцы живота 	— сзади. На вдохе пациент наклоняется в сторону, вращая туловище в противоположную сторону. Врач удерживает в таком положении пациента 10—15 секунд, на выдохе выпрямляет туловище. Прием повторяется 4—5 раз.	**НАРУЖНАЯ КОСАЯ МЫШЦА ЖИВОТА** *(m. obiiquus abdomlnis externus)* **Начало:** боковая поверхность 8 нижних ребер, между нижними зубцами передней зубчатой мышцы и зубцами широчайшей мышцы спины. **Прикрепление**: пучки мышцы сплетаются в апоневроз, нижние пучки —к переднему отделу наружной губы подвздошного гребня. **Действие:** является мышцей брюшного пресса, при одностороннем сокращении — вращение туловища в противоположную сторону; двустороннее сокращение при укрепленном тазе тянет грудную клетку и сгибает позвоночный столб. Иннервация: *n. intercostales (V—XII), n. lumbalis (th-th*$_{lb}$ *Li).*	**ИПП** — сидя на углу кушетки «верхом», руки скрещены на груди, кисти уложены на надплечья.	**ИПВ** — стоя спереди, бедрами фиксирует коленные суставы пациента. Кисти рук фиксирует на плечевых суставах пациента — одну спереди, вторую-- сзади	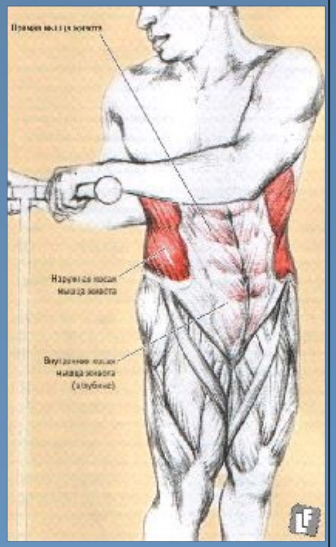

ПИР внутренней косой мышцы живота	На вдохе пациент вращает плечо вперед, надавливая плечом на руку врача, на выдохе — врач, удерживая согнутые ноги пациента, вращает туловище назад. Экспозиция изометрической работы 8—10 секунд. Прием повторяется 3—5 раз. Вместе с внутренней косой мышцей синергически выполняет изометрическую работу наружная косая мышца противоположной стороны.	**ВНУТРЕННЯЯ КОСАЯ МЫШЦА ЖИВОТА** *(m. obliquus abdominis interims)* **Начало**: от наружных $^{2}/_{3}$ паховой связки, от *Hnea intermedia cristae iliacae* и от *fascia thoracolumbalis.* **Прикрепление:** часть пучков к наружной поверхности VIII—XII ребер, а остальные переходят в апоневроз, участвуя в образовании верхней части влагалища прямой мышцы живота **Действие**: является одной из мощных мышц брюшного пресса, при одностороннем сокращении вращает туловище в свою сторону. Иннервация: *nn. inlercostales (VIII—XII), iliogypo-gastrlcus, ilioinguinalis.*	**ИПП** — лежа на боку, ноги сложены вместе и согнуты под углом 90° в тазобедренном и коленном суставах,	**ИПВ** — стоя сбоку, одну выпрямленную руку фиксирует на коленном суставе, а другую спереди плечевого сустава.	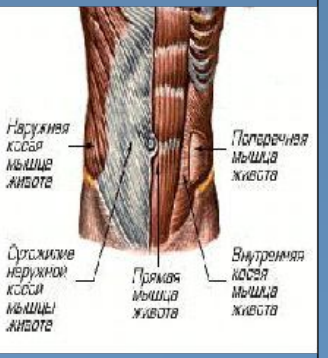

ПИР поперечной мышцы живота 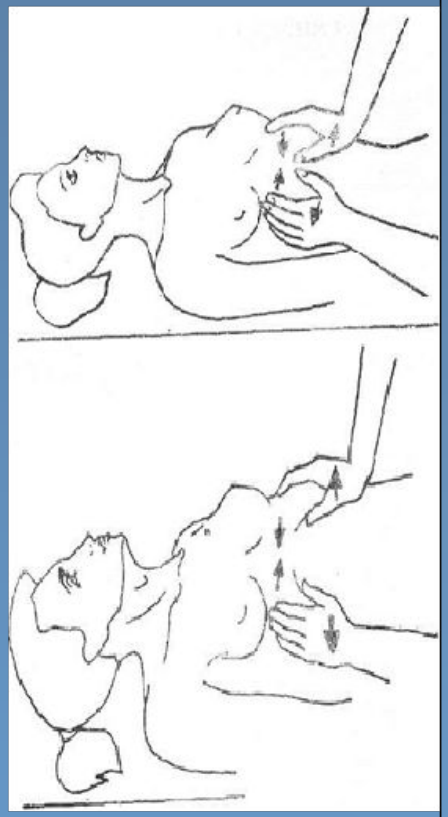	При вдохе врач препятствует сближению нижних отделов грудной клетки в течение 8—12 секунд, на выдохе—их раздвигает в стороны, увеличивая расстояние между I пальцами своих кистей.Прием повторяется 3—5 раз.	**ПОПЕРЕЧНАЯ МЫШЦА ЖИВОТА** *(m. transversus abolominis).* **Начало**: от внутренней поверхности хрящей VII—XII ребер, от *fascia thoracolumbalis* от внутренней губы гребня подвздошной кости и от латеральных $^{2}/_{s}$ паховой связки. **Прикрепление:** пучки мышцы идут горизонтально и у наружного края прямой мышцы живота переходят в апоневроз. Нижние пучки вместе с пучками внутренней «косой мышцы образуют *m. cremaster.* **Действие**: является мышцей брюшного пресса, уплощает живот, сближая при вдохе нижние отделы грудной клетки. Иннервация: *nn. iniercostales (VII—XII), illohypo-gaslrtcus, ilioinguinalis.*	**ИПП** — лежа на кушетке на спине, руки вытянуты вдоль туловища.	**ИПВ** — стоя сбоку от кушетки лицом к пациенту, фиксирует обе кисти в эпигастральной области пациента. При этом I пальцы смыкаются под мечевидным отростком в виде римской цифры «V», а II—V пальцы охватывают реберные дуги. Точками фиксации являются тенары больших пальцев,	

ПИР мышц тазового дна 	**На вдохе—пациент напрягает и сводит ягодицу, а врач оказывает сопротивление. Положение фиксируется на 9—12 секунд. На выдохе — врач производит пассивное растяжение мышц, разводя ягодицы в сторону. Прием повторяется 3—4 раза.**	**МЫШЦЫ ТАЗОВОГО ДНА** (тазовая диафрагма *diaphragma pelvis*) **МЫШЦА, ПОДНИМАЮЩАЯ ЗАДНИЙ ПРОХОД** *(m. levator ani)* **Начало** — стенки таза спереди от нисходящей ветви лонной кости, сбоку лонного сращения; фасция *m. ob-turatorius internus;* тазовая поверхность седалищной ости. Часть мышечных пучков направляется назад и к середине, обходит *rectum* сзади и, соединяясь с пучками противоположной стороны, охватывает *rectum*. Другая часть мышцы проходит, миновав *rectum, с паге*-ральной стороны предстательной железы, мочевого пузыря, влагалища и переплетается с их мускулатурой. **Прикрепление** — верхушка копчика. **Функция** — поднимает задний проход, укрепляет тазовое дно, сдавливает влагалище. **КОПЧИКОВАЯ МЫШЦА** *(m. coccygeum)* **Начало** — *spina ischiadica, tig sacrospinale.* **Прикрепление**—копчик, верхушка крестца. **Функция** — укрепление тазового дна. **НАРУЖНЫЙ СЖИМАТЕЛЬ ЗАДНЕГО ПРОХОДА** *(m. sphinter anexternus)* Располагается под кожей вокруг ануса. Иннервация — *n. pudendus (S\-4).*	**ИПП** — лежа на животе, руки вдоль тела.	**ИПВ**—стоя, лицом к головному концу, сбоку от больного, кисти рук крестообразно фиксируют медиальные поверхности ягодиц.	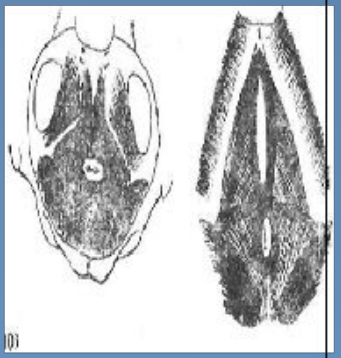

ПИР большой и средней ягодичной мышц

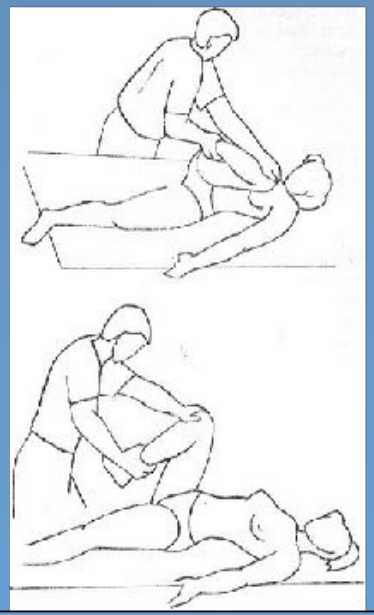

На вдохе— пациент незначительным усилием пытается выпрямить ногу, а врач оказывает сопротивление. Положение фиксируется на 7—9 секунд.
На выдохе — врач производит пассивное растяжение мышцы, усиливая давление на коленный и голеностопный суставы:
а) в направлении одноименного плеча происходит мобилизация *tig. sacrotuberate;*
б) в направлении противоположного плеча происходит мобилизация *Hg sacrospinate.*
Прием повторяется 3—4 раза.

1)БОЛЬШАЯ ЯГОДИЧНАЯ МЫШЦА
(m. gluteus maxitnus)

2)СРЕДНЯЯ ЯГОДИЧНАЯ МЫШЦА
(m. gluteus medius)
3)КРЕСТЦОВОБУГОРНАЯ СВЯЗКА
(tig. sacrotuberate)
Начало — медиальная поверхность седалищного бугра. Направляется вверх и медиально веерообразно расширяется, прикрепляясь к наружному краю крестца и копчика. Часть волокон связки переходит на нижнюю часть ветви седалищной кости и, продолжаясь по ней, образует серповидный отросток.

4)**КРЕСТЦОВООСТИСТАЯ СВЯЗКА**
(Kg sacrospinale)
Начало — *spina ischiadlca.* Идет медиально и кзади, располагаясь впереди предыдущей связки, прикрепляется по краю крестцовой кости и от части копчика.

ИПП — лежа на спине, нога на стороне релаксируемых мышц, согнута в коленном и тазобедренном суставах.

ИПВ — стоя, лицом к головному концу, одноименная с ногой пациента рука врача фиксирует голеностопный сустав сверху, другая рука — коленный сустав.

Средняя ягодичная м.

Пир мышц илиотибиального тракта 	. На вдохе — пациент отводит ногу, не сгибая в коленном суставе, врач оказывает сопротивление. Положение фиксируется на 9—12 секунд. На выдохе — врач производит пассивное растяжение илиотибиального тракта, усиливая приведение ноги за счет ротации своего туловища. Прием повторяется 3—4 раза.	**ИЛИОТИБИЛЛЬНЫЙ ТРАКТ** *(tractus iliotibialis)* Формируется в области передней верхней ости подвздошной кости и простирается до области латерального мыщелка большеберцовой кости. В проксимальный отдел этого тяжа вплетаются m. tensor fasciae latae и часть пучков m. gluteus maximus. **МЫШЦА, НАПРЯГАЮЩАЯ ШИРОКУЮ ФАСЦИЮ БЕДРА** *(m. tensor fasciae latae)* **Начало** — *spina iliaca anterior superior,* общий апоневроз всех ягодичных мышц. Переходит в илиотибиальный тракт. **Функция**— напрягает широкую фасцию бедра, учавствует в сгибании и отведении бедра. Иннервация — *n. gluteus superior (plexus sacralis)**(1-4-5, S1).***	**ИПП** — лежа на спине.	**ИПВ** — стоя лицом к ножному концу, сбоку, с противоположной релаксируемой мышце стороны кушетки. Одноименная с ногой пациента рука врача фиксирует таз пациента в области передней верхней ости, а другая рука — голеностопный сустав сверху	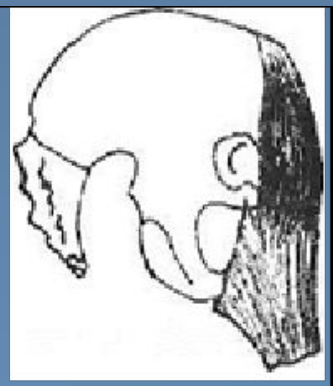 2) широкая фасция бедра 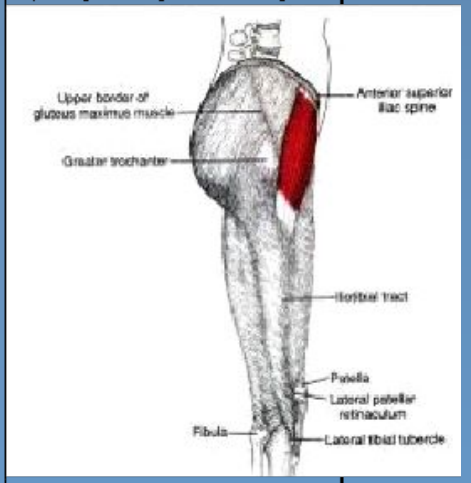

ПИР четырехглавой мышцы 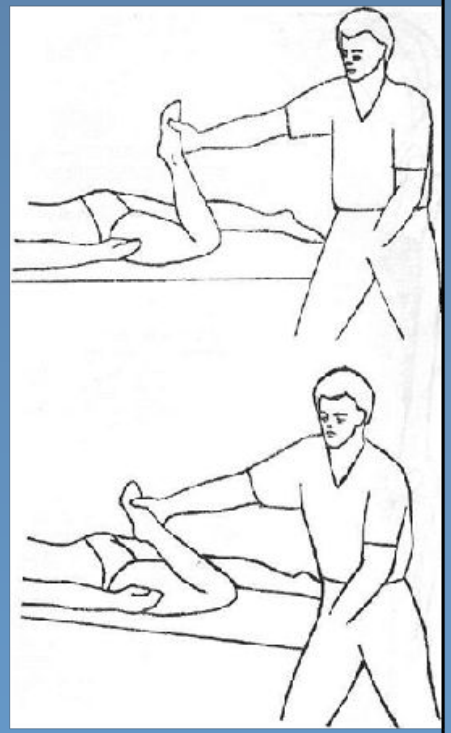	На вдохе — пациент разгибает ногу в коленном суставе, а врач оказывает сопротивление. Положение фиксируется на 9—12 секунд. На выдохе — врач усиливает сгибание, пассивно растягивая мышцу. Прием повторяется 3—4 раза.	**ЧЕТЫРЕХГЛАВАЯ МЫШЦА БЕДРА** *(m. quadriceps femoris)* Состоит из 4 головок. **ПРЯМАЯ МЫШЦА БЕДРА** *(m. recius femoris)* **Начало** — *spina iliaca anterior inferior.* **ЛАТЕРАЛЬНАЯ ШИРОКАЯ МЫШЦА** *(m. vasitts lateralis)* вертел, **Начало** — *linea interirochanterica,* большой латеральная губа *linea aspera femoris.* **МЕДИАЛЬНАЯ ШИРОКАЯ МЫШЦА** *(m. vasius medialis)* **Начало** — медиальная губа *tinea aspera femoris.* **ПРОМЕЖУТОЧНАЯ ШИРОКАЯ МЫШЦА** *(m. vast us intermedius)* **Начало**—передняя поверхность бедренной кости *tin. intertrochanterica.* Все головки образуют общее сухожилие, фиксирующееся к основанию и боковым краям *patella,* продолжающееся в *tig. patellae,* крепящееся на бугристости большеберцовой кости. **Функция** — разгибает ногу в коленном суставе, сгибает в тазобедренном. Иннервация — *n. femoralis* (L_{2-4}).	**ИПП** — лежа на животе, нога согнута в коленном суставе.	**ИПВ** — стоя, лицом к головному концу кушетки, рукой фиксируя тыл стопы.	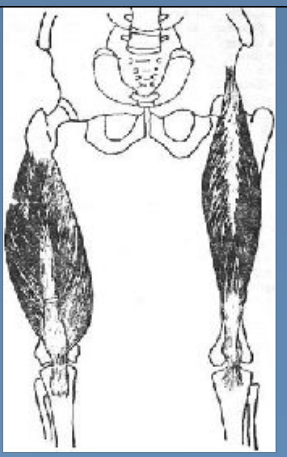 - Четырехглавая м: 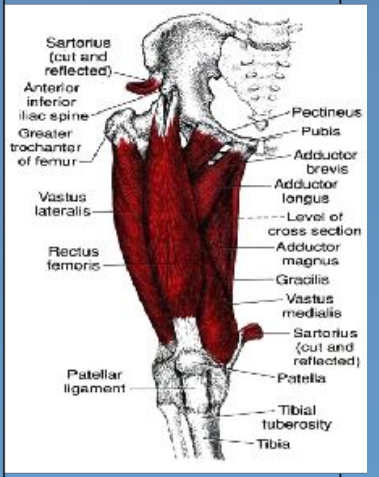

ПИР приводящих мышц бедра

1-2)

3

1 ВАРИАНТ
На вдохе — пациент сводит ноги, а врач оказывает сопротивление.
Положение фиксируется на 9—12 секунд.
На выдохе — врач производит пассивное растяжение мышц, разводит ноги больного в стороны.
Прием повторяется 3—4 раза.

2 ВАРИАНТ (прием Патрика)
На вдохе — пациент пытается привести колено, не выпрямляя ногу, а врач оказывает сопротивление.
Положение фиксируется на 9—12 секунд.
На выдохе — врач производит пассивное растяжение мышц, отводя колено к кушетке.
Прием повторяется 3—4 раза.

3 ВАРИАНТ
На вдохе — больной пытается привести ногу, а врач оказывает сопротивление.
Положение фиксируется 9—12 секунд.
На выдохе—врач производит пассивное растяжение мышц, поднимая ногу больного выше, привставая с полусогнутых ног.
Прием повторяется 3—4 раза.

Приводящие мышцы бедра

Нежная (стройная) МЫШЦА *(m. gracilis)*
Начало — передняя поверхность лонной кости.
Прикрепление — бугристость большеберцовой кости.
Функция—приводит бедро и сгибает голень.

ДЛИННАЯ ПРИВОДЯЩАЯ МЫШЦА
(m. adductor longus)
Начало — верхняя ветвь лонной кости.
Прикрепление — медиальная губа *linea aspera femoris* в средней ее трети.

КОРОТКАЯ ПРИВОДЯЩАЯ МЫШЦА
(m. adducior brevis)
Начало — нижняя ветвь лонной кости.
Прикрепление — медиальная губа *linea aspera femoris* в верхней ее трети.
Функция — длинная и короткая мышцы приводят бедро, участвуя в его сгибании и вращении кнаружи. Иннервация — передняя ветвь *n. obturatorius (L2-4).*

БОЛЬШАЯ ПРИВОДЯЩАЯ МЫШЦА
(m. adductor magnus)
Начало — нижняя ветвь лонной кости, седалищная кость, седалищный бугор.
Прикрепление — медиальная губа *linea aspera femoris* на всем ее протяжении до медиального подмыщелка бедренной кости.
Функция — приводит бедро, слегка вращая его наружу.
Иннервация — задняя ветвь *n. obturatorius* (Л2-Лз) и ветви *n.*

1) ИПП — лежа на спине, ноги раздвинуты в стороны.

2)ИПП — лежа па спине, нога согнута в коленном, тазобедренном суставах и отведена, насколько возможно, в сторону.

3)ИПП — лежа на боку, выше расположенная нога выпрямлена и максимально отведена.

1) ИПВ — стоя, лицом к головному концу, руки крестообразно фиксируют бедра в нижней трети, с внутренней стороны.

2) **ИПВ** — стоя, лицом к головному концу кушетки, сбоку от больного с противоположной стороны. Одна рука фиксирует коленный сустав сверху, другая — крыло подвздошной кости.

3) **ИПВ** ~ стоя на полусогнутых ногах, лицом к головному концу, отведенная нога пациента фиксируется на противоположном надплечье врача, одноименная рука врача фиксирует ее в области нижней трети бедра.
Противоположная рука врача фиксирует ниже расположенную ногу в области коленного сустава.

4)ИПВ — у ножного конца. Руки крест-

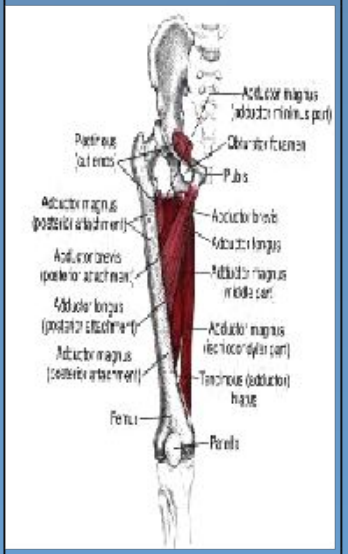

	4 ВАРИАНТ На вдохе — пациент сводит колени, а врач оказывает сопротивление. Положение фиксируется на 10—12 секунд. На выдохе — пациент расслабляется, а врач растягивает мышцы, увеличивая разведение бедер.	**ГРЕБЕНЧАТАЯ МЫШЦА** *(m. pectineus)* **Начало** — верхняя ветвь и гребень лонной кости. **Прикрепление**—*linea pectinea* бедренной кости. **Функция** — сгибает и приводит бедро, слегка вращая его кнаружи. Иннервация — *n. obturatorius, n. femoralis* (L_2-3)	4)ИПП — па краю кушетки, ноги согнуты в колейных и тазобедренных суставах.	4)ИПВ — у ножного конца. Руки крест-накрест фиксируют колени пациента.	

ПИР задней группы мышц бедра и голени 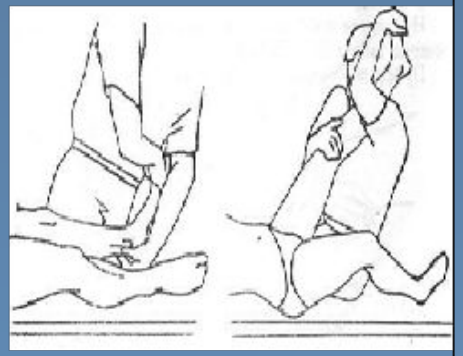	**I ВАРИАНТ** На вдохе —пациент производит подошвенное сгибание стопы, а врач оказывает сопротивление. Положение фиксируется на 9—12 секунд. На выдохе — врач производит тыльное сгибание (разгибание) стопы, поднимая ногу вверх. Прием повторяется 3—4 раза. **2 ВАРИАНТ** На вдохе — пациент проводит подошвенное сгибание столы, а врач оказывает сопротивление. Положение фиксируется на 9—12 секунд. На выдохе — врач производит тыльное сгибание (разгибание) стопы, поднимая ногу пациента вверх, приближая к норме (<90°).	**ЗАДНЯЯ ГРУППА МЫШЦ БЕДРА И ГОЛЕНИ** **1)ПОЛУСУХОЖИЛЬНАЯ МЫШЦА** *(m. semitendinosus)* **2)ПОЛУПЕРЕПОНЧАТАЯ МЫШЦА** (т. semimembranosus) **3)ДВУГЛАВАЯ МЫШЦА БЕДРА** *(m. biceps femoris)* **4)ПОДКОЛЕННАЯ МЫШЦА** *(m. popliteus)* **5)ТРЕХГЛАВАЯ МЫШЦА ГОЛЕНИ** *(m. triceps surae)* **ИКРОНОЖНАЯ МЫШЦА** (m. *gastrocnemius)* **6)КАМБАЛОВИДНАЯ МЫШЦА** *(m. soleus)* **7)ДЛИННЫЙ СГИБАТЕЛЬ ПАЛЬЦЕВ** *(m. flexor digiiiram longus)* **8)ЗАДНЯЯ БОЛЬШЕБЕРЦОБАЯ МЫШЦА** *(m. Hbialis posterior)* **9)ДЛИННЫЙ СГИБАТЕЛЬ ПЕРВОГО ПАЛЬЦА** (m. *flexor hallucis longus)*	**1)ИПП** — лежа на спине. **2)ИПП** — лежа на спине, прямая нога согнута в тазобедренном суставе, лежит на одноименном плече врача.	**1)ИПВ** — стоя сбоку от пациента, лицом к кушетке. Одна рука врача фиксирует стопу в области пальцев, другая — голеностопный сустав сзади. **2)ИПВ** — стоя, глубоко присев или сидя, на краю кушетки, лицом к головному концу. Одноименная с ногой пациента рука врача охватывает свод и плюсну пациента, другая рука — на коленном суставе.	 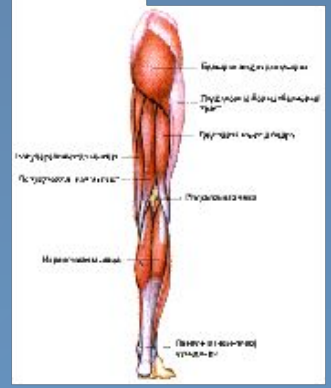 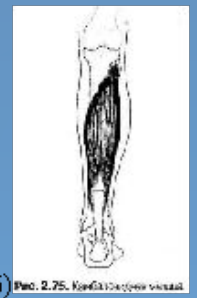 6) Рис. 2.75. Камбаловидная мышца

Эверсия
Абдукция
Инверсия
Аддукция
Дорсифлексия
Пронация
Подошвенная
флексия
Супинация

ПИР передней большеберцовой мышцы 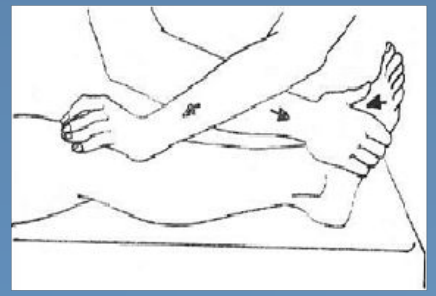	На вдохе пациенту предлагается разгибать согнутую стопу, одновременно поднимая ее медиальный край 7—8 секунд. На выдохе врач усиливает подошвенное сгибание в течение такого же времени. Прием повторяется 4—5—б раз.	**МЫШЦЫ, ПОДНИМАЮЩИЕ ВНУТРЕННИЙ (МЕДИАЛЬНЫЙ) КРАЙ СТОПЫ** **ПЕРЕДНЯЯ БОЛЬШЕБЕРЦОВАЯ МЫШЦА** *(m. Hb tolls anterior)* **Начало:** *fades lateralis tibia* и *tnembranae interossae.* **Прикрепление**: *os cuneiforme mediate* и *basis ossis metatar sails.* **Действие;** разгибает стопу, поднимая ее медиальный край. **Иннервация:** *n. perotieus profundus (L4—L5; S\),*	**ИПП** — лежа на спине с вытянутыми ногами.	**ИПВ** — стоя сбоку с противоположной стороны, фиксирует свои руки крест-накрест— одну на согнутую в подошвенную сторону тыльную поверхность стопы, а вторую— ниже надколенника.	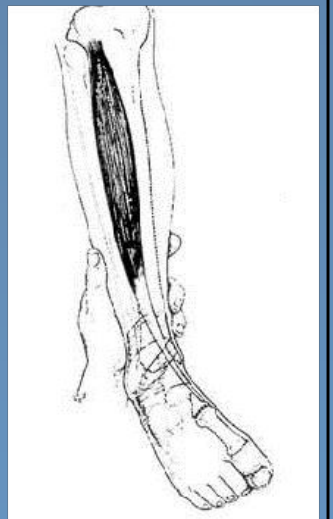 **Рис. 2.77.** Передняя большеберцовая мышца.

ПИР разгибателя большого пальца стопы 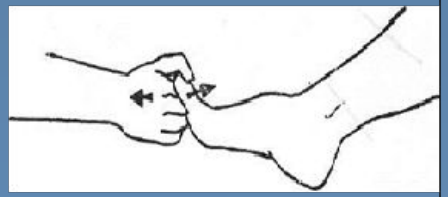 **ПИР мышц, поднимающих внутренний (медиальный) край стопы** (передняя большеберцовая мышца, длинный разгибатель большого пальца столы) 	1)На вдохе пациент в течение 5—7 секунд разгибает большой палец стопы, на выдохе врач проводит подошвенное сгибание большого пальца, пассивно растягивая мышцу. Прием повторяется 4—5 раз. 2)На вдохе пациент стремится поднять медиальный край стопы в течение 8—10 секунд, на выдохе врач проводит движение в противоположную сторону. Прием повторяется 5—6 раз.	**ДЛИННЫЙ РАЗГИБАТЕЛЬ БОЛЬШОГО ПАЛЬЦА СТОПЫ** *(m. extensor hatlucis longus)* **Начало**: медиальная поверхность средней и нижней третей малоберцовой кости и *membrana interossea.* **Прикрепление:** дистальная фаланга большого пальца стопы. **Действие:** разгибает большой палец стопы. **Иннервация:** *n. peroneus profundus* **(L*—L$_B$; 5j),**	**1)ИПП** — лежа на спине с вытянутыми ногами. **2)ИПП** — лежа на спине с вытянутыми ногами.	1)ИПВ — стоя у ножного конца, фиксирует дистальной фалангой I пальца кисти ногтевую фалангу стопы пациента. 2)ИПВ — стоя сбоку с одноименной стороны, фиксирует одну кисть на тыле стопы, слегка супинируя ее, а вторую — на нижней трети голени.	

ПИР мышц, поднимающих наружный край стопы (короткая малоберцовая мышца и длинный разгибатель пальцев) 	На фазе вдоха пациенту предлагается поднять латеральный край стопы, одновременно супинируя ее в течение 7—10 секунд. На выдохе врач усиливает пронацию, пассивно растягивая мышцы. Следует отметить, что третья малоберцовая мышца является непостоянной. Прием повторяется 5—6 раз.	**МЫШЦЫ, ПОДНИМАЮЩИЕ НАРУЖНЫЙ КРАЙ СТОПЫ** **КОРОТКАЯ МАЛОБЕРЦОВАЯ** *(m. peroneus brevis)* **Начало**: нижняя половина *fades lateralis fibulae u septa inter muse ularia cruris*. **Прикрепление**: *tuberositas ossls metatarsalis*. **Действие:** сгибает стопу, отводит и поднимает ее латеральный край. **Иннервация:** *n. peroneus superficialis* (L_5; *S\%* **ДЛИННЫЙ РАЗГИБАТЕЛЬ ПАЛЬЦЕВ** *(m. extensor digiiorutn longus)* **Начало:** верхняя треть большеберцовой кости, головки и переднего гребня малоберцовой кости, *membrana inierossea; septum Inter•musculare anleris cruris u fascia cruris*. **Прикрепление:** фаланги четырех пальцев стопы от II до V. **Действие:** разгибает четыре пальца стопы (II—V) и стопу, поднимает наружный край стопы.	**ИПП** — лежа на спине.	**ИПВ** — стоя сбоку у ножного конца с противоположной стороны кушетки, фиксирует одну кисть на тыле столы, пронируя ее, а вторую — на нижней трети голени.	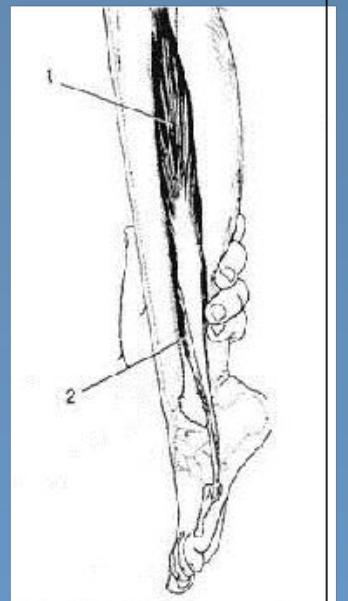 **Рис. 2.81.** Малоберцовые мышцы: 1 — длинная; 2 — короткая.