

**Федеральное государственное бюджетное образовательное учреждение высшего
образования**

**«Алтайский государственный медицинский университет»
Министерства здравоохранения Российской Федерации
Кафедра ортопедической стоматологии**

Ортопедическое лечение пациентки с частичным отсутствием зубов

**Докладчик: клинический ординатор Зубов К. Е.
Руководитель: д.м.н. Орешака О. В.**

Барнаул, 2021г.

Жалобы (со слов пациентки):

- на отсутствие зубов;
- затрудненное откусывание и пережевывание пищи;
- нарушение эстетики.

Анамнез жизни:

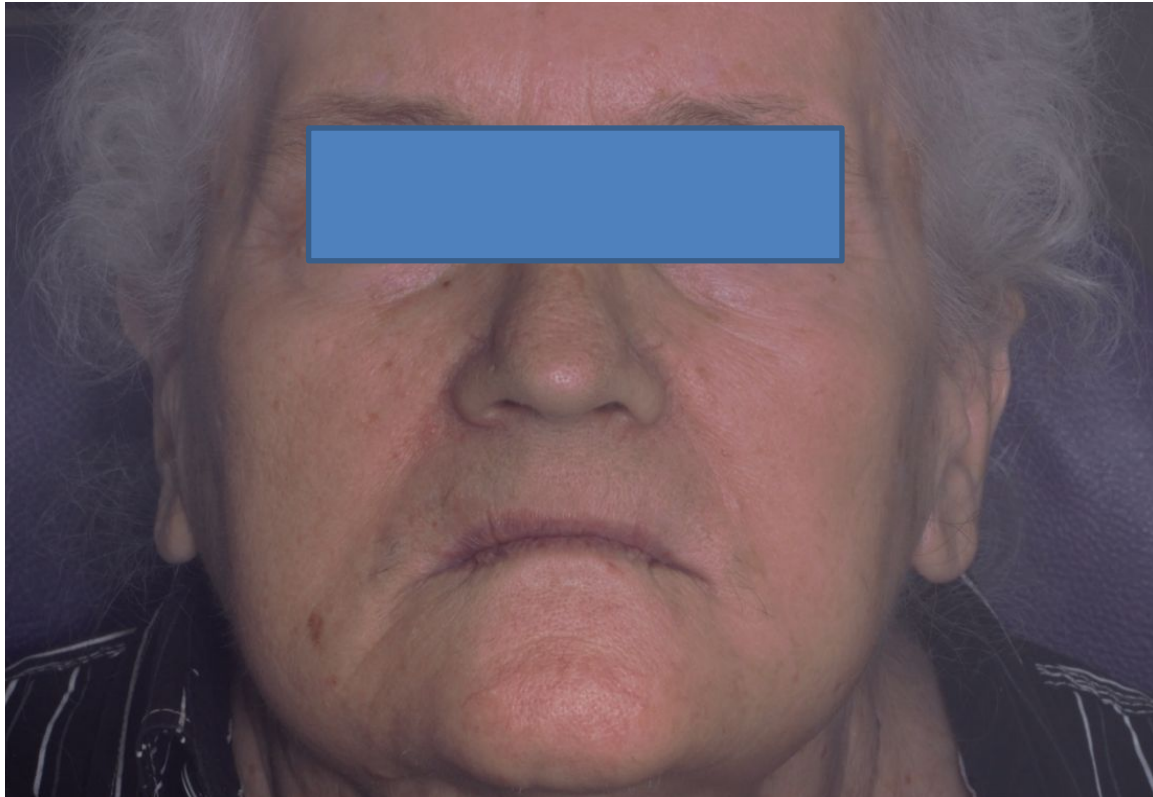- инфекционные заболевания отрицает (гепатиты, ВИЧ, туберкулез);
- аллергологический анамнез не отягощен;
- хронические заболевания отрицает.

Анамнез заболевания:

- в течение 11 лет зубы удалялись постепенно по причине их разрушенности;
- Протез на верхнюю челюсть был сделан более 5 лет назад, менять его отказывается. На верхнем протезе имеются дефекты после неоднократных починок, фиксация верхнего протеза нарушена

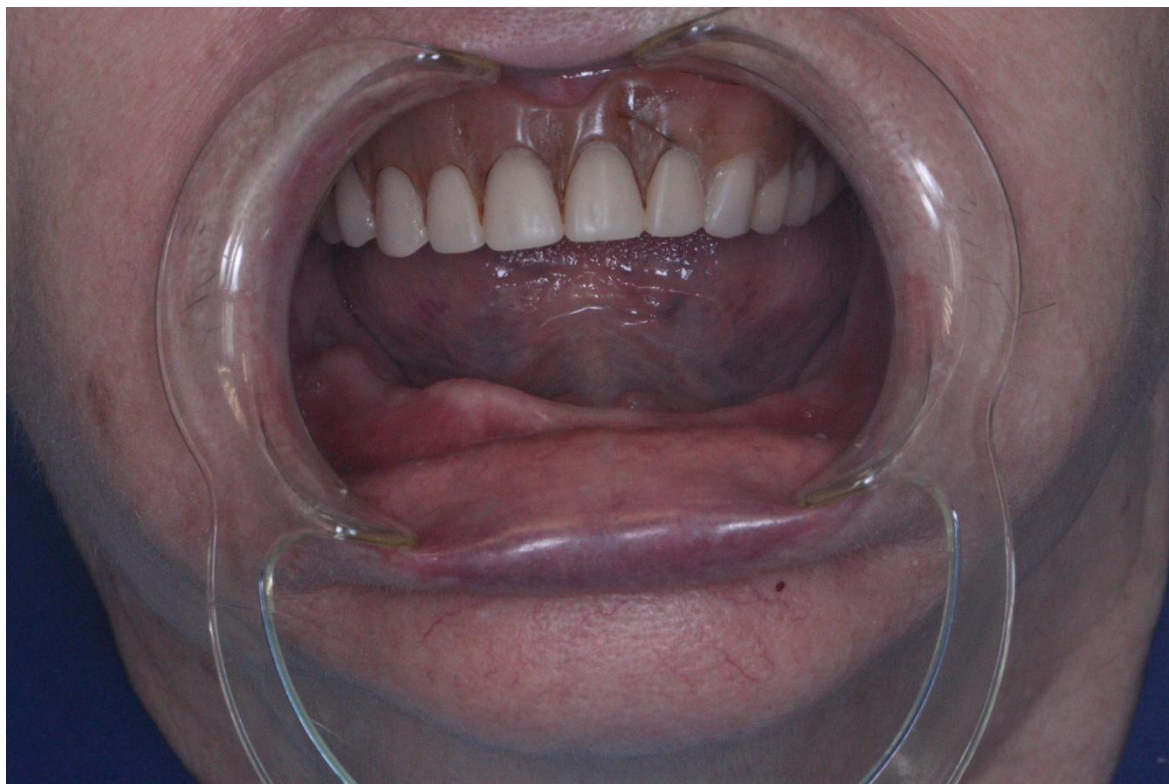Еще раз , не верхнего протеза, а протеза на верхней челюсти!!!!!!!

Внешний осмотр:



- кожные покровы телесного цвета , выраженные носогубные и подбородочная складки, губы смыкаются в напряжении, лицо асимметричное, отделы лица непропорциональные.

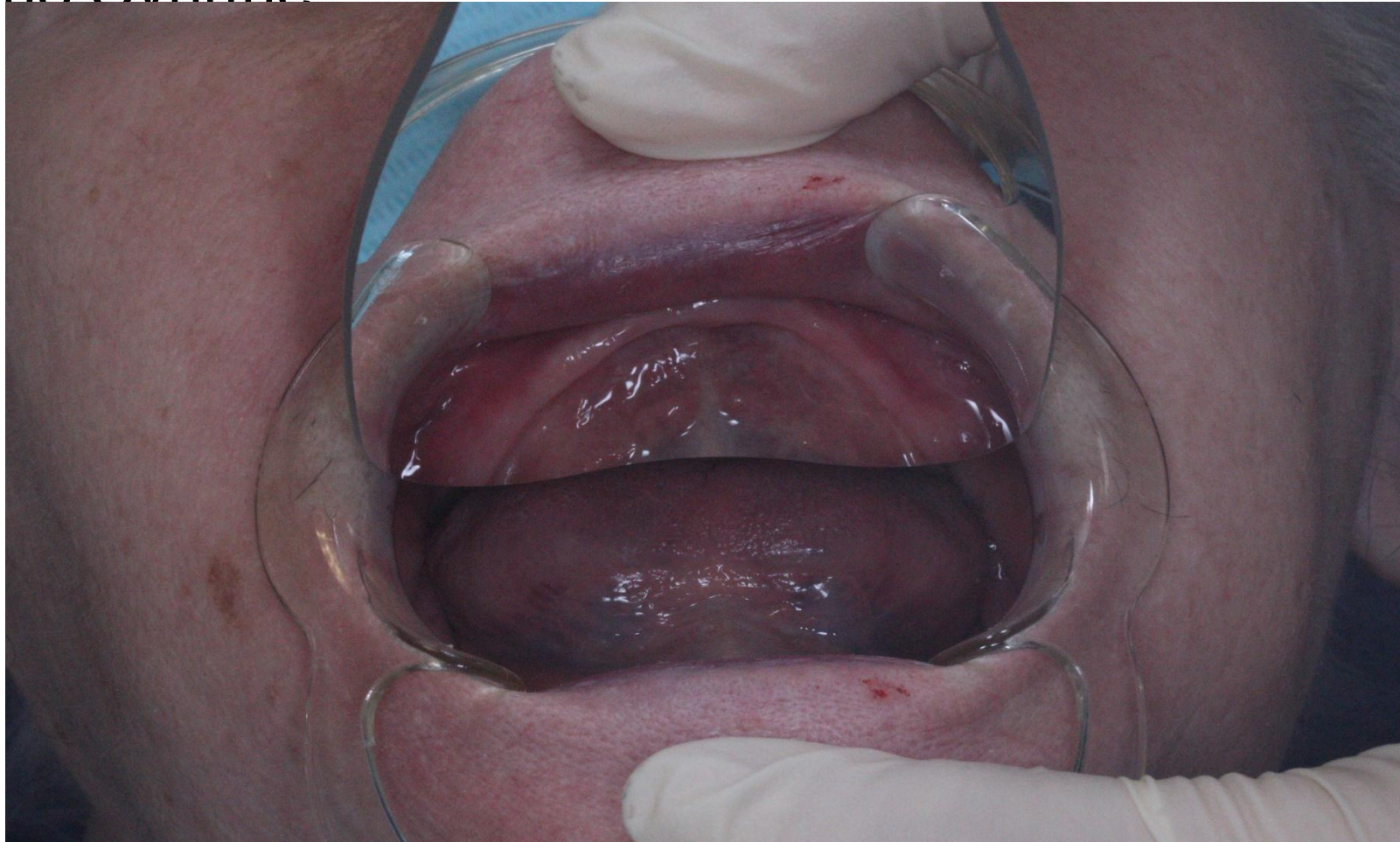Внешний осмотр:



- пальпация жевательных мышц: безболезненная
- пальпация ВНЧС:
- движение мышечек синхронное, безболезненное, плавное, без щелчков, хруста, девиация при открывании рта отсутствует.
- пальпация лимфатических узлов: не пальпируются.

Диагноз:

- полное отсутствие зубов на нижней челюсти (K08.2), четвертый тип атрофии альвеолярного отростка по Оксману, второй тип слизистой по Суппле



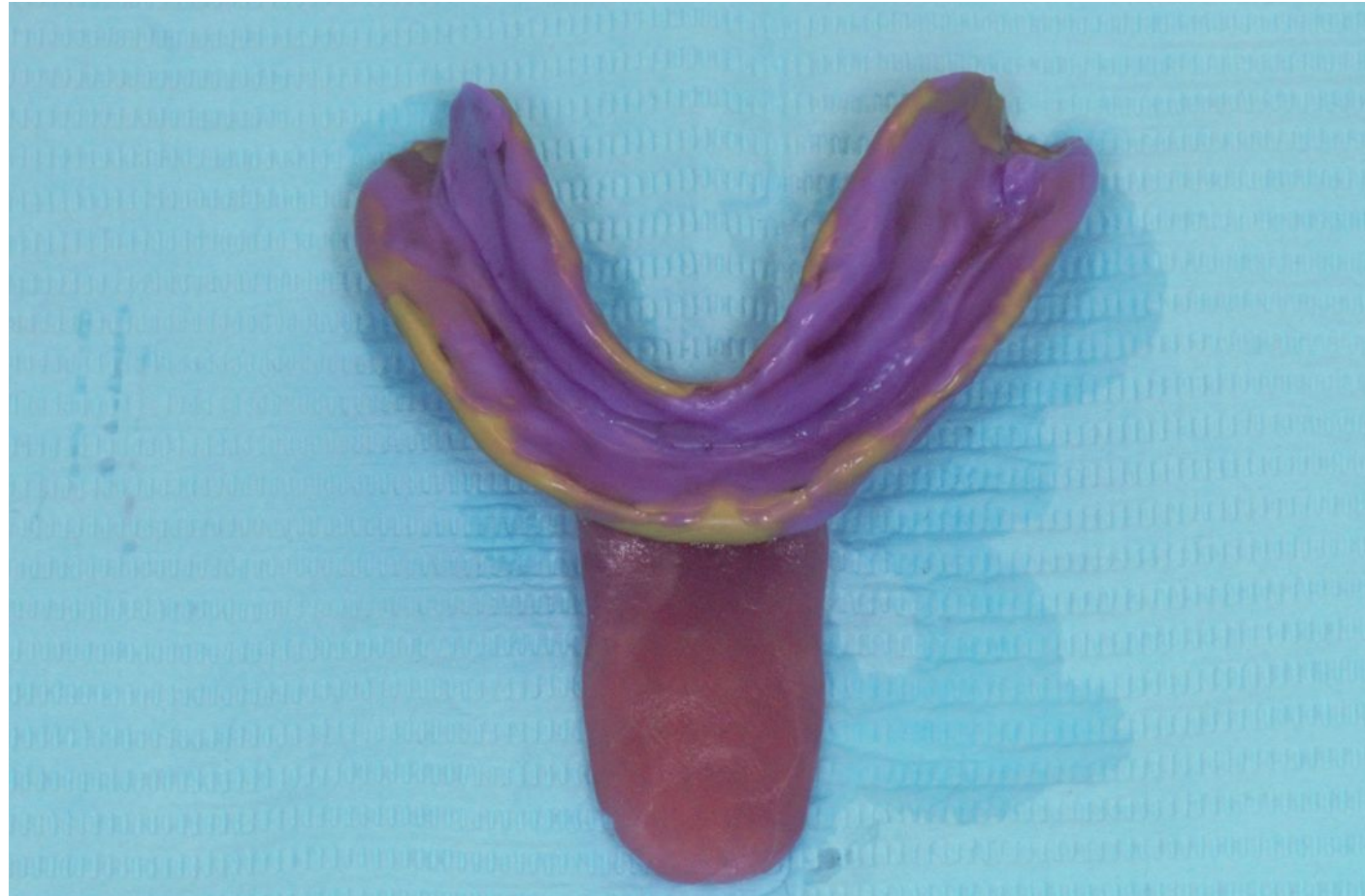План лечения:

- Изготовление полного съемного пластиночного протеза на нижнюю челюсть из материала Flex Nylon FN (UniFlex)

Получение анатомических оттисков одноэтапными двухфазными оттисками C-силиконовой массой Zeta Soft с верхней и нижней челюсти

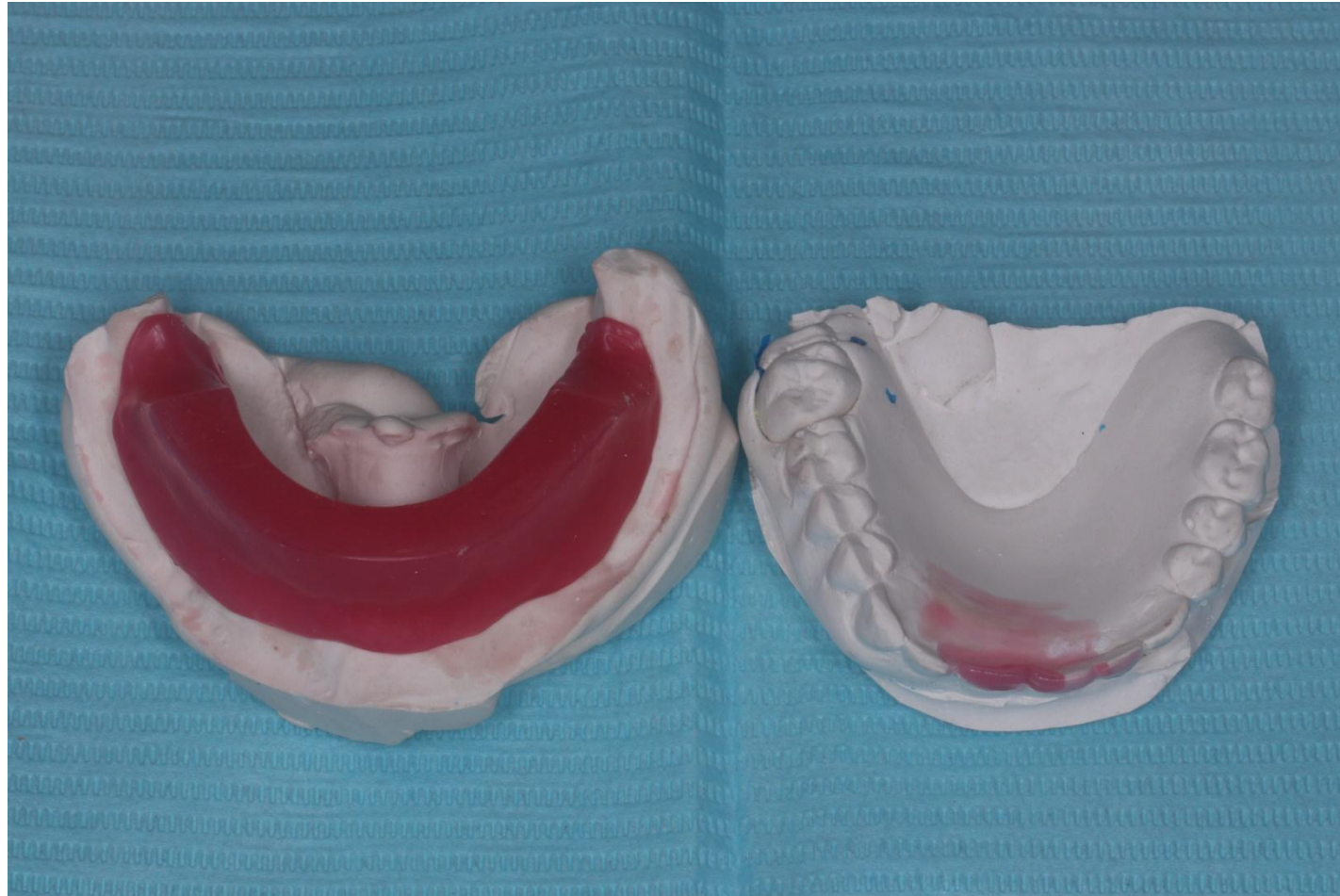

Получение функциональных оттисков с использованием индивидуальной ложки при помощи Bisico Function и Bisico S4

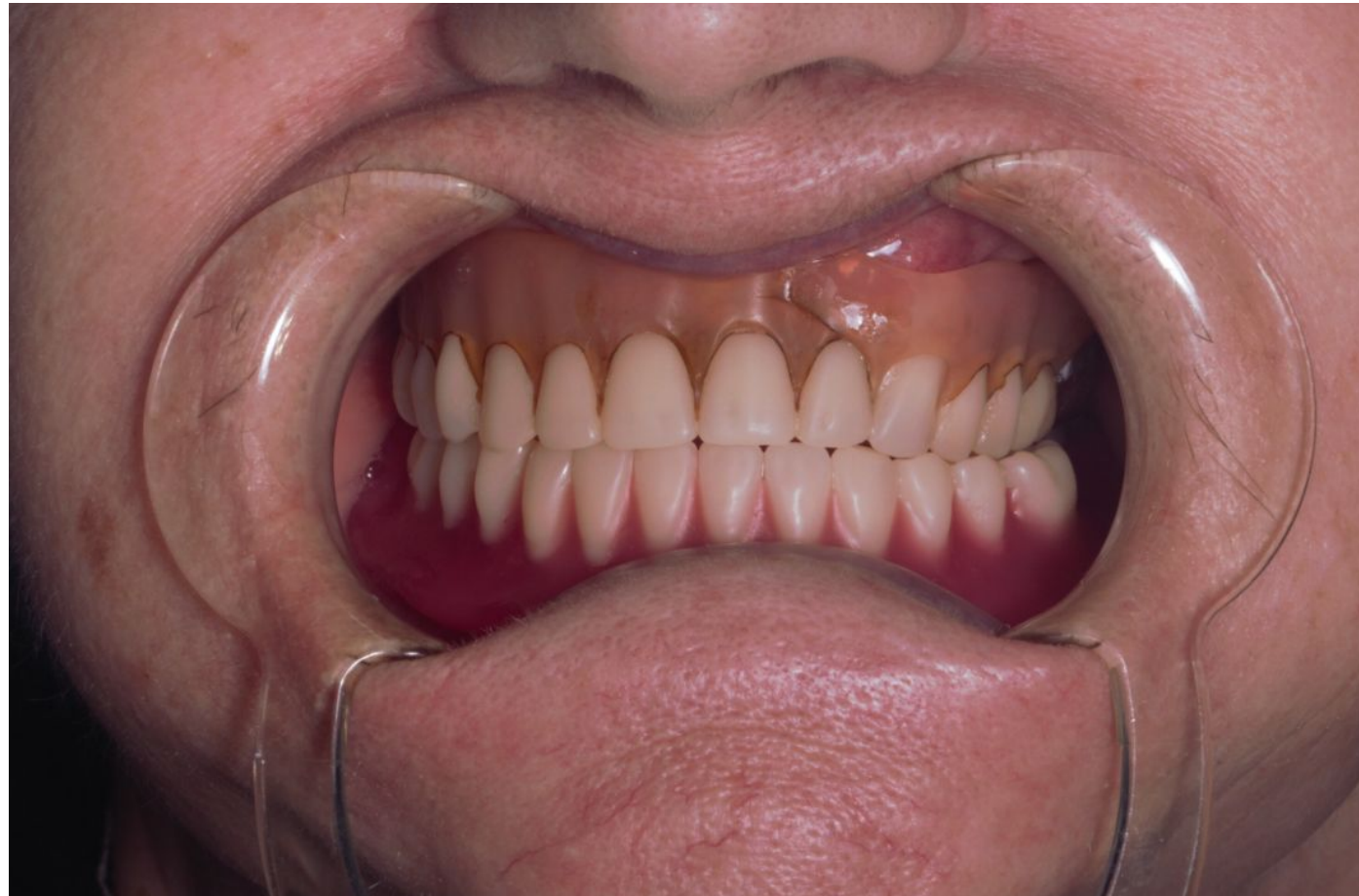

Изготовление воскового базиса с окклюзионным валиком.

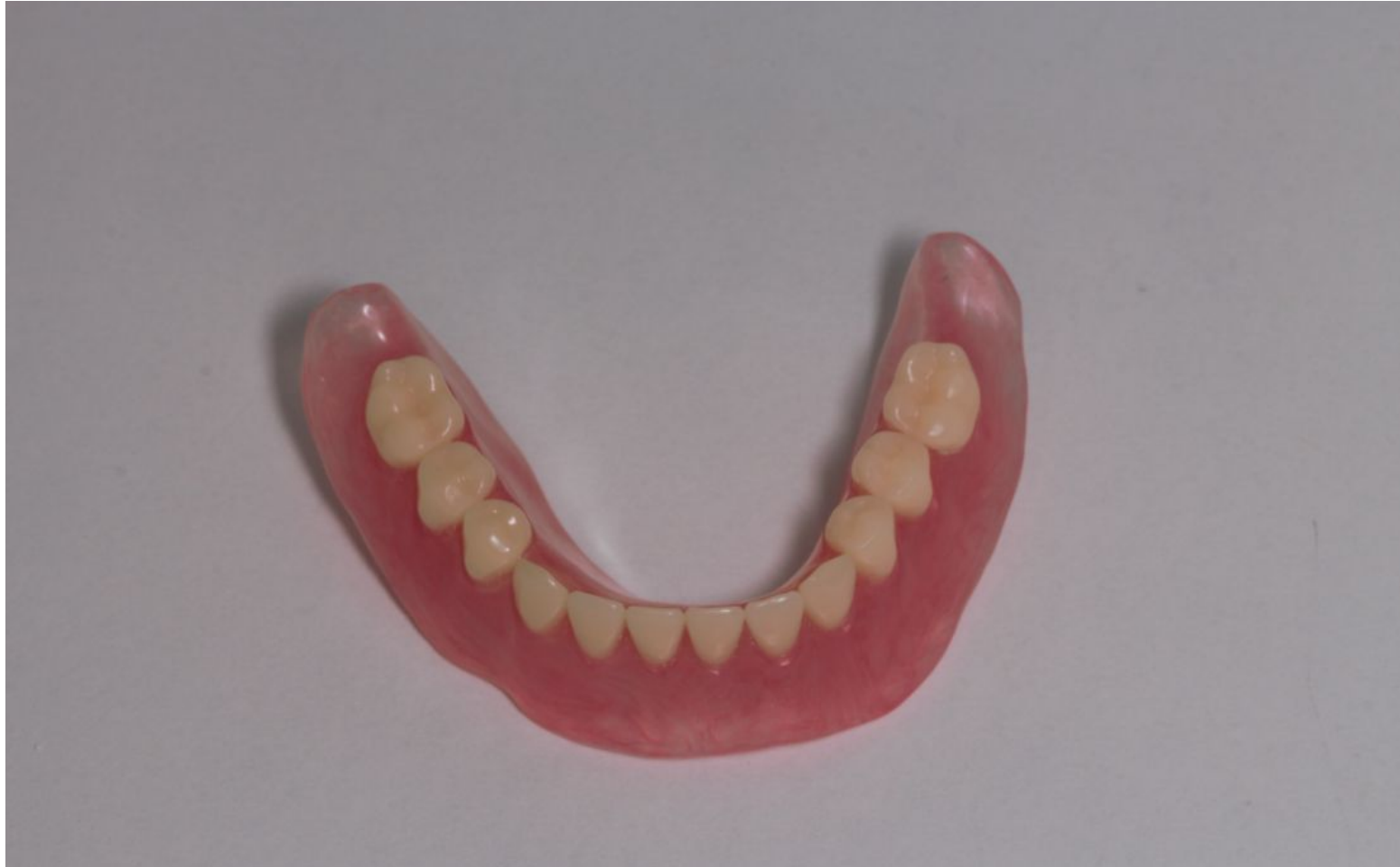Определение центрального соотношения анатомо-физиологическим методом.



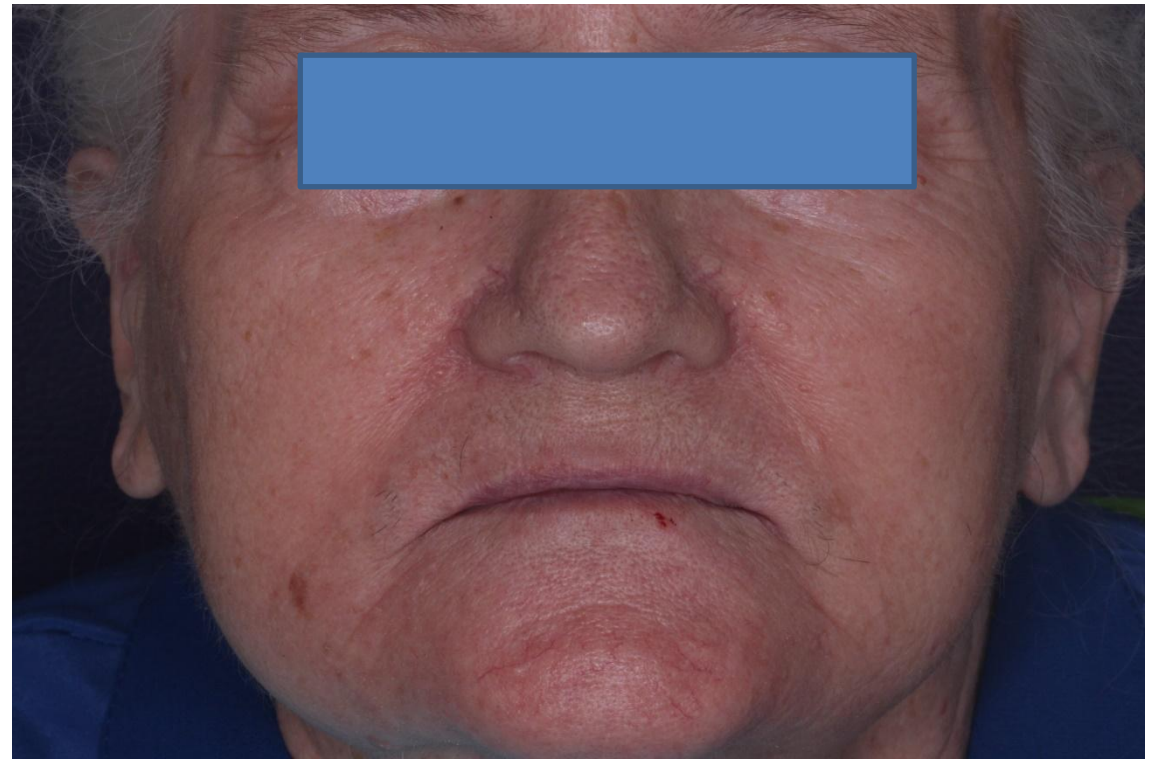
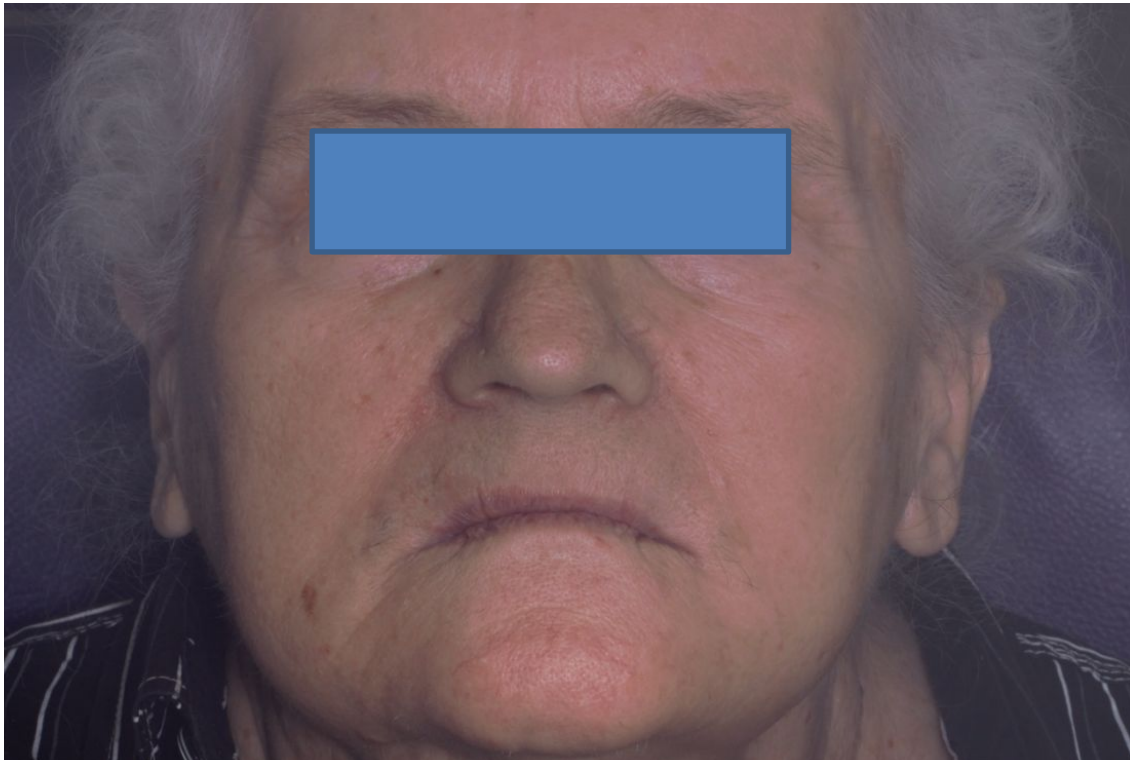Проверка восковой реконструкции полного съемного пластиночного протеза на нижнюю челюсть



Готовый протез



До/После лечения



Благодарю за внимание!