

ОТЧЕТНЫЙ МАТЕРИАЛ

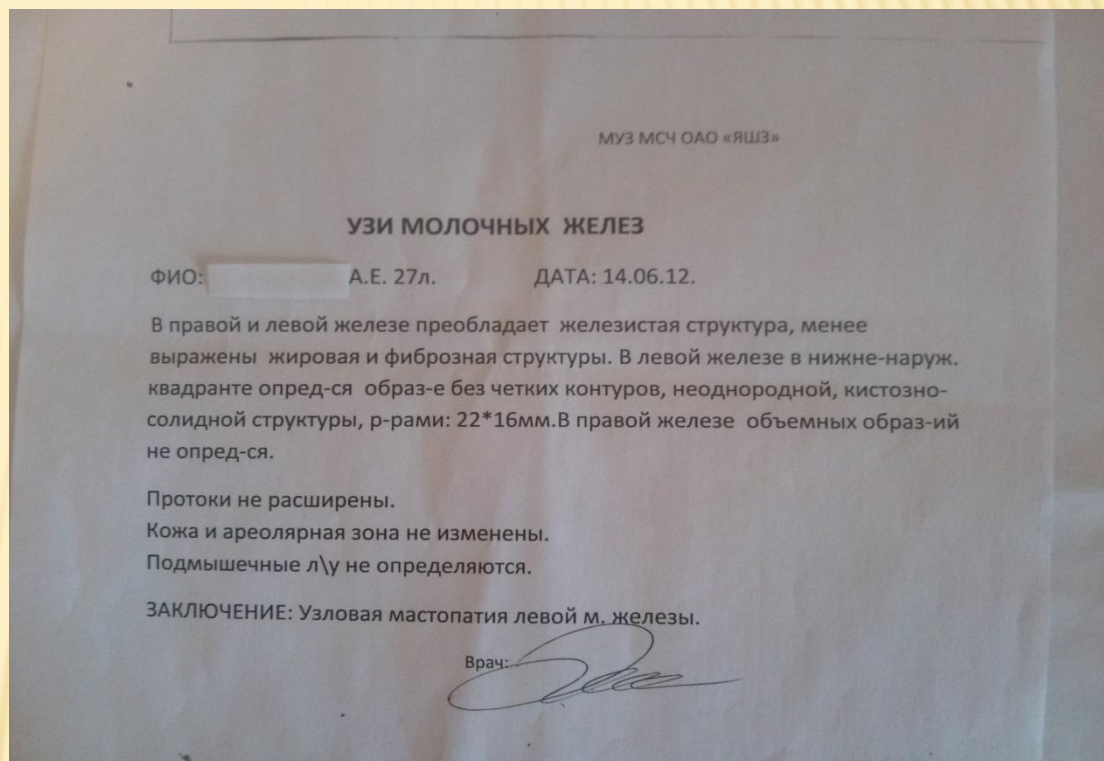
ИССЛЕДОВАНИЕ И ЛЕЧЕНИЕ ЗАБОЛЕВАНИЙ
МЕТОДАМИ ИМИДЖ МЕДИЦИНЫ,
МЕДИЦИНЫ И СЪЯН И СЮЭ.

ФРОЛОВ ВЛАДИМИР ВИКТОРОВИЧ

ИМИДЖ ТЕРАПЕВТ.

ПРЕДЛАГАЮ ВАШЕМУ ВНИМАНИЮ СВОЙ
ЛИЧНЫЙ ОПЫТ ЛЕЧЕНИЯ МЕТОДАМИ ИМИДЖ
МЕДИЦИНЫ УЗЛОВОЙ МАСТОПАТИИ ЛЕВОЙ
МОЛОЧНОЙ ЖЕЛЕЗЫ И АЛЬГОДИСМЕНОРЕИ.

Пациентка 27 лет, пришла с диагнозом узловая мастопатия молочной железы. Результат обследования предоставлен на слайде. Согласно УЗИ в левой м. железе определялось образование неоднородной, кистозно-солидной структуры, размерами 22*16 мм. Так же, при осмотре гинекологом был поставлен диагноз: Альгодисменорея.



**ЛЕЧЕНИЕ УЗЛОВОЙ МАСТОПАТИИ МЕТОДАМИ ИМИДЖ
МЕДИЦИНЫ.**

УЗЛОВАЯ МАСТОПАТИЯ — ЭТО ЗАБОЛЕВАНИЕ МОЛОЧНОЙ
ЖЕЛЕЗЫ,

КОТОРОЕ ХАРАКТЕРИЗУЕТСЯ ВОЗНИКНОВЕНИЕМ
ДОБРОКАЧЕСТВЕННЫХ

ОБРАЗОВАНИЙ ЖЕЛЕЗИСТОЙ ТКАНИ ГРУДИ. ПРИ УЗЛОВОЙ
МАСТОПАТИИ

ОБРАЗУЮТСЯ ПЛОТНЫЕ УЗЛЫ РАЗЛИЧНЫХ РАЗМЕРОВ. ОНКОЛОГИЯ
И

МАММОЛОГИЯ РАССМАТРИВАЕТ ДАННЫЙ ВИД МАСТОПАТИИ, КАК
ПРЕДОПУХОЛЕВЫЙ ПРОЦЕСС, НА ФОНЕ КОТОРОГО ПОВЫШАЕТСЯ
РИСК

РАЗВИТИЯ РАКА М. ЖЕЛЕЗЫ.

ОДНОЙ ИЗ ПРИЧИН РАЗВИТИЯ УМ ЯВЛЯЕТСЯ ГОРМОНАЛЬНЫЙ
ДИСБАЛАНС, КОТОРЫЙ ПРОВОЦИРУЕТСЯ ДЛИТЕЛЬНЫМИ
СТРЕССАМИ,

НЕРВОЗАМИ, ГИНЕКОЛОГИЧЕСКИМИ ЗАБОЛЕВАНИЯМИ И ДР.
ПРИЧИНАМИ

ЗАПАДНАЯ МЕДИЦИНА СЧИТАЕТ, ЧТО ПРИ УМ ВОЗМОЖНО ТОЛЬКО ОПЕРАТИВНОЕ ВМЕШАТЕЛЬСТВО. 27.06.12 ПАЦИЕНТКА ОСМОТРЕНА ВРАЧОМ ОНКОЛОГОМ. В РЕЗУЛЬТАТЕ ОСМОТРА ПОКАЗАНО ХИРУРГИЧЕСКОЕ ЛЕЧЕНИЕ, Т.Е. ОПЕРАЦИЯ.

ГУЗ МСЧ ОАО «Ярославский шинный завод» Городской маммологический центр

КОНСУЛЬТАТИВНЫЙ ПРИЕМ

БОЛЬНАЯ _____ А. Э. Зубина
ОСМОТРЕНА ВРАЧОМ ОНКОЛОГОМ-МАММОЛОГОМ.

ПРОВЕДЕНО ОБСЛЕДОВАНИЕ:
УЗИ молочных желез 14.06.12 - узловатая мастопатия, масса
Пункционная биопсия образований правой, левой, обеих молочных желез:
цитологическое исследование № 148 от 19.06.12 - триада
не обнаружено

Цитологическое исследование выделений из соска правой, левой, обеих молочных желез № _____ от _____

МАММОГРАФИЯ в 2-х проекциях обеих, правой, левой молочных желез _____

МАММОГРАФИЯ в 1-й проекции обеих, правой, левой молочных желез _____

ПНЕВМОКИСТОГРАФИЯ обеих, правой, левой молочных желез _____

ДУКТОГРАФИЯ правой, левой молочной железы _____

ПРИЦЕЛЬНАЯ ПУНКЦИЯ _____ молочной железы от _____
E = _____ мЗв.

ЗАКЛЮЧЕНИЕ: узловатая мастопатия
левой молочной железы

РЕКОМЕНДАЦИИ: направлена в яамсб
(пр. октября, 67)

Дата 27.06.12 Врач Зудешкина

6 120 г. Жалобы на уплотнение в левой
и м-зе, объем опухоли 6х5-1х
левой молочной железы. В анамнезе
наличие узловатой мастопатии, дисплазия
эпителиальных желез, мастопатия
св. молочной железы. Не выявлено
осложнений, с осложнениями, не были.
состояние удовлетворительное, средней тяжести, тяжелое.
повышено, понижено, истощен. Кожные покровы обычной окраски, бледные, акроцианоз.
патологии, патологии Показано хирургическое
лечение в сервисе.
патологии, патологии _____

не увеличены, увеличены _____

БОЛЬНИЦЫ И ПРОВЕДЕНИЕ ПУНКЦИОННОЙ БИОПСИИ ПРИВЕЛО ПАЦИЕНТКУ

В СОСТОЯНИЕ СИЛЬНОГО СТРЕССА И СТРАХА. ТАК ЖЕ ОНА ИСПЫТЫВАЛА

ПОСТОЯННУЮ ТРЕВОГУ ПО ПОВОДУ СВОЕГО ЗАБОЛЕВАНИЯ.

ДИАГНОСТИКА ПОКАЗАЛА, ЧТО В ОРГАНИЗМЕ ОСЛАБЛЕНЫ ФУНКЦИИ

ПОЧЕК, ПЕЧЕНИ, СЕЛЕЗЕНКИ И СЕРДЦА. ОРГАНЫ СПАЛИ И ЛЕНИЛИСЬ

ВЫПОЛНЯТЬ СВОЮ РАБОТУ. ТАК ЖЕ НАБЛЮДАЛСЯ ПЛОХОЙ ТОНУС СОСУДОВ

ГОЛОВНОГО МОЗГА, ИЗ ЗА НЕДОСТАТКА КИСЛОРОДА И ЭНЕРГИИ, ПАЦИЕНТКА

СКЛОННА К ПОНИЖЕННОМУ ДАВЛЕНИЮ И В РЕЗУЛЬТАТЕ УТОМЛЯЕМОСТИ НА

РАБОТЕ ИСПЫТЫВАЛА ПЕРИОДИЧЕСКУЮ ТЯЖЕСТЬ В ГОЛОВЕ И ОБЩУЮ

ПРИ ИССЛЕДОВАНИИ И ЛЕЧЕНИИ МЕТОДАМИ ИМИДЖ МЕДИЦИНЫ ИСПОЛЬЗОВАЛСЯ ХОЛИСТИЧЕСКИЙ ПОДХОД. СЧИТАЕТСЯ, ЧТО ТЕЛО ЧЕЛОВЕКА ЭТО ЕДИНАЯ И НЕДЕЛИМАЯ СИСТЕМА И ЧТО МЕЖДУ ВСЕМИ ОРГАНАМИ СУЩЕСТВУЮТ ОПРЕДЕЛЕННЫЕ ВЗАИМОСВЯЗИ. ТАК ЖЕ, ЧЕЛОВЕК ЯВЛЯЕТСЯ ЕДИНОЙ ЦЕЛОЙ С ПРИРОДОЙ И СО ВСЕЛЕННОЙ И НАХОДИТСЯ ВО ВЗАИМОСВЯЗИ С ОКРУЖАЮЩЕЙ СРЕДОЙ. И ПОЭТОМУ, ПРОБЛЕМЫ СО ЗДОРОВЬЕМ В ИМИДЖ МЕДИЦИНЕ РАССМАТРИВАЮТСЯ С ПОЗИЦИЙ ХОЛИСТИЧЕСКОГО ПОДХОДА, Т.Е. РАССМАТРИВАЕТСЯ ЧЕЛОВЕК, ЕГО ВЗАИМОДЕЙСТВИЕ С ПРИРОДОЙ, ЕГО ВЗАИМОДЕЙСТВИЕ С ОБЩЕСТВОМ И ТАК ЖЕ ВЗАИМОДЕЙСТВИЕ ВНУТРЕННИХ ОРГАНОВ В ЧЕЛОВЕКЕ.

ЧЕРЕЗ 6 СЕАНСОВ УЗЕЛ ПОЛНОСТЬЮ ИСЧЕЗ. В ДАЛЬНЕЙШЕМ ДЕЛАЛСЯ АКЦЕНТ НА ЛЕЧЕНИЕ АЛЬГОДИСМЕНОРЕИ. СОГЛАСНО УЗИ М. ЖЕЛЕЗЫ ПАТОЛОГИЙ НЕ НАЙДЕНО. ТАК ЖЕ УШЛИ СХВАТКООБРАЗНЫЕ БОЛЕВЫЕ СИНДРОМЫ АЛЬГОДИСМЕНОРЕИ. В ЭТОМ СЛУЧАЕ НЕ ПРИМЕНЯЛОСЬ ХИРУРГИЧЕСКОЕ ЛЕЧЕНИЕ, КАК ПОКАЗЫВАЕТ ЗАПАДНАЯ МЕДИЦИНА. ПАЦИЕНТКА НЕ ПОЛУЧИЛА ДОПОЛНИТЕЛЬНЫХ ПСИХОЭМОЦИОНАЛЬНЫХ ТРАВМ. БЫЛА УЛУЧШЕНА ЦИРКУЛЯЦИЯ ЭНЕРГИИ В ОРГАНИЗМЕ И РАБОТА ЦИРКУЛЯТОРНОЙ СИСТЕМЫ. ПСИХОЭМОЦИОНАЛЬНОЕ СОСТОЯНИЕ ПАЦИЕНТКИ УДАВНОРВЕСИЛОСЬ.

Лечение проводилось методами Имидж медицины. Были глубоко проработаны энергетические каналы, убирались энергетические блоки. На протяжении всех сеансов проводилась работа с областью живота. Проводилось пробуждение и регенерация внутренних органов. Проводилось лечение на информационном уровне, убирались причинные и следственные связи. Прорабатывались отделы позвоночника: крестцовый, поясничный, грудной и шейный. Из головы убирались плохие информационные имиджи, Через 6 сеансов узел полностью исчез. Согласно УЗИ патологий не найдено.

ЛЕЧЕНИЕ МЕТОДАМИ ИМИДЖ МЕДИЦИНЫ

УЗИ молочных желез

ФНО _____ АС

Возраст 28 П/М 11.10.12

Возможность четкой дифференциации тканей: хорошая, ограничена, плохая.
Снижение дифференциации тканей: нет, за счет нарушения типичного строения, за счет размытости рисунка.

Соотношение тканей, формирующих молочную железу:
Много железистой и практически отсутствует жировая
Много железистой и немного жировой (подкожная)
Достаточно железистой и много жировой (подкожная и в центральных отделах)
Железистая ткань в виде единичных включений между жировой
Жировой много

Визуализация протоков: хорошая, плохая
Протоки: расширены, не расширены

Состояние протоков: соответствует фазе менструального цикла
Не соответствует фазе менструального цикла

Визуализация позаисосковой области: хорошая, только через косые проекции

Диффузные изменения: есть, нет
Очаговые изменения: есть, нет
Количество изменений: одно, несколько

Размеры и локализация: _____

Контуры: _____

Внутренняя структура: _____

Проба на сжимаемость: _____

Дополнительные акустические эффекты:
Дорсальное усиление: выраженное, среднее, незначительное, отсутствует
Дорсальное ослабление: есть, нет
Дорсальная тень: есть, нет
Боковые акустические тени: нет, симметричные, асимметричные

Зоны лимфооттока: лимфатические узлы: есть, нет
Локализация: _____

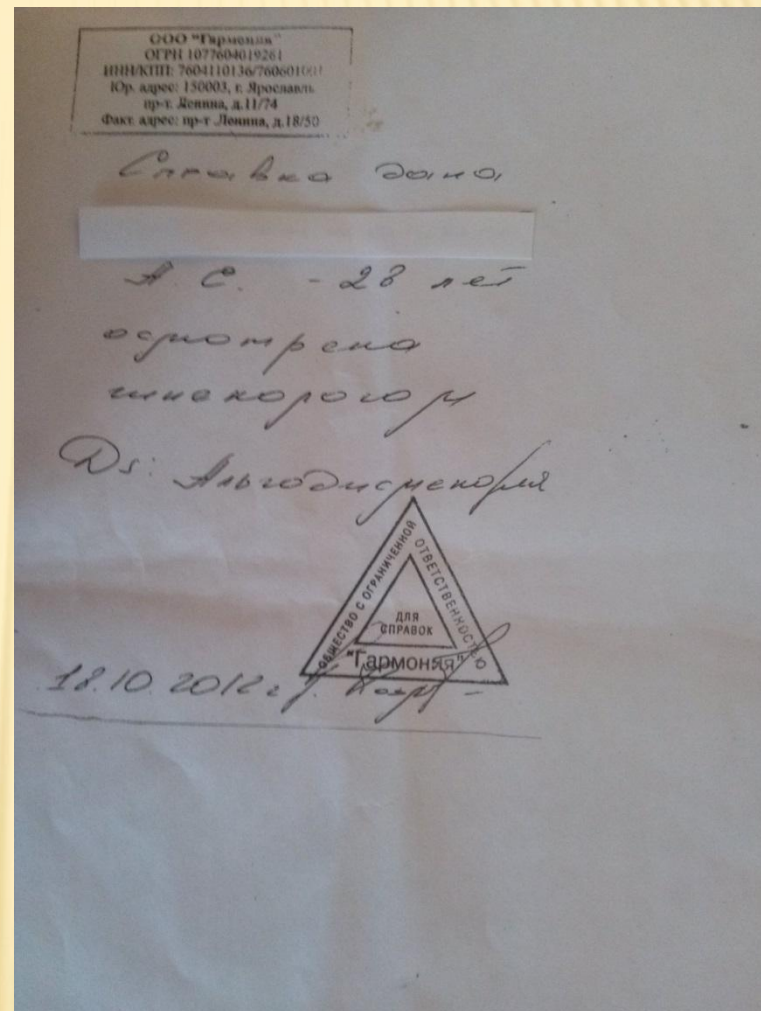
Количество: единичное, множественное
Форма: овальная, круглая
Дифференциация корковой и центральной части: есть, нет
Размеры: _____

Заключение: Имплозии не найдено

Дата 18.10.12 Врач _____

Альгодисменорея является симптомом и следствием каких-либо нарушений в органах репродуктивной системы женщины. И не своевременное установление и устранение причины, вызвавшей альгодисменорею, может привести к бесплодию и снижению уровня качества жизни женщины.

Прошло более трех лет. Симптомы и признаки данных заболеваний отсутствуют.



ЛЕЧЕНИЕ МЕТОДАМИ ИМИДЖ МЕДИЦИНЫ