ОПЕРАЦИИ НА СУСТАВАХ

ИСТОРИЯ.

ОСНОВНЫЕ ВОПРОСЫ ХИРУРГИИ СУСТАВОВ ВПЕРВЫЕ БЫЛИ РАЗРАБОТАНЫ Н.И. ПИРОГОВЫМ И ЛЕНГЕНБЕКОМ В ПЕРВОЙ ПОЛОВИНЕ 19 В. ОДНАКО ПРАКТИЧЕСКОЕ ПРИМЕНЕНИЕ ОПЕРАЦИЙ НА СУСТАВАХ НАЧАЛОСЬ ТОЛЬКО С ВНЕДРЕНИЕМ АСЕПТИЧЕСКОГО МЕТОДА ОПЕРИРОВАНИЯ И РАЗВИТИЯ РЕНТГЕНОДИАГНОСТИКИ. ДАЛЬНЕЙШЕЕ РАЗВИТИЕ ОБЩЕГО УРОВНЯ ХИРУРГИЧЕСКОЙ НАУКИ И ВНЕДРЕНИЕ В ПРАКТИКУ АНТИБИОТИКОВ ДАЛИ ВОЗМОЖНОСТЬ ОСУЩЕСТВЛЯТЬ ТАКИЕ СЛОЖНЫЕ ХИРУРГИЧЕСКИЕ ВМЕШАТЕЛЬСТВА, КАК АРТРОПЛАСТИКА И ЗАМЕЩЕНИЕ ДЕФЕКТОВ КОСТЕЙ.

Н.И. Пирогов

Бернгардт фон Лангенбек

ВЫДЕЛЯЮТ:

ПРОКОЛ СУСТАВА(PUNCTIO)

ВСКРЫТИЕ СУСТАВА(ARTOTOMIA)

РЕЗЕКЦИЯ СУСТАВА

АРТРОПЛАСТИКА

АРТОДЕЗ

АРТРОРИЗ

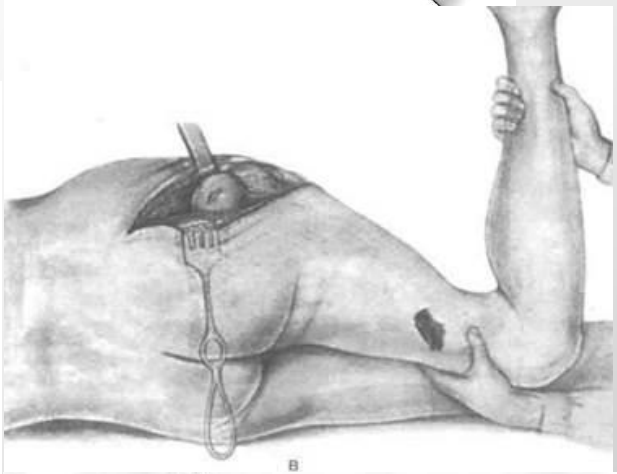

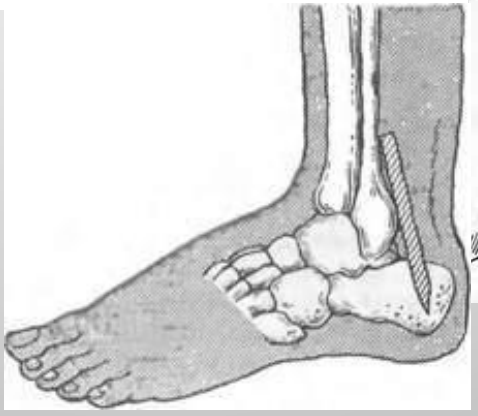

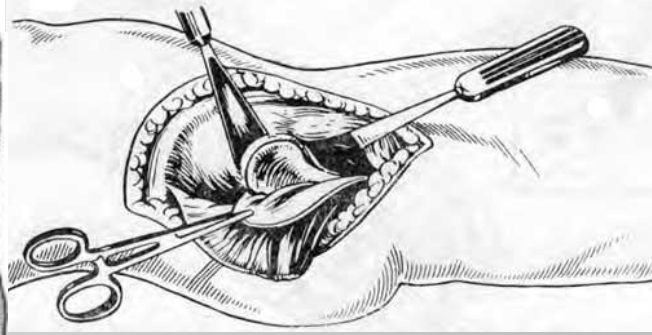

ПРОКОЛ СУСТАВА(PUNCTIO)

ПРИМЕНЯЕТСЯ С ЛЕЧЕБНОЙ И ДИАГНОСТИЧЕСКОЙ ЦЕЛЬЮ: ДЛЯ ОПРЕДЕЛЕНИЯ ХАРАКТЕРА СОДЕРЖИМОГО В НЕМ (ВЫПОТ,КРОВЬ), УДАЛЕНИЕ ЭТОГО СОДЕРЖИМОГО ИЗ ПОЛОСТИ СУСТАВА И ВЕДЕНИЕ АНТИСЕПТИЧЕСКИХ РАСТВОРОВ ИЛИ АНТИБИОТИКОВ.

ПРОКОЛ ПЛЕЧЕВОГО СУСТАВА.

ПРИ НАЛИЧИИ СООТВЕТСТВУЮЩИХ ПОКАЗАНИЙ ПУНКЦИЮ МОЖНО ПРОИЗВОДИТЬ С ПЕРЕДНЕЙ, БОКОВОЙ И ЗАДНЕЙ ПОВЕРХНОСТЕЙ.

С ПЕРЕДНЕЙ ПОВЕРХНОСТИ:

1)НАЩУПЫВАЕМ PROCESSUS COROCOIDEUS ЛОПАТКИ И НЕПОСРЕДСТВЕННО ПОД НИМ ДЕЛАЕМ УКОЛ.

2)ИГЛУ ПРОВОДГАЮТ КЗАДИ,МЕЖДУ PROCESSUS COROCOIDEUS И ГОЛОВКОЙ ПЛЕЧЕВОЙ КОСТИ НА ГЛУБИНУ 3-4СМ.

С ЗАДНЕЙ ПОВЕРХНОСТИ:

1)ПРОВОДЯТ ЧЕРЕЗ ТОЧКУ, РАСПОЛОЖЕННУЮ НИЖЕ ЗАДНЕГО КРАЯ ВЕРХУШКИ АКРОМИАЛЬНОГО ОТРОСТКА,В ЯМКЕ,ОБРАЗОВАННОЙ ЗАДНИМ КРАЕМ ДЕЛЬТОВИДНОЙ МЫЩЦЫ И НИЖНИМ КРАЕМ M.SUPRASPINATUS.

2)ИГЛУ ПРОВОДЯТ КПЕРЕДИ ПО НАПРАВЛЕНИЮ К КЛЮВОВИДНОМУ ОТРОСТКУ НА ГЛУБИНУ 4-5СМ

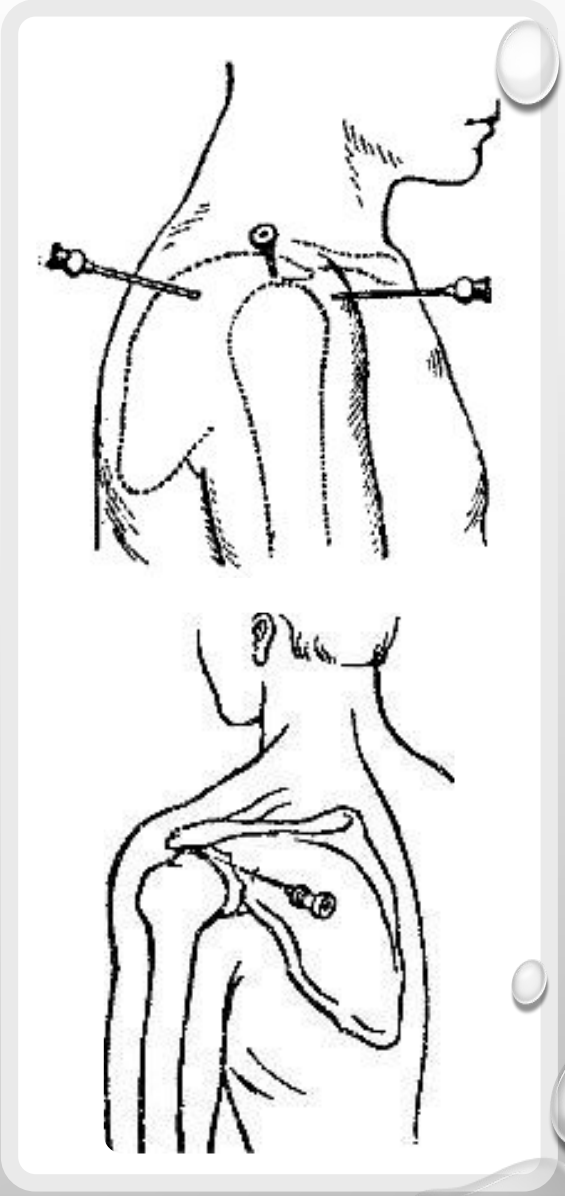

ПРОКОЛ КОЛЕННОГО СУСТАВА

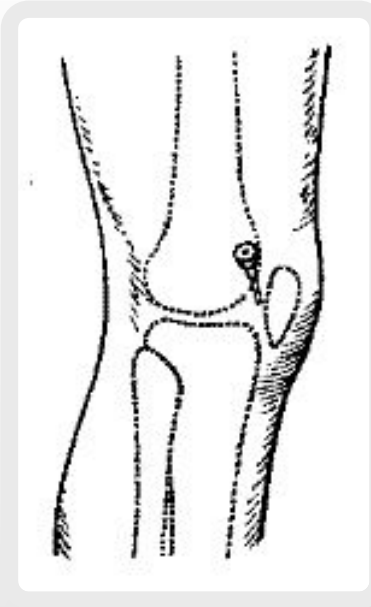

ПУНКЦИЮ СУСТАВА ПРОВОДЯТ С НАРУЖНОЙ И РЕЖЕ С ВНУТРЕННЕЙ СТОРОНЫ НАДКОЛЕННИКА НА УРОВНЕ СЕРЕДИНЫ ЕГО ВЫСОТЫ.

1)ИГЛУ ВВОДЯТ МЕЖДУ ЗАДНЕЙ ПОВЕРХНОСТЬЮ НАДКОЛЕННИКА И ПЕРЕДНЕЙ ПОВЕРХНОСТЬЮ БЕДРА.

2) ВЕРХНИЙ ЗАВОРОТ ПУНКТИРУЮТ, ПРОВОДЯ ИГЛУ ПОД ВЕРХНИЙ ПОЛЮС НАДКОЛЕННИКА

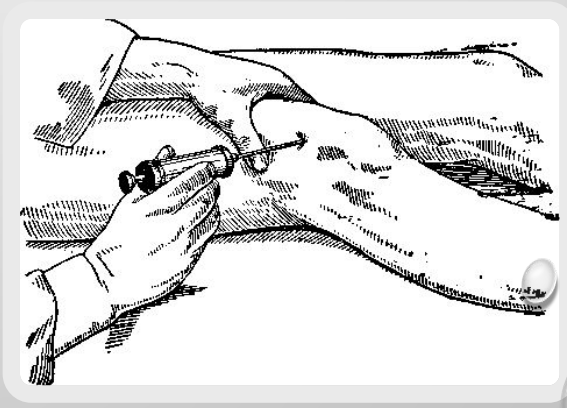

ВСКРЫТИЕ СУСТАВА (ARTROTOMIA)

ВСКРЫТИЕ ПОЛОСТИ СУСТАВА ПРОИЗВОДЯТ С ЦЕЛЬЮ ВЫПОЛНЕНИЯ АСЕПТИЧЕСКИХ ОПЕРАЦИЙ ВНУТРИ СУСТАВА, УДАЛЕНИЯ ИНОРОДНЫХ ТЕЛ, ДРЕНИРОВАНИЯ СУСТАВА ПРИ ЭМПИЕМАХ И ДЛЯ ПЕРВИЧНОЙ ХИРУРГИЧЕСКОЙ ОБРАБОТКИ ПОВРЕЖДЕННОГО СУСТАВА. РАЗРЕЗЫ ПРИ АРТРОТОМИЯХ ИМЕЮТ ТИПИЧНОЕ НАПРАВЛЕНИЕ, ПО ВОЗМОЖНОСТИ ЩАДЯЩЕЕ СВЯЗОЧНЫЙ АППАРАТ; ЛИШЬ ПРИ ПЕРВИЧНОЙ ХИРУРГИЧЕСКОЙ ОБРАБОТКЕ ДОПУСКАЮТСЯ АТИПИЧНЫЕ РАЗРЕЗЫ.

АРТРОТОМИЯ ПЛЕЧЕВОГО СУСТАВА. ПЕРЕДНЯЯ АРТРОТОМИЯ ПО ЛАНГЕНБЕКУ.

ПОЛОЖЕНИЕ БОЛЬНОГО НА ЗДОРОВЫЙ БОК.

ТЕХНИКА:

1) РАЗРЕЗ ОТ ПЕРЕДНЕЙ ПОВЕРХНОСТИ АКРОМИАЛЬНОГО ОТРОСТКА ДО ПЕРЕДНЕГО КРАЯ ДЕЛЬТОВИДНОЙ МЫШЦЫ НА 6-8СМ ВНИЗ.

2) РАССЕКАЮТ ФАСЦИЮ,ТУПЫМИ КРЮЧЬЯМИ РАСТЯГИВАЮТ РАНУ, ОТДЕЛЯЮТ M.DELTOIDEUS И M.PECTORALIS MAYOR.

3)ОБНАЖАЮТ СУСТАВНУЮ КАПСУЛУ И СУХОЖИЛИЕ ДВУГЛАВОЙ МЫШЦА ПЛЕЧА.

4)РАССЕКАЮТ ПО ЗОНДУ ВЛАГАЛИЩЕ И СУХОЖИЛИЕ ДВУГЛАВОЙ МЫШЦА ПЛЕЧА И МЕДИАЛЬНО РАССЕКАЮТ КАПСУЛУ СУСТАВА.

5)ВСКРЫВАЮТ И УДАЛЯЮТ СОДЕРЖИМОЕ СУСТАВА И ПРОИЗВОДЯТ МАНИПУЛЯЦИИ.

6)СУСТАВ ДРНИРУЮТ РЕЗИНОВЫМИ ПОЛОСКАМИ И НАКЛАДЫВАЮТ РЕДКИЕ ШВЫ ПОСЛОЙНО,Т.Е. НА СУМКУ,МЫШЦЫ И КОЖУ.

7)КОНЕЧНОСТЬ ИММОБИЛИЗИРУЮТ ГИПСОВОЙ ПОВЯЗКОЙ С ОТВЕДЕНИЕМ ПЛЕЧА НА 70-80ГР. И ОТКЛОНЕНИЕМ ЕГО ВПЕРЕД НА 30ГР.

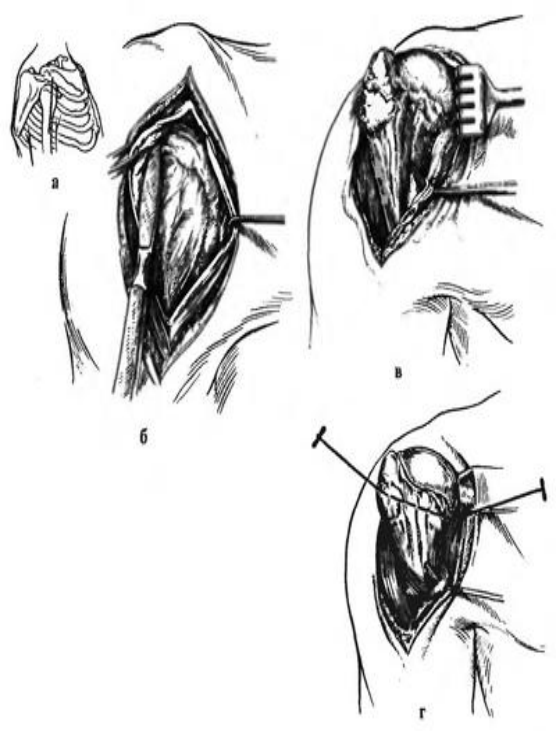

АРТРОТОМИЯ КОЛЕННОГО СУСТАВА

ТЕХНИКА :

1) КОЛЕНО СГИБАЮТ.ДЕЛАЕТСЯ 2 ВЕРТИКАЛЬНЫХ РАЗРЕЗА НА 3-5СМ ВЫШЕ НАДКОЛЕННИКА ДО TUBEROSITAS TIBIA.

2) НАДКОЛЕННИК ОТТЯГИВАЕТСЯ КРЮЧКОМ КПЕРЕДИ, ПОЛОСТЬ СУСТАВА ВЫСУШИВАЕТСЯ МАРЛЕВЫМИ ТАМПОНАМИ И ВСТАВЛЯЮТ ДРЕНАЖИ.

3)ДЛЯ ДРЕНИРОВАНИЯ ЗАДНИЗ ЗАВОРОТОВ СУСТАВА РЕКОМЕНДУЕТСЯ К ПАРАПАТЕЛЛЯРНОЙ АРТРОТОМИИ ДОБАВТЬ КОНТРАПЕРТУРУ ПО МЕДИАЛЬНОМУ КРАЮ ПОДКОЛЕННОЙ ЯМКИ.

4)ДЛЯ ЭТОГО ПО ИМЕЮЩЕМУСЯ РАЗРЕЗУ ПО ВНУТРЕННЕМУ КРАЮ НАДКОЛЕННИКА ПРОВОДЯТ В ПОЛОСТЬ СУСТАВА ИЗОГНУТЫЙ КОРНЦАНГ М-У ВНУТРЕННИМ МЕЩЕЛКОМ БЕДРА И БОКОВОЙ МЕДИЛЬНОЙ ЧАСТЬЮ КАПСУЛЫ СУСТАВА.КОРНЦАНГ ПРОДВИГАЮТ КЗАДИ.

5)НАД ОБРАЗОВАВШИМСЯ ВЫПЯЧИВАНИЕМ РАЗРЕЗАЮТ МЯГКИЕ ТКАНИ И ТЕМ САМЫМ ВСКРЫВАЮТ ЗАДНИЙ МЕД. ЗАВОРОТ СУСТАВА.

6)ПОСЛЕ ОПЕРАЦИИ КОНЕЧНОСТЬ ПОМЕЩАЮТ НА

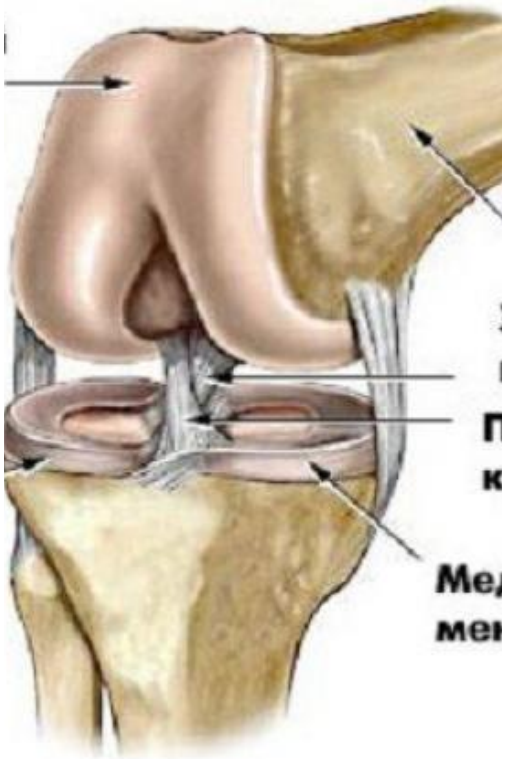

РЕЗЕКЦИЯ СУСТАВА

ОПЕРАЦИЯ ЗАКЛЮЧАЕТСЯ В ЧАСТИЧНОМ ИЛИ ПОЛНОМ УДАЛЕНИИ ПОРАЖЕННЫХ ПАТОЛОГИЧЕСКИМ ПРОЦЕССОМ СУСТАВНЫХ ПОВЕРХНОСТЕЙ КОСТЕЙ С СИНОВИАЛЬНОЙ ОБОЛОЧКОЙ. КОНЕЧНОЙ ЦЕЛЬЮ ЭТОЙ ОПЕРАЦИИ ЯВЛЯЕТСЯ ДОСТИЖЕНИЕ АНКИЛОЗА, РЕЖЕ СОЗДАЮТСЯ УСЛОВИЯ ДЛЯ ВОССТАНОВЛЕНИЯ ДВИЖЕНИЯ В СУСТАВЕ.

ПОКАЗАНИЯ: РЕЗЕКЦИЮ СУСТАВА ПРОИЗВОДЯТ ПРИ ПРОНИКАЮЩИХ РАНЕНИЯХ С РАЗДРОБЛЕНИЕМ КОСТЕЙ, ГНОЙНОМ ВОСПАЛЕНИИ СУСТАВА (В ПОСЛЕДНЕЕ ВРЕМЯ ВСЁ РЕЖЕ) СО ЗНАЧИТЕЛЬНЫМ РАЗРУШЕНИЕМ ЭПИФИЗОВ И ДР.

ОБЕЗБОЛИВАНИЕ: РЕЗЕКЦИЯ СУСТАВОВ ПРОИЗВОДИТСЯ, КАК ПРАВИЛО, ПОД НАРКОЗОМ, А ИНОГДА ПОД ВНУТРИКОСТНОЙ ИЛИ МЕСТНОЙ ИНФИЛЬТРАЦИОННОЙ АНЕСТЕЗИЕЙ.

РЕЗЕКЦИЯ ПЛЕЧЕВОГО СУСТАВА.

МЕНЕЕ ТРАВМАТИЧНЫЙ ПЕРЕДНЕЛАТЕРАЛЬНЫЙ

ТЕХНИКА:

1)РАЗРЕЗ НАЧИНАЕТСЯ ОТ КЛЮВОВИДНОГО ОТРОСТКА ДО ДЕЛЬТОВИДНОЙ МЫШЦЫ ИЛИ ДО SULCUS DELTOIDEO-PECTORALIS.

2)РАССЕКАЮТ КОЖУ, ПЖК, СОБСТВЕННУЮ ФАСЦИЮ И ПРОНИКАЮТ ТУПЫМ ИНСТРУМЕНТОМ В МЕЖМЫШЕЧНОЕ ПРОСТРАНСТВО ДЕЛЬТОВИДНОЙ И БОЛЬШОЙ ГРУДНОЙ МЫШЦЕЙ.ВИДНА V.CEPHALICA.

3)ВЕНУ ОТОДВИГАЮТ И ПЕРЕСЕКАЮТ МЕЖДУ 2 ЛИГАТУРАМИ.

4)КРЮЧКАМИ ОТТЯГИВАЮТ ДЕЛЬТОВИДНУЮ МЫШЦУ КНАРУЖИ,А ГРУДНУЮ КНУТРИ.

5)ПОСЛЕ ЭТОГО ПОКАЗЫВАЕТСЯ СУХОЖИЛИЕ ДВУГЛАВОЙ МЫШЦЫ ПЛЕЧА.РАССЕКАЮТ ПО ЗОНДУ ВЛАГАЛИЩЕ ЭТОГО СУХОЖИЛИЯ И С ПОМОЩЬЮ МАРЛЕВОЙ ПОЛОСКИ ИЛИ КРЮЧКА ОТТЯГИВАЮТ СУХОЖИЛИЕ В

7)СИЛЬНО РОТИРУЮТ ПЛЕЧО КНУТРИ И ДОЛОТОМ СБИВАЮТ С БОЛЬШОГО БУГОРКА ПЛАСТИНКУ ПРИКРЕПЛЕННЫХ МЫЩЦ.
8)РОТИРУЮТ РУКУ КНАРУЖИ ОБНАЖАЮТ МАЛЫЙ БУГОРОК
9)СУМКУ СУСТАВНУЮ ОТСЕКАЮТ РЕЗЕКЦИОННЫМ НОЖОМ ЦИРКУЛЯРНО У МЕСТА ЕЕ ПРИКРЕПЛЕНИЯ К ПЛЕЧЕВОЙ КОСТИ,ЗАТЕМ СИЛЬНО ОТТЯГИВАЮТ В МЕДИАЛЬНУЮ СТОРОНУ СУХОЖИЛИЕ M.BICEPS. И ВЫВИХЫВАЮТ ГОЛОВКУ ПЛЕЧА.
10)ДАЛЕЕ РЕЗЕЦИРУЮТ ГОЛОВКУ,УДАЛЯЮТ НОЖОМ ПОРАЖЕННЫЙ ОСТАТКИ СУМКИ.
11)УСТАНАВЛИВАЮТ КОНЕЦ В СУСТАВНУЮ ВПАДИНУ,СУХОЖИЛИЕ M.BICEPS ПОМЕЩАЮТ НА МЕСТО И ПОСЛОЙНО ЗАШИВАЮТ.
12)ИММОБИЛИЗИРУЮТ ГИПСОВОЙ ПОВЯЗКОЙ В ПОЛОЖЕНИИ ОТВЕДЕНИЯ ПОД УГЛОМ 70-80ГР И ОТКЛОНЕНИЯ ПЛЕЧА ВПЕРЕД НА 30ГР.

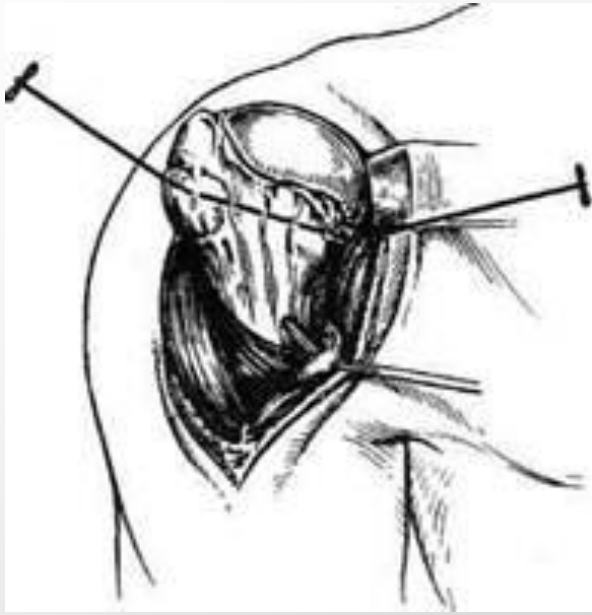

РЕЗЕКЦИЯ КОЛЕННОГО СУСТАВА

ТЕХНИКА ПО ТЕКСТОРУ:

1) ДУГООБРАЗНЫМ РАЗРЕЗОМ МЯГКИХ ТКАНЕЙ, ВЫПУКЛОСТЬЮ ОБРАЩЕННЫМ КНИЗУ, ПРИ СОГНУТОМ КОЛЕНЕ СОЕДИНЯЮТ ЗАДНИЕ КРАЯ ОБОИХ МЫЩЕЛКОВ БЕДРА.

2)НА ГОЛЕНИ ЛИНИЯ РАЗРЕЗА ПРОХОДИТ НА 1—2 СМ НИЖЕ БУГРИСТОСТИ БОЛЬШЕБЕРЦОВОЙ КОСТИ.

3)ВЫДЕЛИВ ПЕРЕДНИЙ ЛОСКУТ ВМЕСТЕ С НАДКОЛЕННИКОМ, ВСКРЫВАЮТ ПОЛОСТЬ СУСТАВА, ПЕРЕСЕКАЮТ ЕГО БОКОВЫЕ И КРЕСТООБРАЗНЫЕ СВЯЗКИ, ОБНАЖАЮТ МЫЩЕЛКИ БЕДРА.

4)СПИЛИВАЮТ СУСТАВНЫЕ ПОВЕРХНОСТИ НАДКОЛЕННИКА, БЕДРА И БОЛЬШЕБЕРЦОВОЙ КОСТИ.

5)УДАЛИВ СУМКУ СУСТАВА, КОНЦЫ КОСТЕЙ СБЛИЖАЮТ И ФИКСИРУЮТ КЕТГУТОВЫМИ ШВАМИ.

6)КОНЦЫ ПЕРЕСЕЧЕННОЙ СОБСТВЕННОЙ СВЯЗКИ НАДКОЛЕННИКА СШИВАЮТ.

7)НАКЛАДЫВАЮТ ШВЫ НА КОЖУ.

8)КОНЕЧНОСТЬ ФИКСИРУЮТ ГИПСОВОЙ ПОВЯЗКОЙ В ПОЛОЖЕНИИ СГИБАНИЯ 170-175ГР

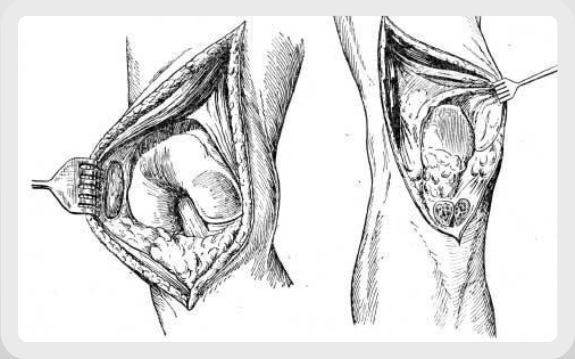

АРТРОПЛАСТИКА

ОПЕРАЦИЯ, ИМЕЮЩАЯ ЦЕЛЬ ВОССТАНОВЛЕНИЯ ДВИЖЕНИЯ В СУСТАВАХ ПРИ КОНТРАКТУРЕ ИЛИ АНКИЛОЗЕ ЕГО. АРТРОПЛАСТИКА НЕ ПОКАЗАНА ПРИ ОСТРЫХ И ПОДОСТРЫХ ВОСПАЛИТЕЛЬНЫХ ПРОЦЕССАХ В СУСТАВЕ. ОНА ДОПУСТИМА НЕ РАНЕЕ ЧЕМ ЧЕРЕЗ ГОД ПОСЛЕ ИСЧЕЗНОВЕНИЯ ПРИЗНАКОВ ВОСПАЛЕНИЯ.

АРТРОПЛАСТИКА ПЛЕЧЕВОГО СУСТАВА

ТЕХНИКА:

1)РАЗРЕЗ НАЧИНАЕТСЯ ОТ КЛЮВОВИДНОГО ОТРОСТКА ДО ДЕЛЬТОВИДНОЙ МЫШЦЫ. ВО ИЗБЕЖАНИЕ ПОВРЕЖДЕНИЯ V.CEPHALICA ВЕДУТ НЕ ПО SULCUS DELTOIDEO-PECTORALIS ,А НА 0,5 СМ ЛАТЕРАЛЬНЕЕ ЕГО.

2)ПОСЛЕ ОТСЕЧЕНИЯ ПОСЛЕДНЕЙ ОТ КЛЮЧИЦЫ ШИРОКО ОБНАЖАЕТСЯ КАПСУЛА СУСТАВА,КОТОРУЮ ПРОДОЛЬНО РАССЕКАЮТ.

3)ЖЕЛОБОВАТЫМ ДОЛОТОМ РАЗЪЕДЕНЯЮТ ГОЛОВКУ ПЛЕЧА И СУСТАВНУЮ ВПАДИНУ ЛОПАТКИ,ПОСЛЕ ЧЕГО ПЛЕЧО СГИБАЮТ,ОТВОДЯТ И РОТИРУЮТ НАРУЖУ,ВЫВИХИВАЯ ТАКИМ ОБРАЗОМ ГОЛОВКУ.

4)С ПОМОЩЬЮ ДОЛОТА И РАШПИЛЯ ОБРАБАТЫВАЮТ И ШЛИФУЮТ СУСТАВНЫЕ ПОВЕРХНОСТИ ГОЛОВКИ ПЛЕЧА И ЛОПАТКИ.

5)ПРОДОЛЬНЫМ РАЗРЕЗОМ ПО НАРУЖНОЙ ПОВЕРХНОСТИ БЕДРА РАССЕКАЮТ КОЖУ,ПЖК, ФАСЦИЮ.ИССЕКАЮТ НЕОБХОДИМОЙ ДЛИНЫ ПОЛОСКУ ШИРОКОЙ ФАСЦИИ БЕДРА. ПОЛОСКУ СКЛАДЫВАЮТ ВДВОЕ, СКОЛЬЗЯЩЕЙ ПОВЕРХНОСТЬЮ КНУТРИ, И ВВИДЕ ДУПЛИКАТУРЫ СТАВЯТ МЕЖДУ СУСТАВНЫМИ ПОВЕРХНОСТЯМИ.

6)ОПЕРАЦИЮ ЗАКАНЧИВАЮТ ВОЧЧТАНОВЛЕНИЕМ НАРУШЕННЫХ ПРИ ДОСТУПЕ СВЯЗОК И МЫШЦ.

7)НАКЛАДЫВАЮТ ГИПСОВУЮ ПОВЯЗКУ В ПОЛОЖЕНИИ ОТВЕДЕНИЯ ПЛЕЧА НА 60-70ГР.

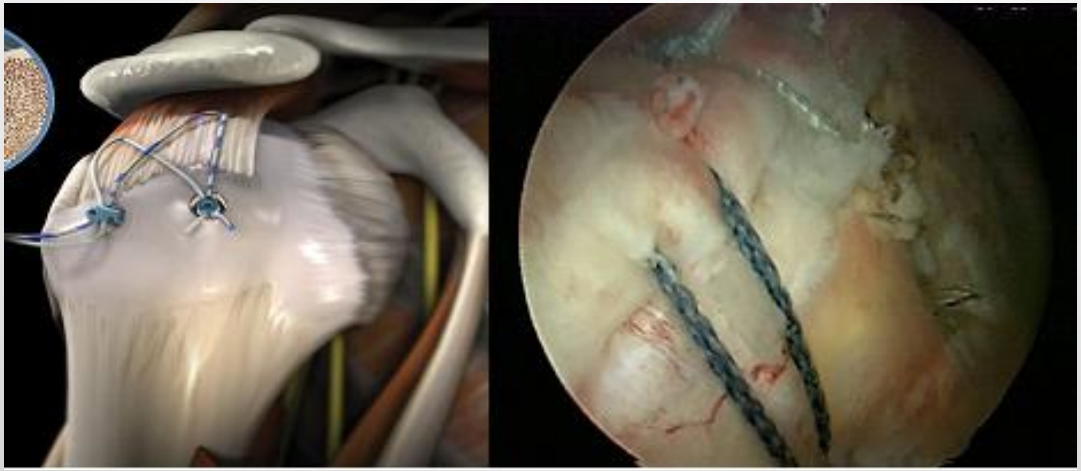

АРТРОПЛАСТИКА КОЛЕННОГО СУСТАВА

ТЕХНИКА:

1)РАЗРЕЗ НАЧИНАЮТ НА 10-16СМ ВЫШЕ УРОВНЯ СУСТАВНОЙ ЩЕЛИ ПО МЕД. ПОВЕРХНОСТИ СУСТАВА И ПРОВОДЯТ ЕГО КНИЗУ, ОГИБАЯ ВНУТРЕННИЙ КРАЙ НАДКОЛЕННИКА, ЗАКАНЧИВАЮТ РАЗРЕЗ В ОБЛАСТИ TUBEROSITAS TIBIAE.

2)КОЖНО-ФАСЦИАЛЬНЫЙ ЛОСКУТ ОТТЯГИВАЮТ ТУПЫМИ КРЮЧКАМИ В ЛАТЕРАЛЬНУЮ СТОРОНУ И ПРОИЗВОДЯТ РАССЕЧЕНИЕ 4-Х ГЛАВОЙ МЫШЦЫ БЕДРА ZОБРАЗНЫМ РАЗРЕЗОМ.

3)С ПОМОЩЬЮ ДОЛОТА РАЗДЕЛЯЮТ КОСТНОЕ СРАЩЕНИЕ МЕЖДУ НАДКОЛЕННИКОМ И БЕДРЕННОЙ КОСТЬЮ.

4)СКАЛЬПЕЛЕМ РАССЕКАЮТ ФИБРОЗНЫЕ ТКАНИ, ЗАТРУДНЯЮЩИЕ ДОСТУП К СУСТАВУ.

5)НАДКОЛЕННИК И LIG.PATELLAE ОТТЯГИВАЮТ КРЮЧКОМ В ЛАТЕРАЛЬНУЮ СТОРОНУ, А ДРУГУЮ ЧАСТЬ СВЯЗКИ ОТВОДЯТ КНИЗУ.

6)ДОЛОТОМ РАЗРУШАЮТ КОСТНОЕ СРАЩЕНИЕ М-У БЕДРЕННОЙ КОСТЬЮ И БОЛЬШЕБЕРЦОВОЙ КОСТЬЮ. СГИБАЮТ КОЛЕННЫЙ СУСТАВ.

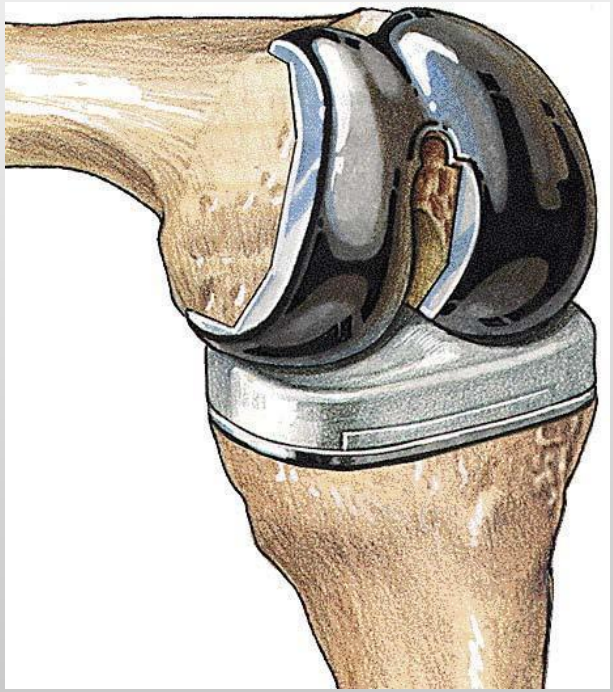

7)ПРОИЗВОДЯТ ОБРАБОТКУ СУСТАВНЫХ ПОВЕРХНОСТЕЙ ДОЛОТОМ ИЛИ ПИЛОЙ.

8)СОХРАНЯЮТ БОКОВЫЕ СВЯЗКИ.ПИЛОЙ УДАЛЯЮТ ЗАДНЮЮ ПОВ-ТЬ НАДКОЛЕННИКА И ОПИЛ ЕГО ПРИКРЫВАЮТ ЖИРОВОЙ ТКАНЬЮ.

9)НА НАРУЖНОЙ ПОВЕРХНОСТИ БЕДРА ВЫКРАИВАЮТ ЛОСКУТ ФАСЦИИ, СКЛАДЫВАЮТ ЕГО ВДВОЕ И ПОМЕЩАЮТ МЕЖДУ БОЛЬШЕБЕРЦОВОЙ И БЕДРЕННОЙ КОСТЬЮ.

10)ОДНУ ПОЛОВИНУ ЗАШИВАЮТ КЕТГУТОВЫМИ ШВАМИ К КАПСУЛЕ СУСТАВА ВОКРУГ БЕДР. КОСТИ, А ДРУГУЮ - К БОЛЬШЕБЕРЦОВОЙ КОСТИ.

11)РАССЕЧЕНИЕ Z-ОБРАЗНОЕ СШИВАЮТ С УДАЛЕНИЕМ. РАНУ ЗАШИВАЮТ ПОСЛОЙНО. КОНЕЧНОСТЬ УКЛАДЫВАЮТ В ШИНУ И ПРОИЗВОДЯТ ВЫТЯЖЕНИЕ МАЛЫМ ГРУЗОМ. ЧЕРЕЗ 14 ДНЕЙ РАЗРАШАЮТ.

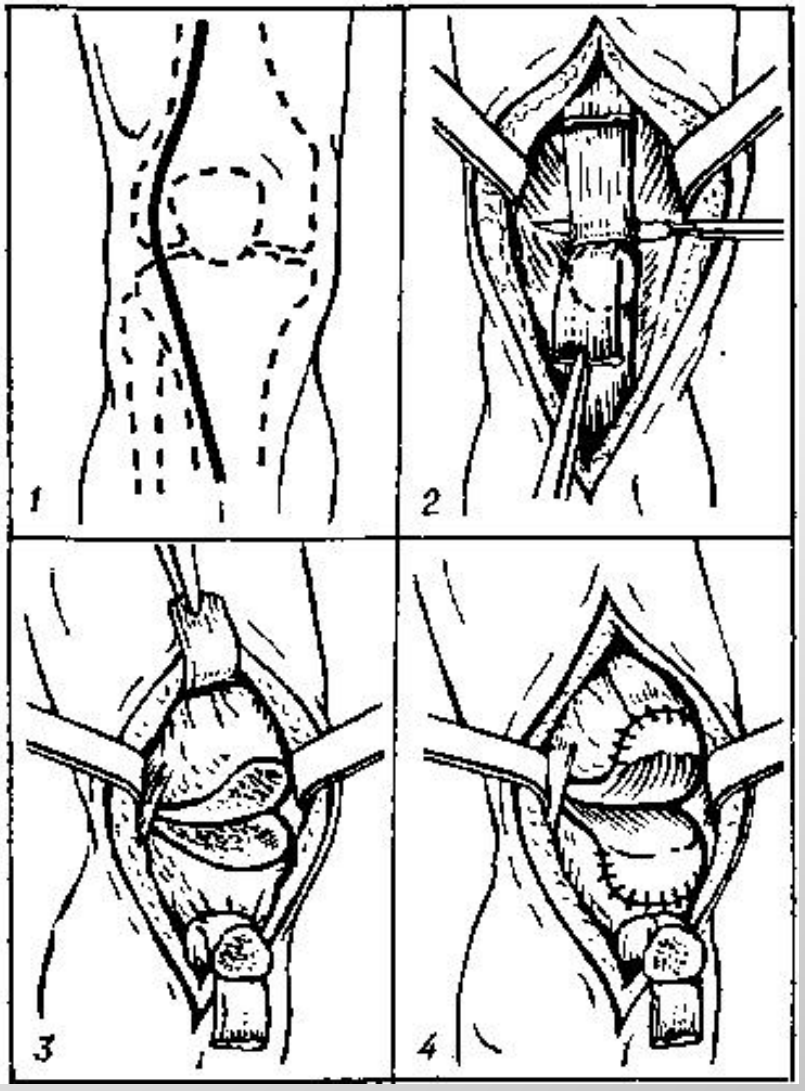

АРТРОРИЗ

ОПЕРАЦИЯ, НАПРАВЛЕННАЯ НА СОЗДАНИЕ УСЛОВИЙ, ОГРАНИЧИВАЮЩИХ ПОДВИЖНОСТЬ СУСТАВА. ЧАЩЕ ВСЕГО К ЭТОЙ ОПЕРАЦИИ ПРИБЕГАЮТ ПРИ ПАРАЛИТИЧЕСКОЙ ОТВИСАЮЩЕЙ СТОПЕ, КОГДА ИМЕЕТСЯ ПАРАЛИЧ ВСЕХ МЫШЦ ГОЛЕНИ, КРОМЕ M.TRICEPS SURAE. ЧТОБЫ НЕ ДЕЛАТЬ В ТАКИХ СЛУЧАЯХ АРТРОДЕЗА Г/С СУСТАВА, ПОЛНОСТЬЮ ИСКЛЮЧАЮЩЕГО ДВИЖЕНИЯ, ПРЕДЛОЖЕНО ПРОИЗВОДИТЬ АРТРИОЗ, ПРЕПЯТСТВУЮЩИЙ ОТВИСАНИЮ СТОПЫ И СОЗДАЮЩИЙ ТАКИМ ОБРАЗОМ УСЛОВИЯ, ЗНАЧИТЕЛЬНО УЛУЧШАЮЩИЕ ПОХОДКУ БОЛЬНОГО.

АРТРОРИЗ СТОПЫ ОСУЩЕСТВЛЯЮТ СОЗДАНИЕМ РАСПОРКИ ПРИ ПОМОЩИ КОСТНОЙ ПЛАСТИНКИ, ВЗЯТОЙ С TIBIA. ОДИН КОНЕЦ ТРАНСПЛАНТАТА ВБИВАЮТ В ГЛУБОКУЮ ЗАРУБКУ, СДЕЛАННУЮ В ПЯТНИЧНОМ БУГРЕ, ДРУГОЙ- УКЛАДЫВАЮТ НА ЗАДНЮЮ ПОВЕРХНОСТЬ БОЛЬШЕБЕРЦОВОЙ КОСТИ, ПРИ ЭТОМ СОХРАНЯЮТ НАДКОСТНИЦУ НА ПОСЛЕДНЕЙ И НА ТРАНСПЛАНТАТЕ, ЧТО ПРЕПЯТСТВУЕТ СРАЩЕНИЮ КОСТЕЦ. НАКЛАДЫВАЮТ ЦИРКУЛЯРНО ШВЫ НА РАНУ И ГИПСОВУЮ ПОВЯЗКУ НА 8 НЕД. ПОСЛЕ ТАКОЙ ОПЕРАЦИИ НЕРЕДКО ОТМЕЧАЕТСЯ БОЛИ В ОБЛАСТИ КОНТАКТА ВЕРХНЕГО КОНЦА ТРАНСПЛАНТАТА С БОЛЬШЕБЕРЦОВОЙ КОСТИ.

Спасибо за внимание