ЛИМФАТИЧЕСКИЕ СОСУДЫ И УЗЛЫ ВЕРХНИХ КОНЕЧНОСТЕЙ

CHILACHAVA

KAHA

MC-105

ЛИМФАТИЧЕСКАЯ СИСТЕМА

- Представляет собой слепой дополнительный приток венозного русла.
- Является частью сосудистой системы, имеет общее с ней развитие.
- Фактор развития – влияние продуктов метаболизма, взвешенных в воде инородных частиц, чужеродных белков, которые не всасываются в кровеносное русло.

Собственно лимфа

-прозрачная бесцветная жидкость, в которой нет эритроцитов и тромбоцитов, но много лимфоцитов.

Состав

-зависит от их местонахождения. Так, сосуды, дренирующие конечности, содержат избыточную жидкость, собранную из клеток или кровеносных сосудов, поэтому здесь лимфа богата белком. В то же время лимфа в сосудах кишечника богата жиром, поглощенным из кишков в процессе пищеварения, и по цвету напоминает молоко.

ФУНКЦИИ И ОСОБЕННОСТИ

- 1. Лимфатическая система уносит тканевую жидкость из межклеточного пространства.
- 2. Она переносит эту жидкость и белки к подключичным венам и возвращает в кровь.
- 3. Переносит жиры из тонкой кишки в кровь.
- 4. Вырабатывает лимфоциты, которые защищают организм от инфекций и болезней.
- 5. В лимфатических узлах отфильтровываются и удаляются инородные вещества и отработанные продукты.

- Не является замкнутой.
- Не имеет центрального насоса. Лимфу приводят в движение сокращения мышц и полулунных клапанов.
- Лимфа движется медленно и под небольшим давлением.

❖ **Движение лимфы:**

Лимфа → Лим.каппиляры → Лим.сосуды → Лим.узлы → Лим.протоки → Верхняя полая вена

РАЗВИТИЕ

- Развивается из обособленных зачатков независимо от кровеносной системы
- Лимфатические сосуды развиваются обособленно и вливаются в лимфатические мешочки
- Связь с венозной системой устанавливается вторично; сохраняется только в области яремных мешков

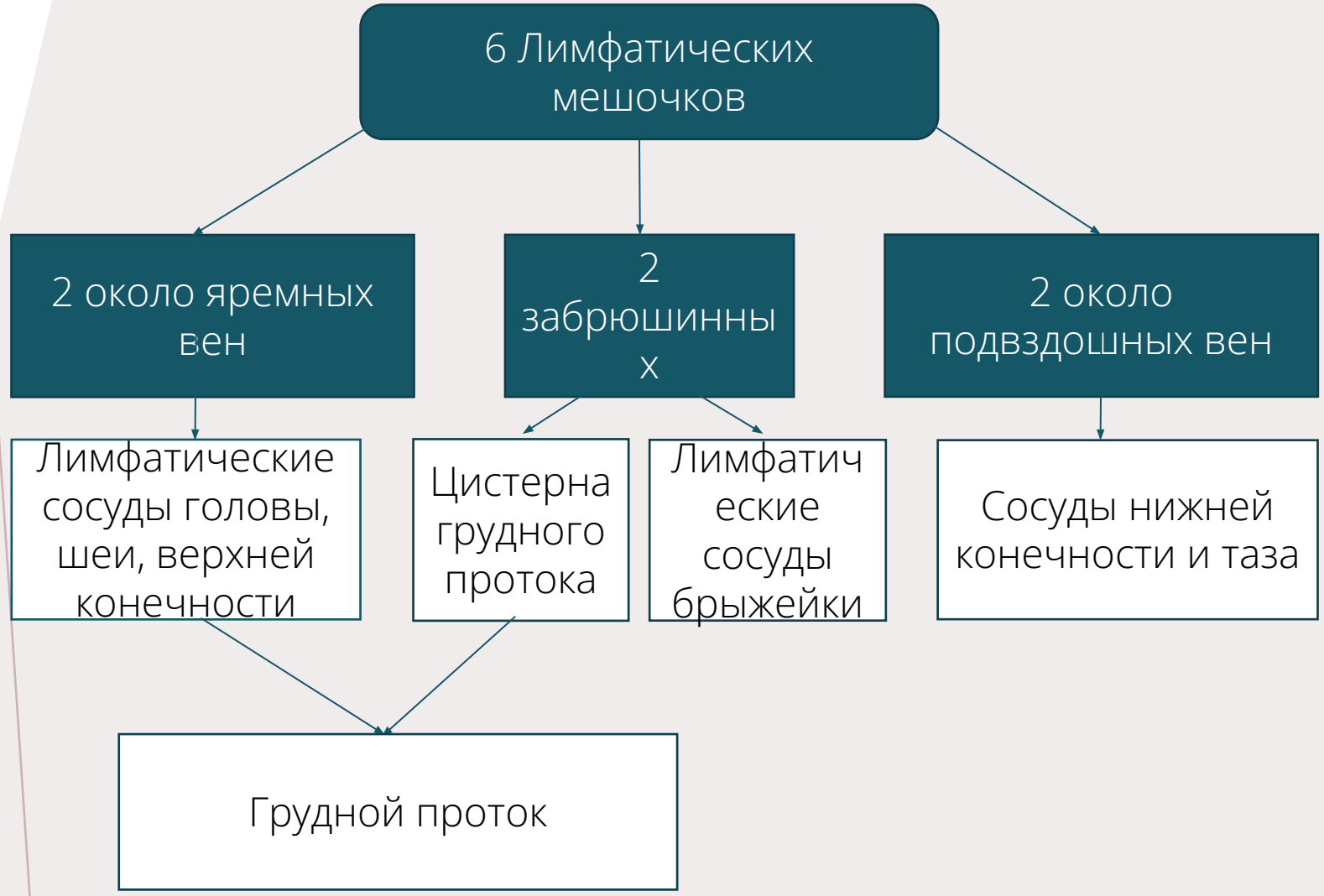

Грудной проток достигает большего развития по сравнению с правым лимфатическим протоком, что связано с редукцией дистальных отделов правого лимфатического протока

ЛИМФАТИЧЕСКИЕ СОСУДЫ И УЗЛЫ ВЕРХНЕЙ КОНЕЧНОСТИ

Сосуды:

- Поверхностные:
  - Медиальная группа
  - Латеральная группа
  - Средняя группа
- ✔ *Собирают лимфу от кожи и подкожной жировой клетчатки*

- Глубокие
- ✔ *Собирают лимфу от мышц,фасций, костей,нервов, суставных сумок, синовиальных влагалищ.*

Узлы:

- Локтевые:
  - Поверхностные
  - Глубокие
- q Плечевые
  - Поверхностные
  - Глубокие

- Подмышечные:
  - Латеральные
  - Медиальные (грудные)
  - Подлопаточные (задние)
  - Нижние
  - Центральные

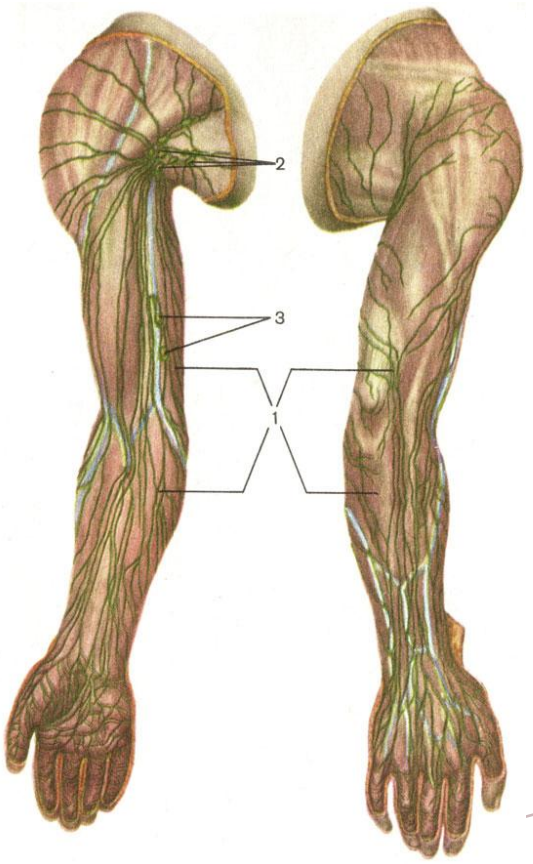

ПОВЕРХНОСТНЫЕ

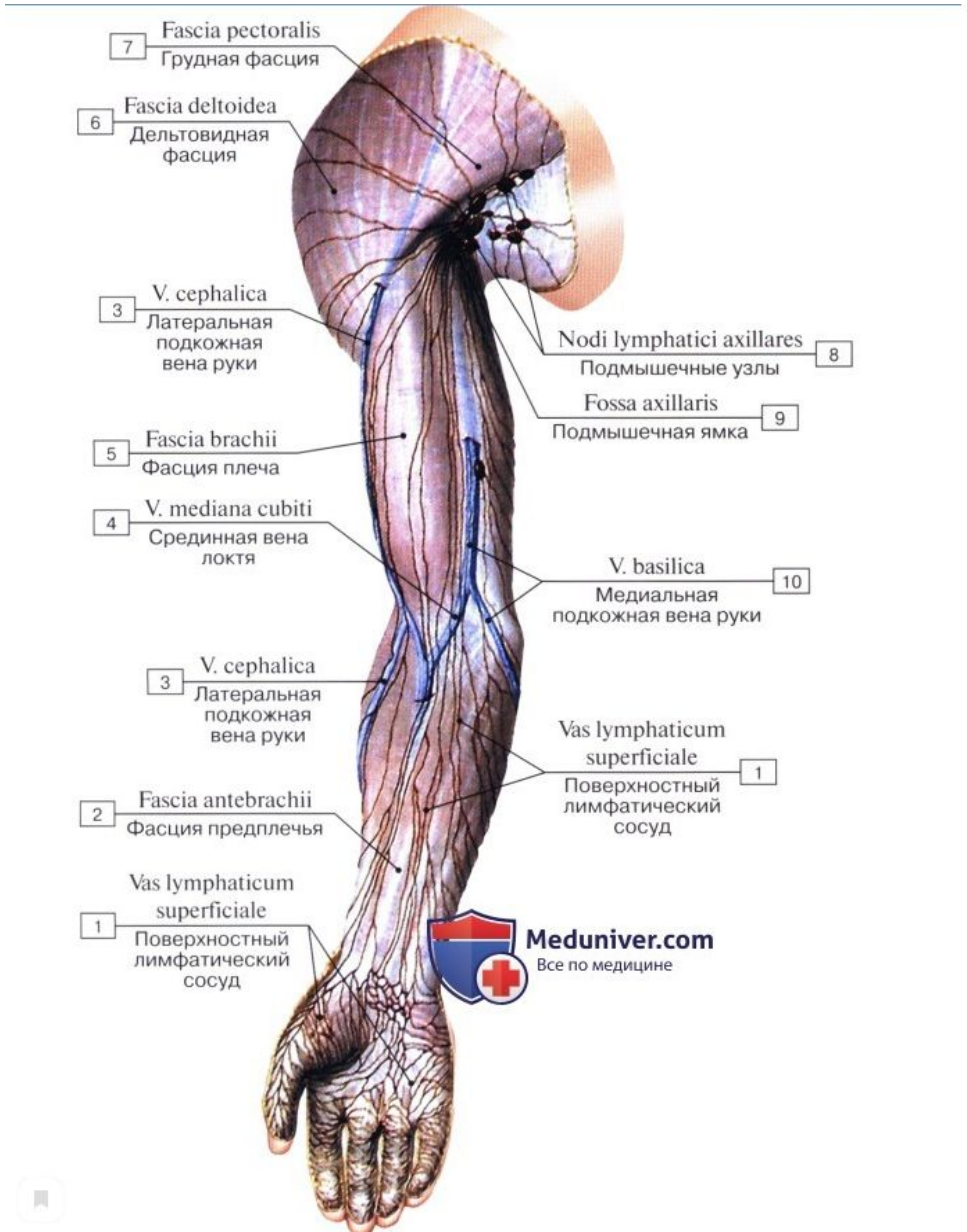

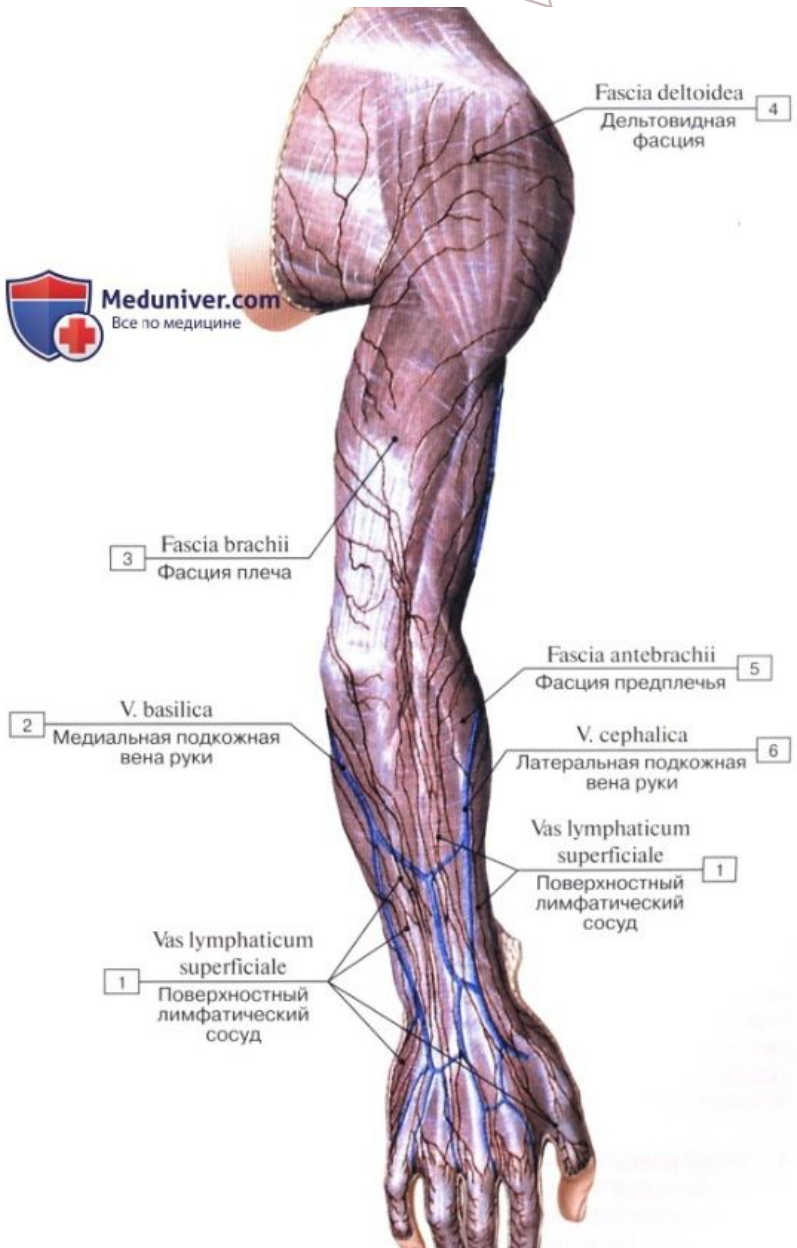

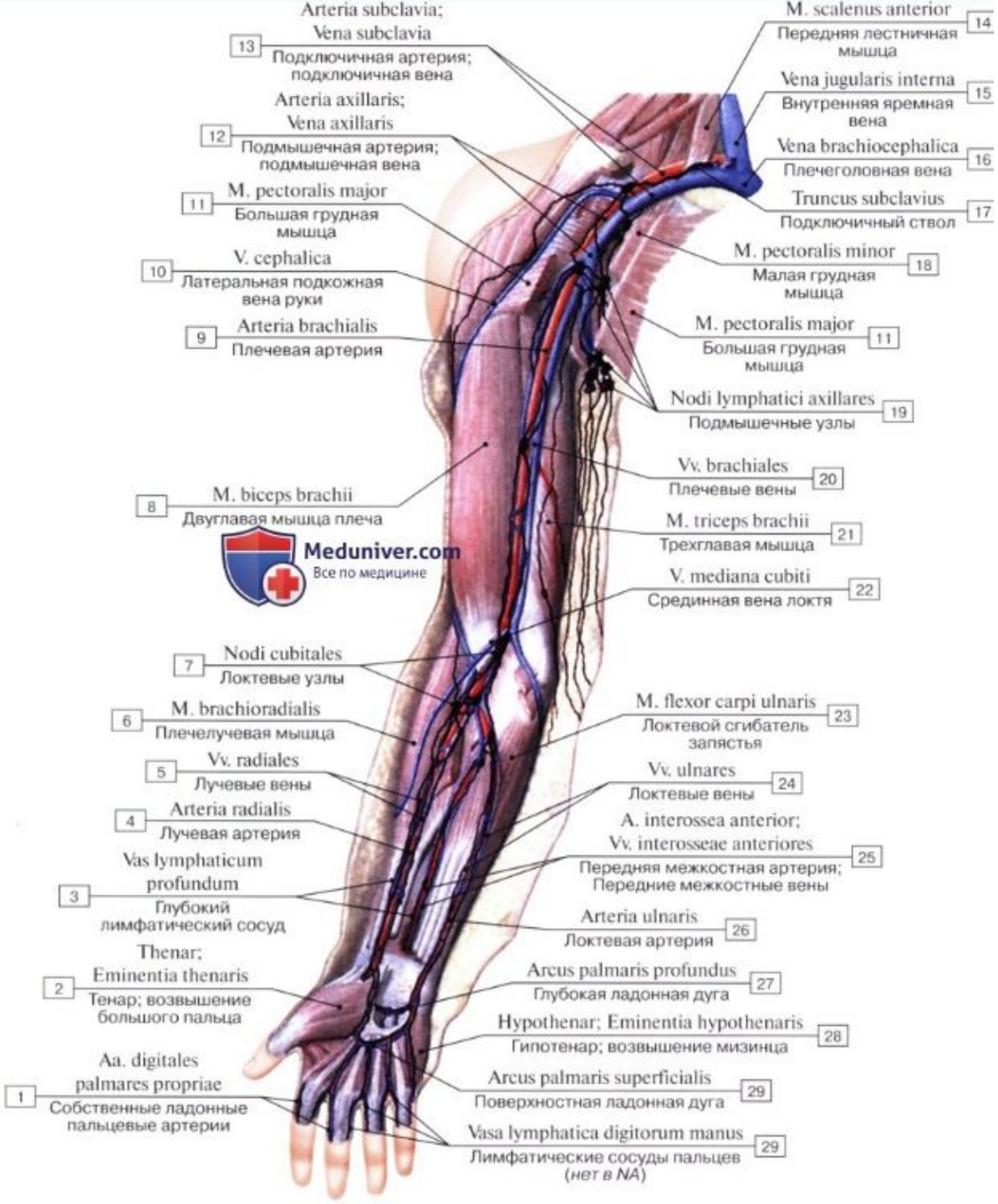
Arteria subclavia;
Vena subclavia
13
Подключичная артерия;
подключичная вена
Arteria axillaris;
Vena axillaris
12
Подмышечная артерия;
подмышечная вена
M. pectoralis major
11
Большая грудная
мышца
V. cephalica
10
Латеральная подкожная
вена руки
Arteria brachialis
9
Плечевая артерия
M. biceps brachii
8
Двуглавая мышца плеча
Meduniver.com
Все по медицине
Nodi cubitales
7
Локтевые узлы
M. brachioradialis
6
Плечелучевая мышца
Vv. radiales
5
Лучевые вены
Arteria radialis
4
Лучевая артерия
Vas lymphaticum
profundum
3
Глубокий
лимфатический сосуд
Thenar;
Eminentia thenaris
2
Тенар; возвышение
большого пальца
Aa. digitales
palmares propriae
1
Собственные ладонные
пальцевые артерии
M. scalenus anterior
14
Передняя лестничная
мышца
Vena jugularis interna
15
Внутренняя яремная
вена
Vena brachiocephalica
16
Плечеголовная вена
Truncus subclavius
17
Подключичный ствол
M. pectoralis minor
18
Малая грудная
мышца
M. pectoralis major
11
Большая грудная
мышца
Nodi lymphatici axillares
19
Подмышечные узлы
Vv. brachiales
20
Плечевые вены
M. triceps brachii
21
Трехглавая мышца
V. mediana cubiti
22
Срединная вена локтя
M. flexor carpi ulnaris
23
Локтевой сгибатель
запястья
Vv. ulnares
24
Локтевые вены
A. interossea anterior;
Vv. interosseae anteriores
25
Передняя межкостная артерия;
Передние межкостные вены
Arteria ulnaris
26
Локтевая артерия
Arcus palmaris profundus
27
Глубокая ладонная дуга
Hypothenar; Eminentia hypothenaris
28
Гипотенар; возвышение мизинца
Arcus palmaris superficialis
29
Поверхностная ладонная дуга
Vasa lymphatica digitorum manus
29
Лимфатические сосуды пальцев
(нет в NA)

ГЛУБОКИЕ

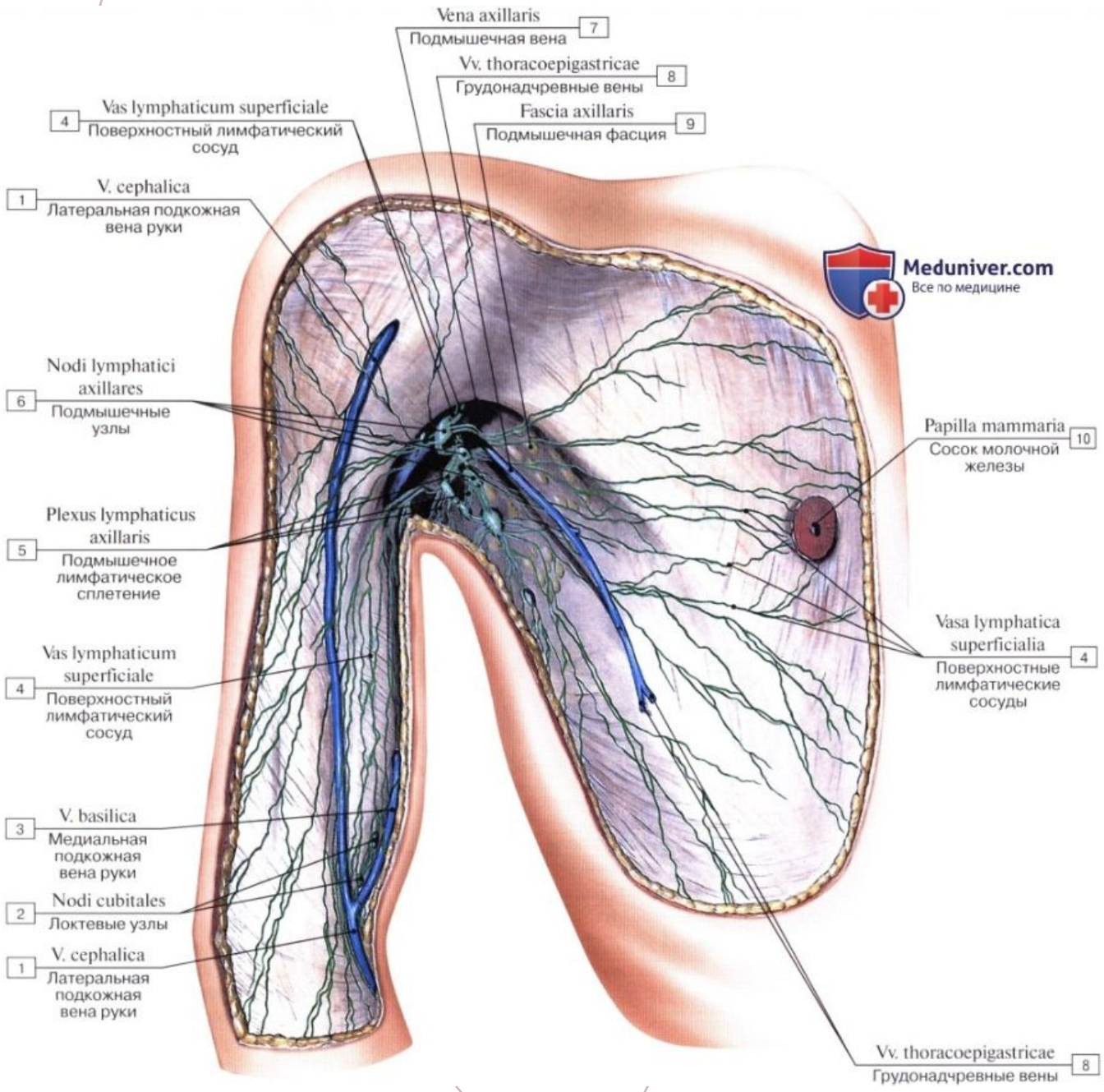

ПОВЕРХНОСТНЫЕ УЗЛЫ ГРУДИ,ПЛЕЧА И ПОДМЫШЕЧНОЙ ЯМКИ

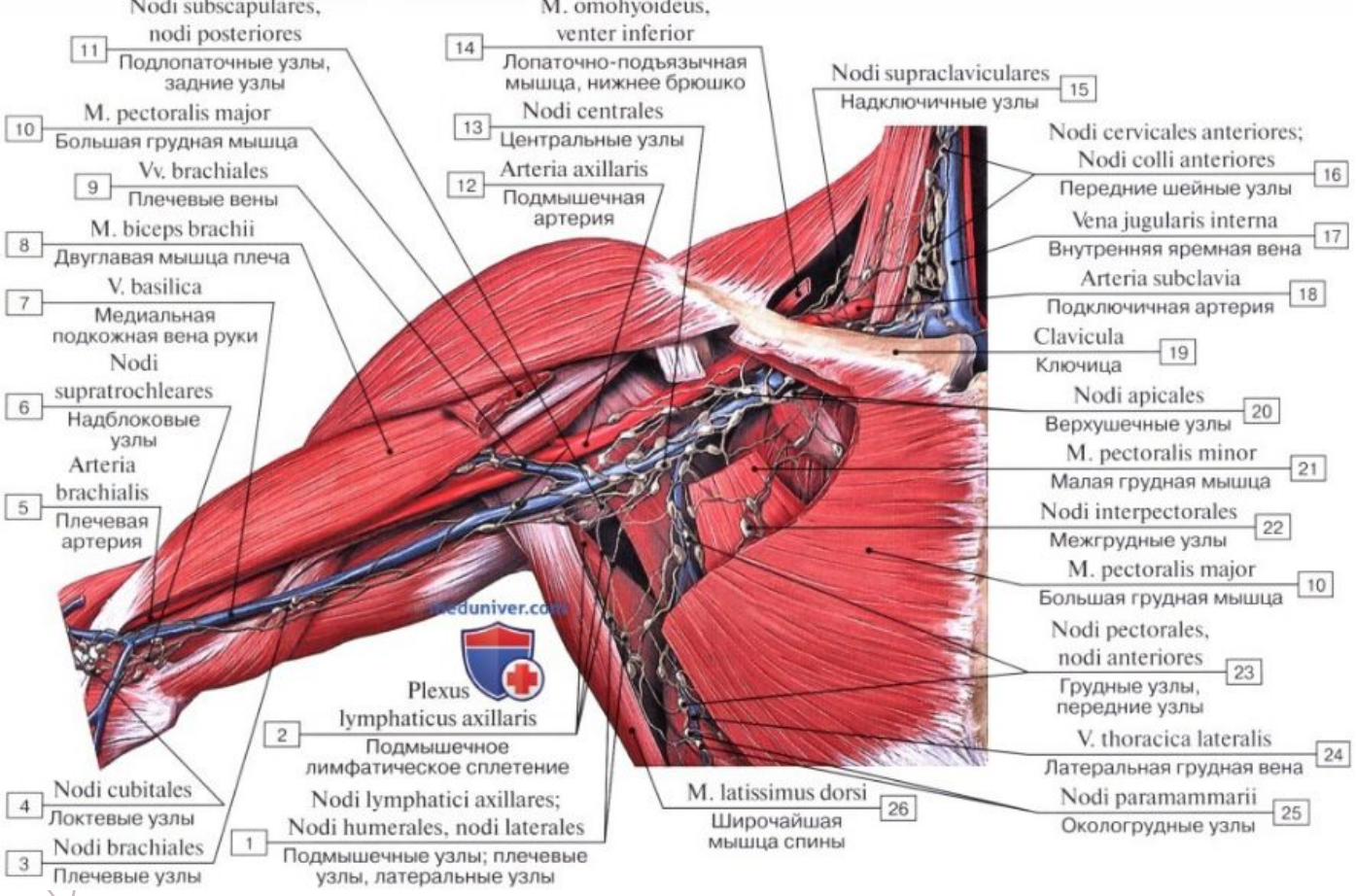

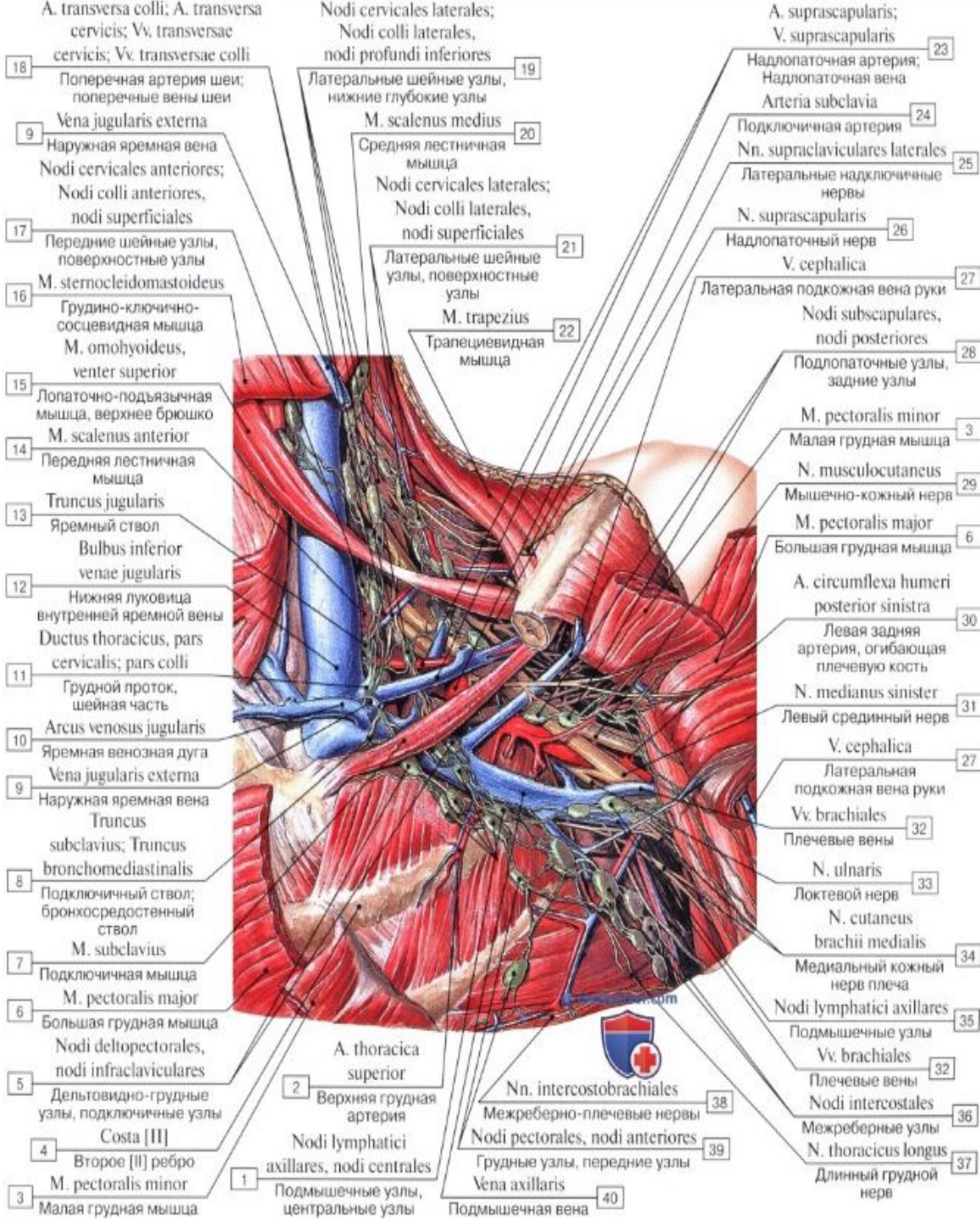

ГЛУБОКИЕ УЗЛЫ ШЕИ И ПОДМЫШЕЧНОЙ ЯМКИ

ОТТОК ЛИМФЫ

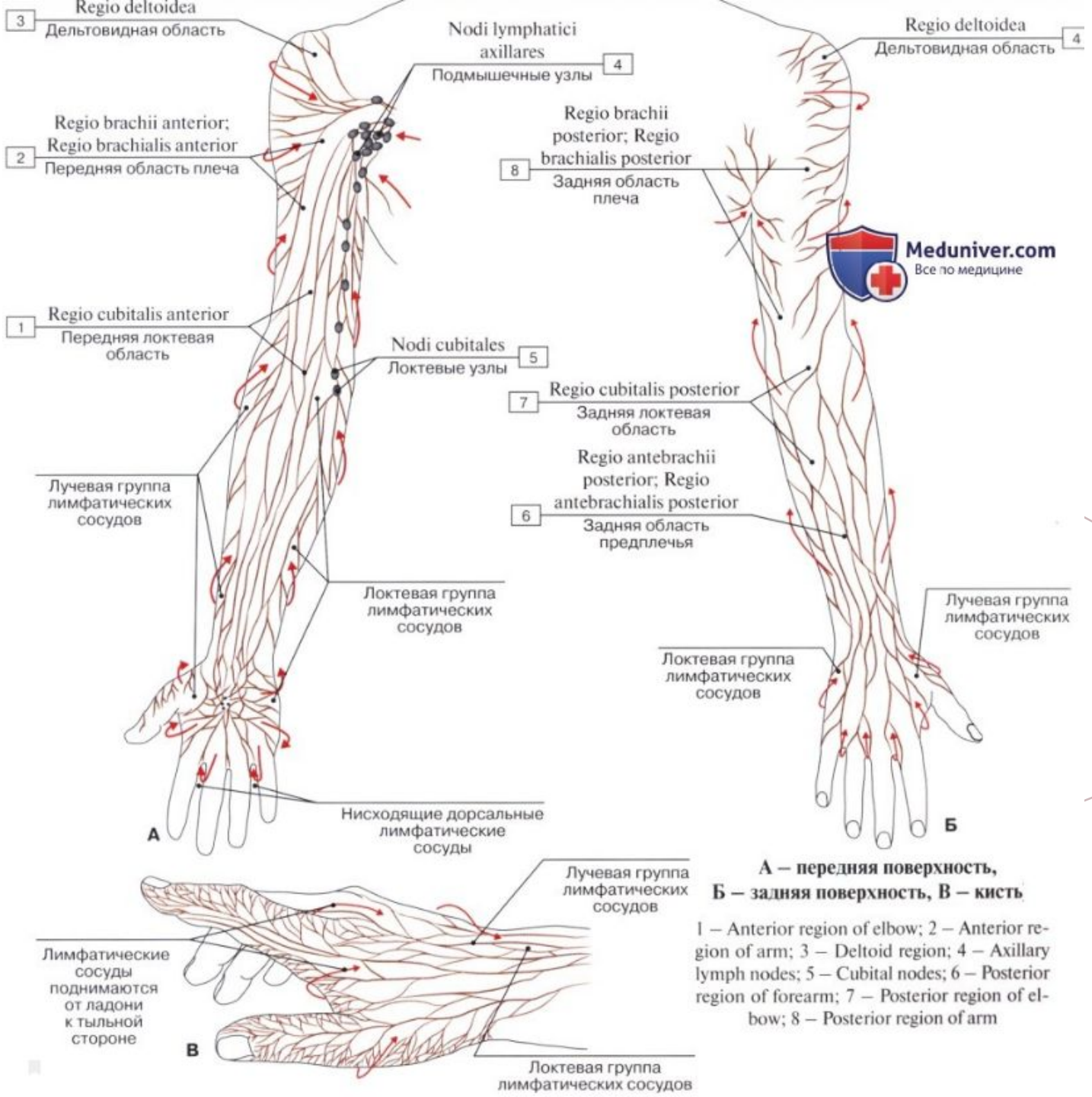

А – передняя поверхность, Б – задняя поверхность, В – кисть

1 – Anterior region of elbow; 2 – Anterior region of arm; 3 – Deltoid region; 4 – Axillary lymph nodes; 5 – Cubital nodes; 6 – Posterior region of forearm; 7 – Posterior region of elbow; 8 – Posterior region of arm