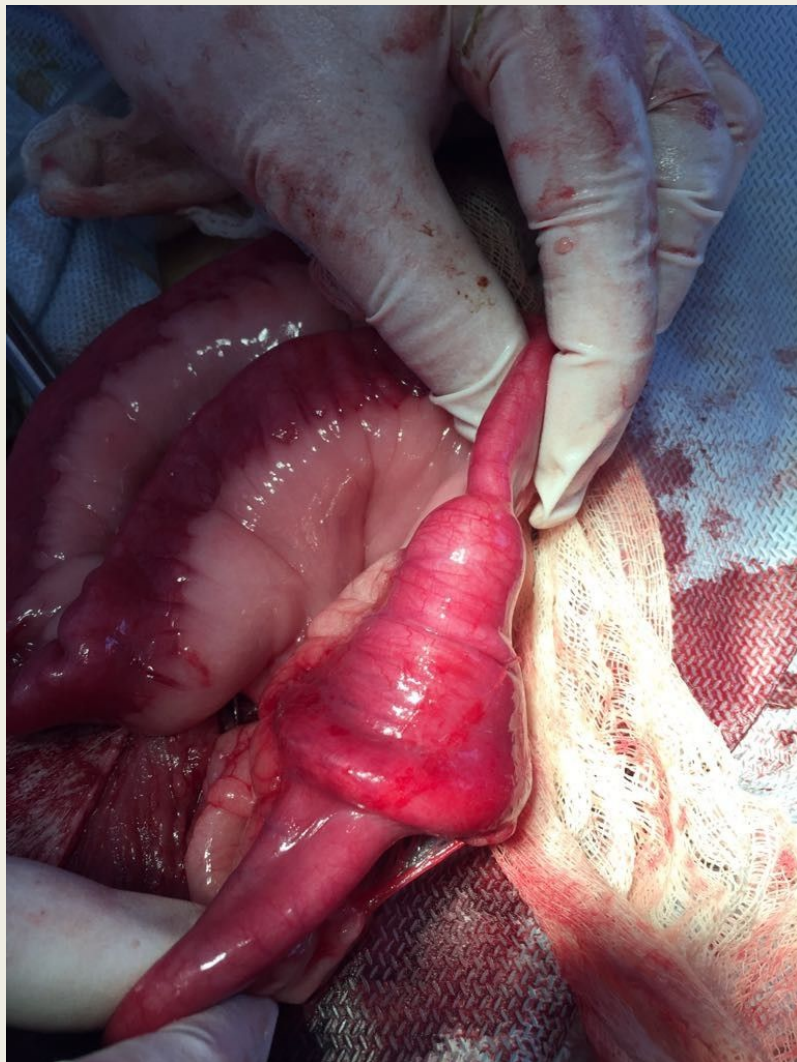




**УДАЛЕНИЕ
ИНОРОДНЫХ ТЕЛ
ИЗ ПРЯМОЙ
КИШКИ**

- Накопление инородных тел в прямой кишке может происходить практически у всех видов животных различного возраста, но чаще встречается у более возрастных. Это связано с общим снижением тонуса мускулатуры, в том числе и желудочно-кишечного тракта. В этом случае чаще наблюдается копростаз прямой кишки. У молодых животных, особенно плотоядных, накопление инородных тел возникает по причине заглатывания ими различных предметов во время игр, а также минеральной недостаточности, например, на фоне рахита и некоторых других факторов.
- Диагностируется эта болезнь по результатам анамнеза (опроса) владельцев, по клиническим признакам (отсутствие дефекации без видимых причин), пальпацией прямой кишки: у крупных животных- рукой, у мелких- пальцами, рентгенографией, у крупных животных применяются зеркала конструкции Полянского, Иванова и ректоскоп Федотова.
- Каких-либо специальных методов для оказания лечебной помощи животным при этой патологии не разработано. Используются различного рода эмпирические приемы. Это назначение слабительных и тонизирующих мускулатуру желудочно-кишечного тракта препаратов — кора крушины, корень ревеня, лист сенны, масло касторовое, масло подсолнечное, масло конопляное, масло льняное, сабур, масло вазелиновое, пурген, натрия сульфат (глауберова соль), магния сульфат (горькая соль, английская соль), соль карловарская искусственная и др. Удаляют их и ручным способом, применением клизм, а в особых случаях хирургическим путем посредством лапоротомии. Приведенные манипуляции у мелких домашних животных проводятся обычно под общим наркозом.



Инородное тело (детская соска) в кишечнике у собаки породы лабрадор.
Фото взято из архива КВМ «Византия» г. Астана.