Псевдоопухоль головного мозга

Баженова Н. С.

Циркуляция цереброспинальной жидкости

1. ЦСЖ образуется хориоидальным сплетением желудочков мозга.
2. ЦСЖ покидает боковые желудочки и через отверстие Монро попадает в третий желудочек.
3. Из третьего желудочка ЦСЖ проходит через сильвиев водопровод в четвертый желудочек.
4. Из четвертого желудочка ЦСЖ проходит через отверстия Люшка и Мажанди в субарахноидальное пространство, обтекает спинной мозг, а затем омывает полушария головного мозга.
5. Абсорбция происходит в церебральную дренажную систему с помощью арахноидальных ворсинок.

Циркуляция ЦСЖ

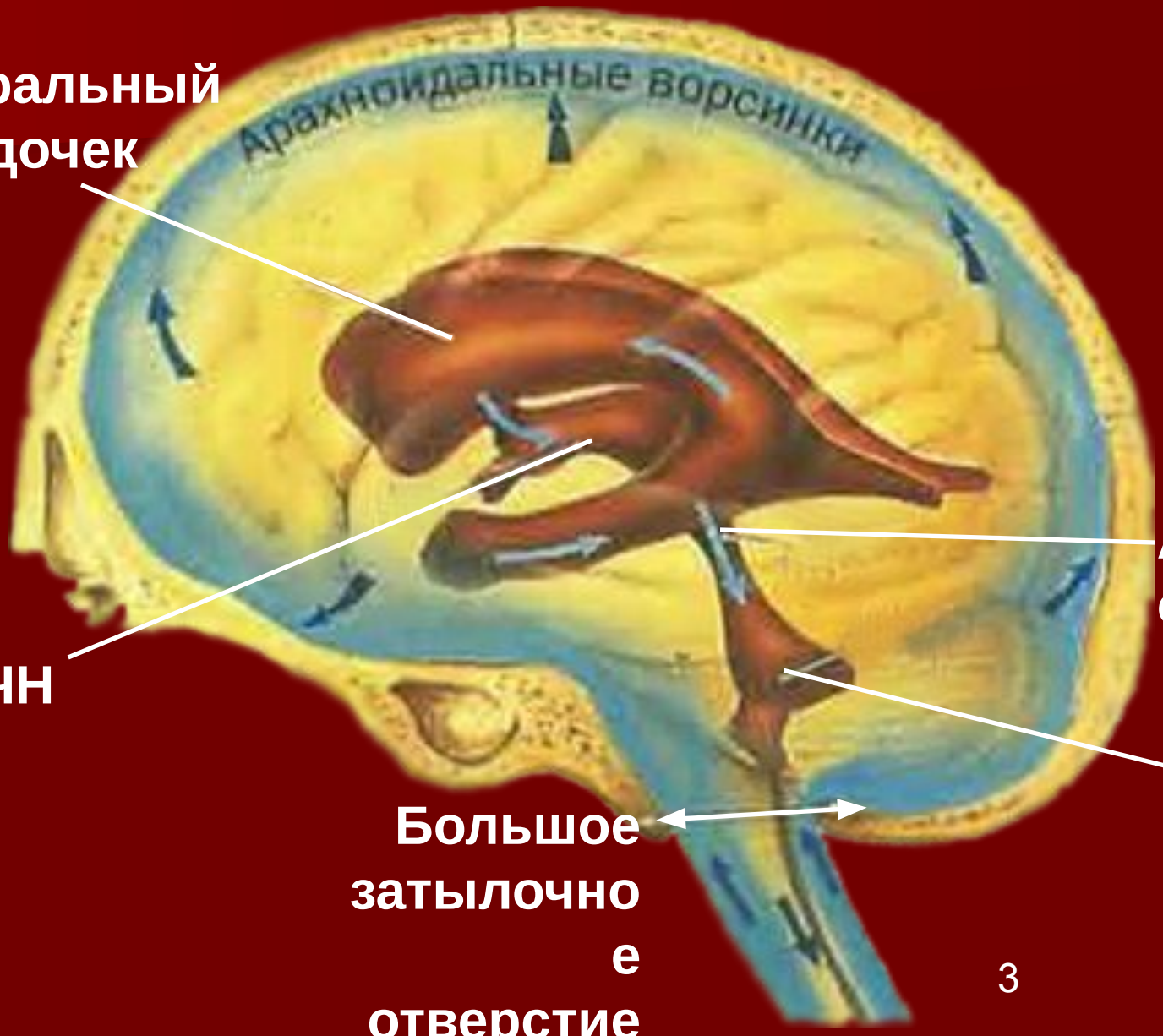

Латеральный желудочек

III ЧН

Акведукту с

IV ЧН

Большое затылочно е отверстие

Псевдоопухоль головного мозга (синдром первичной доброкачественной внутричерепной гипертензии, идиопатическая внутричерепная гипертензия):

1. Повышенное внутричерепное давление при отсутствии объемного образования или расширения желудочков вследствие гидроцефалии с нормальными показателями ЦСЖ.
2. Чаще страдают женщины детородного возраста (20-45 лет), страдающие ожирением, часто с аменореей.
3. Реже мужчины с ожирением, с апноэ во время сна.

Этиология

Большинство случаев идиопатично.

Возможными провоцирующими факторами могут быть:

1) тромбообразование в венозных синусах;
2) повышение давления в грудной полости (опухоль средостения, хронические заболевания легких, сопровождающиеся выраженной эмфиземой);
3) гиперпаратиреоз;
4) гипер- и гиповитаминоз А;
5) резкая отмена лечения кортикостероидами;
6) прослеживается связь развития синдрома псевдоопухоли головного мозга с нарушением менструального цикла, ожирением, беременностью, применением оральных контрацептивов;

Этиология

Большинство случаев идиопатично.

Возможными провоцирующими факторами могут быть:

7) некоторые лекарственные средства (прогестерон, прегнин, эстрогенные препараты, нитрофураны, кетамин, фенотиазин, амиодарон, тироксин, препараты лития);
8) некоторые антибиотики (тетрациклин, пенициллин);
9) кортикостероидная недостаточность;
10) неспецифические инфекции;
11) системные заболевания соединительной ткани;
12) хроническое отравление угарным газом, свинцом;
13) перегревание, физическое перенапряжение.

Патогенез

1. Нарушение процессов продукции и реабсорбции цереброспинальной жидкости с явлениями отека и набухания мозга, которые носят как внутриклеточный, так и межклеточный характер.
2. Нарушение нормального функционирования гематоэнцефалического барьера.

Клиника

1. Головная боль (диффузная или преимущественно лобно-орбитальная), варьирует по степени выраженности, усиливается в утренние часы, после сна. Боль усиливается при кашле, чихании, натуживании, физическом напряжении, нередко сопровождается шумом в голове.
2. Приступы тошноты, редко рвоты, чаще по утрам.
3. Зрительные расстройства:
   a) преходящие помутнения, нечеткость зрения;
   b) горизонтальная диплопия (вследствие растяжения отводящего нерва над пирамидой).
4. Болезненность при движении глазных яблок.

Диагностика

1. Офтальмоскопия: застойные диски зрительных нервов, двусторонние, обычно симметрично развиты на обоих глазах, возможны кровоизлияния на сетчатке;
2. Кампиметрия: расширение слепых пятен;
3. Периметрия: возможно небольшое концентрическое сужение полей зрения.
4. Неврологический статус:
   a) очаговых симптомов не выявляется (за исключением иногда отмечаемой слабости прямых наружных мышц глаз);
   b) сознание и когнитивные функции не изменены.

Диагностика

5. КТ и МРТ головного мозга: нормальные по размеру и форме или несколько расширенные мозговые желудочки, сужение субарахноидальных пространств, иногда зоны отека в больших полушариях головного мозга, часто – пустое турецкое седло.
6. Люмбальная пункция : давление ЦСЖ выше 250 мм вод. ст., отсутствие клеток воспаления, нормальный уровень глюкозы и белка.
7. На РЭГ и АГ проявления выраженного венозного застоя в полости черепа.
8. Псевдоопухоль головного мозга - диагноз исключения.

Тяжелый застойный диск зрительного нерва при псевдоопухоли головного мозга.

Течение

1. Заболевание протекает со спонтанными рецидивами и ремиссиями, иногда длится несколько месяцев.
2. Синдром псевдоопухоли мозга не опасен для жизни, но возможно развитие вторичной атрофии зрительных нервов, что сопровождается стойким, необратимым снижением остроты зрения и сужением полей зрения.

Атрофия зрительного нерва после разрешения застойного диска.

Лечение

Основная цель – уменьшить головную боль и предотвратить снижение зрения.

1. Прекратить прием препаратов, вызывающих повышение внутричерепного давления.
2. Регулярная периметрия.
3. Повторные люмбальные пункции (применяют как с диагностической, так и с лечебной целью)
4. Диуретики (ингибиторы карбангидразы (диакарб) – препараты выбора).

Лечение

Основная цель – уменьшить головную боль и предотвратить снижение зрения.

5. Снижение массы тела у тучных пациентов (под контролем диетолога).
6. Системные стероиды, применяют кратковременно, в малых дозах из-за возможных осложнений, особенно у тучных пациентов.
7. Фенестрация зрительного нерва (надрез менингеальных оболочек зрительного нерва).
8. Люмбоперитонеальные или вентрикулоперитонеальные шунты.