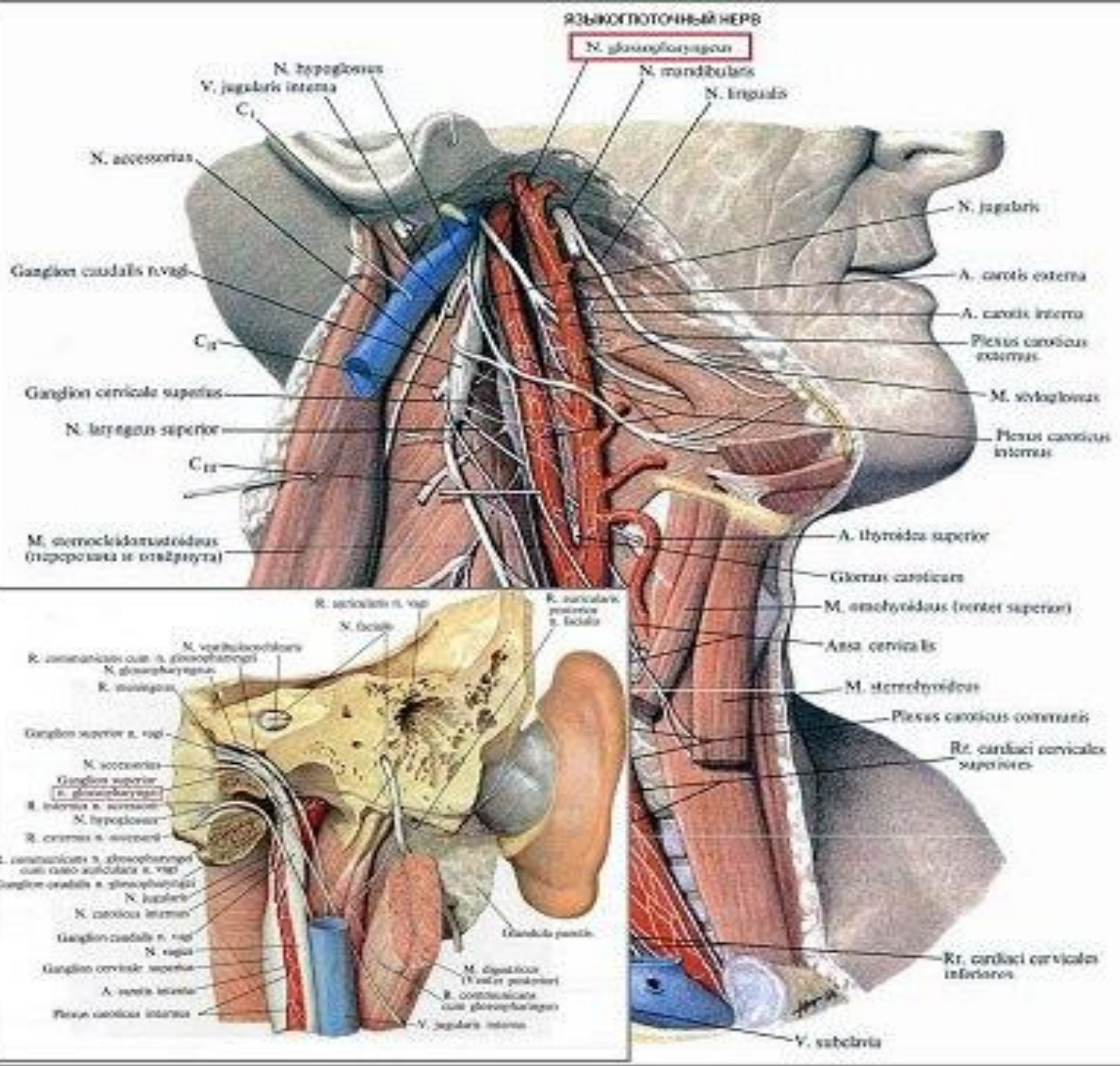
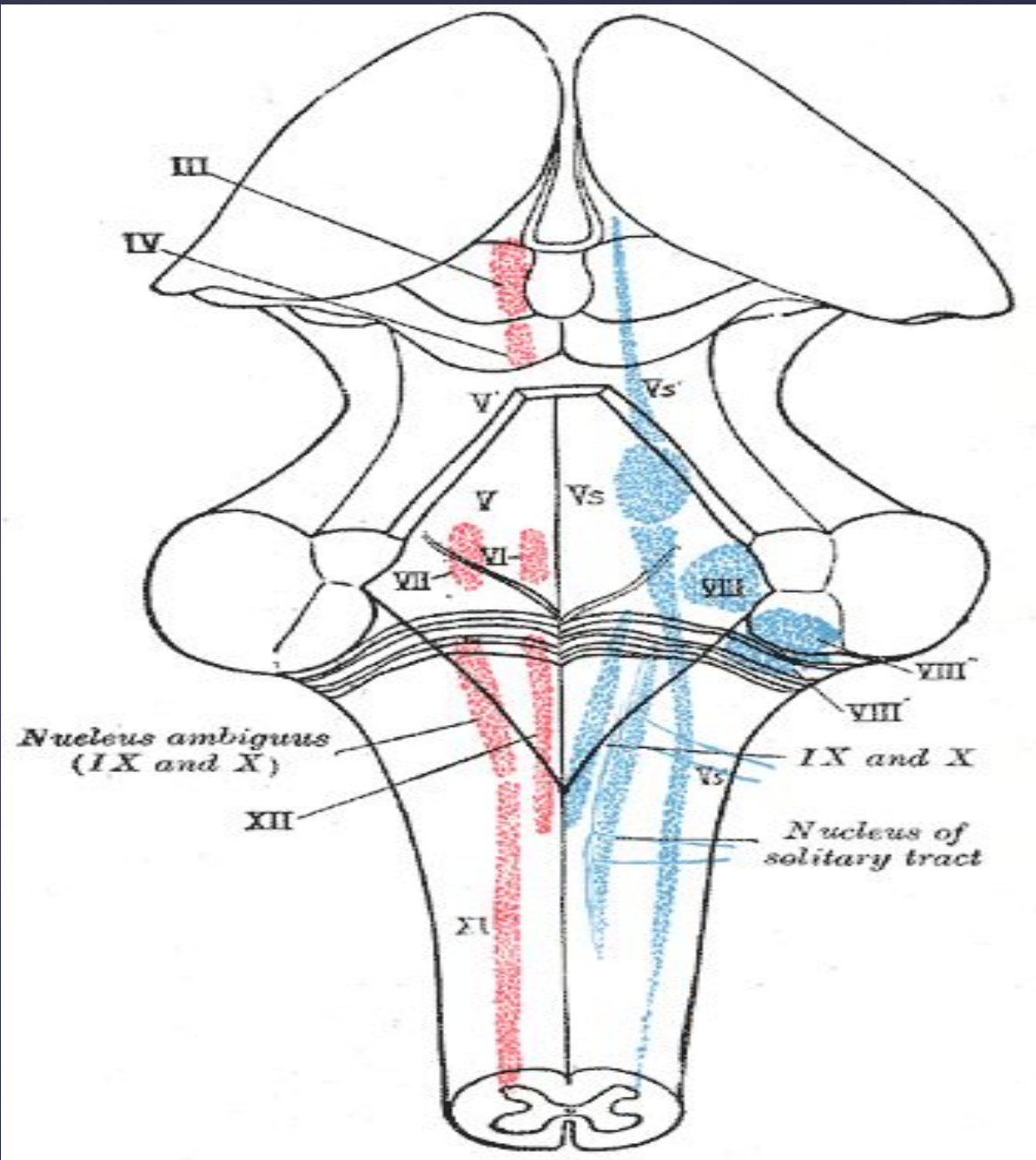


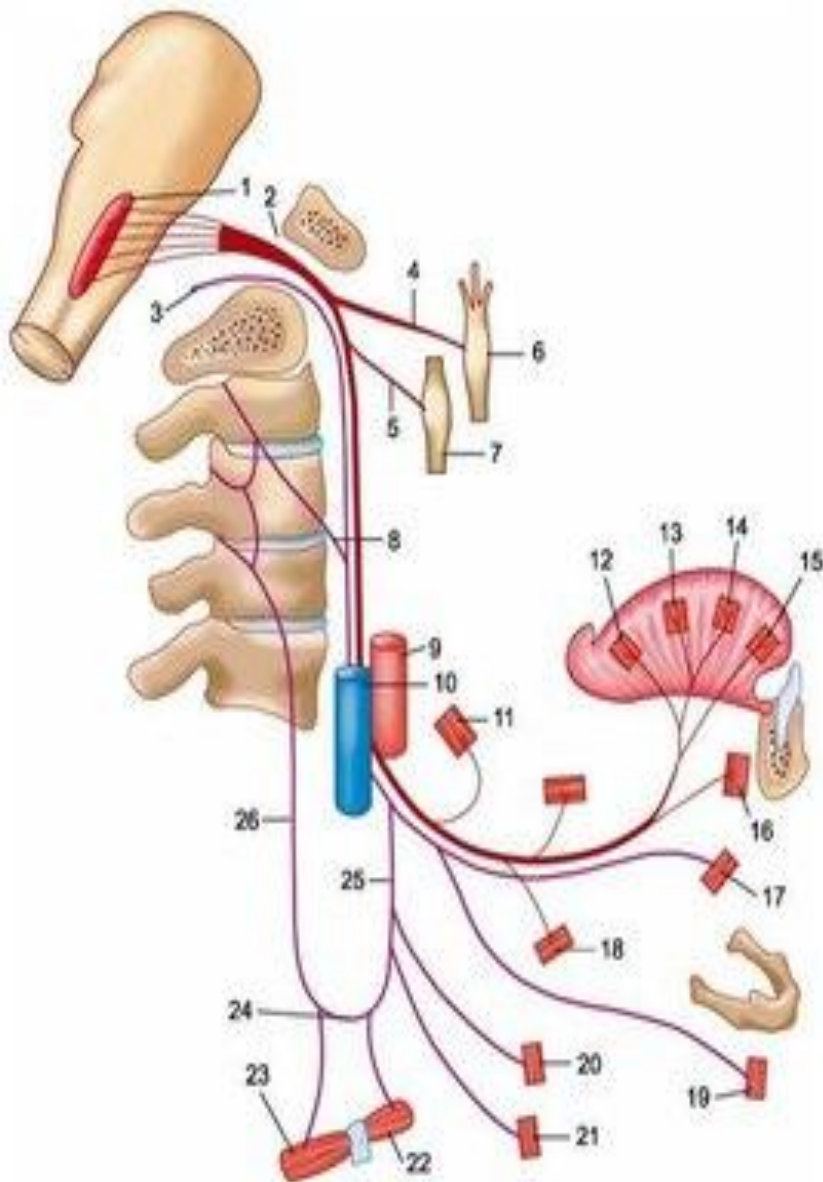
Подъязычный нерв (XII пара) {

□ Образован волокнами его
двигательного ядра,
иннервирует мышцы
языка и некоторые
мышцы шеи

- Из продолговатого мозга нерв выходит в борозде между пирамидой и оливой
- Затем нерв направляется вперед и латерально в канал подъязычного нерва затылочной кости
- Выйдя из канала, идет вниз и вперед и направляется под заднее брюшко двубрюшной мышцы и под шилоподъязычную мышцу в поднижнечелюстной треугольник, где образует дугу, выпуклостью вниз








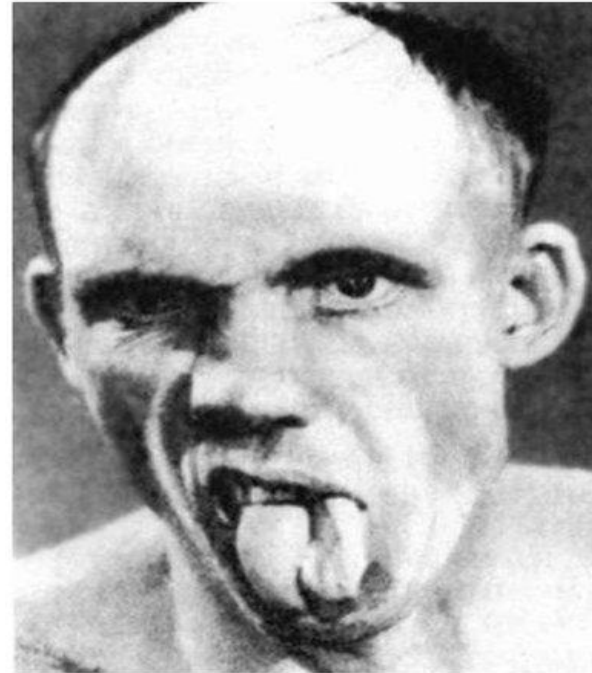
Подъязычный (XII) нерв и его связи:

- 1 - ядро подъязычного нерва;
 - 2 - подъязычный канал;
 - 3 - менингеальная ветвь;
 - 4 - соединительная ветвь к верхнему шейному симпатическому узлу;
 - 5 - соединительная ветвь к нижнему узлу блуждающего (X) нерва;
 - 6 - верхний шейный симпатический узел;
 - 7 - нижний узел блуждающего нерва;
 - 8 - соединительные ветви к двум первым спинномозговым узлам;
 - 9 - внутренняя сонная артерия;
 - 10 - внутренняя яремная вена;
 - 11 - шилоязычная мышца;
 - 12 - вертикальная мышца языка;
 - 13 - верхняя продольная мышца языка;
 - 14 - поперечная мышца языка;
 - 15 - нижняя продольная мышца языка;
 - 16 - подбородочно-язычная мышца;
 - 17 - подбородочно-подъязычная мышца;
 - 18 - подъязычно-язычная мышца;
 - 19 - щитоподъязычная мышца;
 - 20 - грудино-подъязычная мышца;
 - 21 - грудино-щитовидная мышца;
 - 22 - верхнее брюшко лопаточно-подъязычной мышцы;
 - 23 - нижнее брюшко лопаточно-подъязычной мышцы;
 - 24 - шейная петля;
 - 25 - нижний корешок шейной петли;
 - 26 - верхний корешок шейной петли.
- Красным цветом обозначены ветви, отходящие от продолговатого мозга, фиолетовым - от шейного отдела спинного мозга.

□ От подъязычного нерва отходит нисходящая ветвь, которая соединяется с волокнами, отходящими от передних ветвей первого и второго спинномозговых нервов. Образованная в результате глубокая шейная петля располагается кпереди от общей сонной артерии и иннервирует лопаточно-подъязычную, грудинно-подъязычную и грудинно-щитовидную



**Поражение левого
подъязычного нерва
по периферическому типу**



**Поражение левого
подъязычного нерва по
центральному типу**

Симптомы поражения подъязычного нерва