Объективные методы исследования. Пальпация, перкуссия, аускультация.

Студент: Еслям Санжар ф20-14
Проверющий:Романов Денис Александрович

Типичные жалобы

- Кардиалгии;
- Одышка (при физ. нагрузке);
- Сердечная астма;
- Сердцебиение;
- Перебои в деятельности сердца;
- Отёки;
- Снижение переносимости к физ. нагрузке

Осмотр (общий и местный)

- **Положение больного *(отопноэ);***
- **Наличие одышки;**
- **Акроцианоз;**
- **Осмотр прекардиальной области *(сердечный горб);***
- **Эпигастральная пульсация,**
- **Пульсация сонных артерий и пульсация в ярёмной ямке,**
- **Набухание и пульсация шейных вен,**
- **Наличие симптома Альфреда-Мюссе**

"митральная"
бабочка

Лицо
Корвизара

ПАЛЬПАЦИЯ СЕРДЦА - цели

- ***Характеристика верхушечного толчка*** **(локализация, высота, сила, площадь, резистентность),**
- ***Характеристика сердечного толчка*** (локализация, сила, площадь)
- ***Оценка эпигастральной пульсации***
- ***Определения симптома «кошачьего мурлыканья»*** - систолического и диастолического дрожания гр.клетки,
- **Пальпация крупных сосудов** во II межреберье

Последовательность пальпации сердца

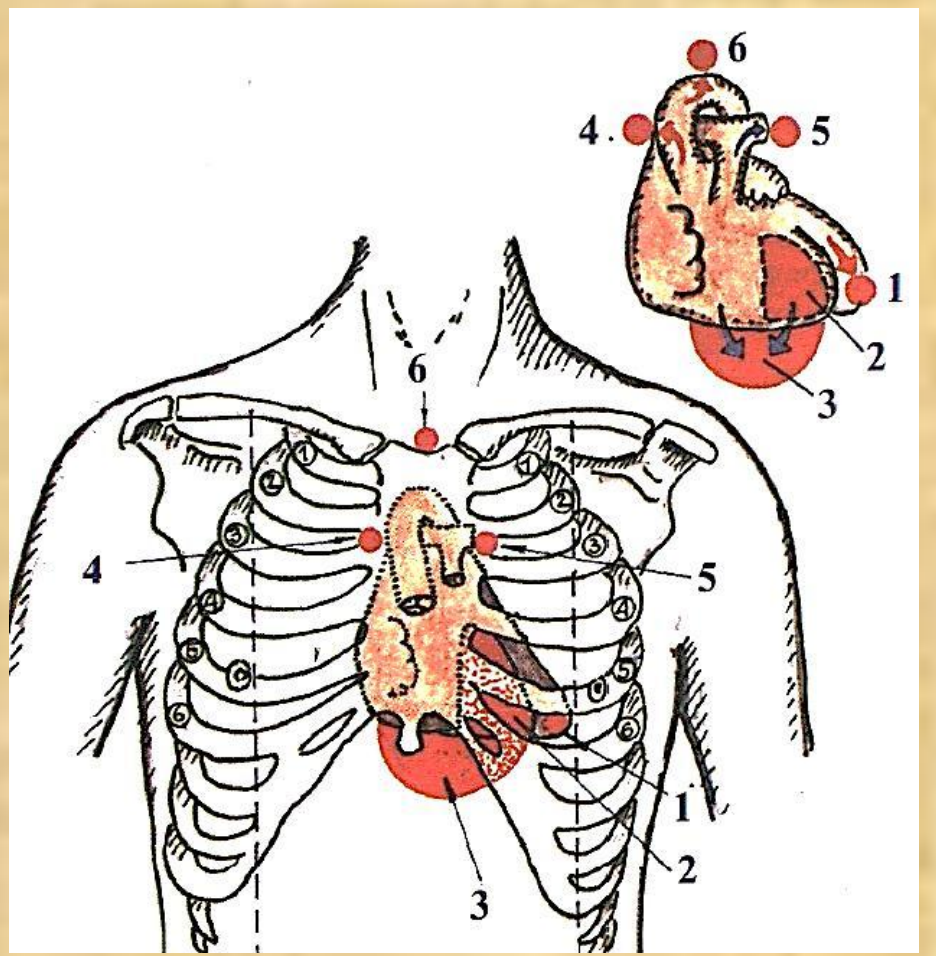

- 1-верхушечный толчок;
- 2- сердечный толчок
- 3- эпигастральная пальпация
- 4- аорта
- 5-лёгочная артерия;
- 6- яремная вырезка

Пальпация верхушечного толчка

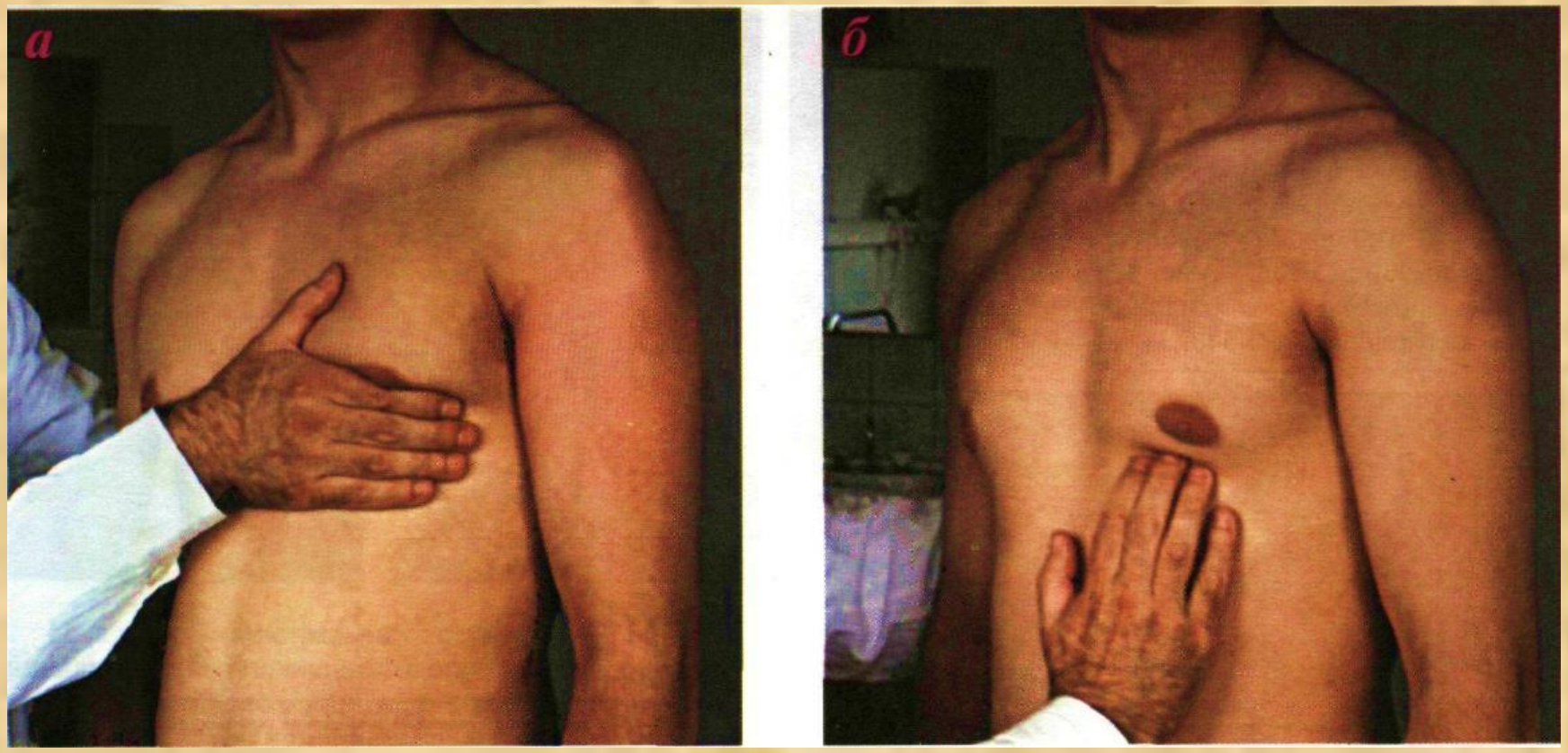

Пальпация сердечного толчка и эпигастральной области

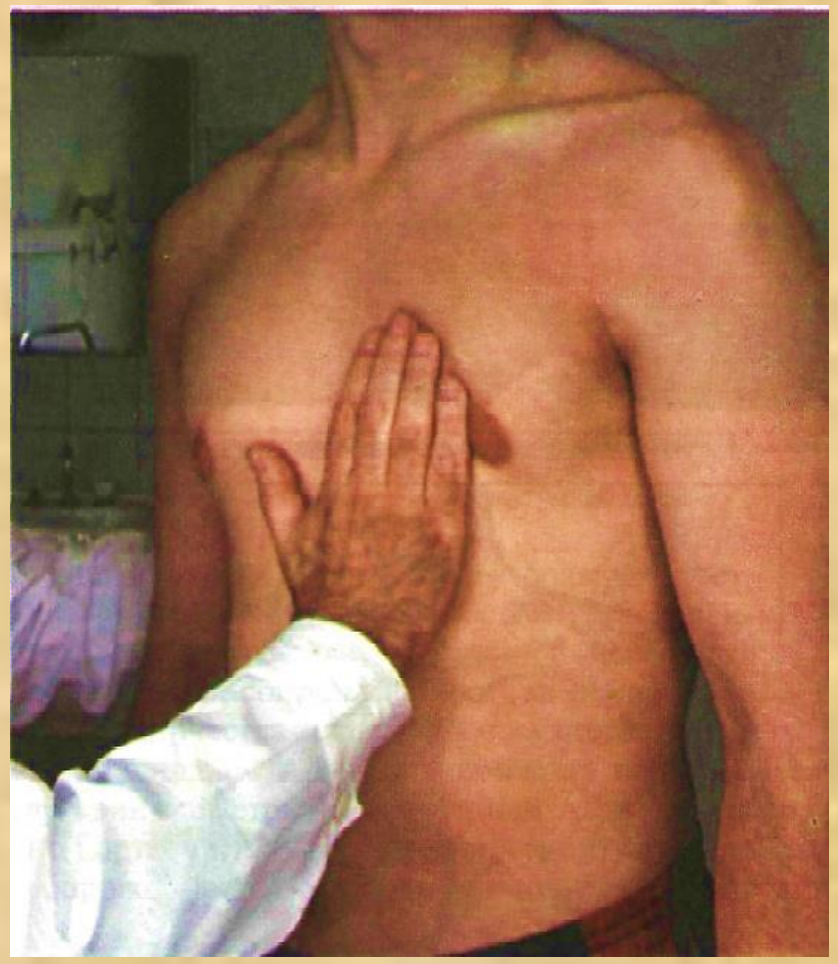

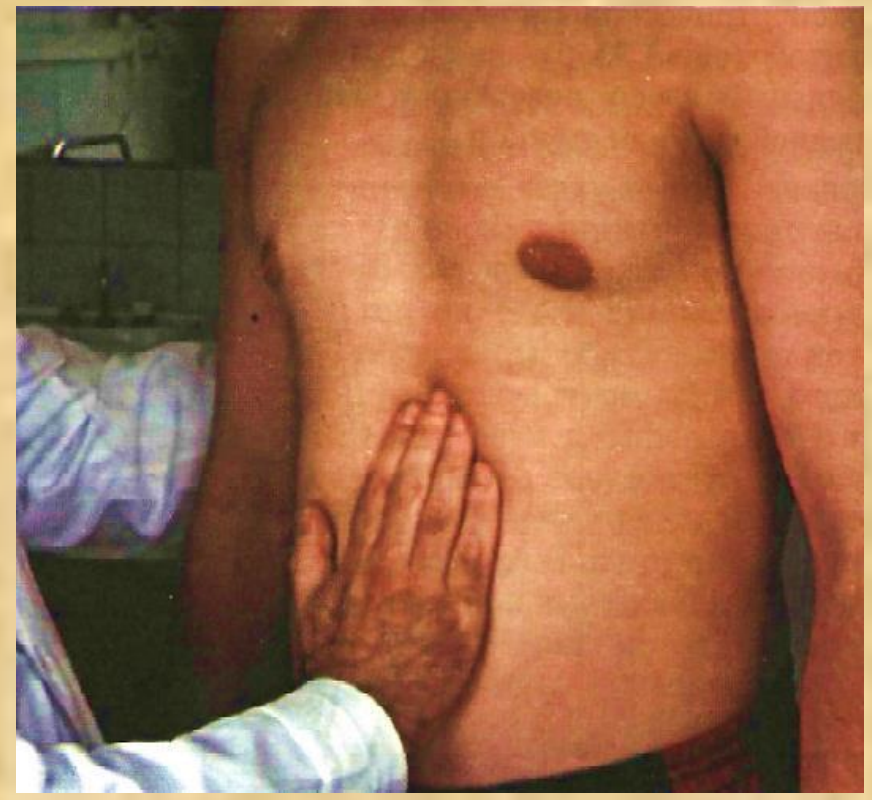

Пальпация основания сердца (магистральных сосудов)

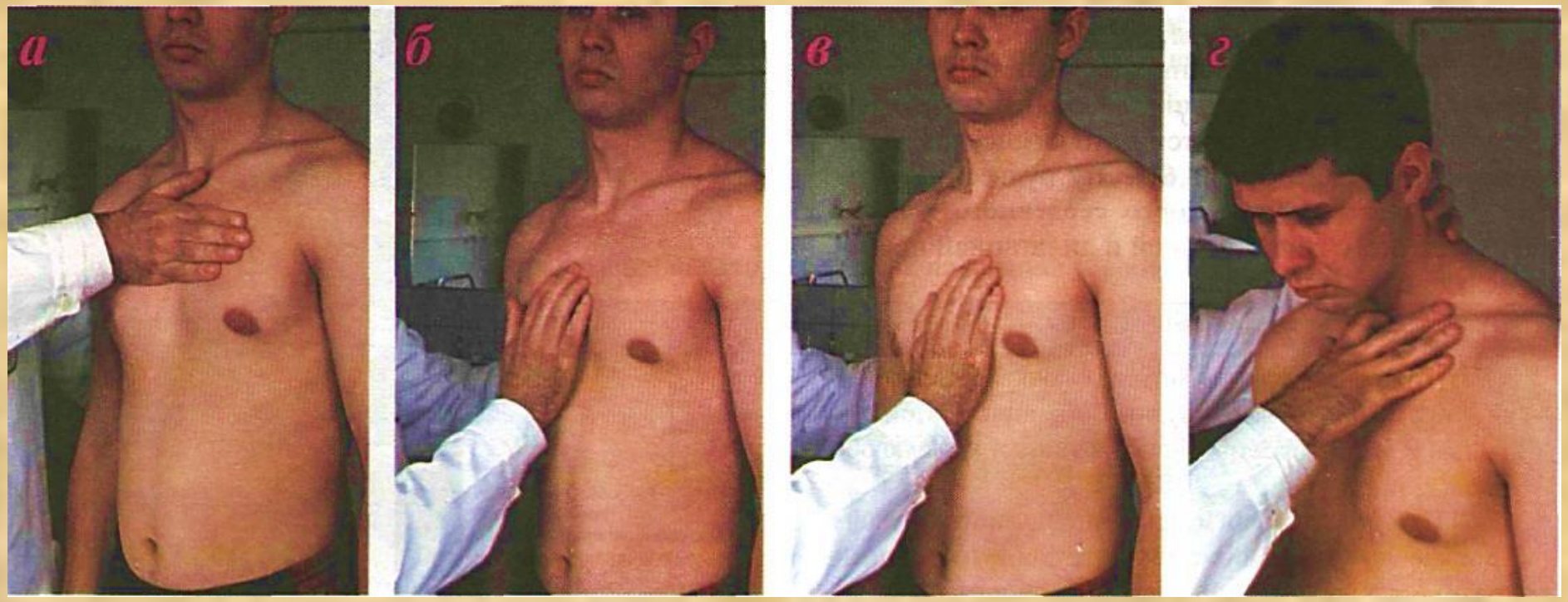

Перкуссия сердца

Определение границ относительной и абсолютной тупости, конфигурация сердца. Изменение границ сердца при патологии

Цели перкуссии сердца:

Определение величины сердца, его конфигурации, положения, размеров сосудистого пучка

Принцип перкуссии основан на разности сред легочная ткань и сердце.

Над участком сердца, **прилежащим к грудной клетке, не прикрытом легкими**, при перкуссии слышен абсолютно тупой звук (т. н. **абсолютная тупость сердца**)

При перкуссии грудной клетки над участками, **соответствующими истинным размерам сердца и прикрытыми легкими** будет притупленный перкуторный звук (т. н. **относительная тупость сердца)**

Границы относительной тупости сердца (серым) и абсолютной (красным)

Правила перкуссии

- Положение больного должно быть удобным: для тяжелобольных лежа, в других случаях стоя с опущенными вдоль туловища руками
- Положение врача должно быть удобным для обследования больного; как правило используют пальце-пальцевую перкуссию
- Палец-плессиметр плотно прижат к грудной клетке, расположен параллельно ожидаемой границе. Идут от легких к сердцу, границу отмечают по отношению к ясному перкуторному звуку
- При определении границ относительной тупости сердца применяют тихую перкуссию, при определении границ абсолютной тупости – тишайшую
- Перкуссию проводят в строгом порядке: правая, левая, верхняя границы ОТС, конфигурация сердца, границы АТС, размеры сосудистого пучка

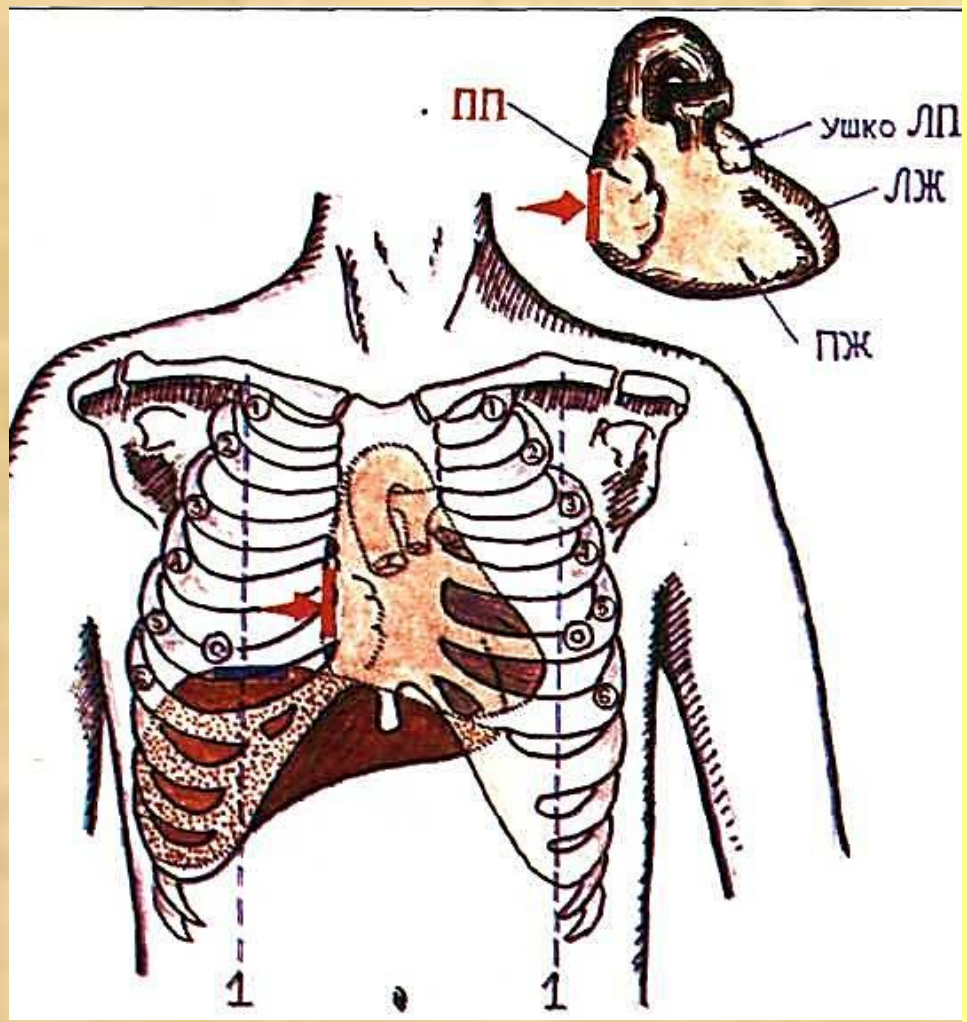

- **Правую границу относительной тупости** сердца, образованную правым предсердием (ПП), находят, перкутируя на одно ребро выше найденной нижней границы легкого (обычно в IV межреберье), перемещая вертикально расположенный палец-плессиметр строго по межреберью.
- В норме правая граница относительной тупости сердца в норме расположена по правому краю грудины или на 1 см кнаружи от него.

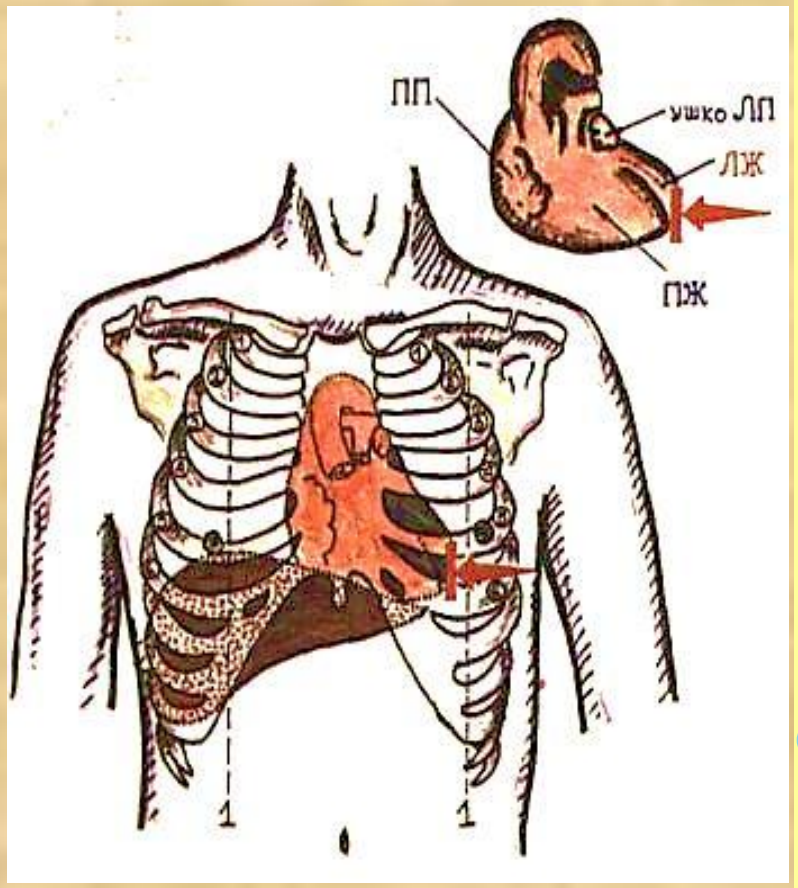

- **Левую границу относительной тупости** сердца, образованную левым желудочком (ЛЖ), определяют после предварительного прощупывания верхушечного толчка, обычно в V межреберье, двигаясь от передней подмышечной линии по направлению к сердцу.
- **Левая граница** находится на 1-2 см кнутри от левой срединно-ключичной линии и совпадает с верхушечным толчком.

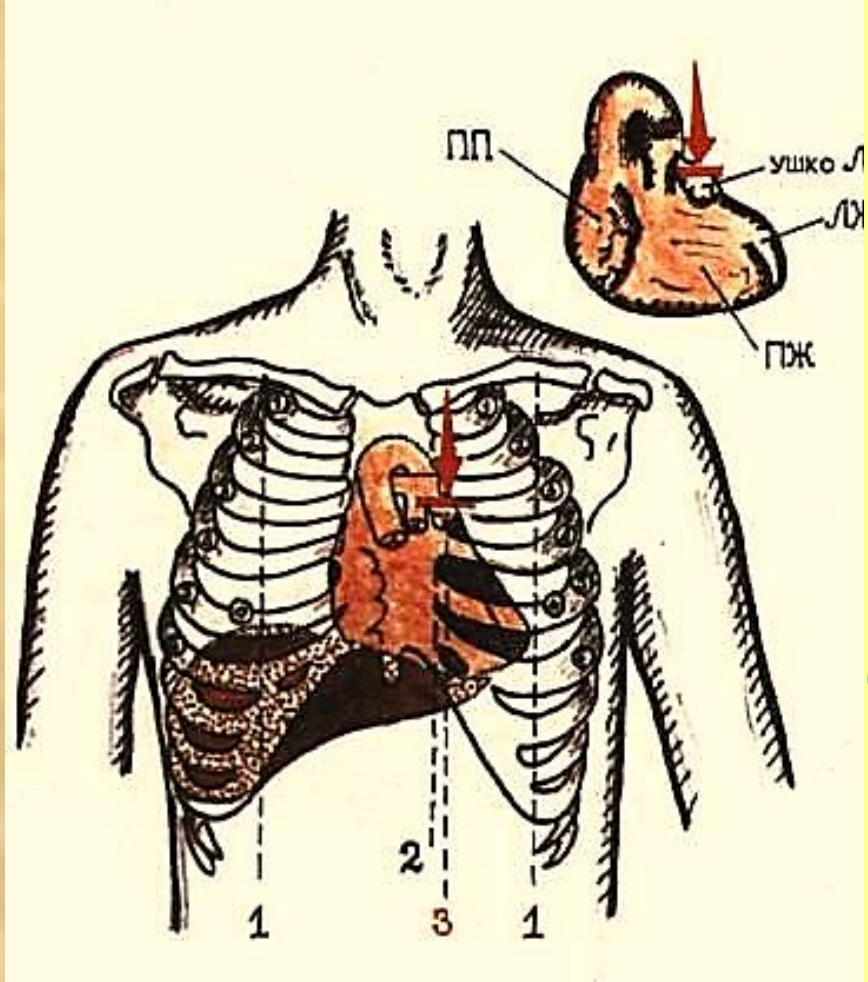

- **Верхнюю границу** относительной тупости сердца, образованную ушком левого предсердия и стволом легочной артерии, определяют, перкутируя сверху вниз, отступя на 1 см кнаружи от левой грудинной линии (но не по левой парастернальной линии!).
- **Верхняя граница** в норме располагается на уровне III ребра.

Нормальная конфигурация сердца.

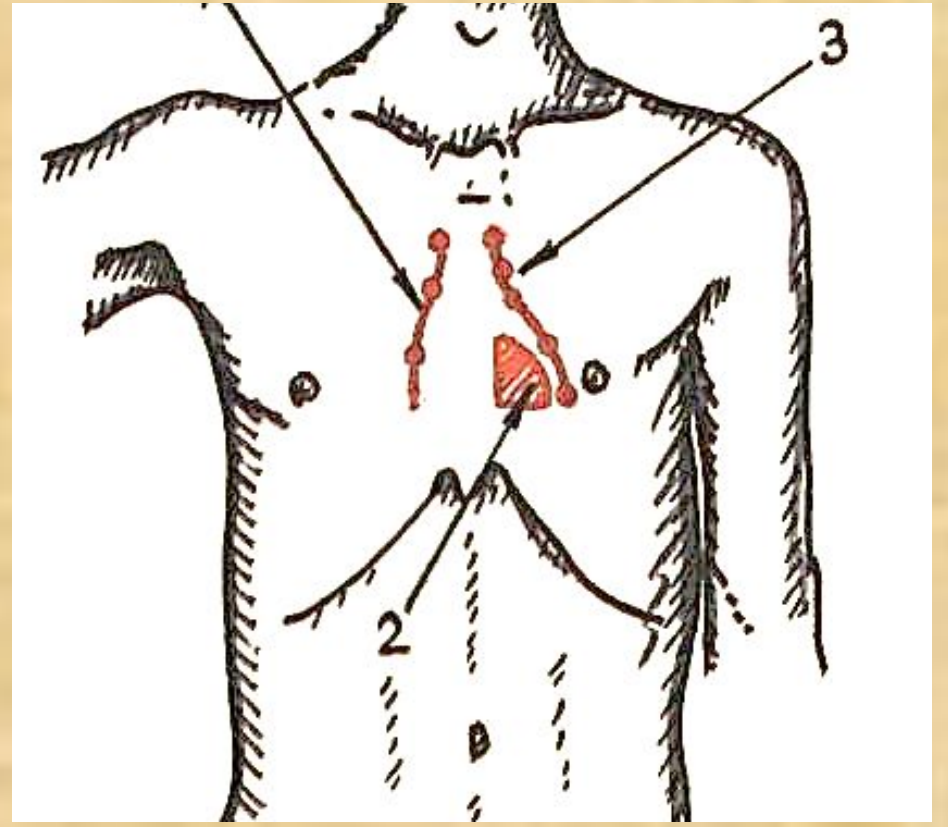

Нормальная конфигурация сердца – это тупой угол между сосудистым пучком и левым желудочком (3)

1 — контуры относительной тупости;
2 — абсолютная тупость;
3 — талия сердца.

Митральная конфигурация сердца

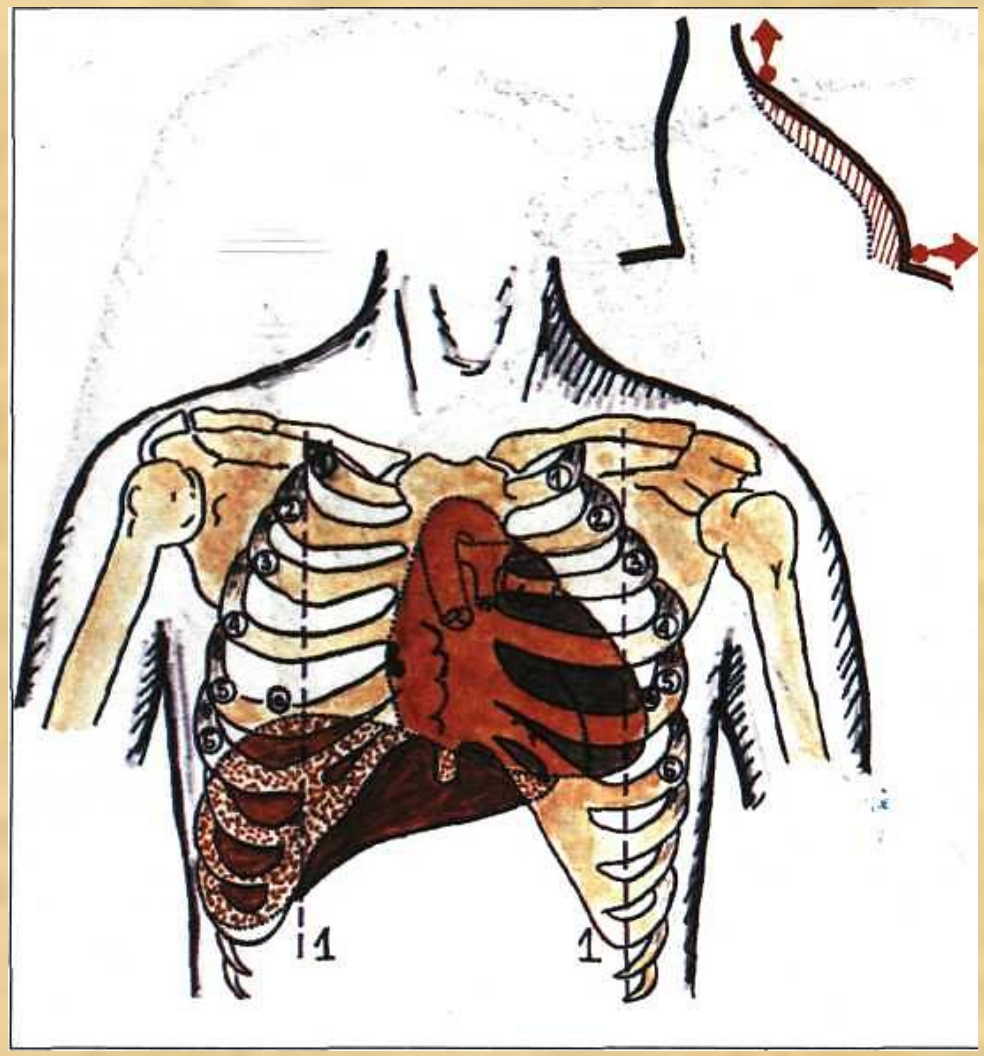

Для митральной конфигурации характерно сглаживание талии сердца вследствие дилатации левого предсердия (при митральных пороках сердца)

Аортальная конфигурация сердца

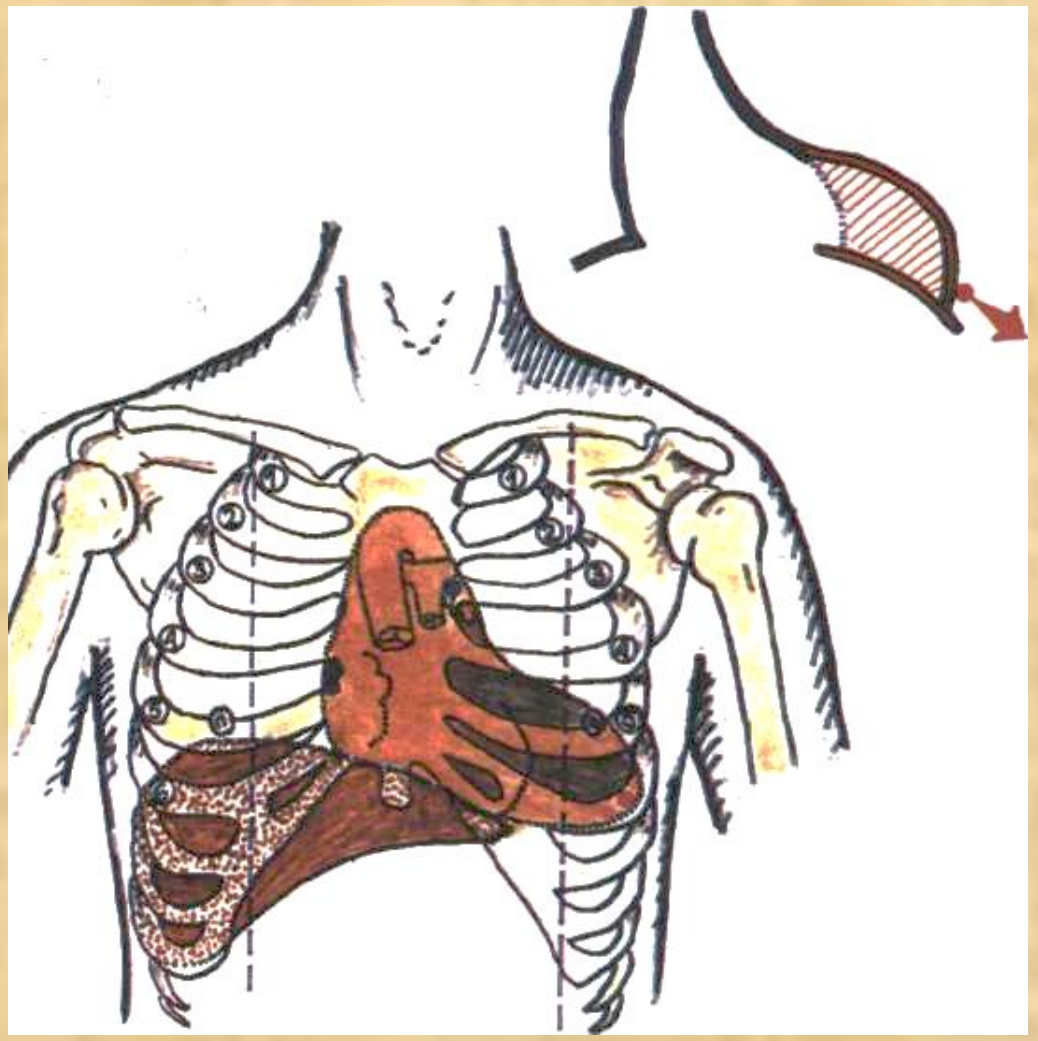

При аортальной конфигурации сердца наблюдается подчеркнутая талия сердца за счет дилатации левого желудочка (при аортальных пороках сердца)

Определение границ абсолютной тупости сердца

- При определении границ абсолютной тупости сердца, дающей **абсолютно тупой перкуторный** звук, **применяют тишайшую перкуссию.**
- **Перкутируют от найденных ранее границ относительной тупости сердца по направлению к области абсолютной тупости**.
- Правую, левую и верхнюю границы отмечают по краю пальца-плессиметра, обращенному к более громкому притуплённому перкуторному звуку.

Запомните:

- **Правая граница абсолютной тупости сердца в норме расположена по левому краю грудины.**
- **Левая на 1 - 2 см кнутри от левой границы относительной тупости сердца,**
- **Верхняя на уровне IV ребра.**

Определение границ сосудистого пучка

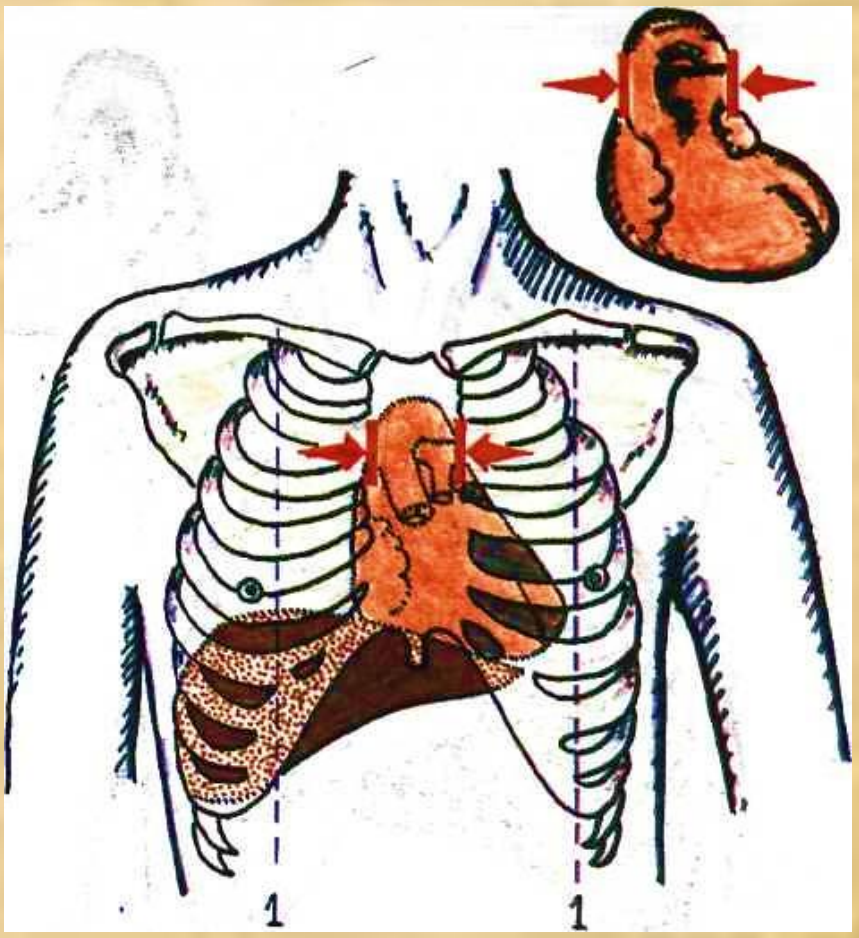

Определение границ сосудистого пучка.
1 - срединно-ключичная линия.

- **Сосудистый пучок, в состав которого входит аорта, верхняя полая вена и легочная артерия, перкуторно определить достаточно трудно.**
- **Перкутируют тихой перкуссией, перемещая вертикально расположенный палец-плессиметр по II межреберью справа и слева по направлению к грудине.**
- **В норме границы сосудистого пучка совпадают с правым и левым краем грудины, его ширина не превышает 5 - 6 см.**

Измерение поперечника сердца

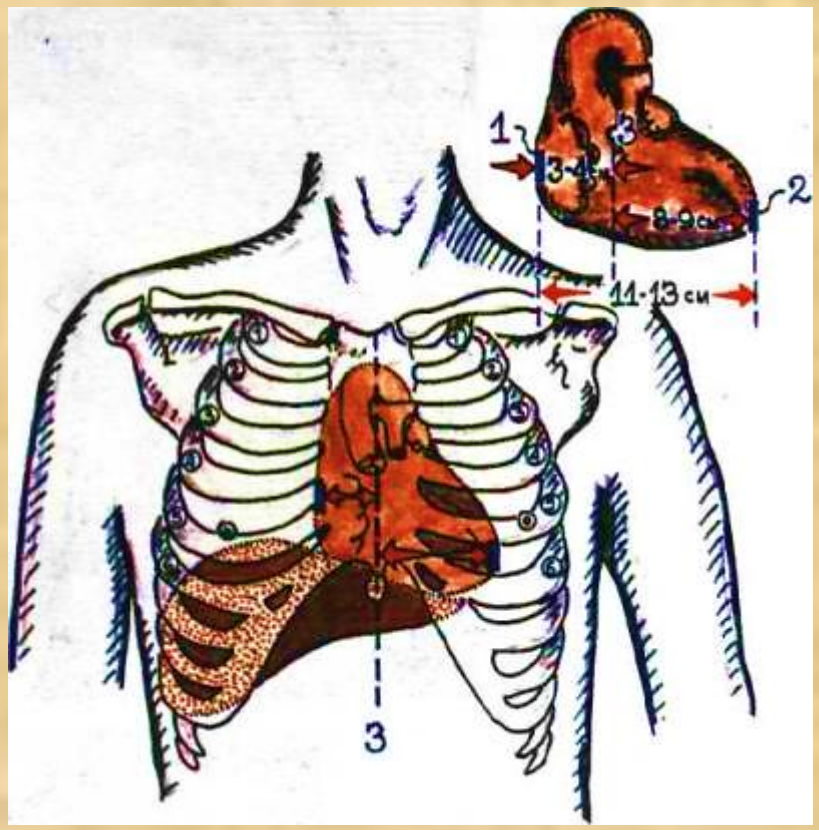

- **Измерение поперечника сердца.** Для измерения поперечника сердца определяют расстояние от правой и левой границы относительной тупости сердца до передней срединной линии
- В норме они составляют соответственно 3—4 см и 8—9 см, **а поперечник сердца 11 - 13 см.**

Определение поперечника сердца:
1 - правая граница сердца; 2 - левая граница сердца;
3 - передняя срединная линия.

Интерпретация некоторых данных перкуссии сердца

Изменения границ сердца		Причины	Заболевания и синдромы
Смещение **правой** гр. относ. тупости сердца	Вправо	Дилатация правого желудочка	1. Митральный стеноз; 2. Легочное сердце.
		Дилатация правого желудочка и правого предсердия.	Недостаточность трехстворчатого клапана
		Дилатация правого предсердия	Стеноз правого атриовентрикулярного отверстия (очень редкое заболевание)
		Смещение средостения вправо	1. Левосторонний гидроторакс; 2. Левосторонний пневмоторакс; 3. Правосторонний обтурационный ателектаз;
	Влево	«Висячее» («капельное») сердце	Астенический тип телосложения
		Смещение средостения влево	1. Левосторонний обтурационный ателектаз; 2. Правосторонний гидроторакс или пневмоторакс (при этом граница часто не выявляется)

Смещение левой гран. относупости сердца	**Влево**	**Дилатация левого желудочка**	1. Аортальная недостаточность; 2. Митральная недостаточность 3. Аортальный стеноз (стадия декомпенсации); 4. Артериальные гипертензии; 5. Острое повреждение миокарда; 6. Хроническая левожелудочковая сердечная недостаточность (миогенная дилатация)
		Смещение средостения влево	1. Правосторонний гидроторакс; 2. Правосторонний пневмоторакс; 3. Левосторонний обтурационный ателектаз;
		«Лежачее» сердце	**Высокое стояние диафрагмы (асцит, метеоризм, ожирение)**
	Вправо	**Смещение средостения вправо**	1. Правосторонний обтурационный ателектаз; 2. Левосторонний гидроторакс или пневмоторакс (при этом левая граница часто не выявляется)

Смещение верхней границы относительной тупости сердца	**Вверх**	Дилатация левого предсердия	1. Митральный стеноз; 2. Митральная недостаточность;
Конфигурация сердца	**Митральная**	Дилатация левого предсердия и сглаживание талии сердца	1. Митралный стеноз; 2. Митральная недостаточность;
	Аортальная	Дилатация левого желудочка и подчеркнутая талия сердца	1. Аортальная недостаточность; 2. Аортальный стеноз (в стадии декомпенсации);
Расширение сосудистого пучка	**Вправо**	Расширение или аневризма восходящей части аорты	1. Артериальные гипертензии; 2. Атеросклероз аорты;
	Влево	Расширение легочной артерии	Высокое давление в легочной артерии
		Расширение нисходящей части аорты	1. Артериальные гипертензии; 2. Атеросклероз аорты;
	Вправо и влево	Расширение, удлинение и разворот дуги аорты	1. Артериальные гипертензии; 2. Атеросклероз аорты;

Интерпретация данных перкуссии сердца(окончание)

Расширение абсолютной тупости сердца	**Дилатация правого желудочка**	**1. Митральный стеноз; 2. Легочное сердце; 3. Недостаточность трехстворчатого клапана;**
	Экстракардиальные причины	**1. Высокое стояние диафрагмы; 2. Сморщивание легочных краев; 3. Опухоль заднего средостения, приближающая сердце к передней грудной стенке;**
Уменьшение абсолютной тупости сердца	**Экстракардиальные причины**	**1. Эмфизема легких; 2. Левосторонний или правосторонний пневмоторакс; 3. Низкое стояние диафрагмы («висячее» сердце у пациентов астенического телосложения)**

Методика исследования пульса и артериального давления

Основные синдромы при исследовании пульса и АД

Кафедра ПВБ ОНМедУ

К. мед. н., доцент **КОЛОМИЕЦ С.Н.**

www.kolos2401.com

ПУЛЬС

АРТЕРИАЛЬНЫЙ ПУЛЬС –

это ритмическое колебание стенки артерии, обусловленное сокращением сердца, выбросом крови в артериальную систему и изменением в ней давления в течении систолы и диастолы

История метода

Чем дольше мы смотрим в прошлое,

тем дальше мы смотрим в будущее

Уинстон Черчилль

ГЕРОФИЛ Халкидонский (335 г до н.э. – Александрия, древнегреческий врач, внук АРИСТОТЕЛЯ) – лучший трактат древности о пульсе «Peri sphigmon pragmateias»



Архиген (1 век н.э., Римская Империя) - предложил классификацию пульса по продолжительности диастолы (большой, малый, средний), по характеру (скорый, редкий, сильный), по тонусу давления (сильный, слабый, средний), по силе пульсового удара, по состоянию стенки сосуда.



Клавдий Гален (130 г. н.э. – Пергама) написал о пульсе 7 книг (334 страницы), выделял 27 видов пульса (пульсу поставил диагноз болезни желудка императору Марку Аврелию).

Парацельс (1493 – Айнзидельн) - предложил пальпировать пульс на руках, ногах и шейных и височных артериях, грудной клетке и в подмышечных впадинах.

Джон Флойер (1649-1734, Англия) - опубликовал в 1707 году книгу «Врачебные часы для исследования пульса»

МЕТОДИКА ИССЛЕДОВАНИЯ ПУЛЬСА

Цель: определить основные свойства пульса, частоту, ритм, наполнение, напряжение.
Показания: оценка функционального состояния организма.
Оснащение: часы или секундомер, температурный лист, ручка с красным стержнем.

Этапы	Обоснования
I. Подготовка к процедуре	
1. Установить доверительные отношения с пациентом.	Обеспечение осознанного участия в совместной работе.
2. Объяснить суть и ход процедуры.	Психологическая подготовка пациента
3. Получить согласие пациента на процедуру.	Соблюдение прав пациента.
4. Подготовить необходимое оснащение.	
5. Вымыть и осушить руки. Одеть перчатки.	Соблюдение личной гигиены.

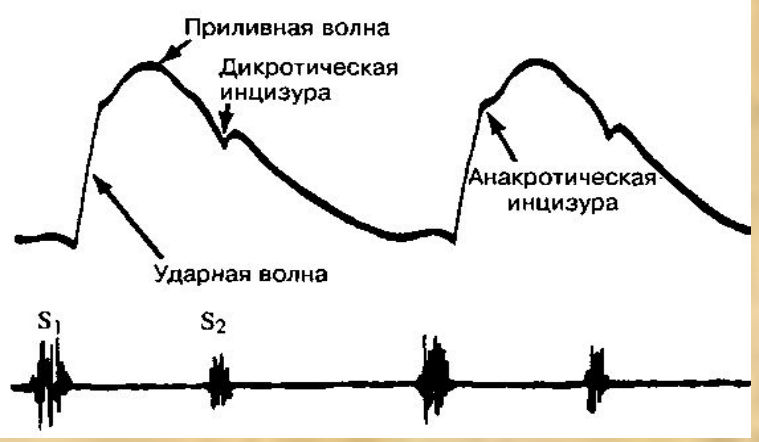

МЕТОДИКА ИССЛЕДОВАНИЯ ПУЛЬСА продолжение

П. Выполнение процедуры.	
6.Придать пациенту удобное положение, сидя или лежа.	Создание комфортного положения, с целью обеспечения достоверного результата.
7. Охватить одновременно кисти пациента пальцами своих рук выше лучезапястного сустава так, чтобы 2, 3 и 4-й пальцы находились над лучевой артерией (2-й палец у основания большого пальца). Сравнить колебания стенок артерий на правой и левой руках.	Сравнение характеристик пульса на обеих руках для выяснения состояния артерии и определения более четкой пульсации 2-й (указательный) палец является наиболее чувствительным, поэтому его располагают над лучевой артерией у основания большого пальца.
8. Провести подсчет пульсовых волн на той артерии, где они лучше выражены в течении 60 секунд.	Обеспечение точности определения частоты пульса.
9.Оценить интервалы между пульсовыми волнами.	Для определения ритма пульса.
10. Оценить наполнение пульса.	Определение величины объема артериальной крови, образующей пульсовую волну.
11. Сдавить левую артерию до исчезновения пульса и оценить напряжение пульса.	Для представления о величине артериального давления.
12. По наполнению и напряжению определить величину пульса.	Для определения величины пульса.
13. Сообщить пациенту результаты исследования.	Право пациента на информацию.

СВОЙСТВА АРТЕРИАЛЬНОГО ПУЛЬСА

- **1. Определение <u>синхронности и одинаковости</u> пульса на лучевых артериях**

(Врач охватывает правой рукой левую руку больного выше лучезапястного сустава, а левой рукой - правую руку, чтобы кончики II-IV пальцев исследующего были расположены на передней поверхности лучевой кости обследуемого между наружным ее краем и сухожилиями сгибателей кисти, а большой палец и ладонь располагались на тыльной стороне предплечья)

1 Синхронность на обеих руках

У здорового человека пульс на обеих лучевых артериях синхронный и одинаковый

Неодинаковый и несинхронный пульс

называется **pulsus differens**

(стеноз митрального клапана, сдавление опухолью одной из подключичных артерий, атеросклероз сосудистой стенки, синдроме ТАКАЯСУ – облитерирующем артериите)

При различном пульсе дальнейшее его исследование проводится на той руке, *где пульсовые волны прощупываются лучше*

Если пульс синхронный и одинаковый, остальные свойства пульса определяют, пальпируя одну руку

- **2. РИТМ**

Определяют, возникают ли пульсовые волны через равные (ритмичный пульс **pulsus regularis**) или неравные интервалы времени

(аритмичный пульс).

Появление отдельных пульсовых волн, меньших по величине и возникающих раньше обычного времени, вслед за которыми имеется более длительная (компенсаторная) пауза, свидетельствует об экстрасистолии.

При мерцательной аритмии пульсовые волны возникают через неравные промежутки времени и разные по величине

- **3 ЧАСТОТА ПУЛЬСА**

соответствует частоте сердечных сокращений и равна **60-80 сокр/мин**.

При тахикардии увеличивается число пульсовых волн в минуту, появляется частый пульс (**pulsus frequens**); при брадикардии пульс становится редким (**pulsus rarus**).

ПОДСЧЕТ ПРОВОДЯТ ЗА 1 мин

- **4. Напряжение пульса - сила, которую нужно приложить для полного сдавления артерии**

(Проксимально расположенным пальцем постепенно придавливают артерию к лучевой кости. Пальцем, расположенным дистально, улавливают момент прекращения пульсации артерии)

Напряжение пульса зависит от систолического артериального давления и эластических свойств стенки артерии

При высоком систолическом АД пульс твердый (***pulsus durus)***, при низком давлении – мягкий ***(pulsus mollis)***

При уплотнении стенки артерии пульс твердый.

- **5. Наполнение пульса** - отражает наполнение исследуемой артерии кровью и зависит от **величины ударного объема, общего количества крови** в организме
- **На первом этапе пальцем, расположенным на руке обследуемого проксимально, полностью передавливают артерию до прекращения пульсации. Момент прекращения пульсации улавливают пальцем, расположенным дистально.**
- **На втором этапе приподнимают палец до уровня, когда подушечка пальпирующего пальца будет едва ощущать пульсацию.**
- **О наполнении судят по тому расстоянию, на которое нужно приподнять передавливающий палец для восстановления исходной амплитуды пульсовой волны. Это соответствует полному расправлению артерии**
- **При высоком ударном объеме пульс *полный (pulsus plenus)* при низком – *пустой (pulsus vacuus).***

- **6. Величина пульса** – понятие, объединяющее такие свойства, как наполнение и напряжение и определяется ***силой пульсовых толчков***

Полный твердый пульс является большим (***pulsus magnus)***

пустой и мягкий - малым (***pulsus parvus)***

- **7. Форма пульса** - ***зависит от скорости изменения давления в артериальной системе в течение систолы и диастолы***

(при снижении тонуса сосудов и недостаточности клапанов аорты пульс становится быстрым ***pulsus celer et altus,*** при аортальном стенозе давление в аорте повышается медленно и наблюдается медленный пульс - **pulsus tardus**

- **8. Равномерность пульса**

  (в норме все пульсовые волны одинаковы)

Разновидности неравномерного пульса:

- **альтернирующий пульс**, характеризующийся чередованием сильной и слабой пульсовых волн
- **парадоксальный пульс**, при котором пульсовые волны на вдохе уменьшаются, а на выдохе увеличиваются.
- **дикротический** ***(pulsus dicroticus)*** пульс, при котором выявляются 2 пульсовые волны (при гипотонии и СН)
- **бигеминальный** пульс –при бигеминии

- **9. Дефицит пульса** - Если частота сердечных сокращений больше, чем частота пульса, имеется дефицит пульса

(pulsus deficiens)

Исследующий определяет частоту пульса, а его помощник одновременно аускультативно подсчитывает число сердечных сокращений за 1 ***мин.***

Величина дефицита равна разнице этих 2-х величин

- Наиболее частая причина – аритмии сердца **(экстрасистолия, мерцательная аритмия)**

ПРИМЕРЫ

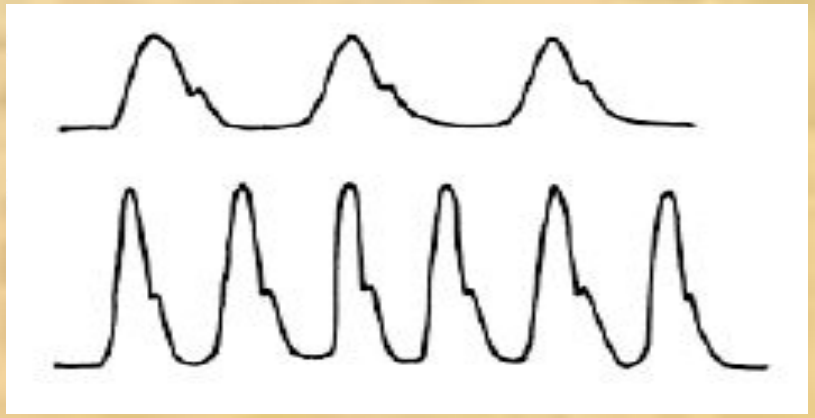

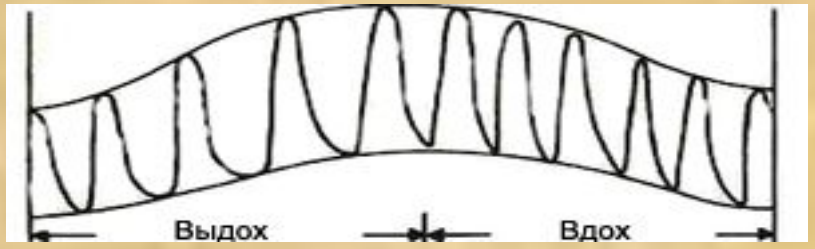

- Нормальный пульс
- pulsus celer, altus et magnus
- Pulsus alternans
- Pulsus parvus (filiformis)
- Pulsus paradoxus
- Pulsus dicroticus

Методика оценки пульса на сонной, плечевой, бедренной, подколенной и артериях стопы

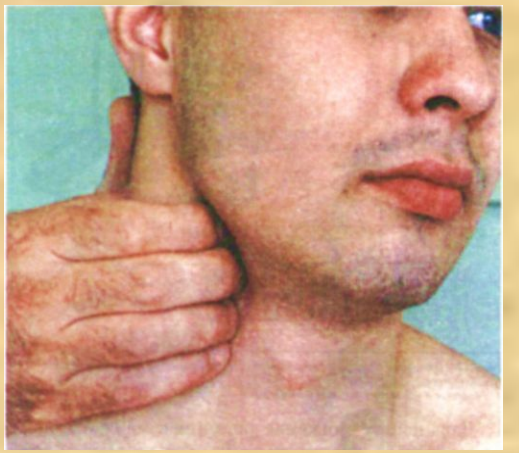

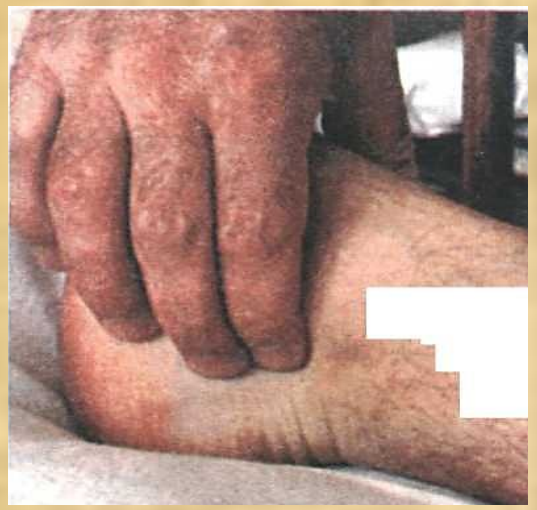

Нетрадиционные методы оценки пульса

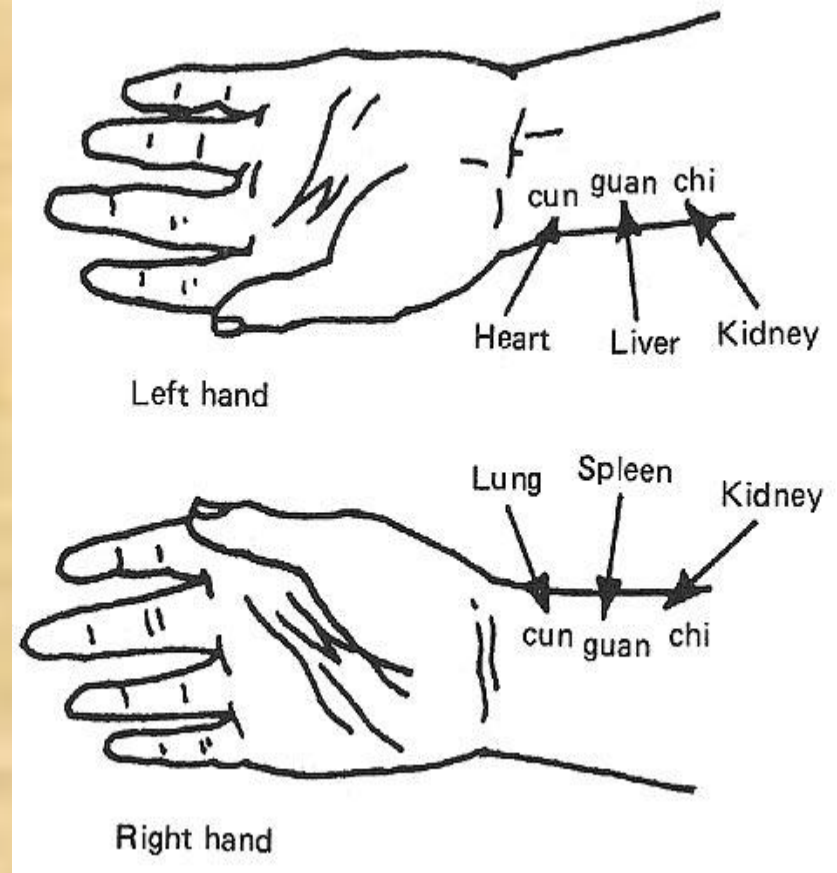

- **В традиционной китайской медицине важную роль играет пульсовая диагностика, в которой различают до 600 оттенков биения пульса**



- Ну что ж, пульс нормальный, - говорит врач.
- Доктор, возьмите мою левую руку: правая - протез.
vk.com/studmed

Измерение АД
по методу Н.С. Короткова с помощью аппарата Рива-Роччи

ИСТОРИЯ метода

Гален (130 -200 г.н.э Пергама) создал первую в истории теорию кровообращения

ГАРВЕЙ, УИЛЬЯМ (Harvey, William, 1578-1657), английский врач, анатом, физиолог – формулирует понятие **СИСТЕМА КРОВООБРАЩЕНИЯ (большой и малый круги)**

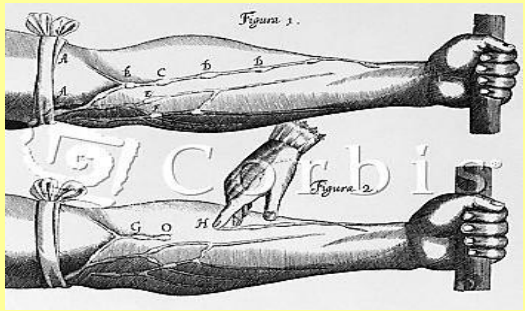



Марче́лло Мальпи́ги (Marcello Malpighi-1628-1694, Италия) врач, биолог - используя увеличение в 180 раз с помощью лупы («микроскопа») **открыл капилляры**

Стивен Гейлз (Stephen Hales, 1667-1761)

В 1731 г. он впервые измерил артериальное давление у лошади, введя стеклянную трубку прямо в артерию

Сципионе Рива-Роччи

(1863-1937)

итальянский патолог, терапевт и педиатр

В 1896 г. предложил способ *ПАЛЬПАТОРНОГО* неинвазивного измерения АД с помощью ртутного сфигмоманометра



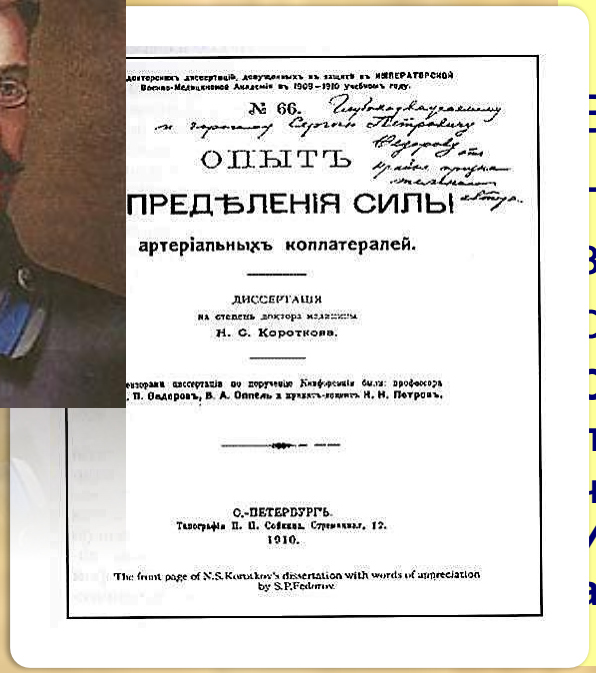

...докторскихъ диссертацій, допущенныхъ къ защитѣ въ ИМПЕРАТОРСКОЙ Военно-Медицинской Академіи въ 1909–1910 учебномъ году.

№ 66. Глубокоуважаемому и дорогому Сергѣю Петровичу Федорову отъ ученика, признательнаго и преданнаго Н. Коротк.

ОПЫТЪ ОПРЕДѢЛЕНІЯ СИЛЫ артеріальныхъ коллатералей.

ДИССЕРТАЦІЯ на степень доктора медицины Н. С. Коротковъ.

...изорами диссертаціи по порученію Конференціи были: профессоръ С. П. Федоровъ, В. А. Оппель и приватъ-доцентъ Н. Н. Петровъ.

С.-ПЕТЕРБУРГЪ. Типографія П. П. Сойкина, Стремянная, 12. 1910.

The front page of N.S.Korotkov's dissertation with words of appreciation by S.P.Fedorov

Н.С. Коротков

(1874-1920)

В **1905 г**. российский хирург

Н.С. Коротков описал и разработал звуковой (***АУСКУЛЬТАТИВНЫЙ***) метод определения АД.

Способ измерения кровяного давления был представлен всего лишь в 281 слове — менее чем странице текста в «Известиях Императорской Военно-медицинской академии» в С - Петербурге:

Звуки, слышимые при измерении АД, называются тонами Короткова. Они проходят 5 фаз:

- **1. начальный «стук» (давление в манжетке = систолическое давление)**
- **2. интенсивность звуков усиливается**
- **3. звук достигает максимальной силы**
- **4. звук ослабевает**
- **5. тоны пропадают**

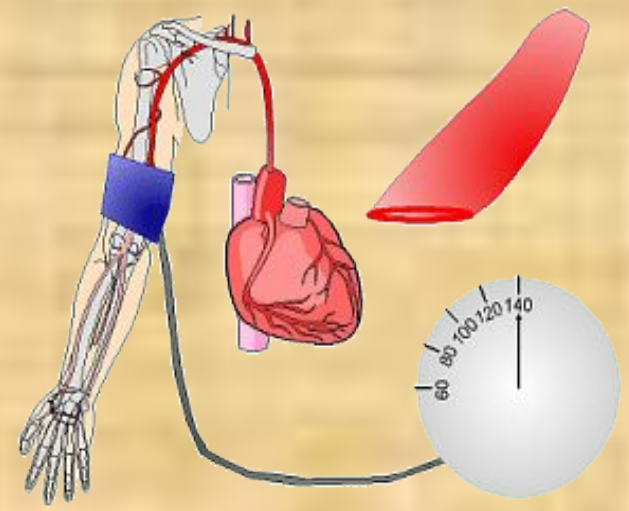
60
80
100
120
140

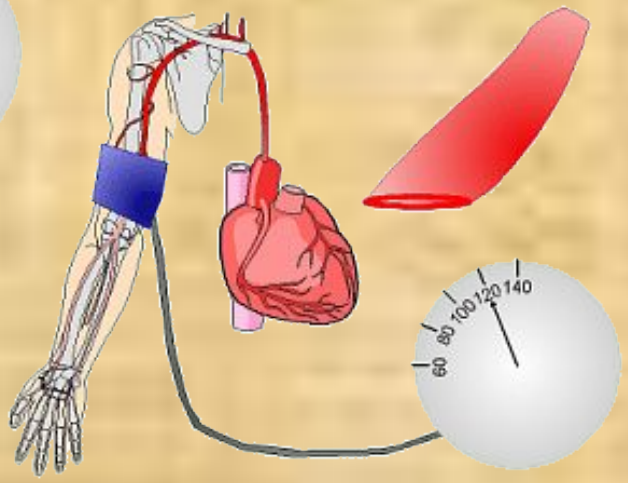
60
80
100
120
140

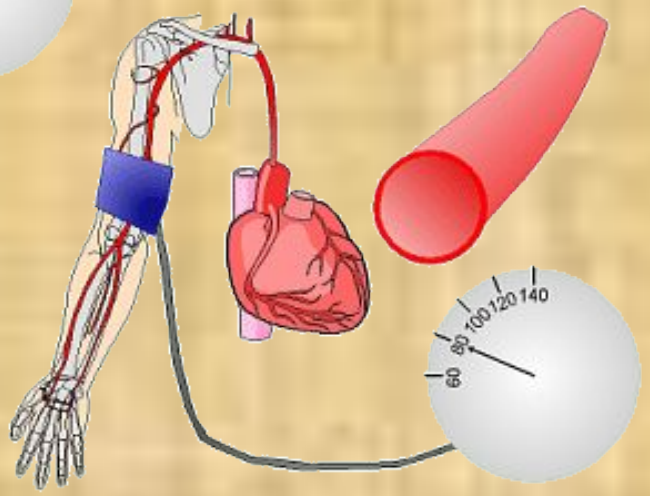
60
80
100
120
140



Алгоритм измерения артериального давления

1. **Положение обследуемого**

- **- сидя с упором, удобно;**
- **- рука на столе, фиксирована;**
- **- манжета на уровне сердца, на 2 см выше локтевого сгиба.**

2. Условия при измерении АД:

- - исключается употребление кофе в течение часа перед измерением;
- - не курить в течение 15 минут перед измерением;
- - исключается применение влияющих на сердце и сосуды веществ, в том числе входящих в состав носовых и глазных капель;
- **- в покое после 5 минутного отдыха.**

3. Оснащение:

- - манжета прибора должна быть соответствующего размера: резиновая часть не менее 2/3 длины предплечья и не менее 3/4 окружности руки;
- - сфигмоманометр должен каждые 6 месяцев подвергаться проверке , положения столбика ртути или стрелки перед началом измерения должны находиться на нуле .

4. Кратность измерения:

- - для оценки уровня артериального давления следует выполнить не менее трех измерений с интервалом не менее 3 мин, а при разнице более 5 мм Hg производить дополнительные измерения; за конечное значение принимается максимальные значения из двух последних измерений АД;
- - для диагностики артериальной гипертонии должно быть выполнено не менее трех измерений с недельными промежутками

5. Собственно измерение :

- - быстро накачать воздух в манжету до уровня давления, ***на 20 мм Hg превышающего систолическое (по исчезновению пульса);***
- - снижать давление в манжете со **скоростью 2-3 мм Hg в секунду**;
- - уровень давления, при котором появляется первый тон, соответствует систолическому давлению;
- - уровень давления, при котором происходит исчезновение тонов, принимают за диастолическое давление;
- - если тоны слабы, то обследуемому следует поднять руку и несколько раз согнуть ее и разогнуть, а затем измерение повторяют; не следует сильно сдавливать артерию мембраной фонендоскопа;
- ***- первоначально*** *следует измерить давление* ***на обеих руках****;*

(в норме разница артериального давления на левой и правой руке составляет 5-10 мм рт. ст.)

- *- в дальнейшем измерения делаются на той руке, где* ***давление выше;***

комментарий

- При быстром выпускании воздуха из манжеты систолическое давление занижается, а диастолическое завышается
- Показания анероидного прибора сверяются с показаниями ртутного эталона (разница в показаниях ртутного и анероидного аппаратов может быть в 7 мм рт.ст.)
- Когда измерение закончено, нужно быстро выпустить из манжеты воздух, чтобы не перегружалась венозная система и показатели следующего измерения не искажались.
- Звуки лучше слышны при использовании фонендоскопа без мембраны
- чрезмерное нажатие стетоскопом искажает показатели, чаще принижает диастолический

Другие приборы для измерения АД

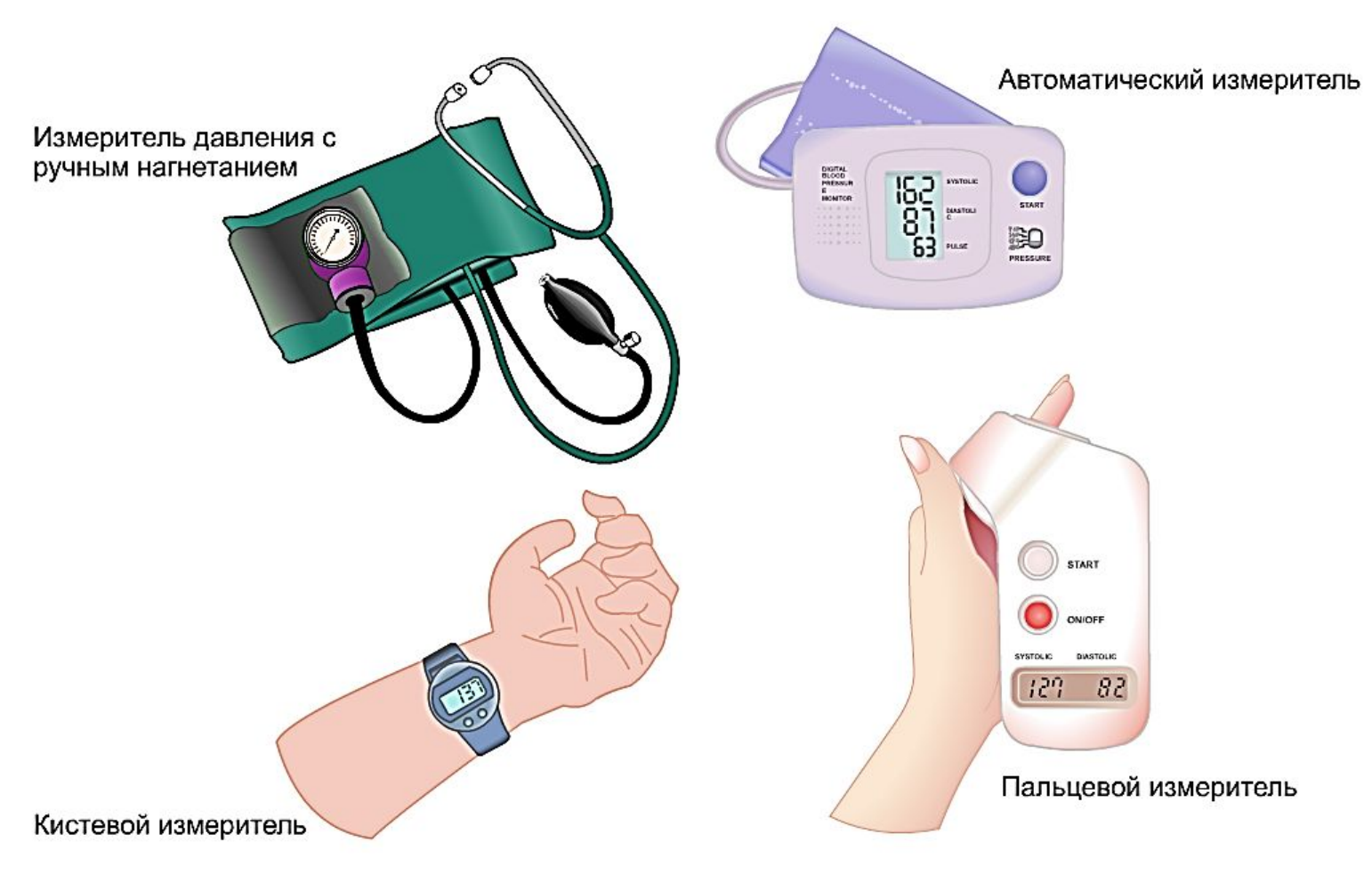

Мониторирование АД

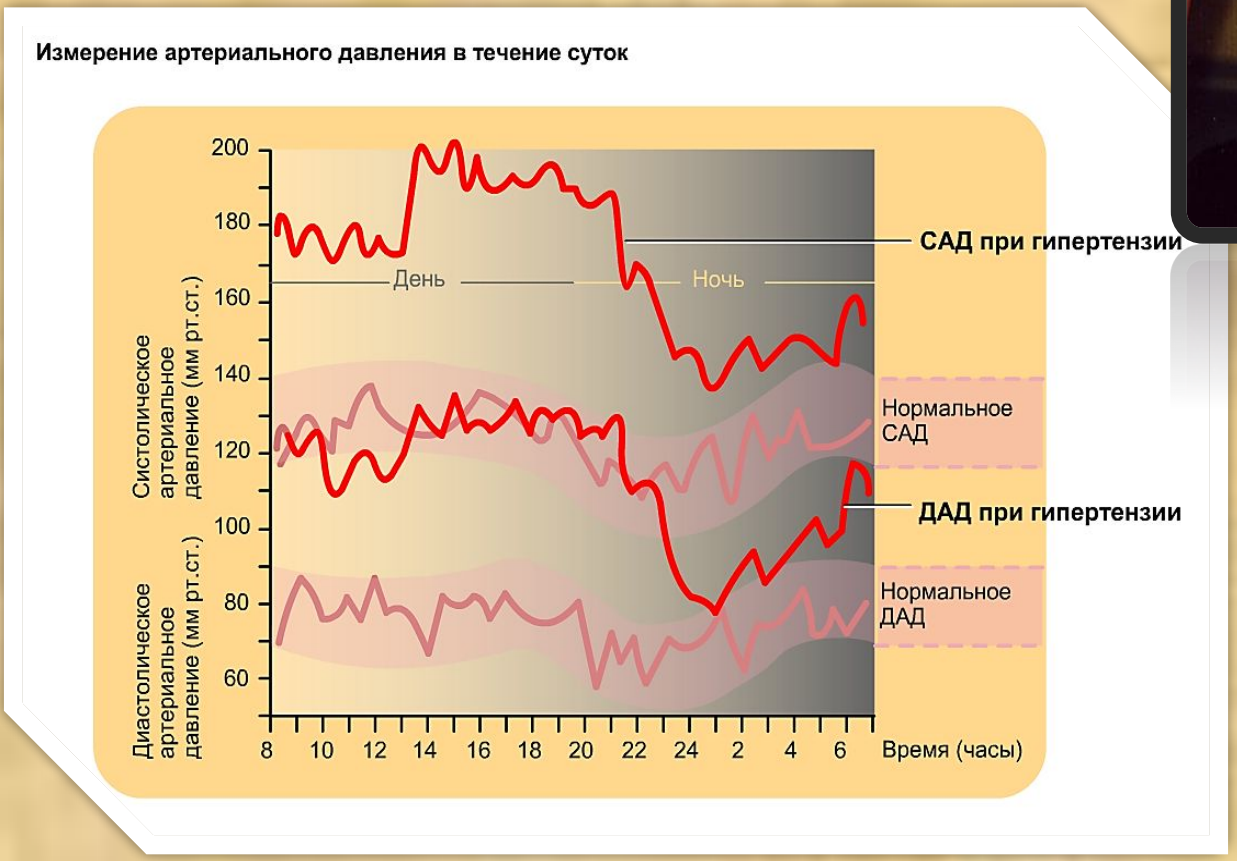

Регуляция АД

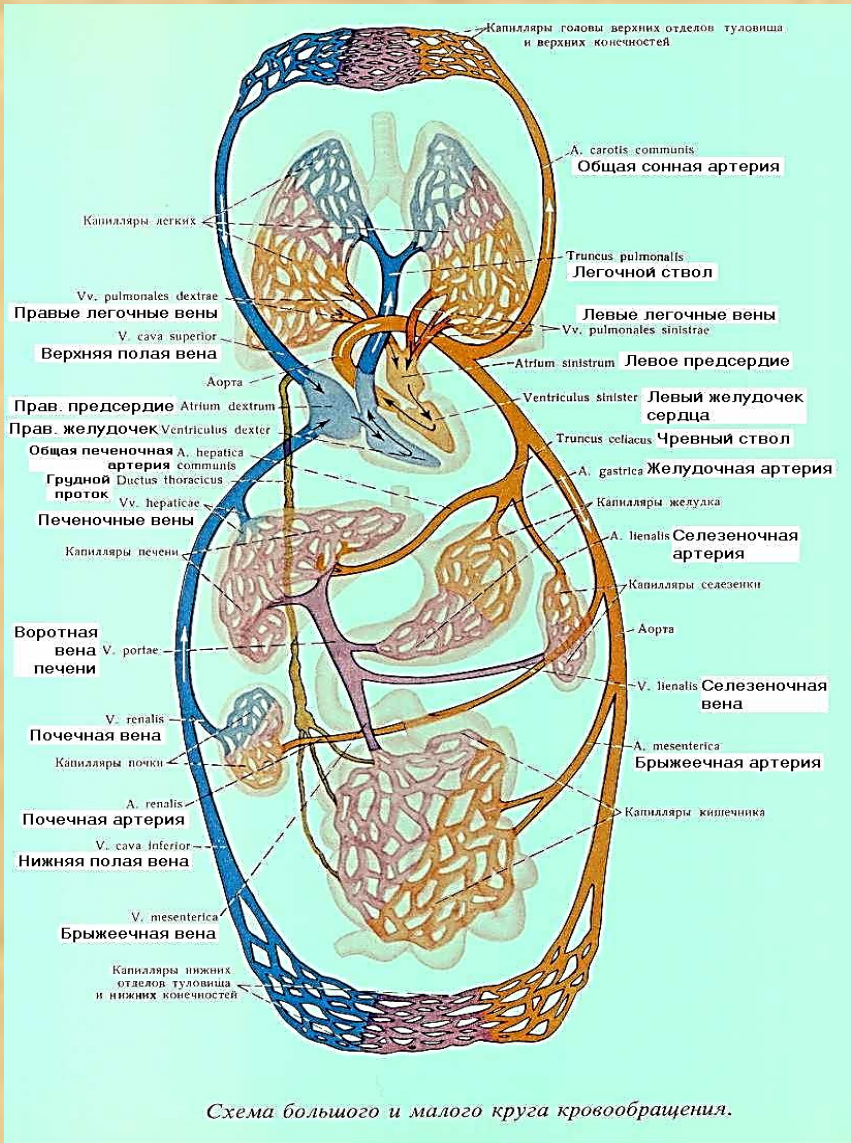

Схема большого и малого круга кровообращения.

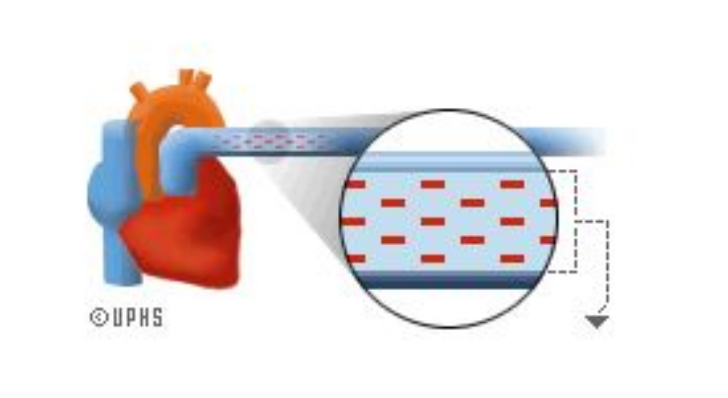

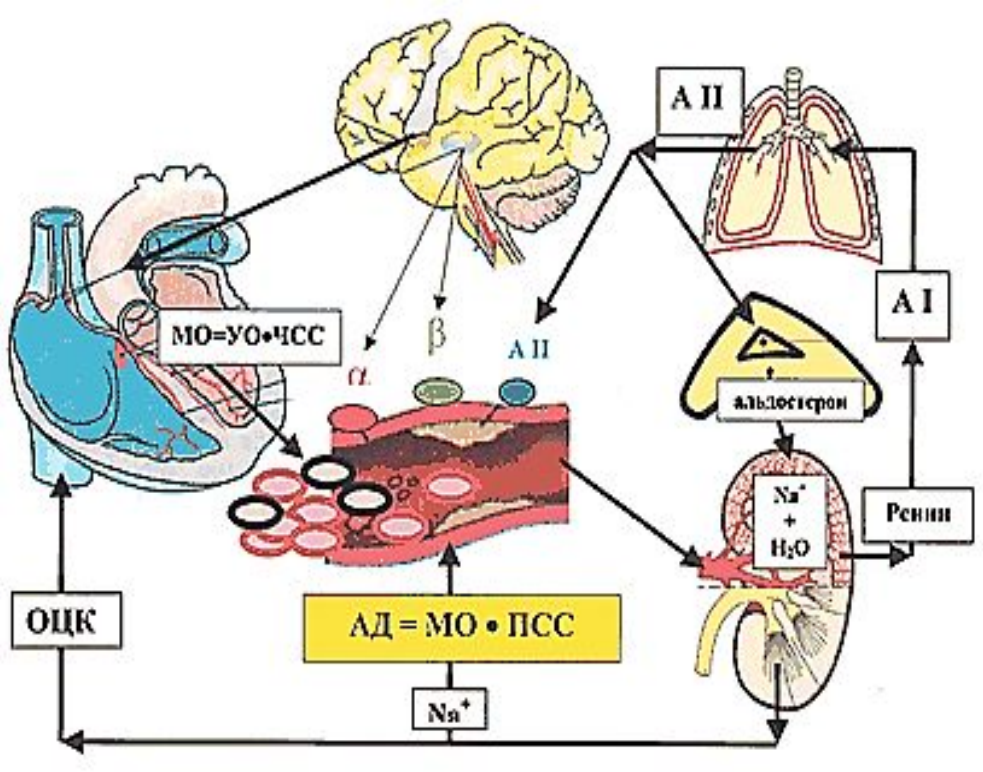

Уровень АД определяется произведением МО, как показателя насосной деятельности сердца, и ОПСС:

- **АД = МО х ОПСС, т. е.**
- **АД = УО х ЧСС х ОПСС**

Стандарты АД

Категория	Систолическое АД (мм рт. ст.)	Диастолическое АД (мм рт. ст.)
Оптимальное	< 120	< 80
Нормальне	< 130	< 85
Высокое-нормальное	130-139	85-89
1 степень гипертензии (мягкая) Подгрупа – пограничная	140-159 140-149	90-99 90-94
2 степень гипертензии (умереная)	160-179	100-109
3 степень гипертензии (тяжелая)	>180	>110
Изолированная систолическая гипертензия Подгруппа – пограничная	>140 140-149	< 90 < 90

Органы «мишени» при высоком АД

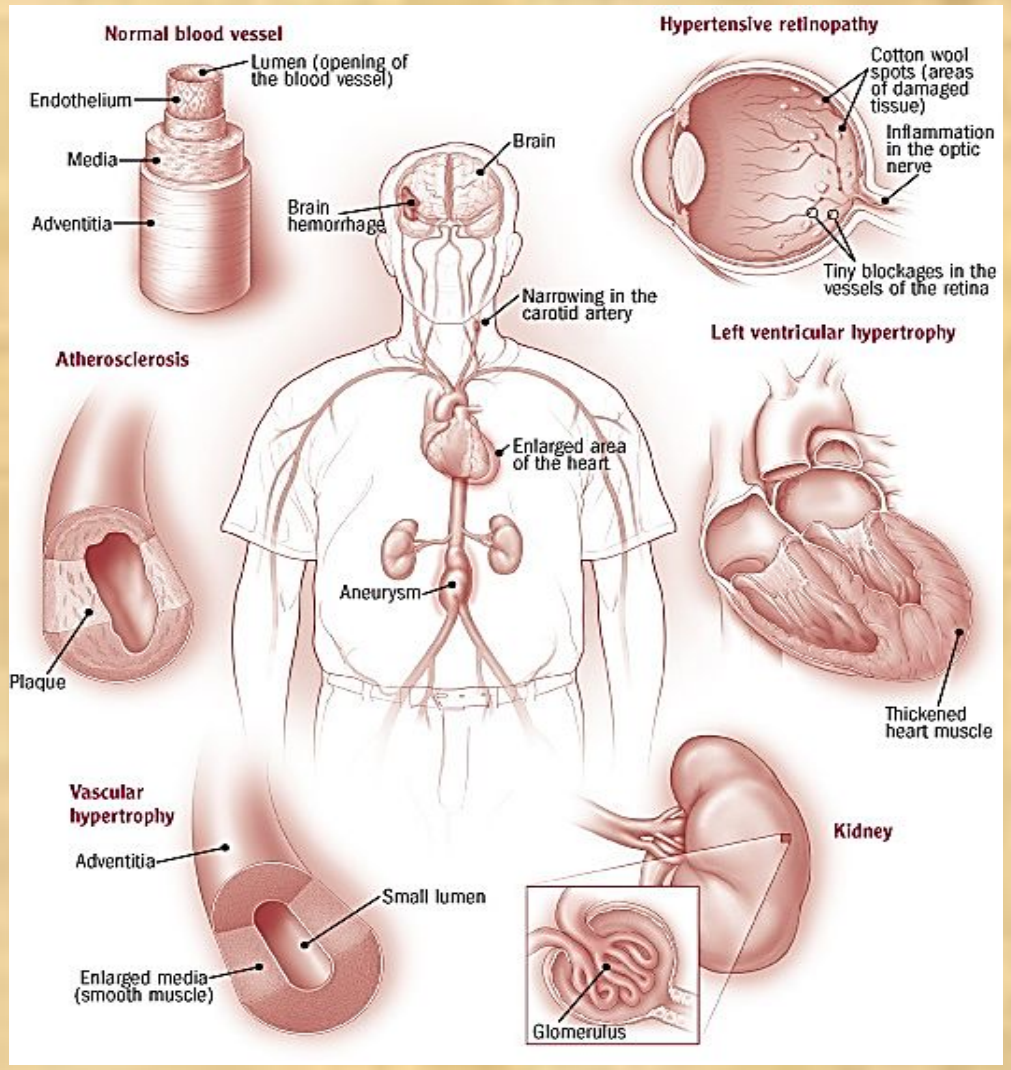

Уровень АД и смертность от инсульта

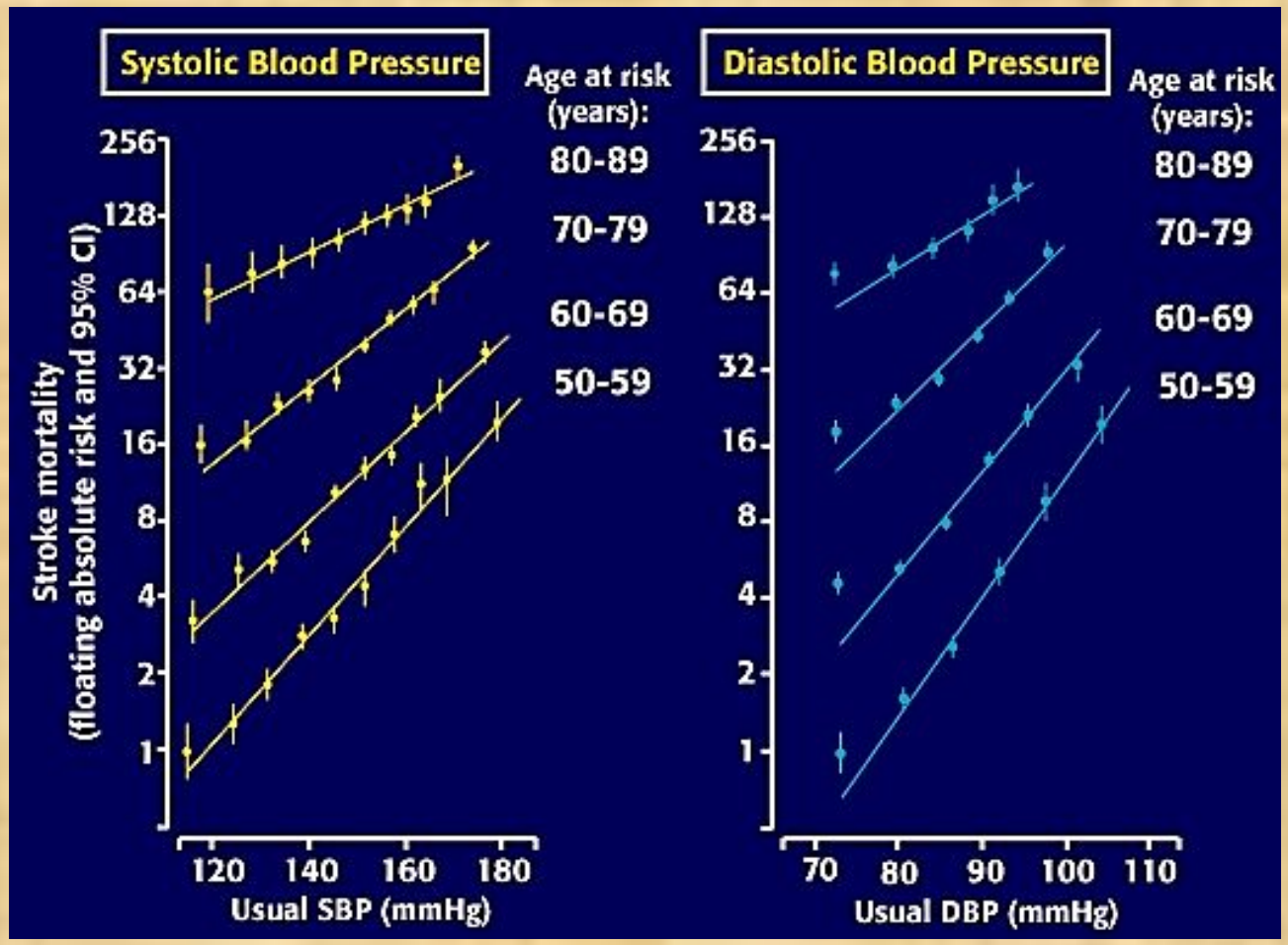

Смертность от инсульта Украина, страны ЕС

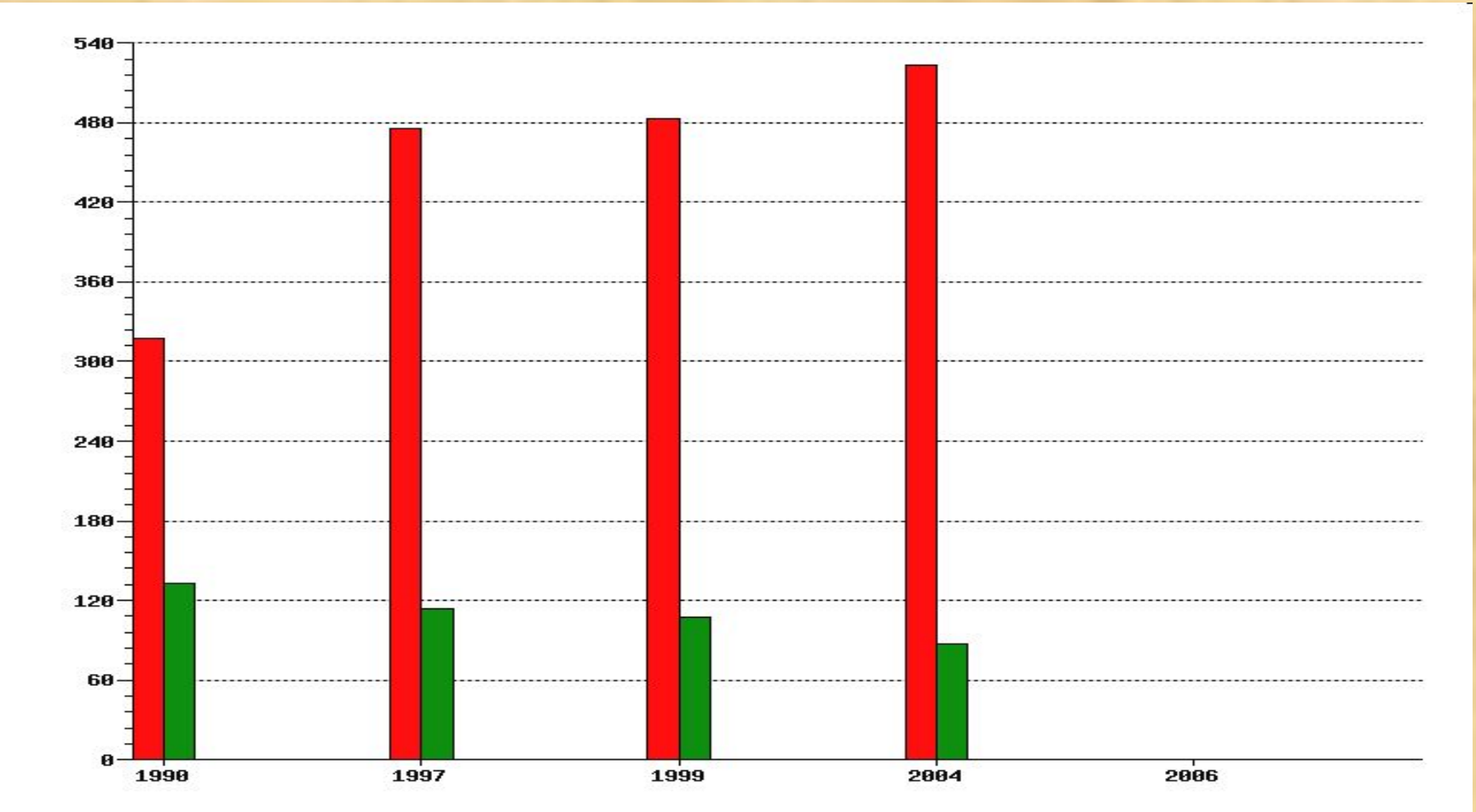

СПАСИБО ЗА ВНИМАНИЕ !