НАО МУС

Ранение сердца-Клинический случай

Выполнил: Врач резидент
Сакенов А.А

Г. Семей 2019г.

Актуальность

- Статистические данные последнего десятилетия показывают, что повреждения сердца в структуре проникающих ранений груди мирного времени встречаются в 5-19,5% случаев (И.К.Цой, 1989; ЕАВагнер, 1990; М.М.Абакумов, 1996; А.А.Баешко, 2000). От 65 до 93% пострадавших погибают на догоспитальном этапе (М.В.Гринев, 1998; Р.А.Сулиманов, 1998; С.Н.МогаБ, 1997). Показатели госпитальной летальности варьируют от 10 до 87% (М.В.Гринев, 1998; Л. Н.Бисенков, 1999; и.Непс!ег8оп, 1994).

Статистические данные ранения отделов сердца

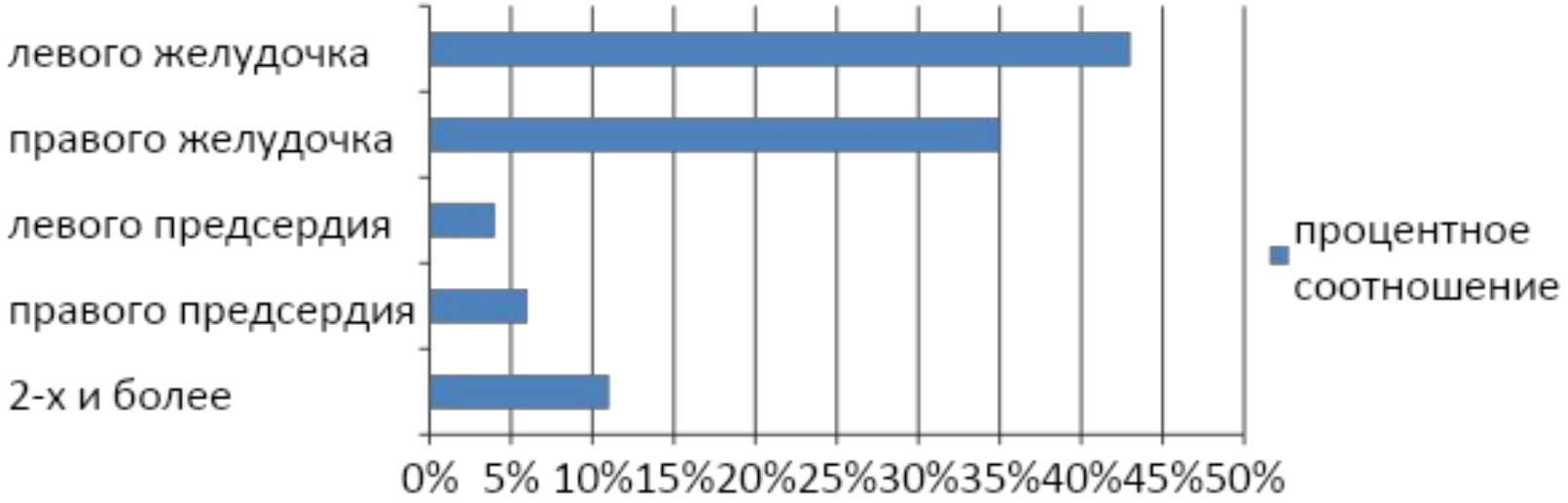

В настоящее время ранения сердца в Республике Казахстан составляют от 5 до 7% от числа всех проникающих ранений грудной клетки.

- Пациент З. 1991 г.р. поступил в х/о БСМП г.Семей

- Жалобы: на наличие раны в левой половине грудной клетки, боли в ране, кровотечение из нее, затрудненное дыхание, недомогание, сухость во рту, слабость, изо рта запах алкоголя.

- **<u>ANAMNES MORBI:</u>** Со слов получил ранение от неизвестных лиц 3 часа назад, когда появились вышеуказанные жалобы.

- **<u>Status praesens:</u>** Общее состояние при поступлении тяжелое. Сознание -ступор. Тоны сердца глухие. АД – 60/20 мм.рт.ст. Ps-120 уд/м.

- **<u>Status localis:</u>** Язык влажный. Грудная клетка правильной формы, в левой грудной клетке в области 3 межреберья слева на уровне по среднеключичной линии, там же определяется подкожная эмфизема, ослабленное дыхание.

Минуя приемный покой доставлен в опер/блок по уровню красный

- **С целью примедикации сделан Промедол 2% 1,0 в/м №1, Димедрол 1% 1,0 в/м №1, Атропин 0,1 0,5 в/м №1.**
- **Операция (51-20) -**

Левосторонняя передне боковая торакотомия, ушивание раны правого желудочка, дренирование плевральной полости.

- Под общим интубационным наркозом, после обработки операционного поля Повидон йодом трижды произведена левосторонняя передне боковая торакотомия на уровне 5го межреберья. В плевральной области около 200мл жидкой темной крови, эвакуирована. При дальнейшей ревизии в перикарде имеется рана размерами 1,5х0,5см. Рана расширена вниз, при этом выделилось около 200мл крови со сгустком, она эвакуирована. В последующем обнаружено рана правого желудочка размером 1,5 х0,3см.

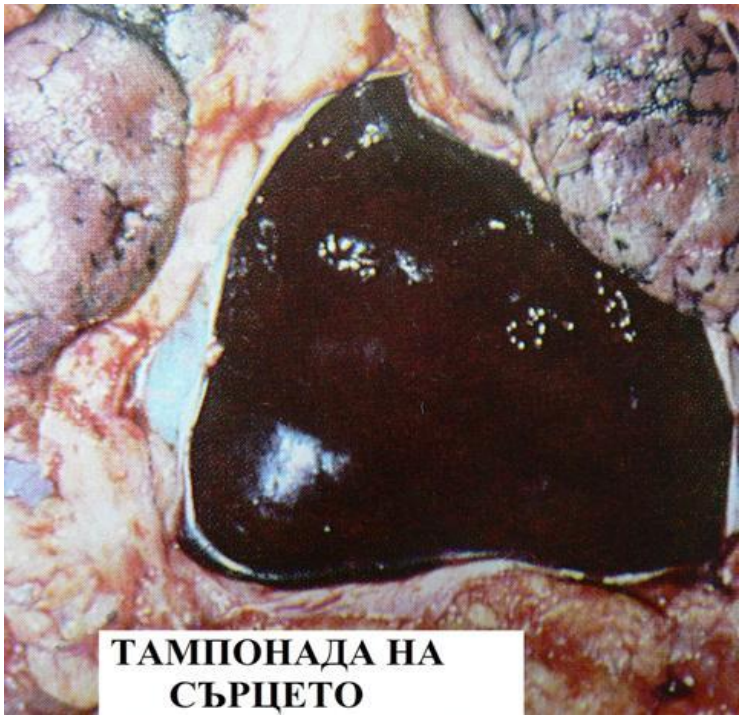

- Рана сердца ушита узловыми швами с использованием рассасывающего шовного материала, кровотечение остановлена. В это время произошла остановка сердца. Учитывая вышеизложенное, внутрисердечно дважды введен по 1,0 адреналина, и произведен прямой массаж сердца. Сердечная деятельность восстановлена. Контроль на гемостаз.

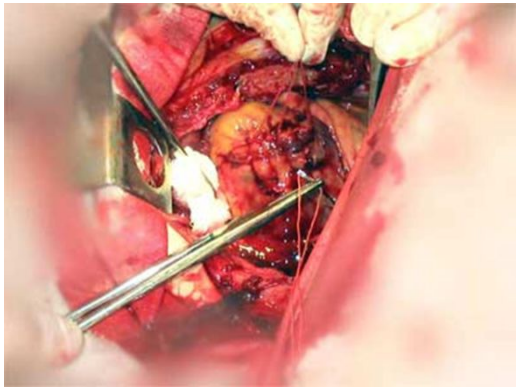

На перикард наложены редкие узловые швы с рассасывающим щовным материалом и оставлением микроирригатора. По средне-ключичной линии на уровне 7 ребра оставлена дренажная трубка в плевральной полости. Общая кровопотеря 1200мл. Послойные швы на торакотомную рану . Повидон. Ас. повязка.

Сравнение анализов

При поступлении

- **ОАК:**
- От 16.11.2018: Hb-64, Эр-4,10, L-19,0, СОЭ-16, Ht-30, Цп-0,9, П-9, С-40, Э-1, М-7, Л-49
- **ОАМ:**
- От 16.11.2018: Цвет-желт, Уд. вес-1,025, Ph-5,5.
- **БХАК:**
- От 16.11.2018: Белок-61, Мочевина-4,3, Креатинин-136, Сахар-5,2, АЛТ-0,32, АСТ-0,28, Билирубин общий-8,0.
- **Коагулограмма**
- От 16.11.2018:АЧТВ-65, ПВ-16, ПИ-88, МНО-1,18, Фибриноген 3774 мг/л, Эт.тест-сомн.

контроль

- **ОАК:**
- От 15.12.2018: Hb-106, Эр-3,6, L-13,7, СОЭ-23, Ht-32.
- **ОАМ:**
- От 15.12.2018: Цвет-сол, Уд.вес-1,010, Ph-7,0.
- **БХАК:**
- От 15.12.2015: Мочевина-5,1, Креатинин-177.
- **Коагулограмма:**
- От 10.12.2018: ПВ-15, ПИ-93, МНО-1,06, Фибриноген 3774 мг/л, Эт.тест-отр.

Доп обследования и манипуляции:

- **Эхо ЭКГ от 10.12.2018 – Заключение**: Уплотнены стенки АО, створки МК АК. Недостаточность МК легкая. Полости сердца не расширены. Сократительная способность. Миокарда л.ж. удовлетворительная.
- **УЗИ ОБП от 19.12.2018 - Заключение:** Диф. изменения в паренхиме печени. Атоничный желчный пузырь. Свободная жидкость в левой плевральной полости.
- **УЗИ ОГК от 21.12.2018 – Заключение:** В левой плевральной полости лоц-ся свободная жидкость в объеме 1800 мл, структура ее не однородная.
- **R- грамма ОГК от 23.11.2018** – Состояние после тампонады сердца.

ЛЕЧЕНИЕ:

- **В отделении проводилось лечение:**
- Цеф 3 1,0 №8,
- Натрий хлор 0,9%-400,0 х2р.д. №8,
- Верклаав 1,2 №8,
- Этамзилат 12,5% 4,0 №16,
- Калий глюконат 10,0 №5,
- Милдронат 10,0 в/в №4,
- Амброксол 20 мг №11,
- Флунол 150 мг №2,
- Глюкоза 5%-400,0 + Инсулин 6Ед. х2р.д. №2,
- Трамадол 2,0 в/м №4,
- Димедрол 1% 1,0 в/м №12,
- Анальгин 50% 2,0 в/м №12,
- Мелбек 2,0 №1.
- СЗП №2.
- Эр. взвесь №9.

СОСТОЯНИЕ ПРИ ВЫПИСКЕ:

- После проведенного лечения состояние больного улучшилось. Жалоб не предъявляет.