Соединительные ткани

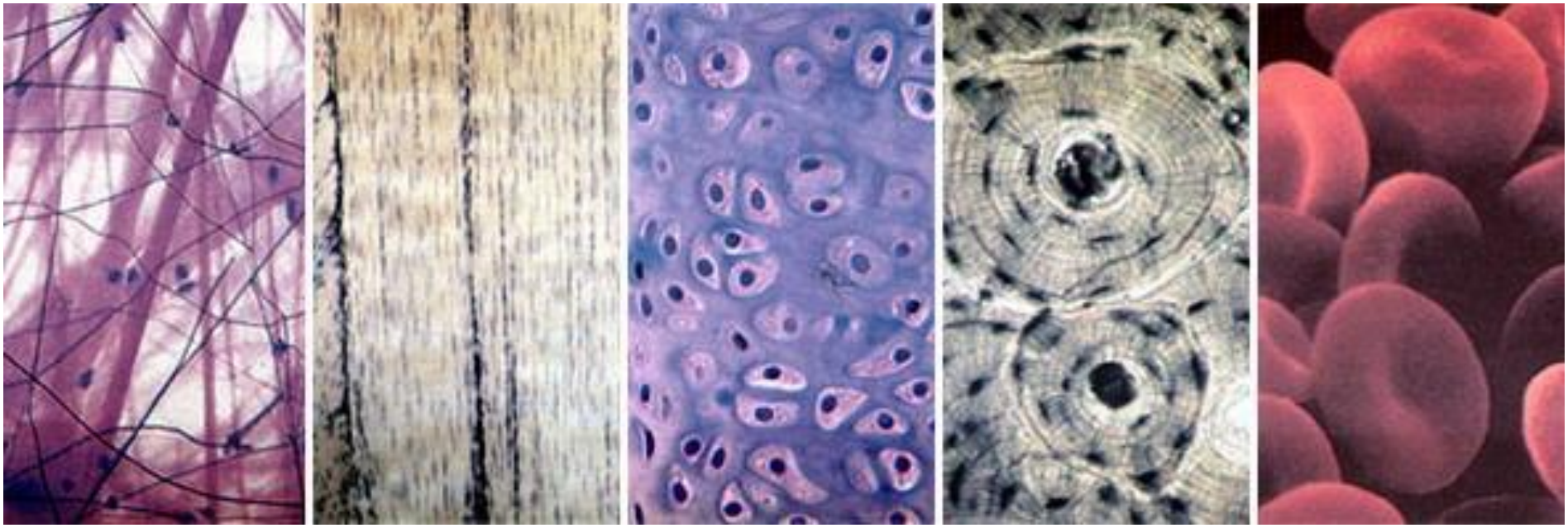

Мезенхима

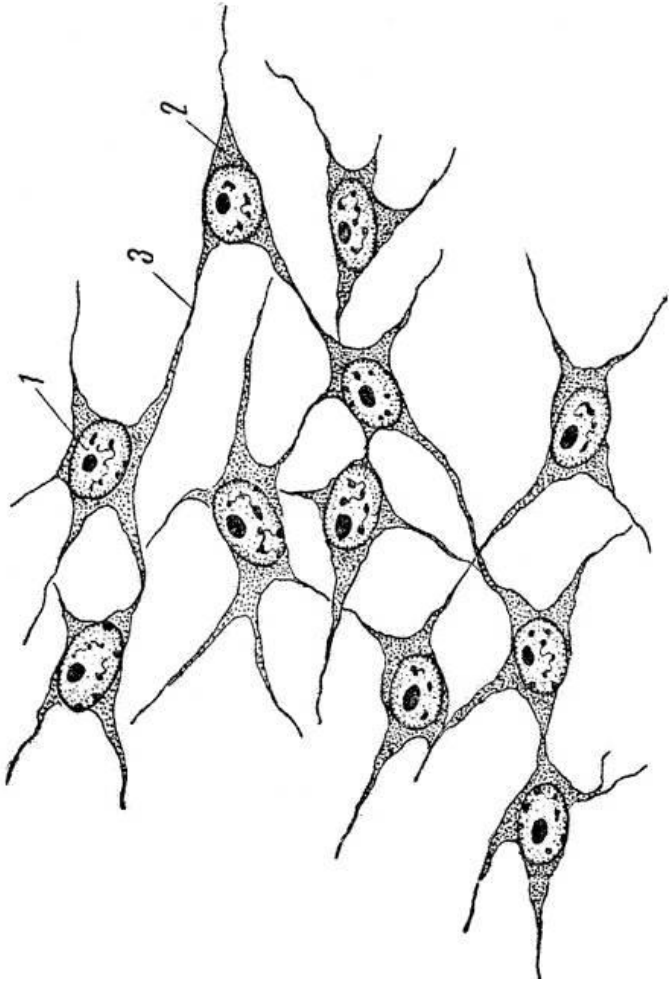

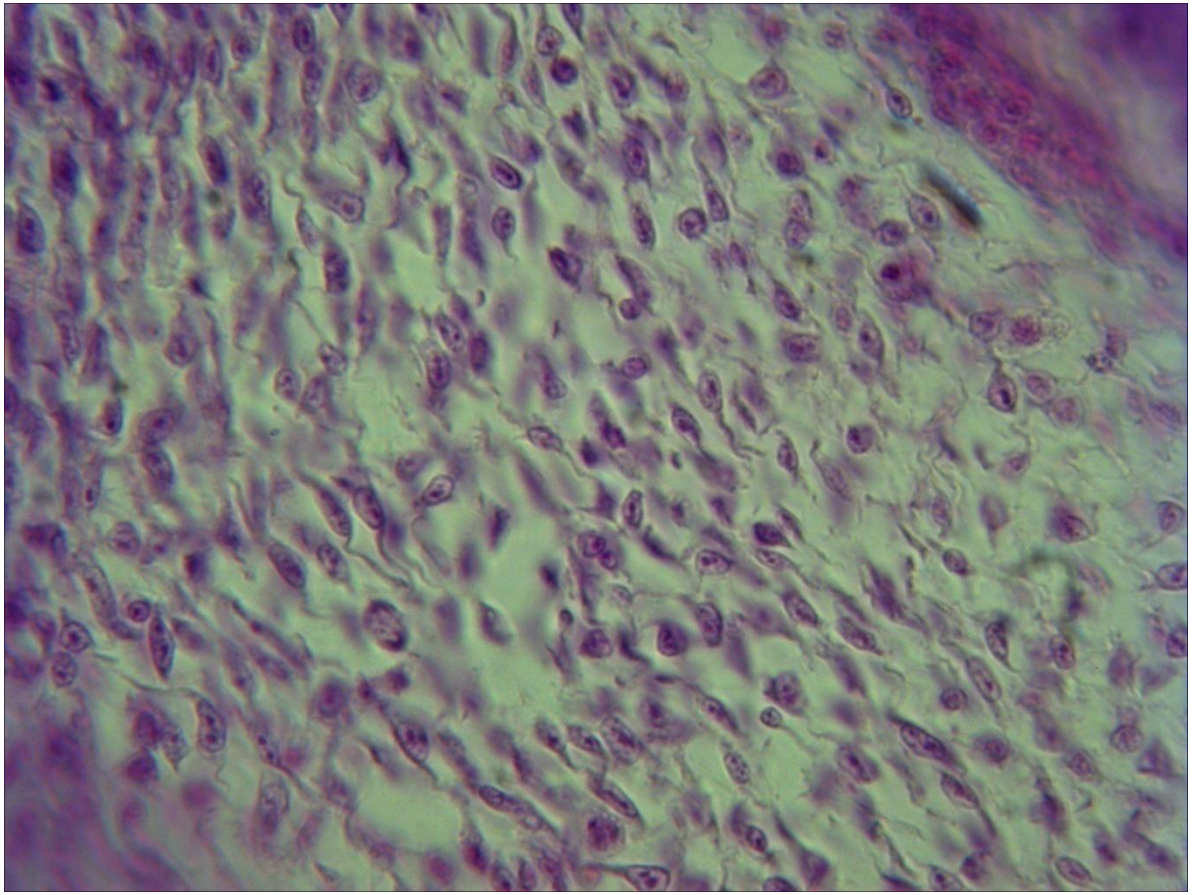

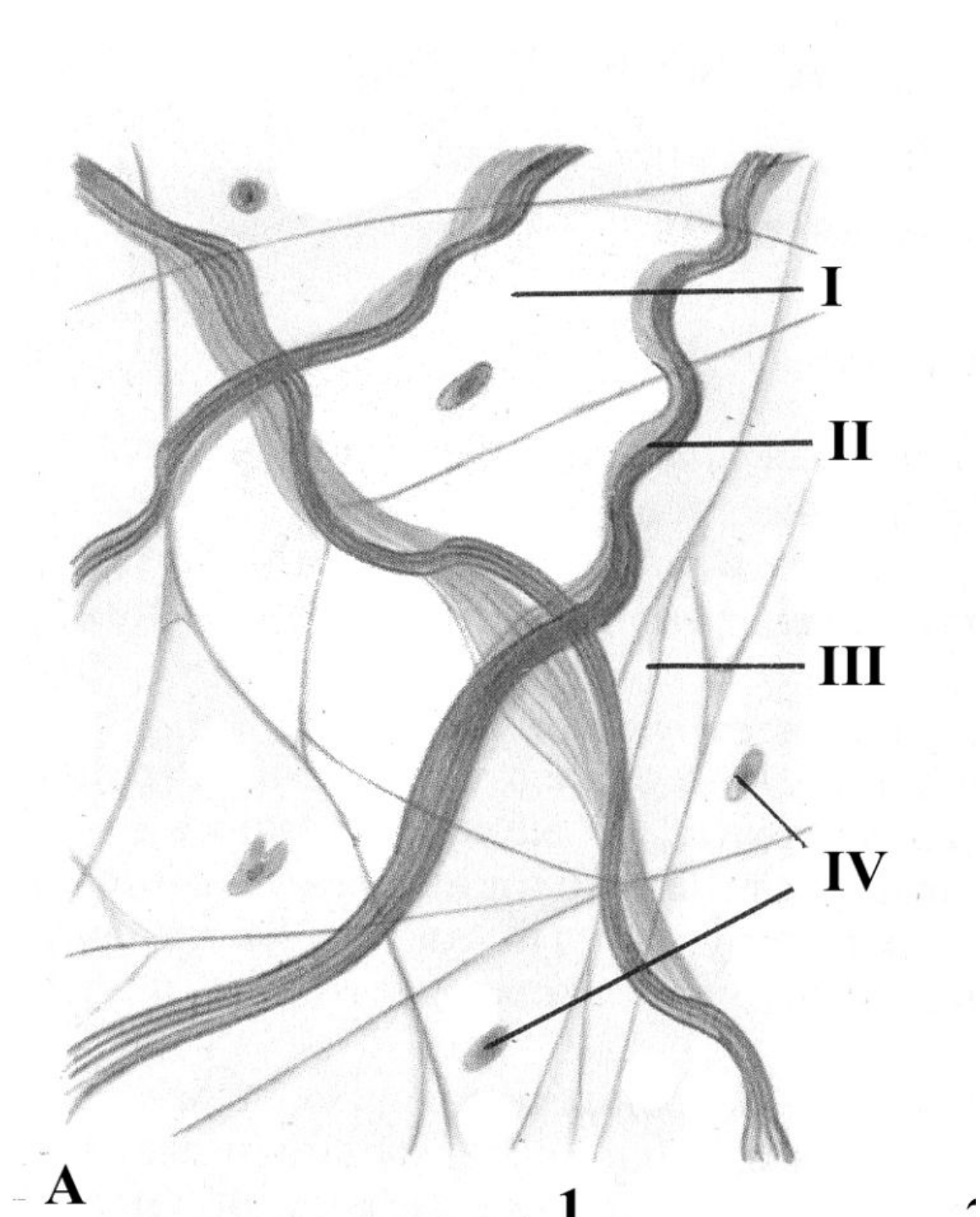

Волокна соединительной ткани

I – основное вещество;
II – коллагеновые волокна
III – эластические волокна
IV – клетки

Классификация соединительных тканей

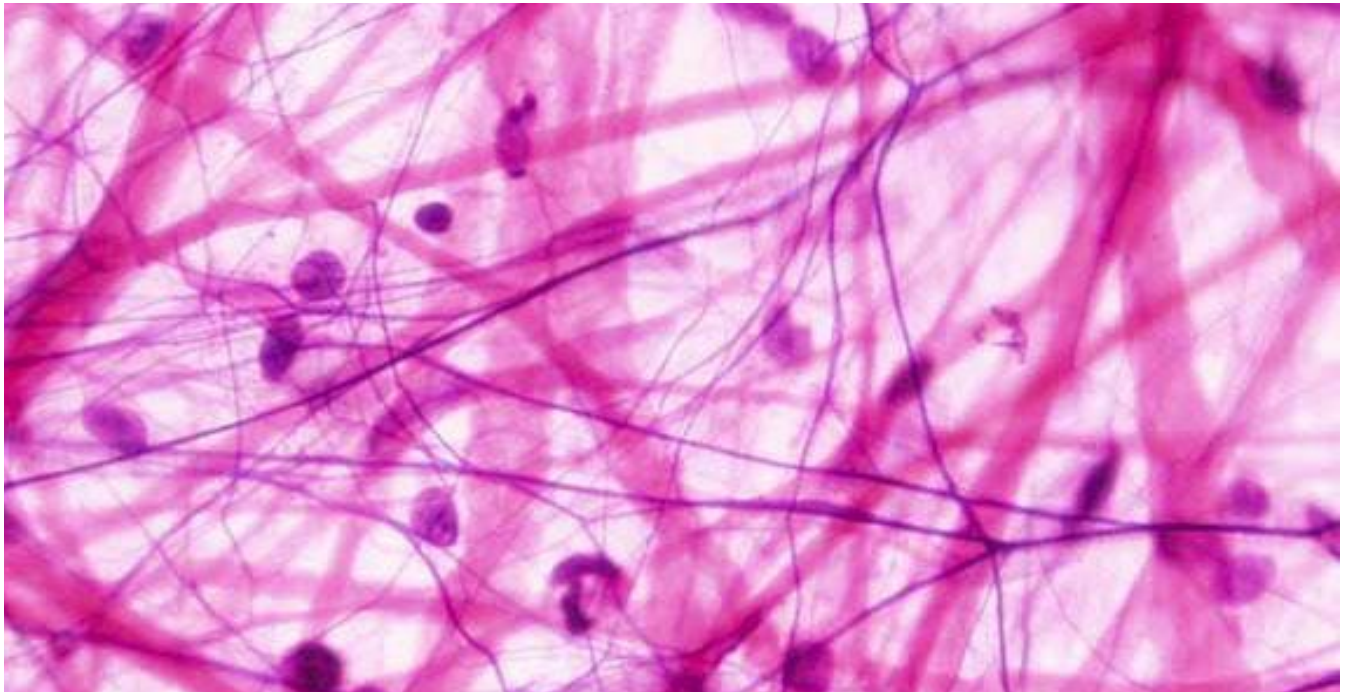

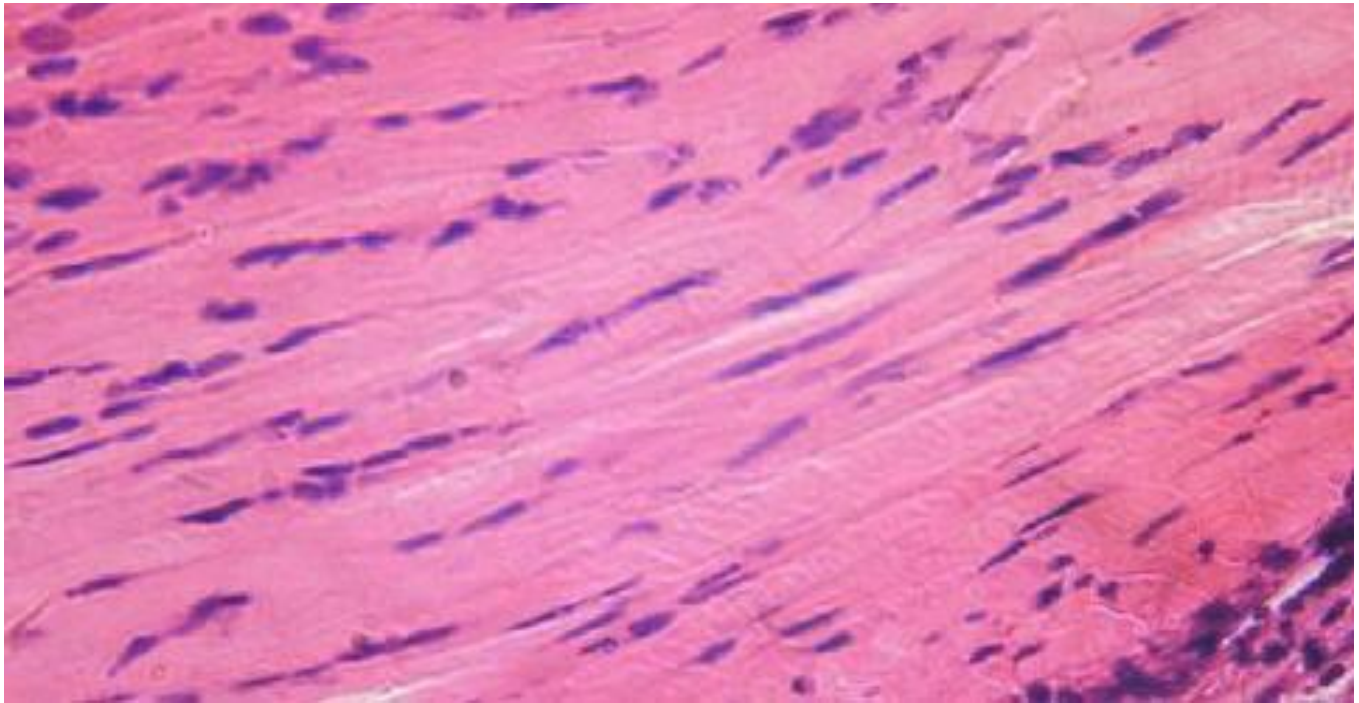

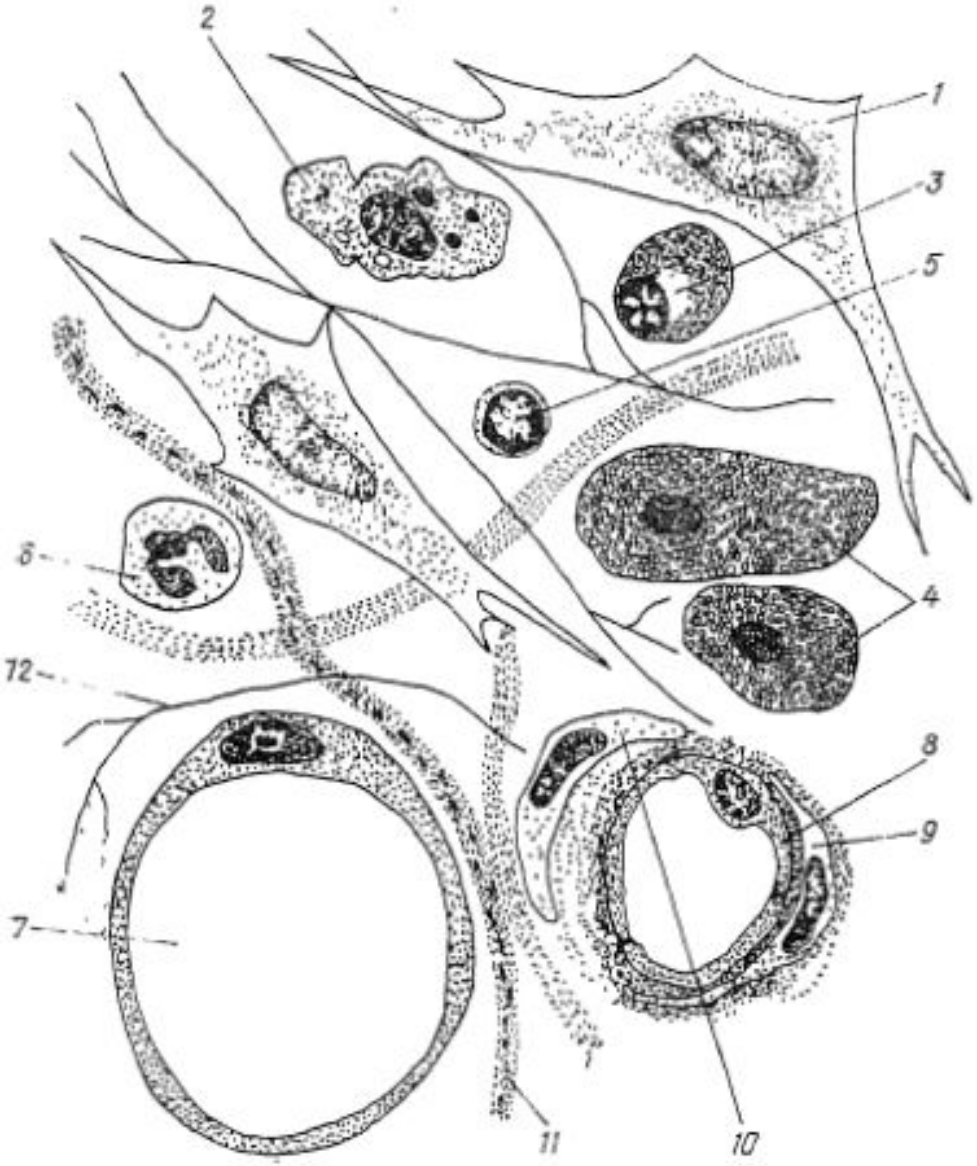

Рис. 19. Клетки собственно соединительной ткани:

1 — фибробласт; *2* — макрофаг; *3* — плазматическая клетка; *4* — тучная клетка; *5* — лимфоцит; *6* — нейтрофильный гранулоцит; *7* — адипоцит; *8* — эндотелиоцит; *9* — перицит; *10* — адвентициальная клетка; *11* — коллагеновое волокно; *12* — эластическое волокно (рис. Л. И. Радостиной, Л. С. Румянцевой)

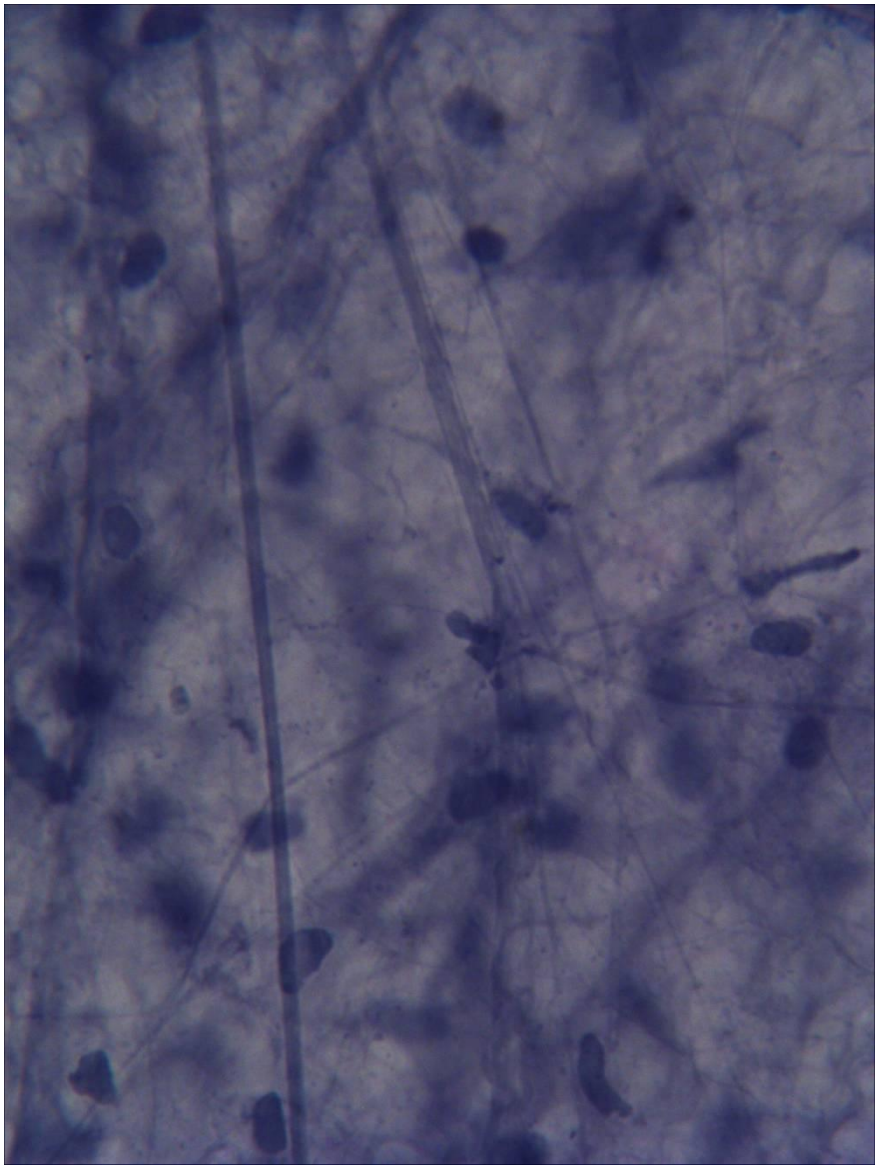

Пример препарата

ФИБРОБЛАСТЫ И ФИБРОЦИТЫ.

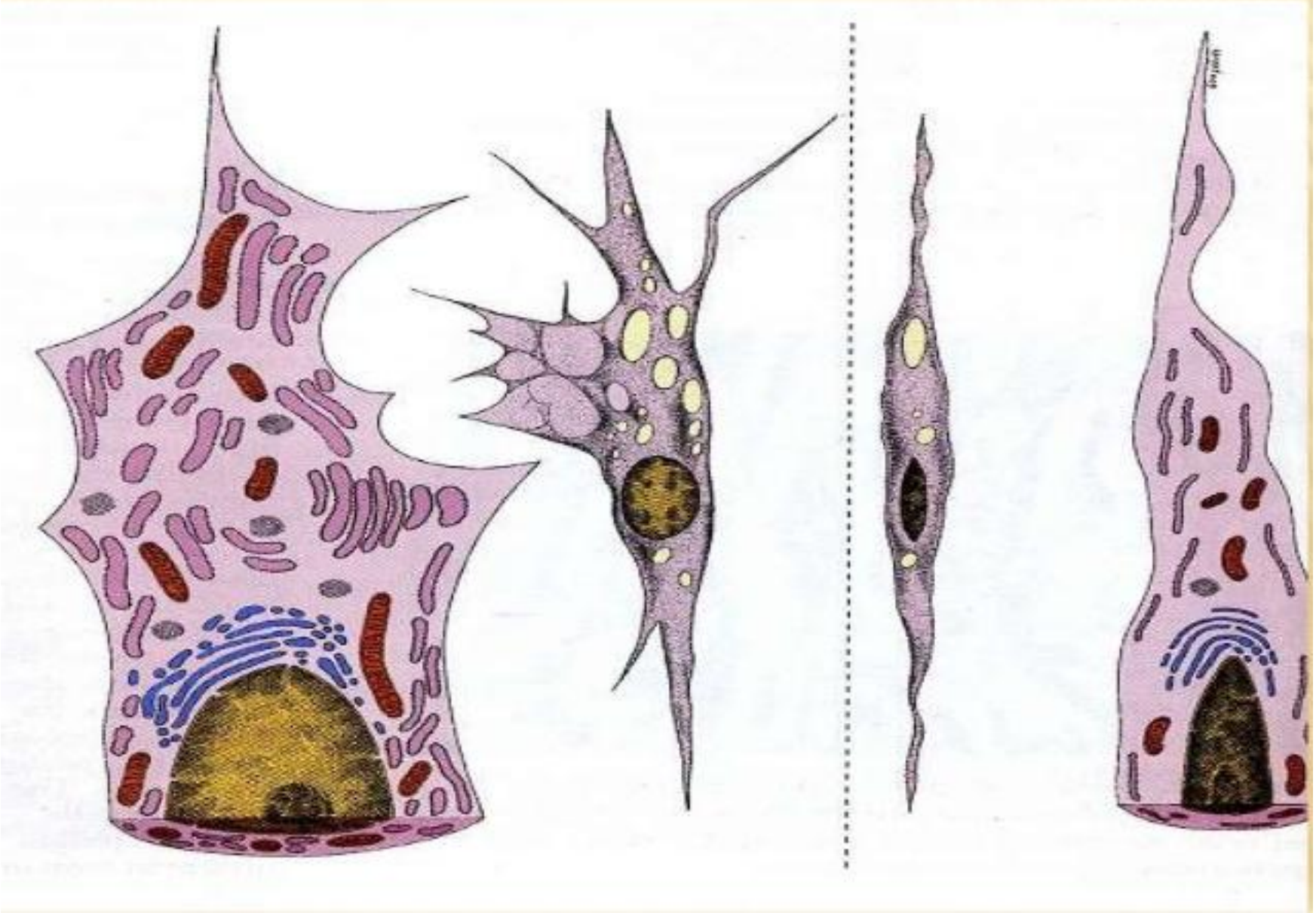

Макрофаги

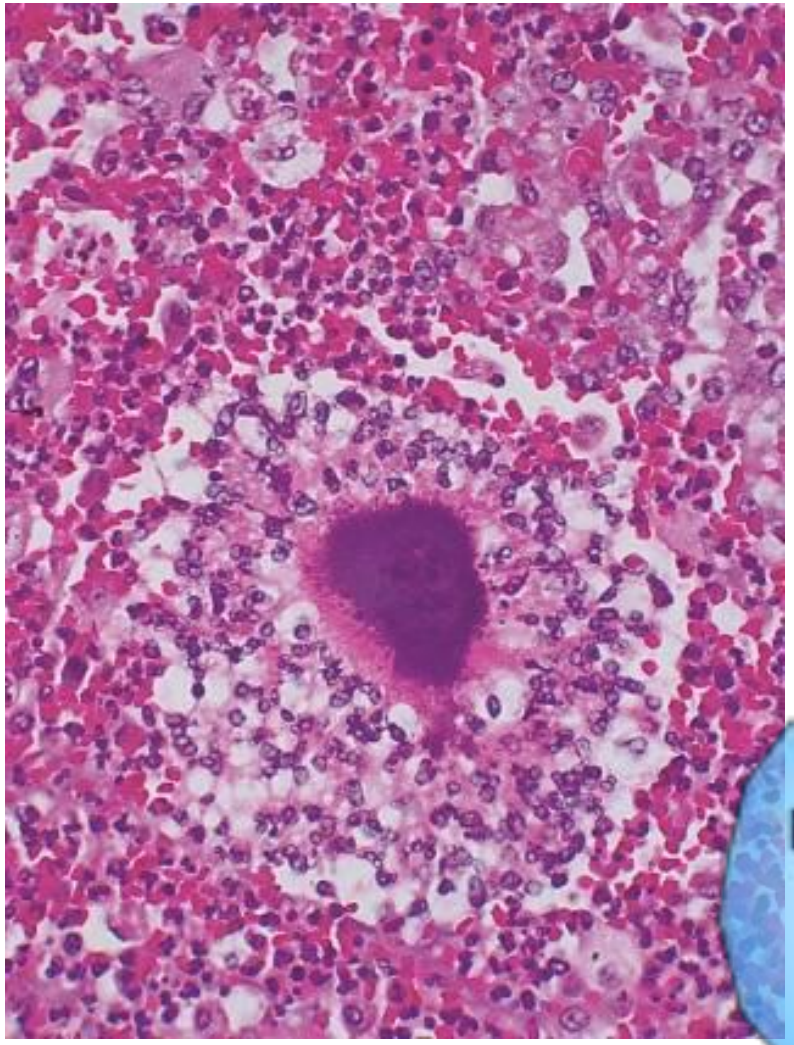

НЕЙТРОФИЛ
БАЗОФИЛ
МОНОЦИТ
ЭОЗИНОФИЛ
МАКРОФАГ
ТРОМБОЦИТЫ
ЭРИТРОЦИТ

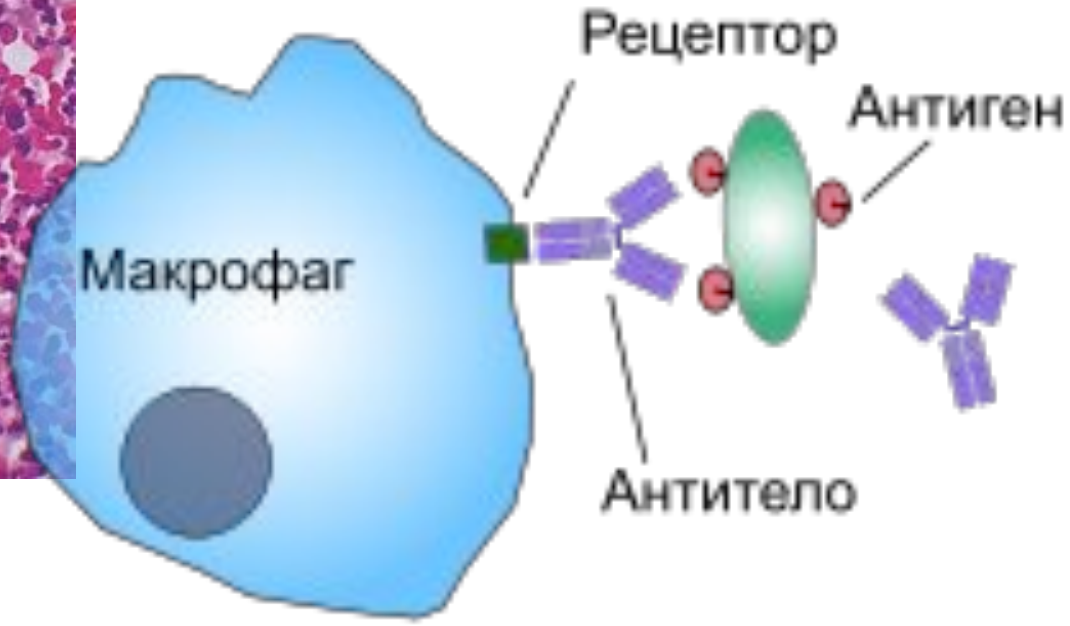
Рецептор
Антиген
Макрофаг
Антитело

Тучные клетки

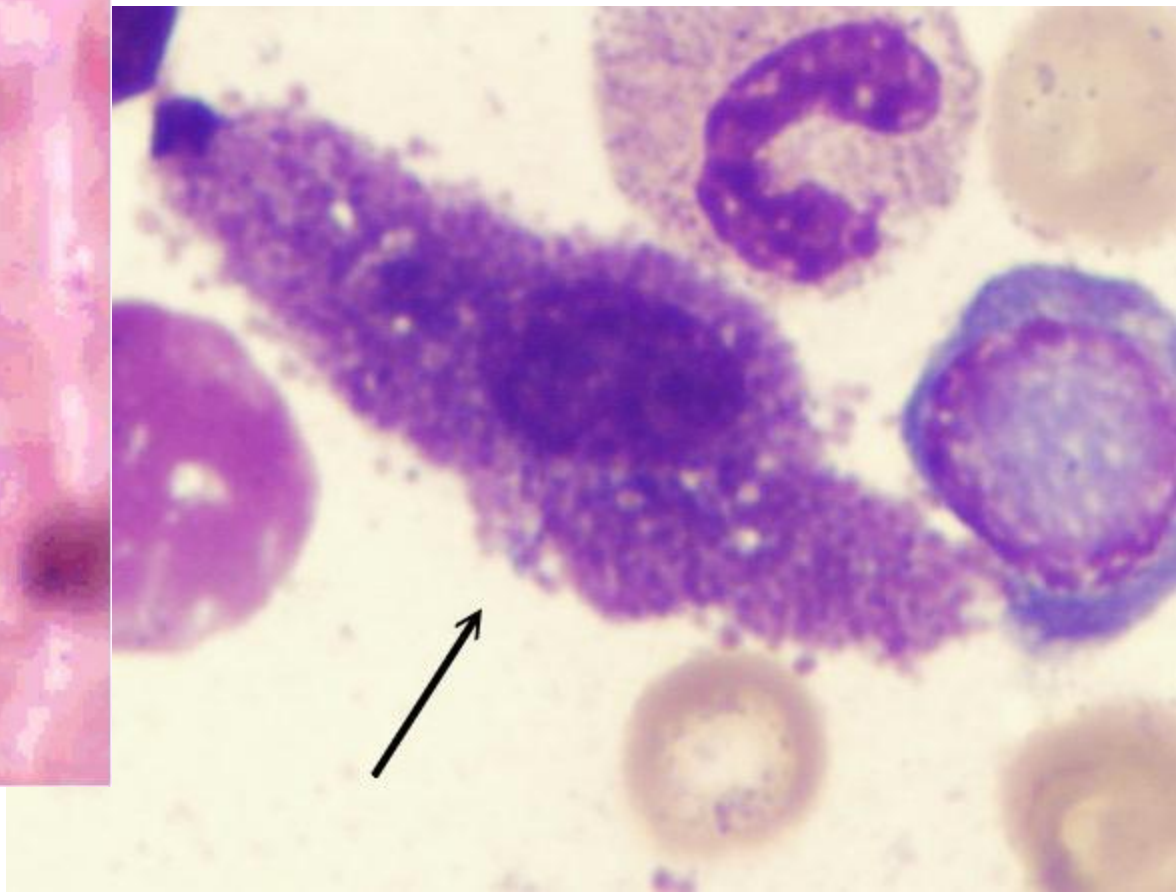

Ретикулярная ткань

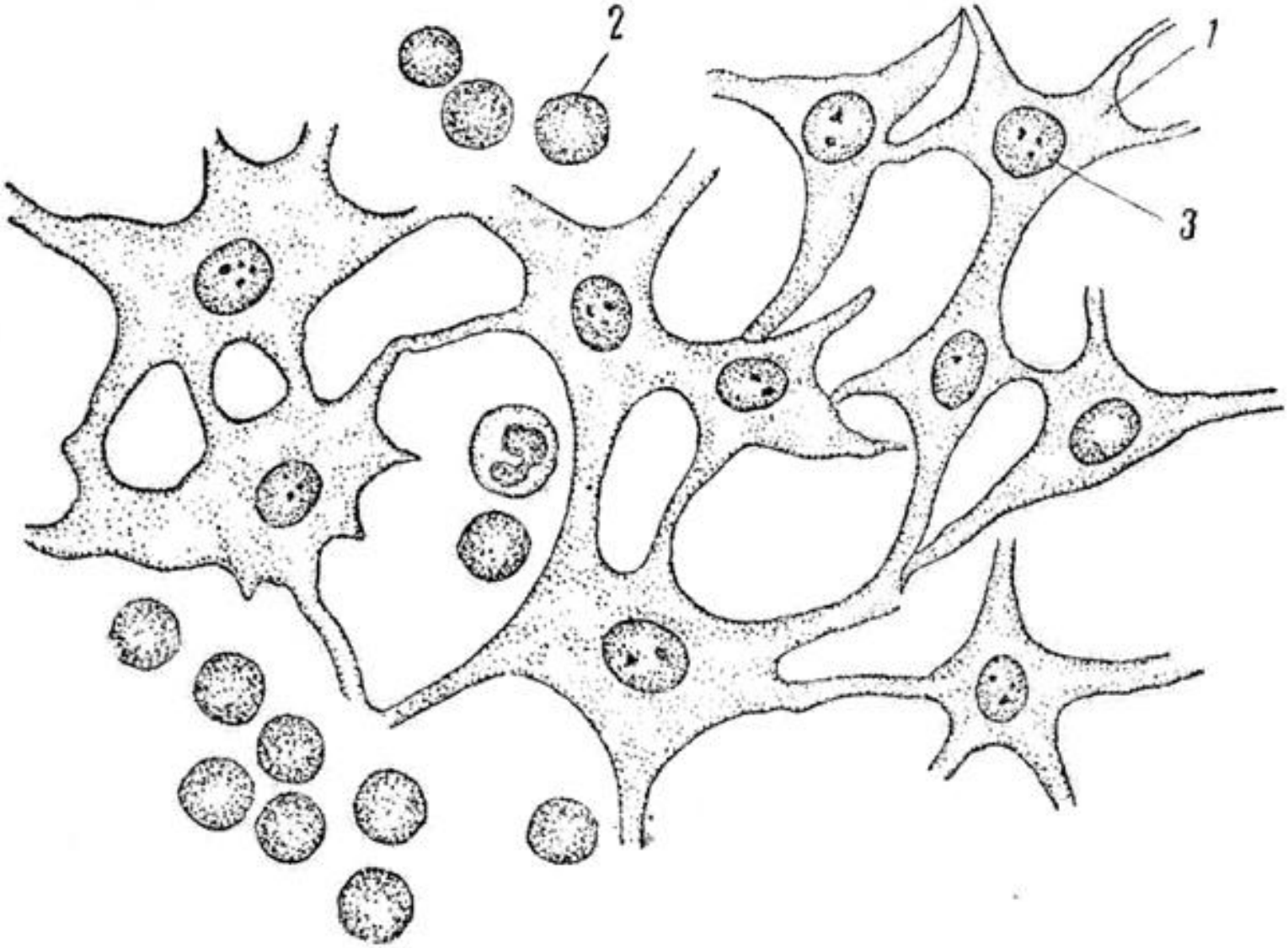

Ретикулярная ткань лимфатического узла

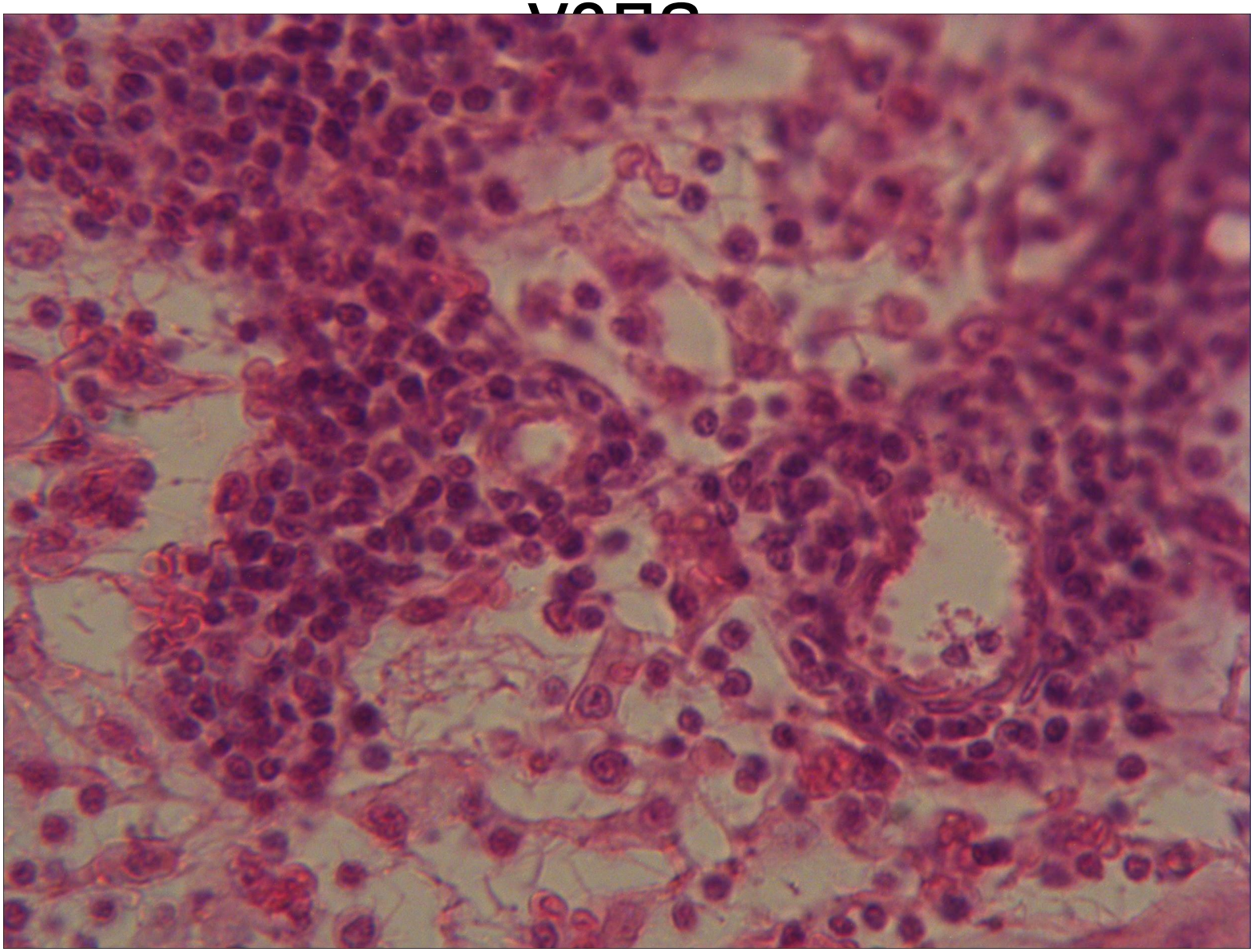

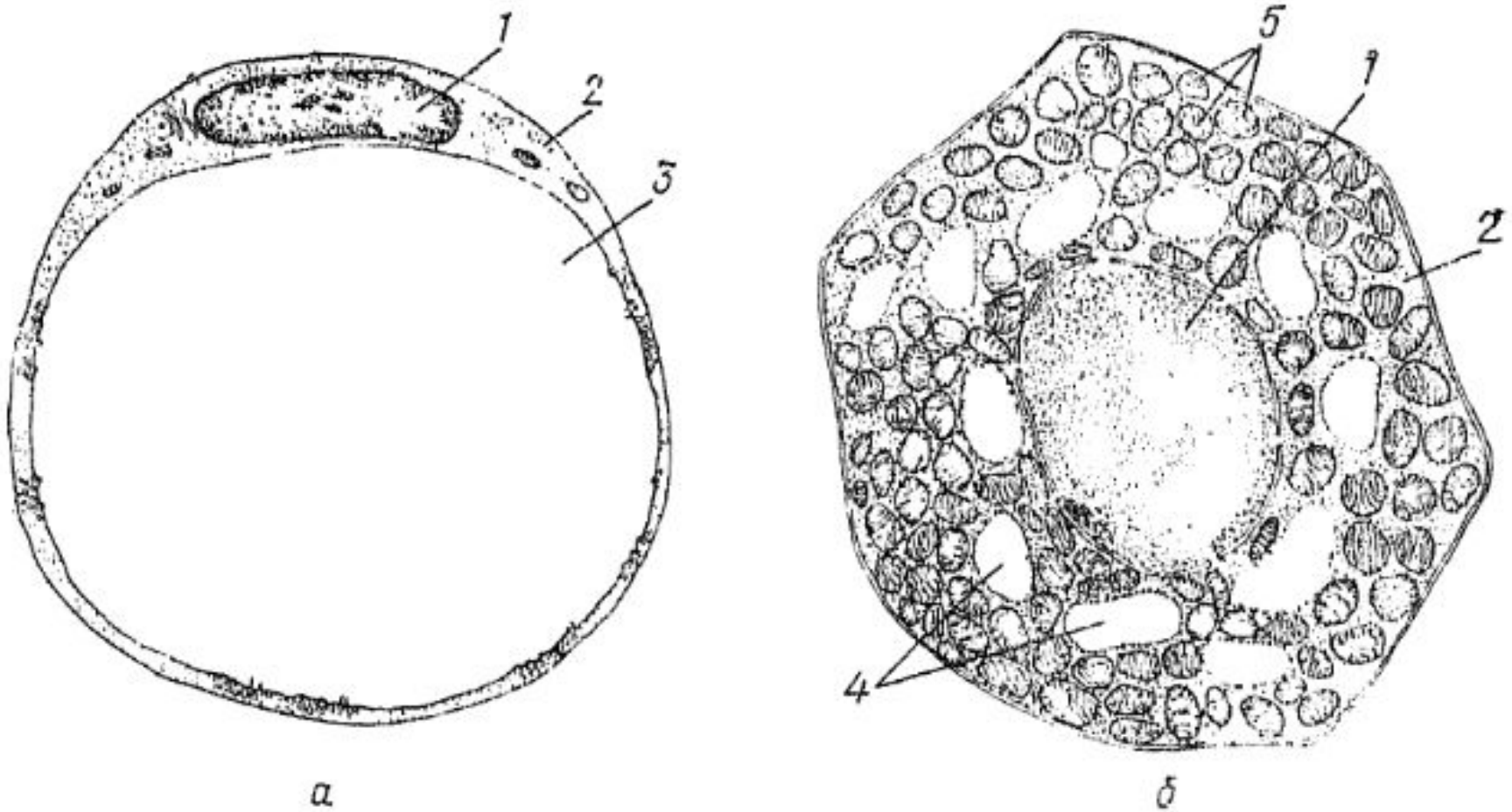

Рис. 21. Схема строения адипоцитов белой и бурой жировой ткани:

а — однокапельный адипоцит; *б* — многокапельный адипоцит; *1* — ядро; *2* — цитоплазма; *3* — крупная капля жира; *4* — более мелкие капли жира; *5* — митохондрии (рис. А. И. Радостиной, В. Д. Проценко)

Белая жировая ткань

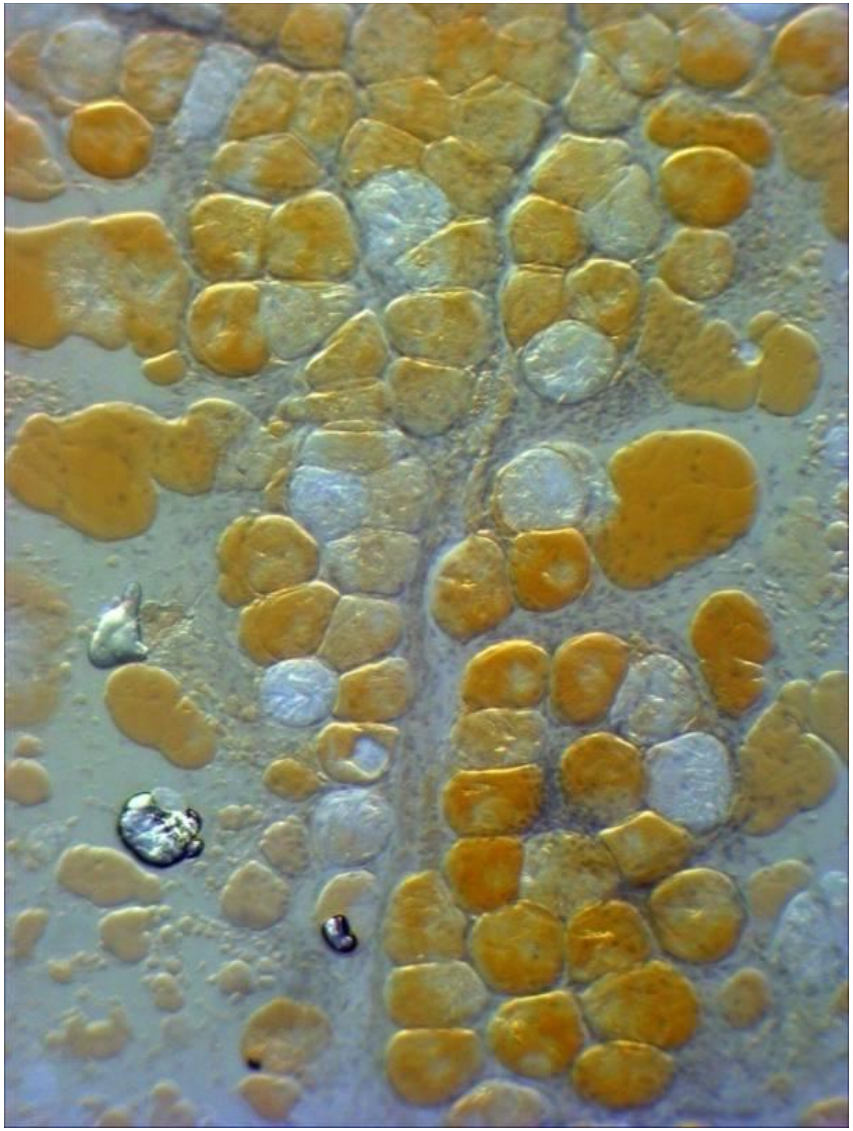

Бурая жировая ткань

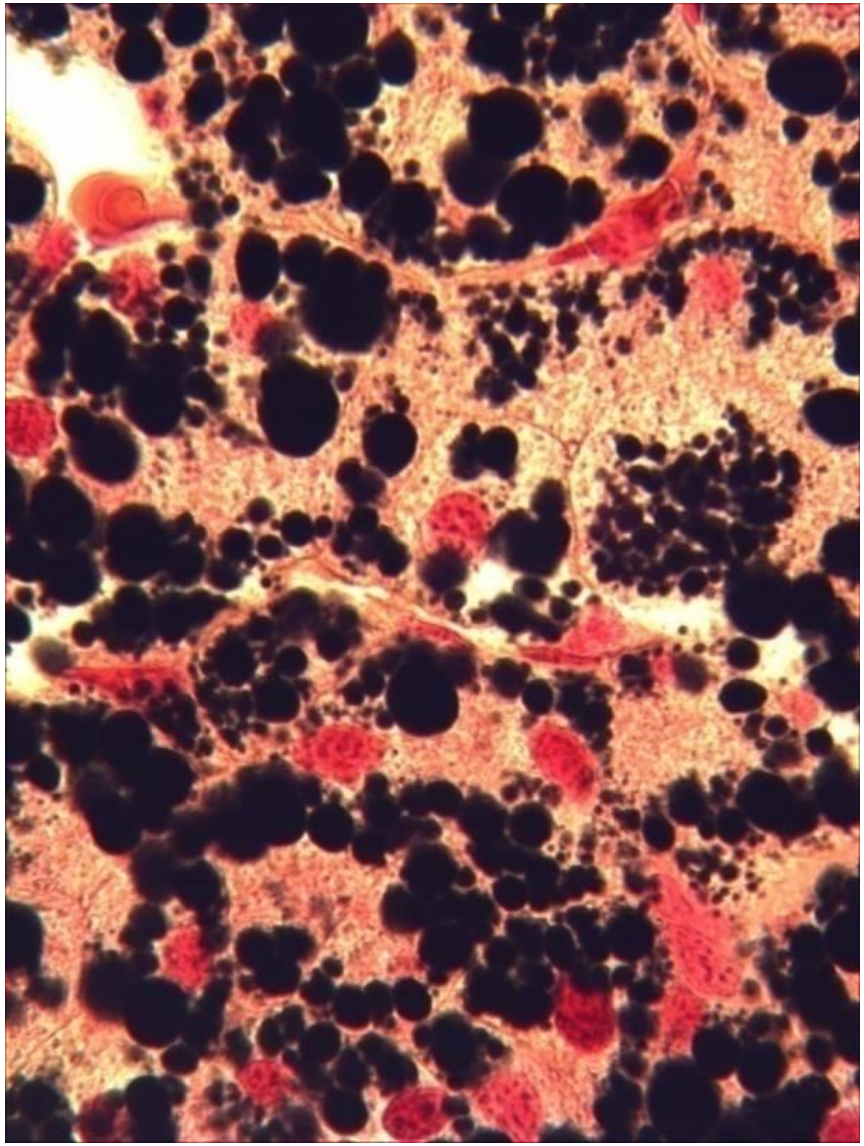

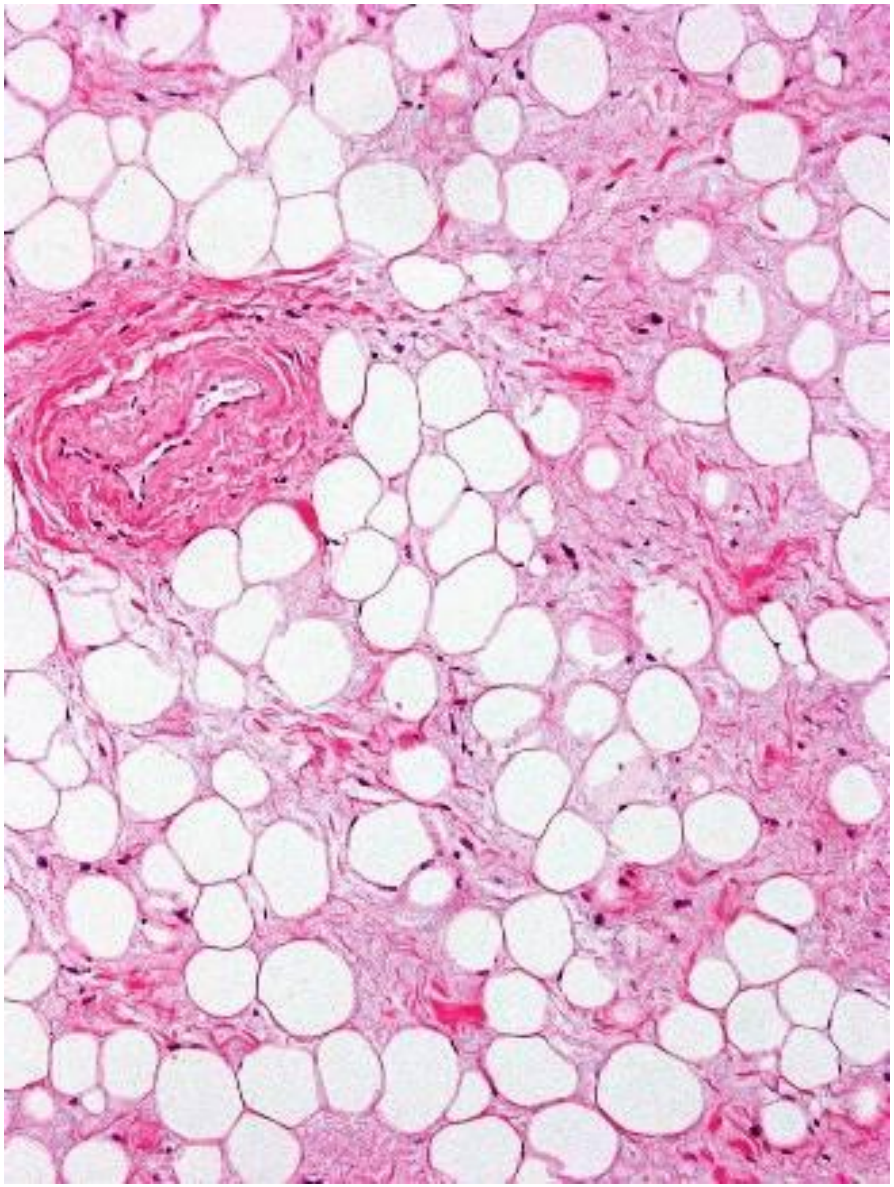

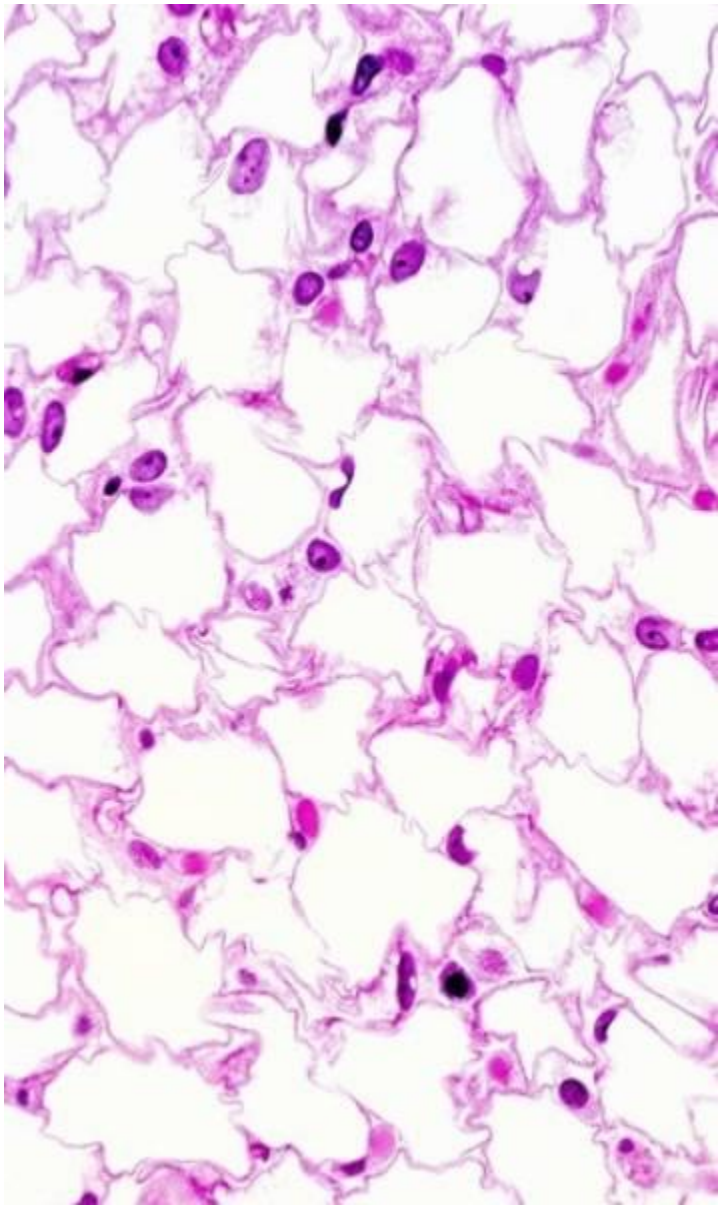

Пигментоциты

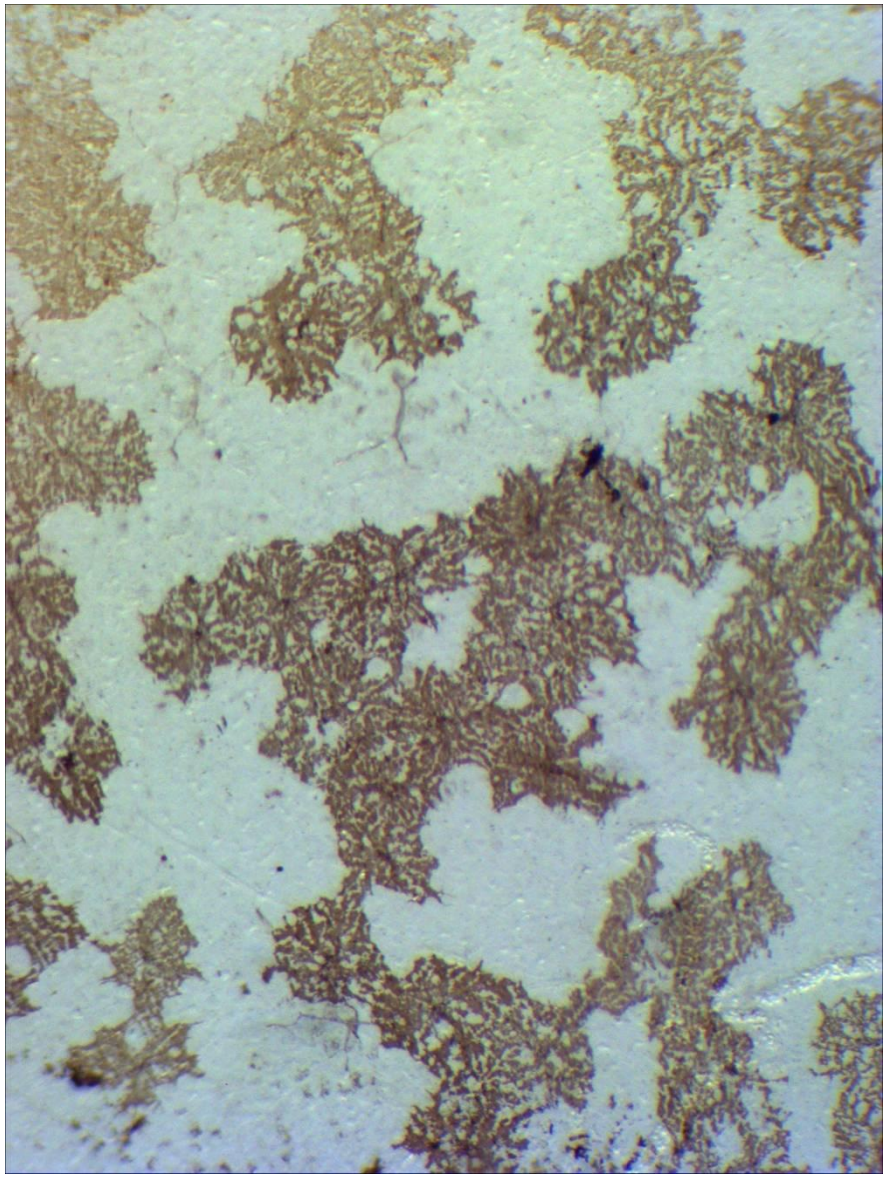

10х-увеличение

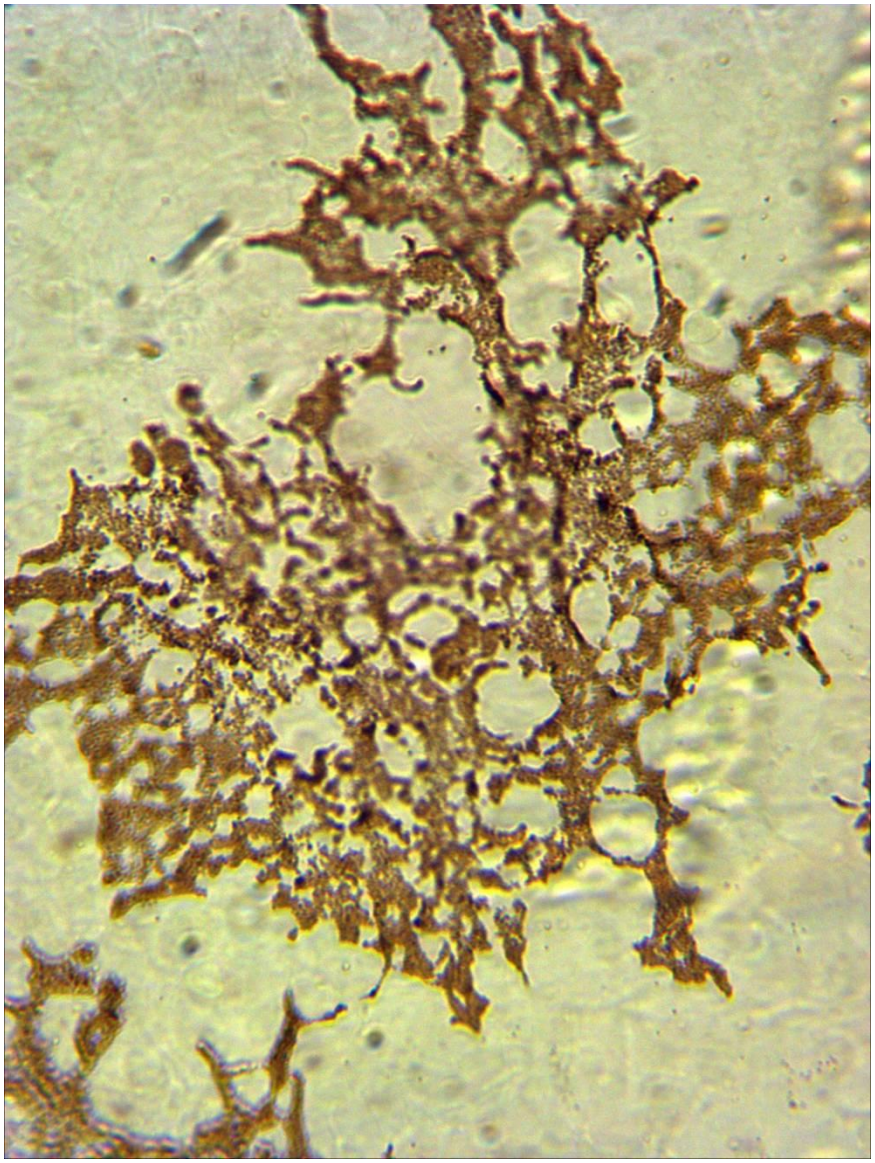

40х-увеличение

Пигментоциты рыбы-иглы

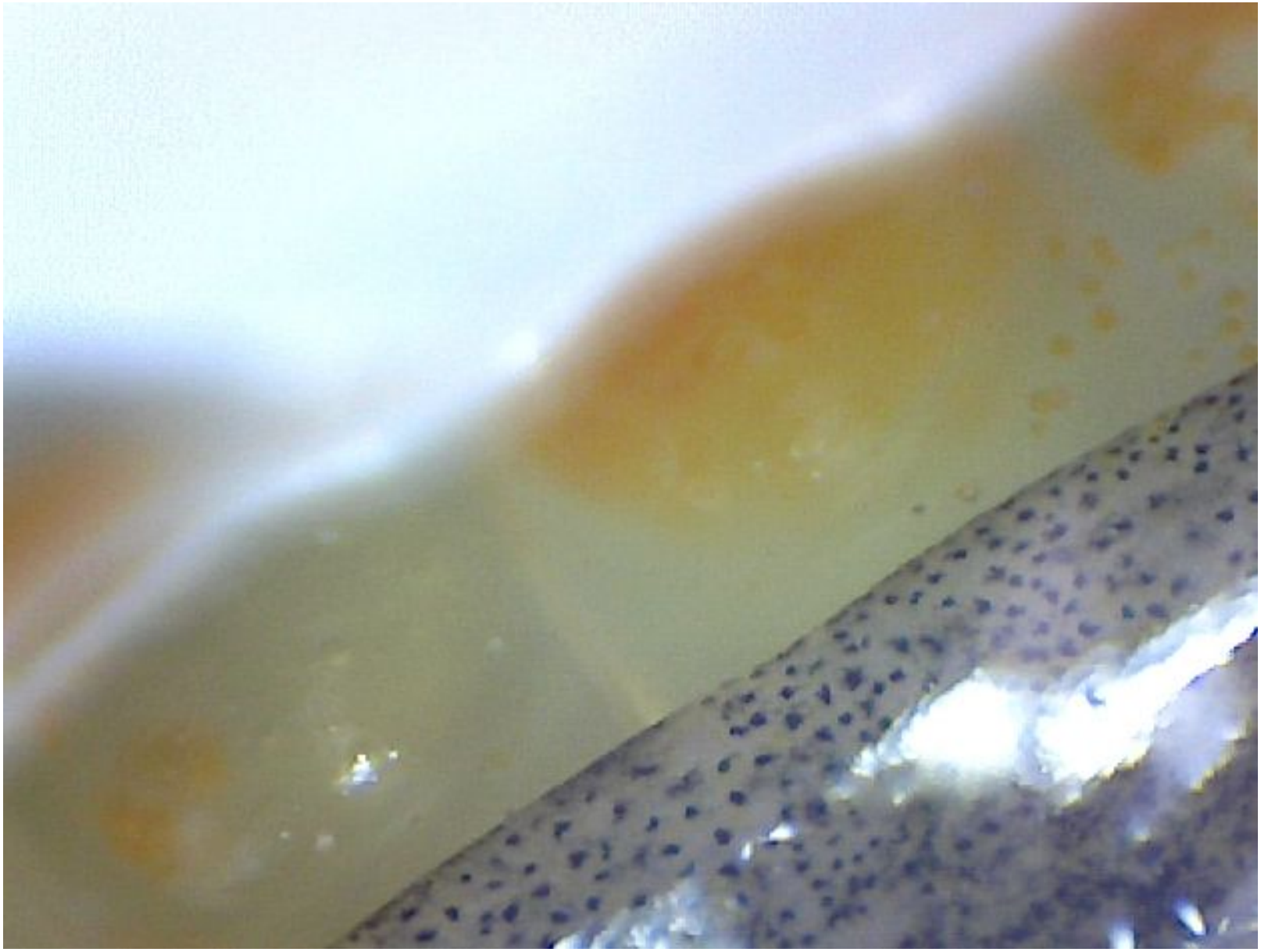

Изменение окраски камбалы в зависимости от цвета субстрата





Рис. 59. Изменение окраски камбалы в зависимости от цвета грунта:

1 — окраска на одноцветном грунте; *2* — окраска на пестром грунте; *3* — окраска при положении головы на темном грунте; *4* — окраска при положении головы на светлом грунте.


nuns-vs-zombies

SENORGIF.COM
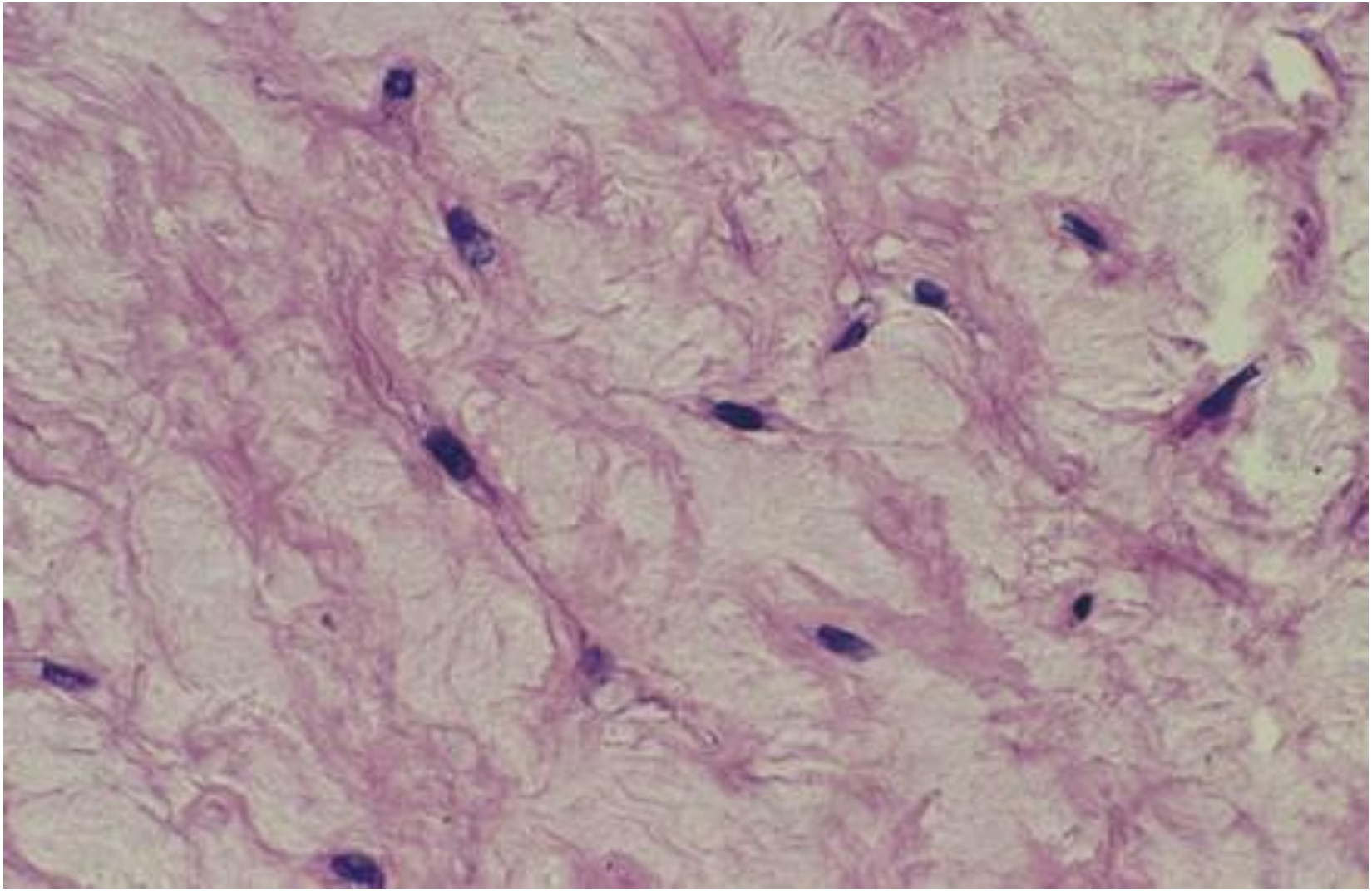
Слизистая соединительная ткань