Тератома. Плод-паразит.

Выполнила: Зинова Екатерина Евгеньевна 211

ТЕРАТОМА- ЭТО

герминогенная опухоль, содержащая участки ткани или органы, нетипичные для расположения новообразования.

Располагается в яичках, яичниках либо экстрагонадно. Небольшие доброкачественные опухоли протекают бессимптомно. Крупные тератомы вызывают сдавление близлежащих органов с возникновением соответствующей симптоматики. Злокачественные новообразования могут давать метастазы. Диагноз выставляется на основании жалоб, осмотра, рентгенографии, УЗИ, КТ, МРТ, биопсии и других исследований. Лечение – операция, радиотерапия, химиотерапия.

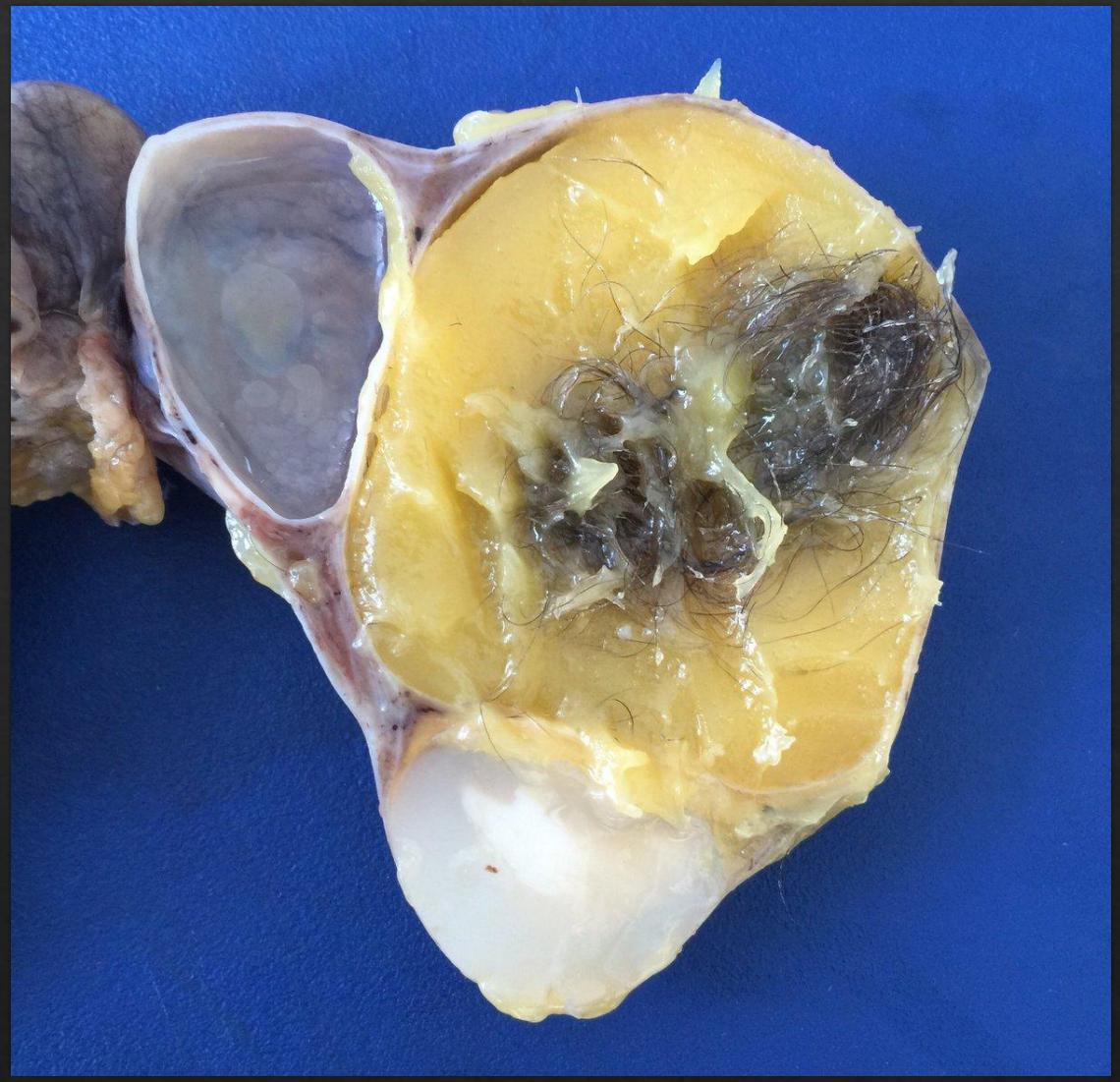

ПРИЧИНЫ

Этиофакторы развития тератомы точно не установлены. Предполагается, что опухоль возникает в результате нарушений эмбриогенеза. Тератомы происходят из первичных половых клеток, которые в процессе развития должны трансформироваться в яйцеклетки либо в сперматозоиды. Иногда этот процесс нарушается, в организме остаются недифференцированные гоноциты, которые под влиянием определенных факторов начинают трансформироваться и дают начало различным тканям человеческого тела.

Существует также теория, согласно которой часть тератом возникает в результате феномена «эмбрион в эмбрионе» - ситуации, когда один из двух монозиготных близнецов на ранних стадиях развития «заворачивается» вокруг другого, и внутренний близнец превращается в своеобразное включение-паразита, грубо недоразвитого и неспособного к самостоятельному существованию. Доказательством этой теории являются гистологические исследования тканей некоторых нежизнеспособных эмбрионов.

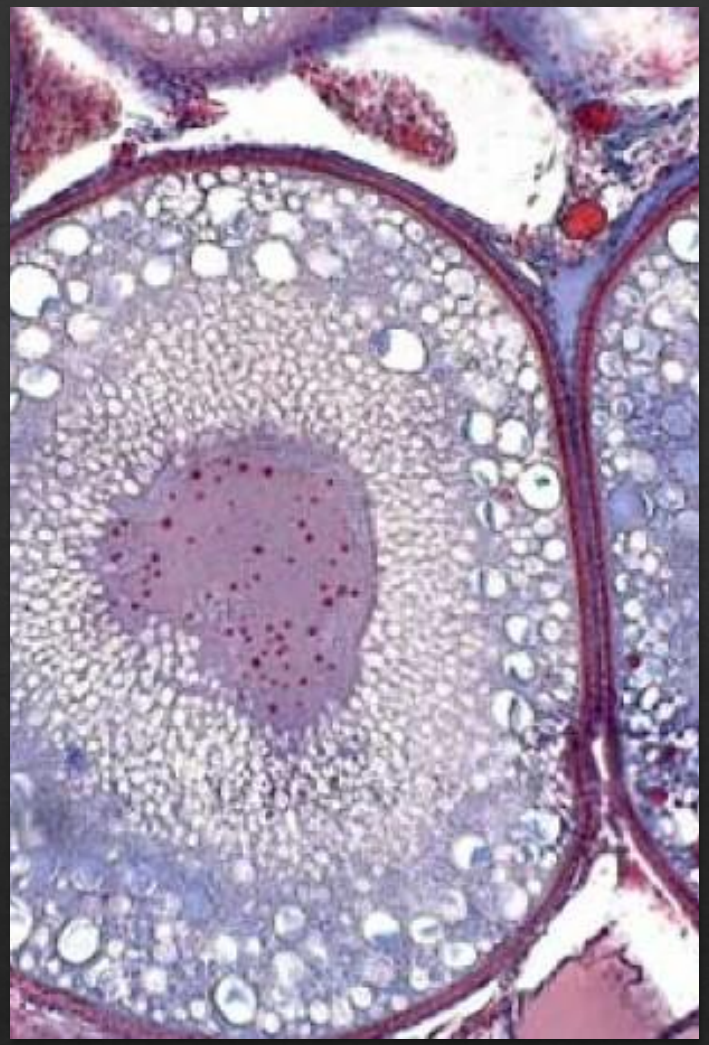

СТРОЕНИЕ ТЕРАТОМ

Зрелые тератомы бывают кистозного и солидного типа. В последнем случае образование представляет собой гладкий либо бугристый узел плотной консистенции, имеющий на срезе вид неоднородной светло-серой массы с небольшими кистами и включениями костной и хрящевой ткани.

Второй тип тератомы состоит из крупных кистозных полостей, внутри которых находится слизь, кашицеподобное содержимое или мутноватая жидкость. В кавернах могут присутствовать различные анатомические включения (зубы, волосы, кусочки хрящей и костей, ткань головного мозга, мозжечка и периферических нервов, элементы многослойного эпителия разных органов и другие структуры). По сути, такое образование представляет собой дермоидную кисту (дермоид).

КЛАССИФИКАЦИЯ ТЕРАТОМ

По своему внутреннему строению и степени злокачественности эмбриомы подразделяются на несколько видов:

Доброкачественные тератомы:

-Зрелые тератомы с нулевой (все ткани опухоли нормально дифференцированы) и первой степенью (участки незрелых структур составляют не более 10% образования);

-Незрелые тератомы со второй (недифференцированные ткани занимают 10-50% опухоли) и третьей степенью (незрелые элементы составляют более 50% опухолевой массы, их способность к метастазированию определить сложно, но доброкачественное течение возможно);

Злокачественные тератомы:

-с участками герминогенных образований (эмбриональный рак, хорионкарцинома, герминома, опухоль желточного мешка);

-с негерминогенными включениями (карциномы, саркомы, злокачественные новообразования эмбрионального происхождения и их комбинации);

-злокачественная незрелая тератома с 3 степенью, но метастазирующая.

По морфологическому строению выделяют зрелые кистозные или солидные новообразования. Чаще всего тератомы поражают:

яичники у девочек;

яички у мальчиков;

копчиково-крестцовую зону;

абдоминальную полость;

средостение;

голову и шею.

Реже встречаются опухоли других локализаций.

ДИАГНОСТИКА ТЕРАТОМ

Большинство герминогенных опухолей сопровождаются специфическими мутациями, что может быть использовано для их раннего обнаружения. Однако на практике новообразования выявляются чаще случайно в ходе профилактических обследований или при лечении иных заболеваний. Стандартная диагностика тератом включает в себя:

-выявление специфических онкологических маркёров (АФП, ХГЧ, ЛДГ);

-рентгенографию органов грудной клетки;

-ЭКГ и дополнительно ЭХО-КГ (по показаниям);

-УЗИ органов брюшной полости, малого таза и прочих анатомических структур, в зависимости от предполагаемого расположения опухолевого очага;

-КТ и МРТ той области, где находится тератома;

-сцинтиграфия скелета при подозрении на метастазы;

-измерение функции внешнего дыхания при поражении респираторного тракта;

-пункция всех доступных патологических очагов и по показаниям костного мозга.

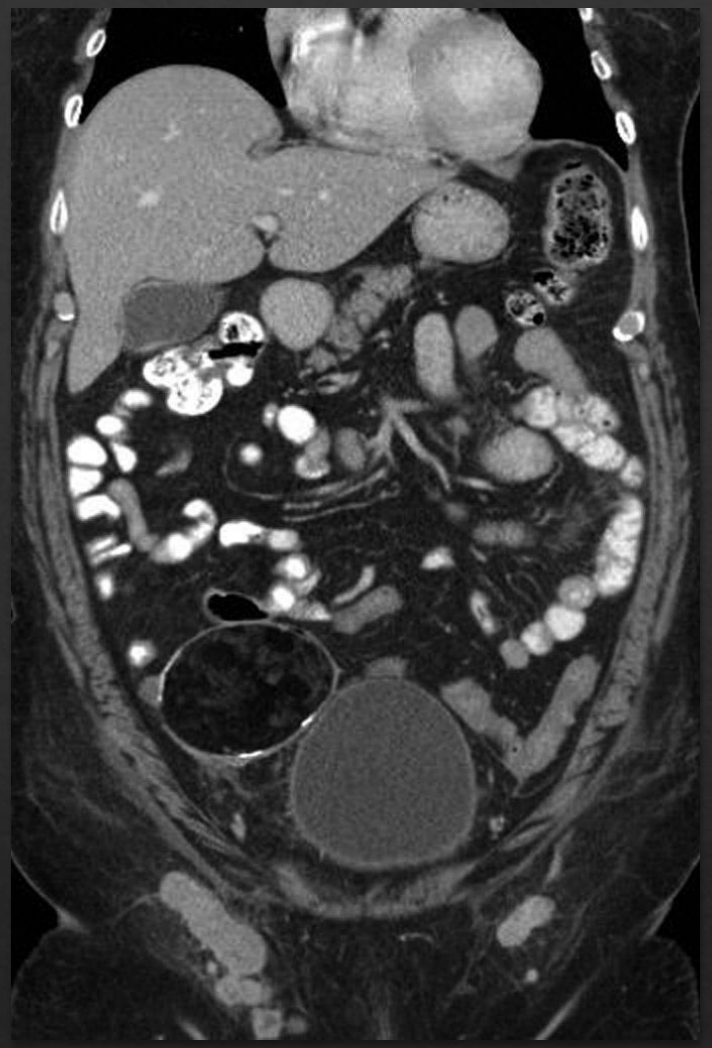

ЛЕЧНИЕ ТЕРАТОМ

Врачебная тактика определяется характером опухоли. Доброкачественные новообразования удаляют в пределах здоровых тканей. При тератоме яичника девочкам и женщинам детородного возраста выполняют частичную резекцию органа. Возрастным пациенткам убирают весь яичник или полностью матку с придатками.

Злокачественные тератомы также лечат хирургическим методом. Объём оперативного вмешательства определяется индивидуально с учётом гистологического типа опухоли, её первичной локализации, размера и наличия метастазов. После проведённой операции проводят химиотерапию и/или облучение.

ДОПОЛНИТЕЛЬНАЯ ЛИТЕРАТУРА

1.Российский медико-биологический вестник имени академика И. П. Павлова Тератомы: клинико-морфологическая характеристика, принципы классификации и трудности диагностики. Панкратова Е. С., Мнихович М. В., Пучков Д. К. 2007

2. *Источник: Большая Медицинская Энциклопедия (БМЭ), под редакцией Петровского Б.В., 3-е издание. Н. Н. Покровская, Л. А. Дурнов; Л. С. Розенштраух.* Категория: Том 25

3. Е.С. Панкратов, М.В. Мнихович, Д.К. Пучков. Тератомы: клинико-морфологическая характеристика, принципы классификации и трудности диагностики // РГМУ им. И.П.Павлова. — 2007.

4. Ben-David Uri, Benvenisty Nissim. The tumorigenicity of human embryonic and induced pluripotent stem cells // Nature Reviews Cancer. — 2011. — 10 March (vol. 11, no. 4). — P. 268—277. —ISSN 1474-175X. — doi:10.1038/nrc3034 — PMID 21390058.