

Рецензия на историю родов № 3381

Алиева Гаухар Айтасовна, 25 лет,
жительница г.Алматы, Ауэзовский
район, ул Брусиловского 147.

На диспансерном учете по
беременности состояла в ГП №4 с 11
недель беременности.

Из анамнеза:

- В детстве — корь, ветрянка, гинекологические заболевания отрицает.
- Акушерский анамнез:
1- беременность — 2018г данная.

Течение данной беременности

При данной беременности 1ый триместр протекал без особенностей.

2ой триместр – Вагинальный кандидоз, ОРВИ (леч. амбулаторно).

В 3ем триместре отмечается появление отеков на нижних конечностях в течении 2-х недель, *Escherichia coli* 10^5 (бак. посев мочи), отмечает анемия (Hb=92г/л),

• 31.10.2018г 08ч30мин доставлена бригадой скорой медицинской помощи в Родильный дом №5 с жалобами на подтекание околоплодных вод с 31.10.2018 05ч00мин и схваткообразные боли каждый 15 мин по 5 секунд с диагнозом: Беременность 36 недели. Раннее излитие околоплодных вод (б\п 3час 0мин).

Anamnesis жизни:

Болезнь Боткина - отр. Венерические заболевания – отр.

Туберкулез – отр. Операции – отр. Наследственность – у отца
сахарный диабет 2 типа, АГ. Травмы- отр.

Гинекологические заболевания –отр.

Аллергический анамнез: не отягощён.

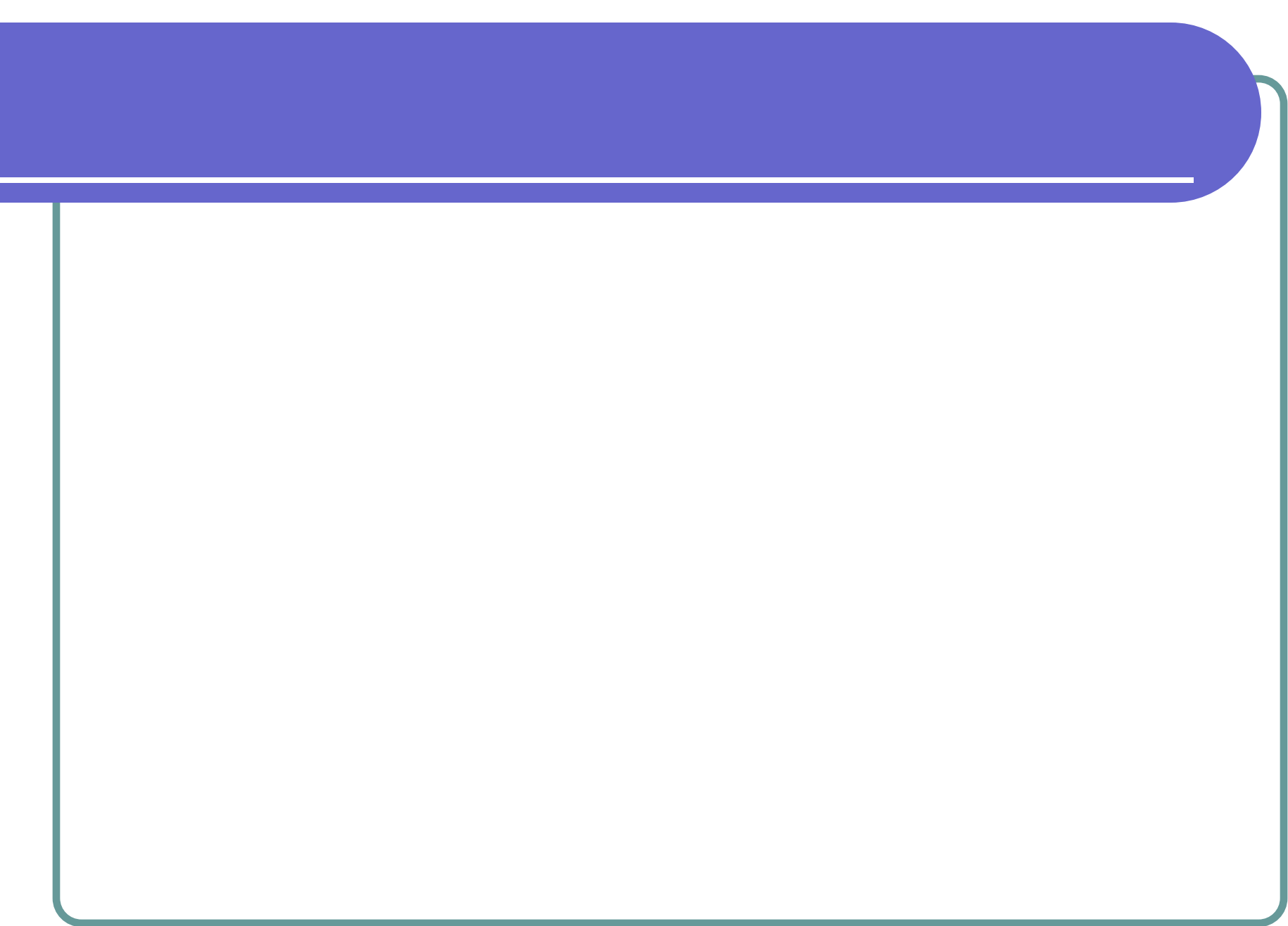
Соматические заболевания: Хронический пиелонефрит,
ремиссия.

- Общее состояние удовлетворительное
- Сознание ясное, адекватное.
- Кожные покровы и видимые слизистые обычной бледно-розовой окраски, чистые.
- Молочные железы мягкие, безболезненные, область сосков не изменена.
- Температура тела 36,6°C. Дыхание везикулярное, хрипов нет. ЧДД 18 в 1 минуту.
- Тоны сердца ясные, ритм правильный. ЧСС 76 в 1 минуту. АД 149/100 мм рт.ст. 149/90мм рт.ст. при двукратном измерении с интервалом 30 минут.
- Язык чистый, влажный. Живот мягкий, безболезненный.
- Печень и селезенка не увеличены.
- Симптом «поколачивания» отрицательный с обеих сторон.
- Мочеиспускание затрудненное. Протеинурия – 3.1 гр
- Стул не нарушен.

- При осмотре матка в нормотонусе. Сердцебиение плода прослушивается.

Выделения из половых путей: подтекают светлые околоплодные воды в умеренном количестве. Шейка матки по Бишопу-4балла

- Был выставлен диагноз: Беременность 36 недель. Преэклампсия тяжелой степени. Раннее излития околоплодных вод.



- Послеродовый период протекал без особенностей. Женщина выписана на 3е сутки с рекомендациями.

Заключительный диагноз

• **Заключительный диагноз:** Одноплодные преждевременные роды в сроке 36 нед. Преэклампсия легкой степени.

- **Клинико-анатомический эпикриз: Живорожденный незрелый ребенок, массой 2820 гр, ростом 48см. Однократное обвитие пуповиной. Преэклампсия легкой степени.**
- Совпадение клинического и патологоанатомического диагнозов

Отклонения по обменной карте:

- Нет осмотра уролога.
- Нет УЗИ почек.
- Не назначено аспирин (по приказу №18 МЗРК от 19 сент. 2013г прием аспирина в дозе 75-125мг раз в сутки с факторами риска преэклампсии до 36 недель)
- Нет анализа HbSAg
- В результатах анализа крови выставлен диагноз ЖДА (Hb=92г/л), но не назначена антианемическая терапия
- Ни в одну явку не были проведены беседы по тревожным признакам беременности, записей о беседах нет.

Отклонения по истории родов:

- Особых замечаний нет.

РЕЗЮМЕ

- Наступление преждевременной роды считаю **предотвратимой на уровне ПМСР.**