Анализаторы и органы чувств

Анализаторы

Вспомогательные структуры

↓

Рецепторный отдел

↓

Проводящий отдел

↓

Центральный отдел

1. Зрительный анализатор

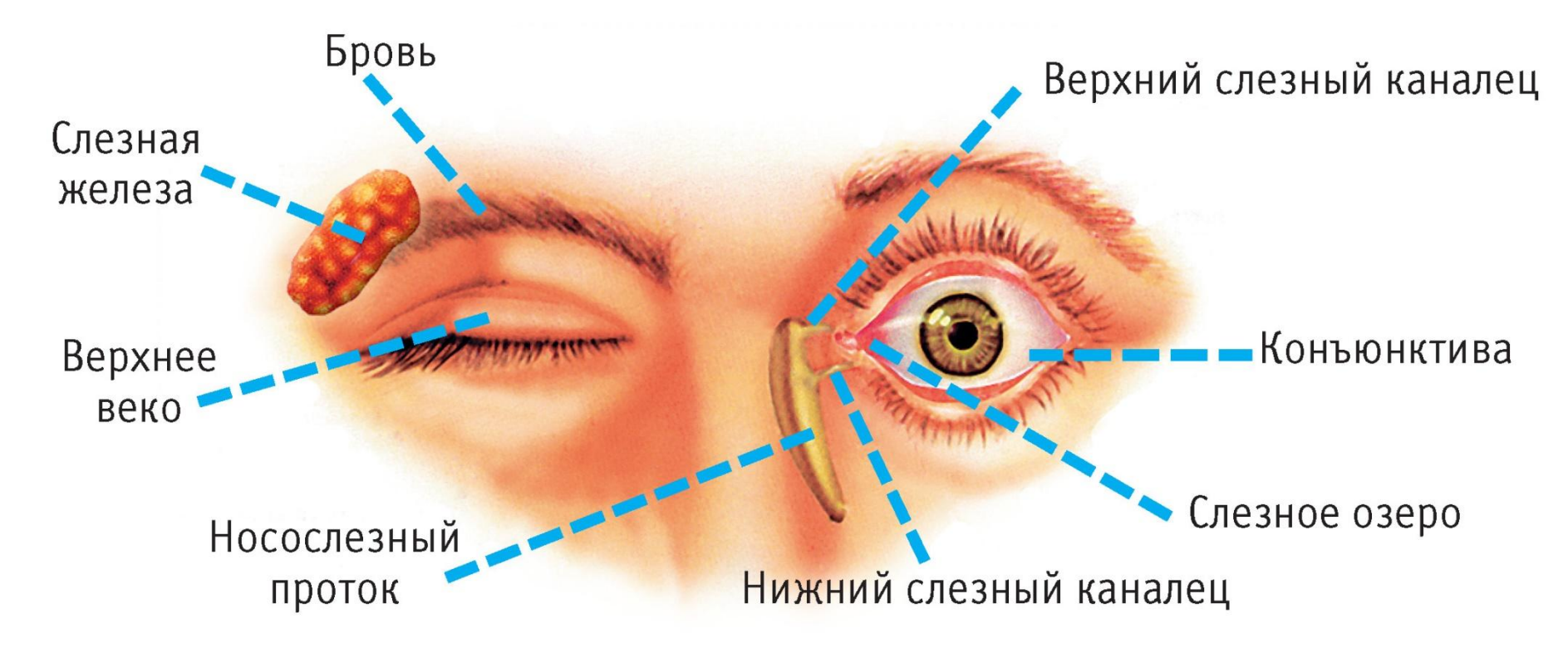

1. Зрительный анализатор

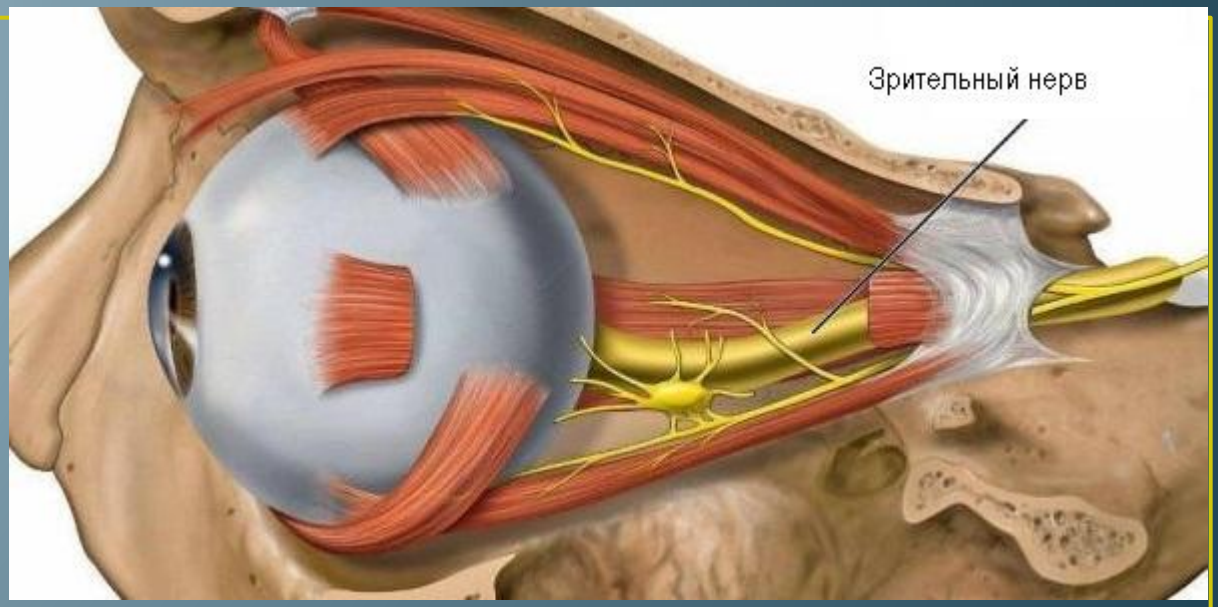

Строение глаза

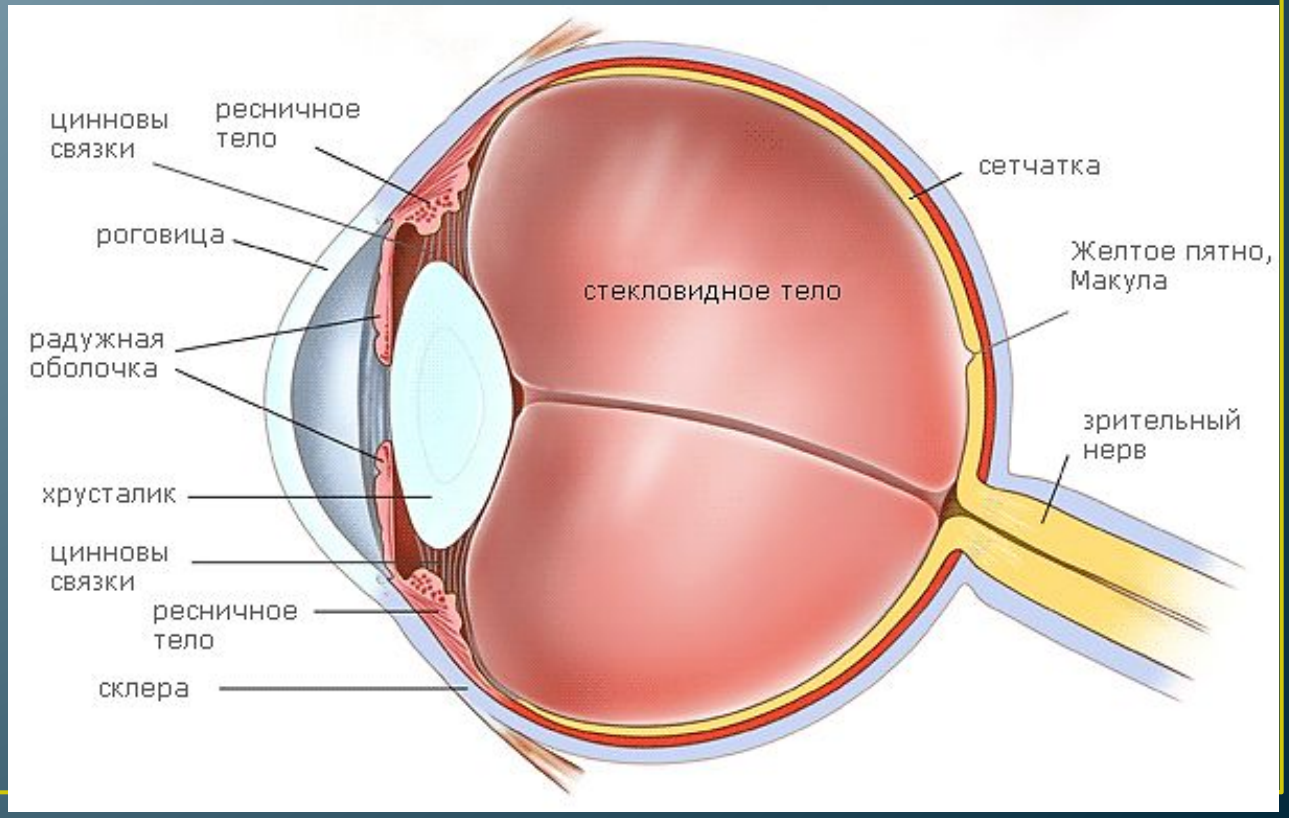

Работа мышцы ресничного тела

Уменьшение кривизны хрусталика

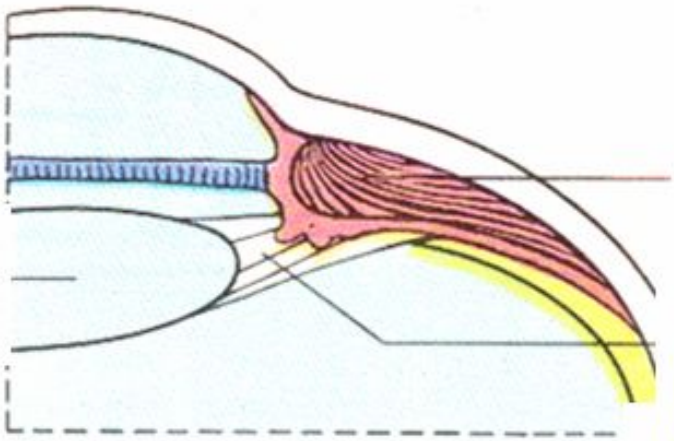

Цилиарная мышца *(расслаблена)*

Циннова связка *(сокращена)*

ПОКОЙ

Увеличение кривизны хрусталика

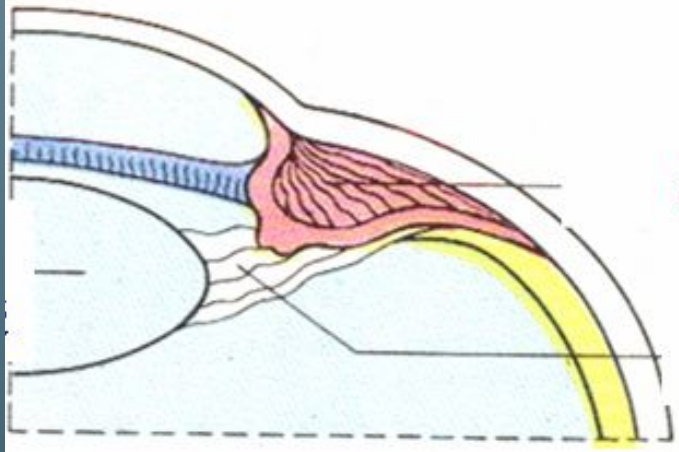

Цилиарная мышца *(сокращена)*

Циннова связка *(расслаблена)*

НАПРЯЖЕНИЕ

Фокусировка изображения на сетчатке

Близорукость ***Дальнозоркость***

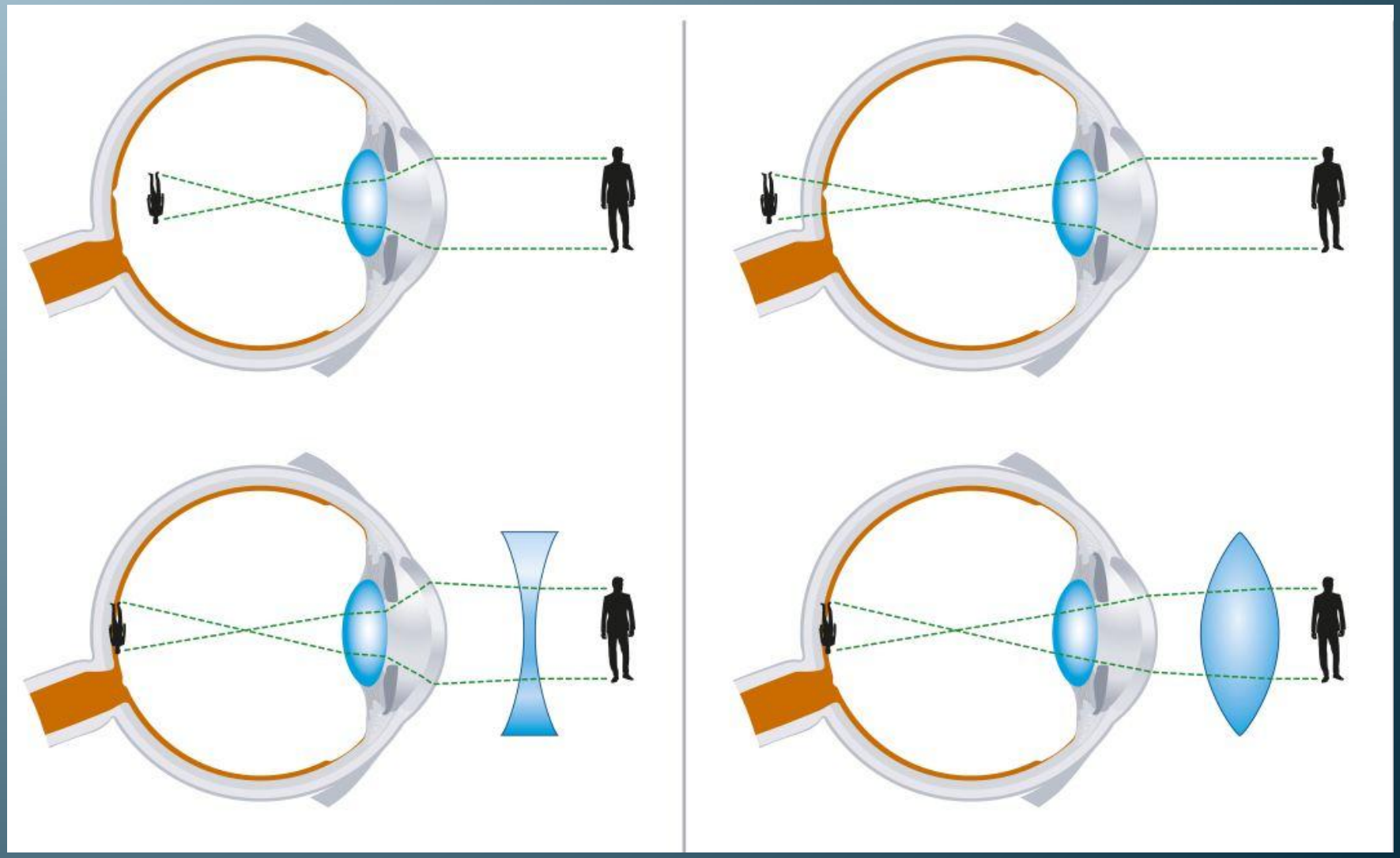

Сетчатка глаза

Наружный сегмент

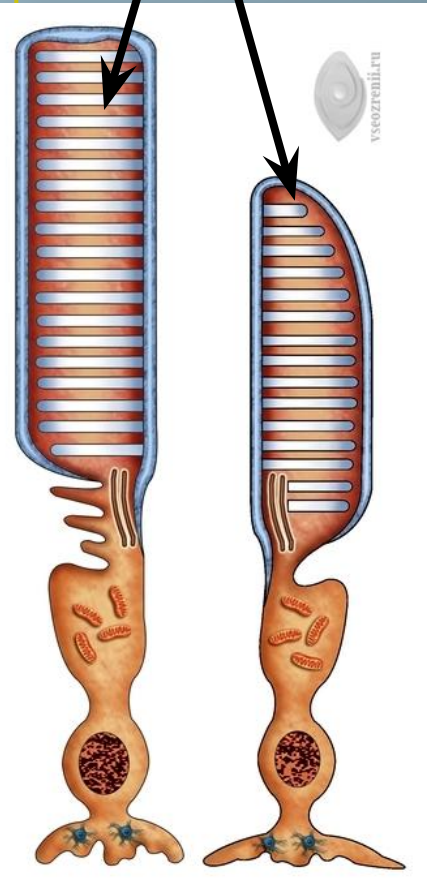

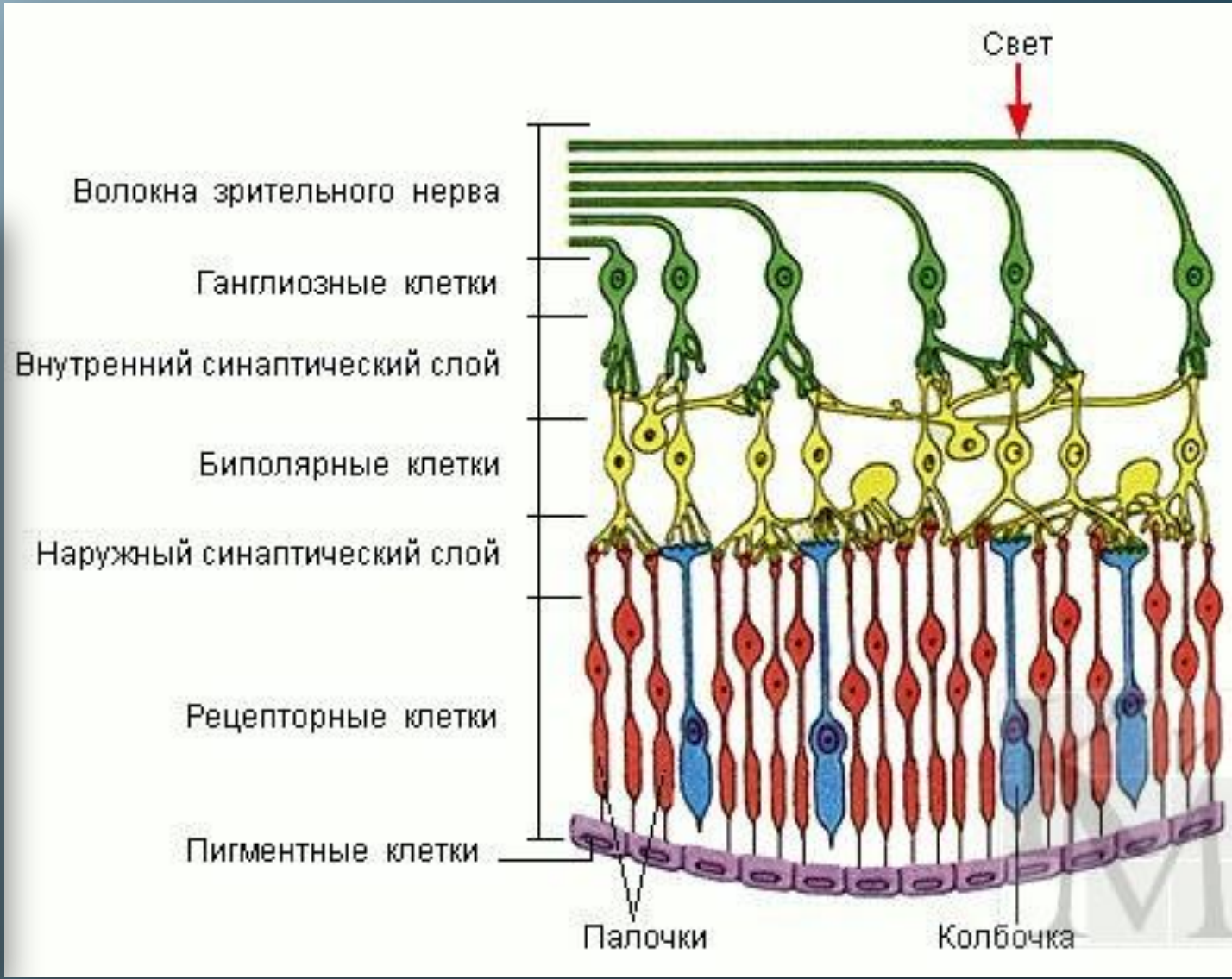

Зрительный анализатор

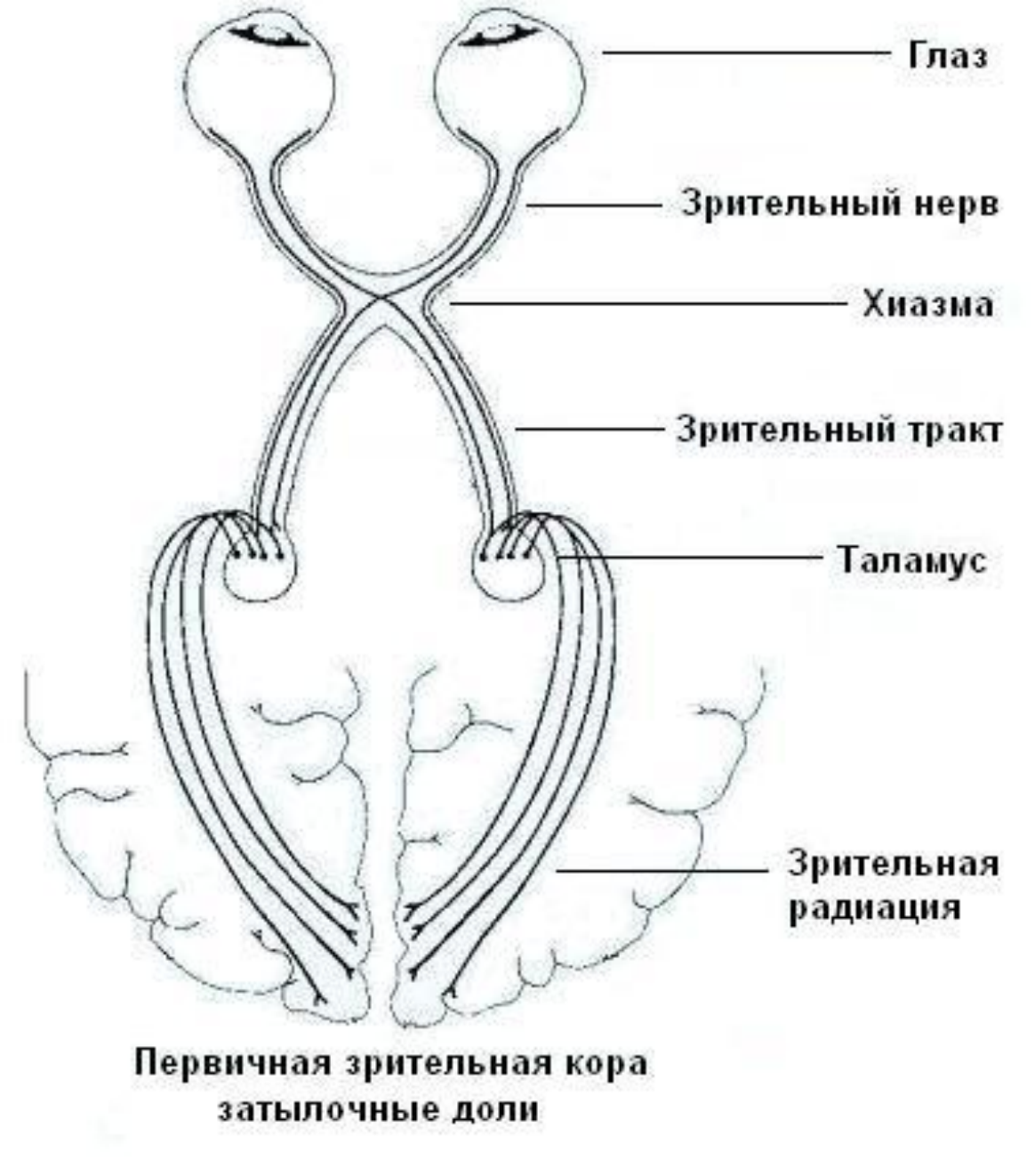

2. Слуховой анализатор

Вестибулярный нерв

Слуховой нерв

Улитка

Слуховые косточки

Ушная раковина

Наружный слуховой проход

Барабанная перепонка

Евстахиева труба

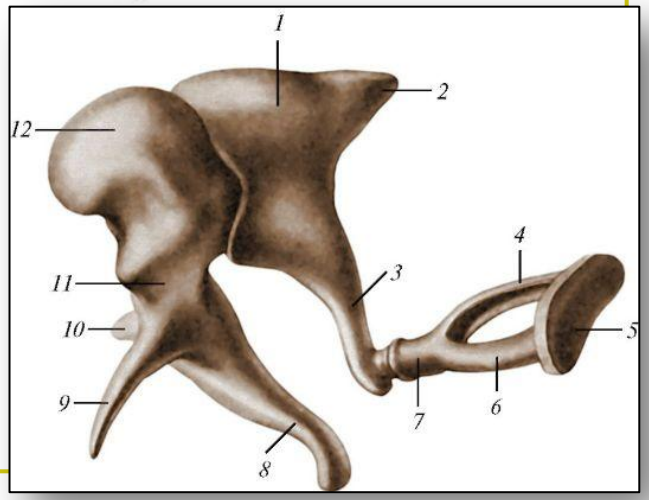

Внутреннее ухо:
Преддверно-улитковый лабиринт

- ***Костный лабиринт***
- ***Перепончатый лабиринт***

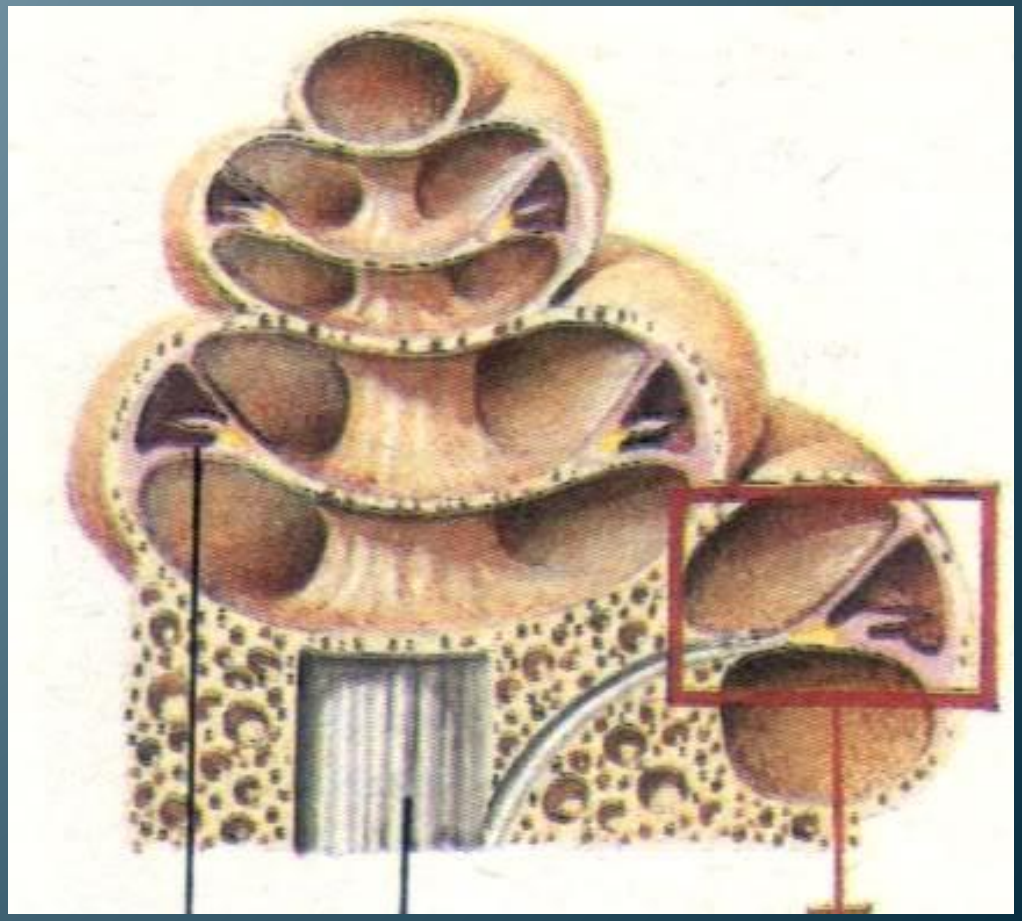

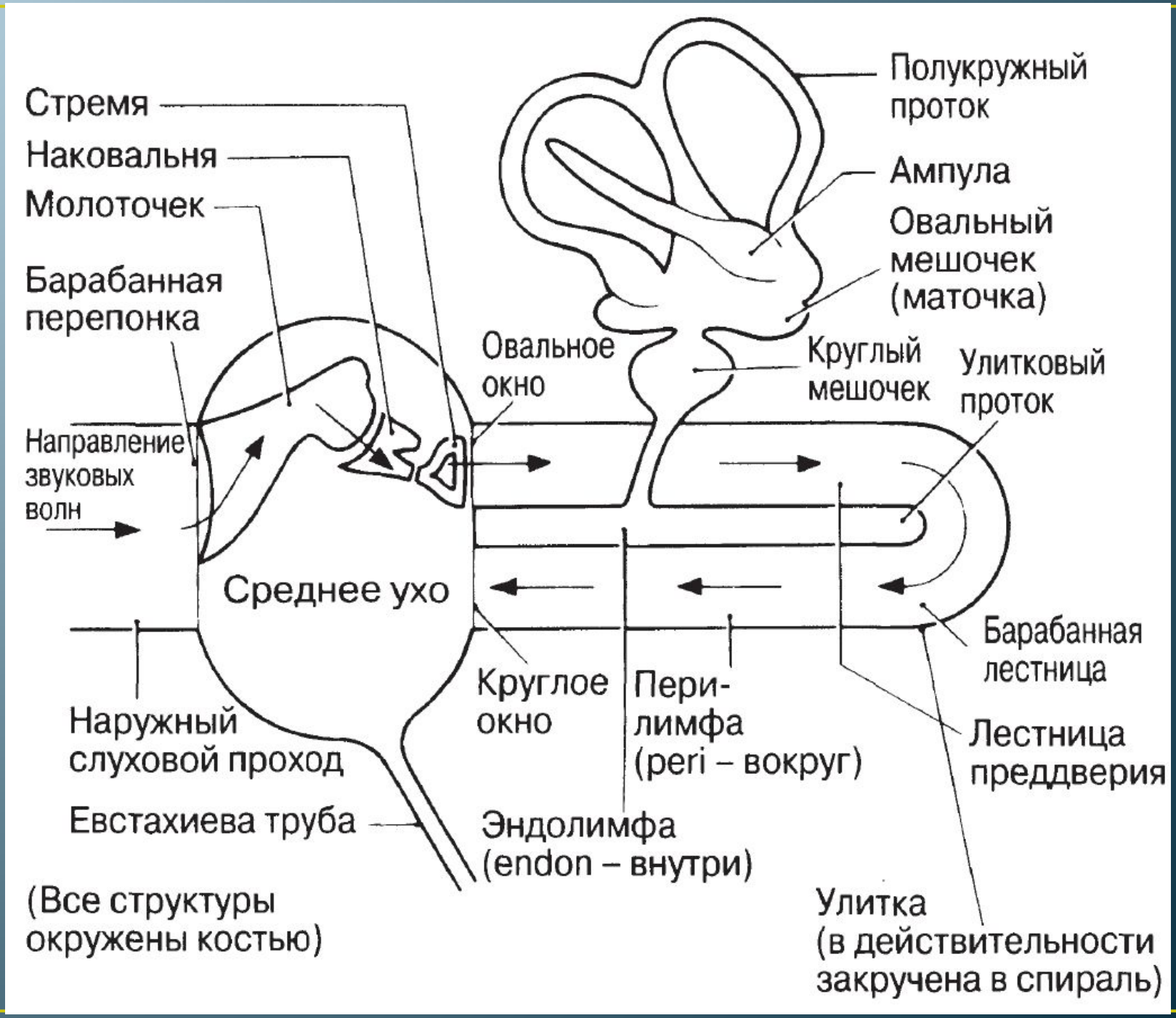
Стремя
Наковальня
Молоточек
Барабанная перепонка
Направление звуковых волн
Среднее ухо
Наружный слуховой проход
Евстахиева труба
(Все структуры окружены костью)
Овальное окно
Круглое окно
Перилимфа (peri – вокруг)
Эндолимфа (endon – внутри)
Полукружный проток
Ампула
Овальный мешочек (маточка)
Круглый мешочек
Улитковый проток
Барабанная лестница
Лестница преддверия
Улитка (в действительности закручена в спираль)

- ***Кортиев орган***

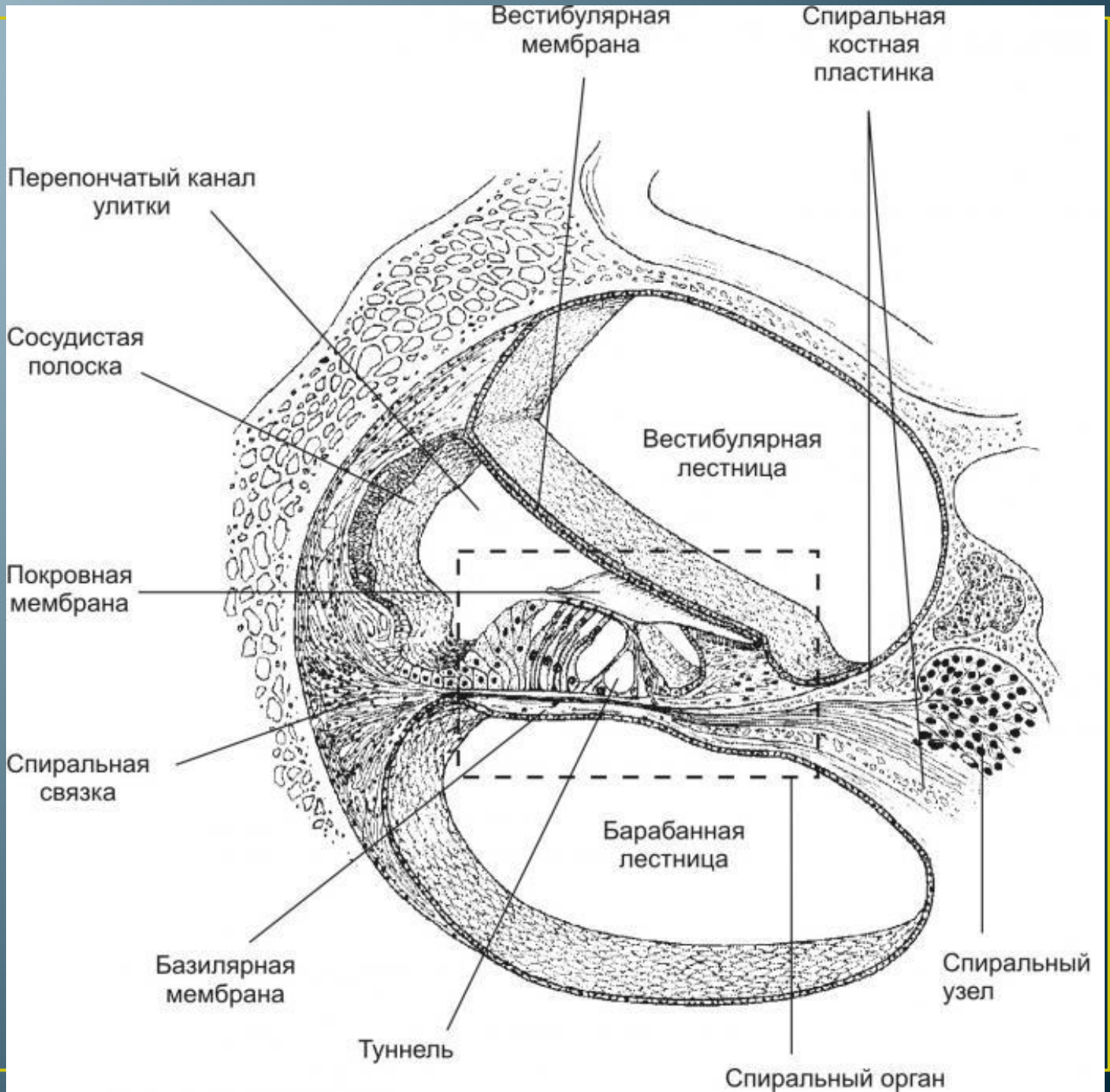

3. Вестибулярный анализатор

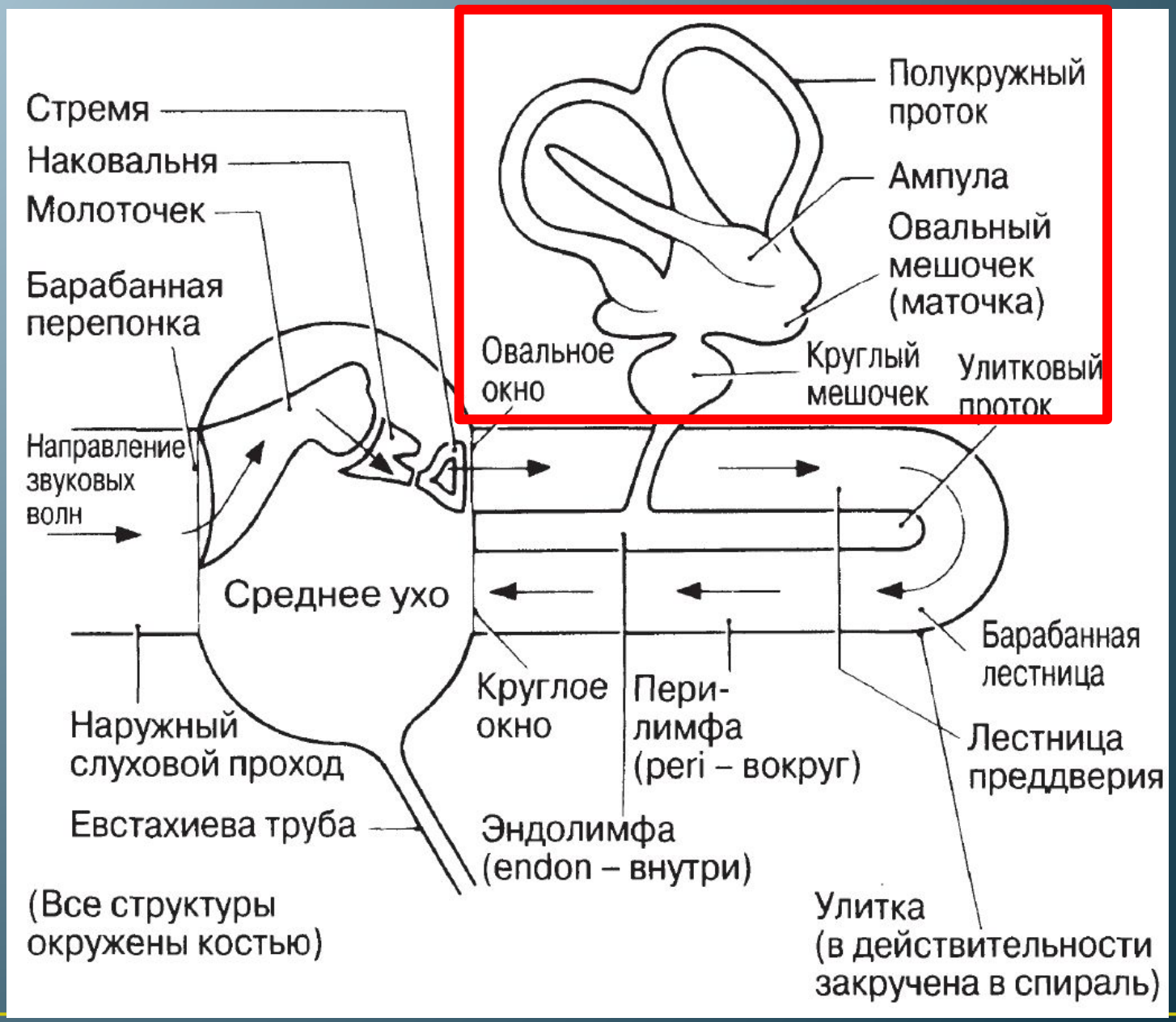

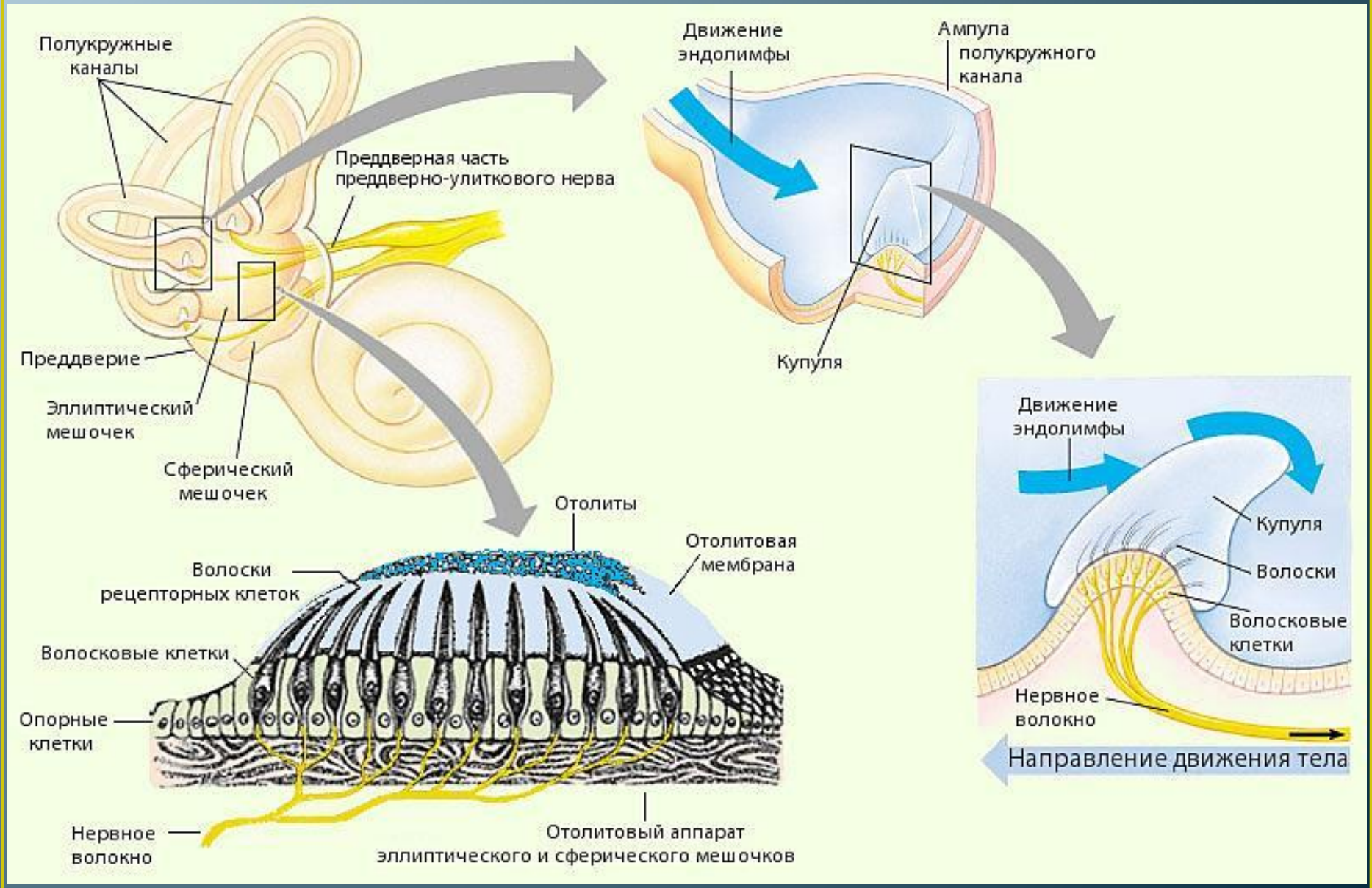
Полукружные каналы
Преддверная часть преддверно-улиткового нерва
Преддверие
Эллиптический мешочек
Сферический мешочек
Движение эндолимфы
Ампула полукружного канала
Купуля
Отолиты
Отолитовая мембрана
Волоски рецепторных клеток
Волосковые клетки
Опорные клетки
Нервное волокно
Отолитовый аппарат эллиптического и сферического мешочков
Движение эндолимфы
Купуля
Волоски
Волосковые клетки
Нервное волокно
Направление движения тела

4. Мышечное чувство

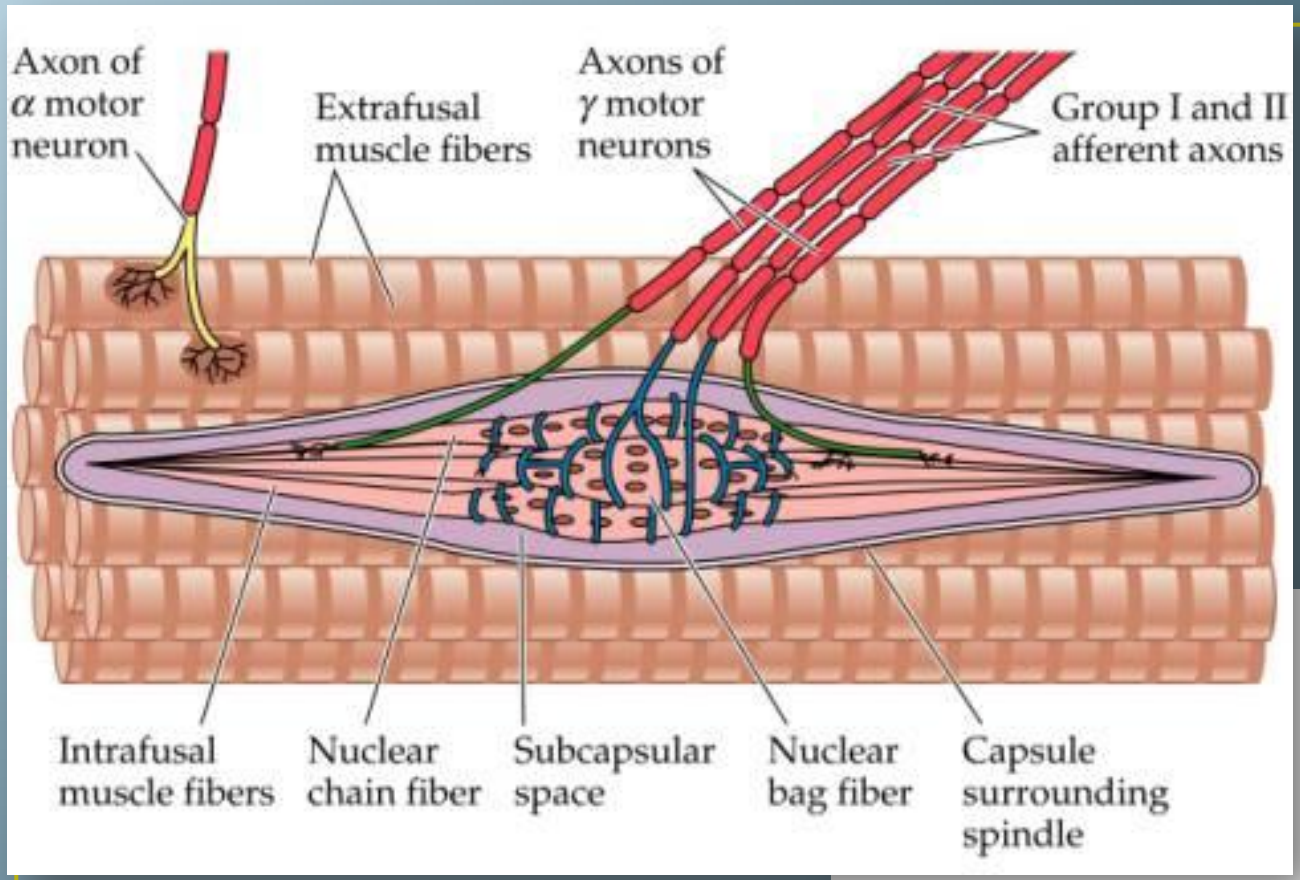

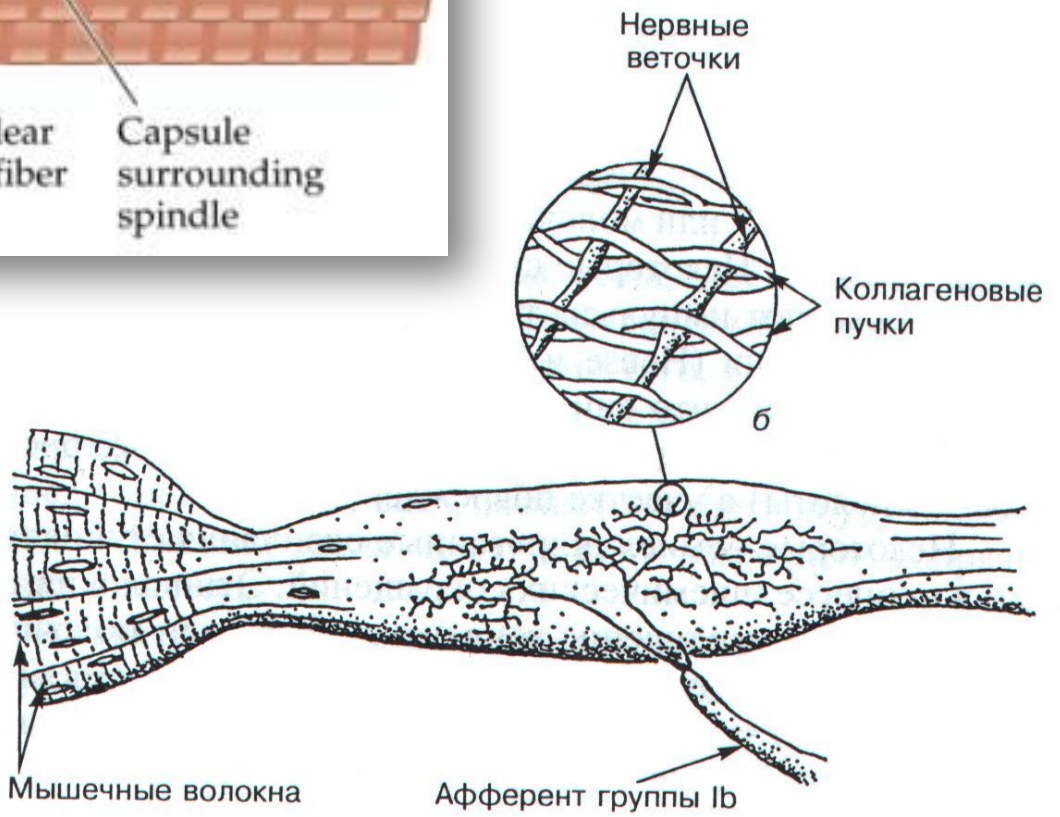

<u>Проприорецепторы:</u>

- ***Мышечное веретено***
- ***Сухожильный орган Гольджи***

5. Кожное чувство

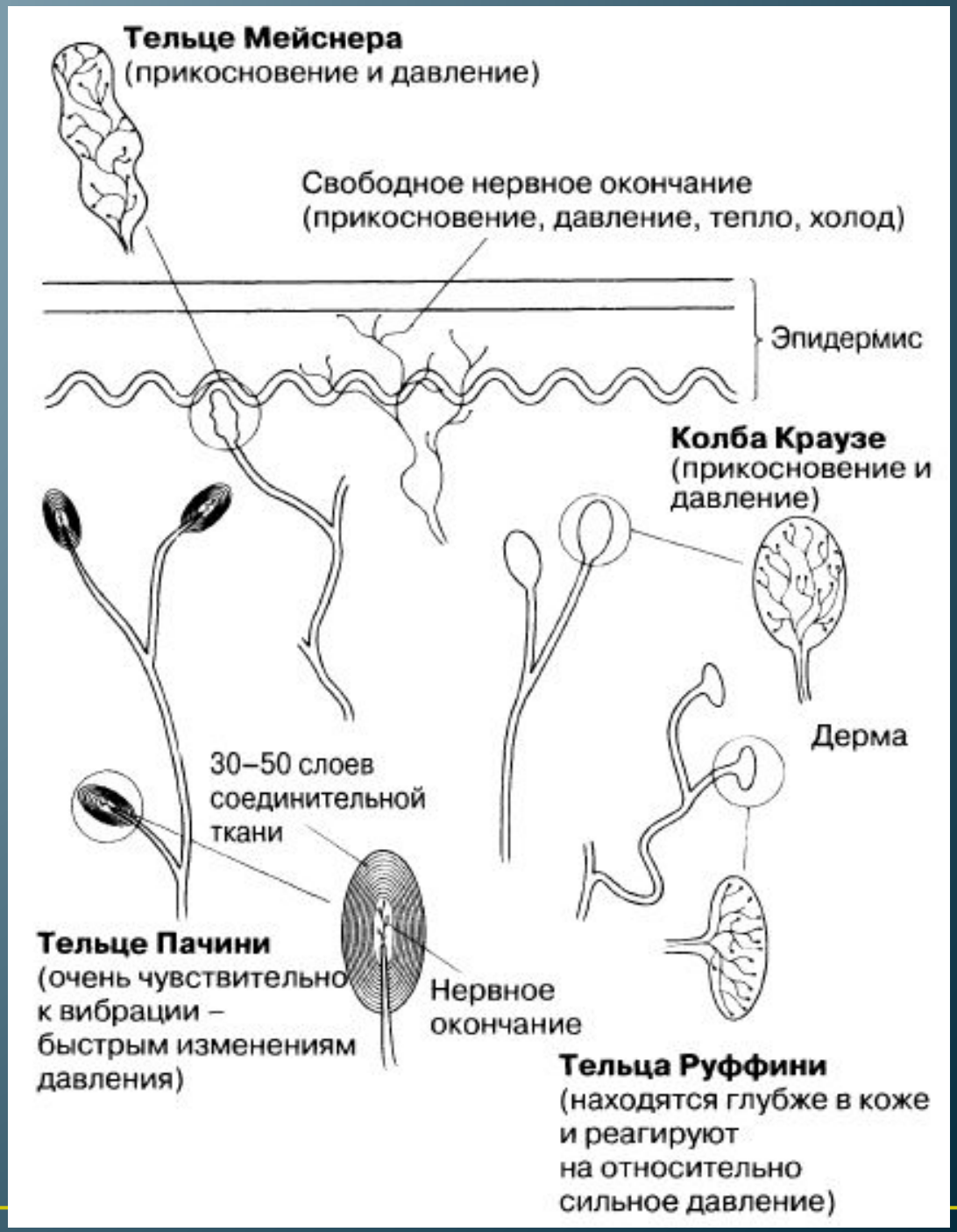

5. Обонятельный анализатор

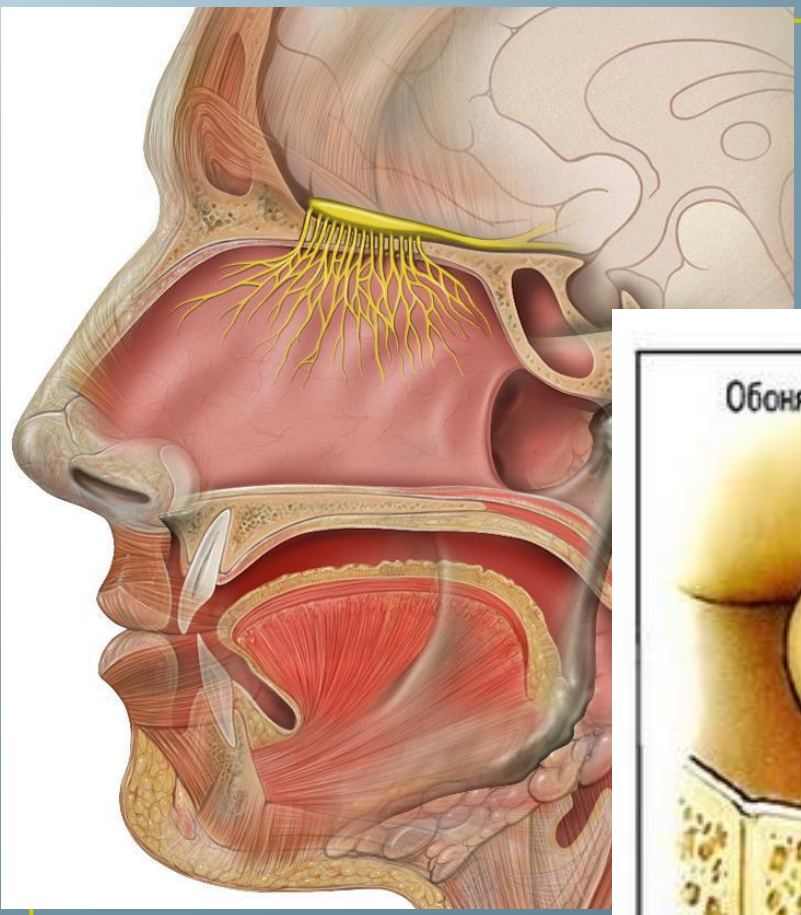

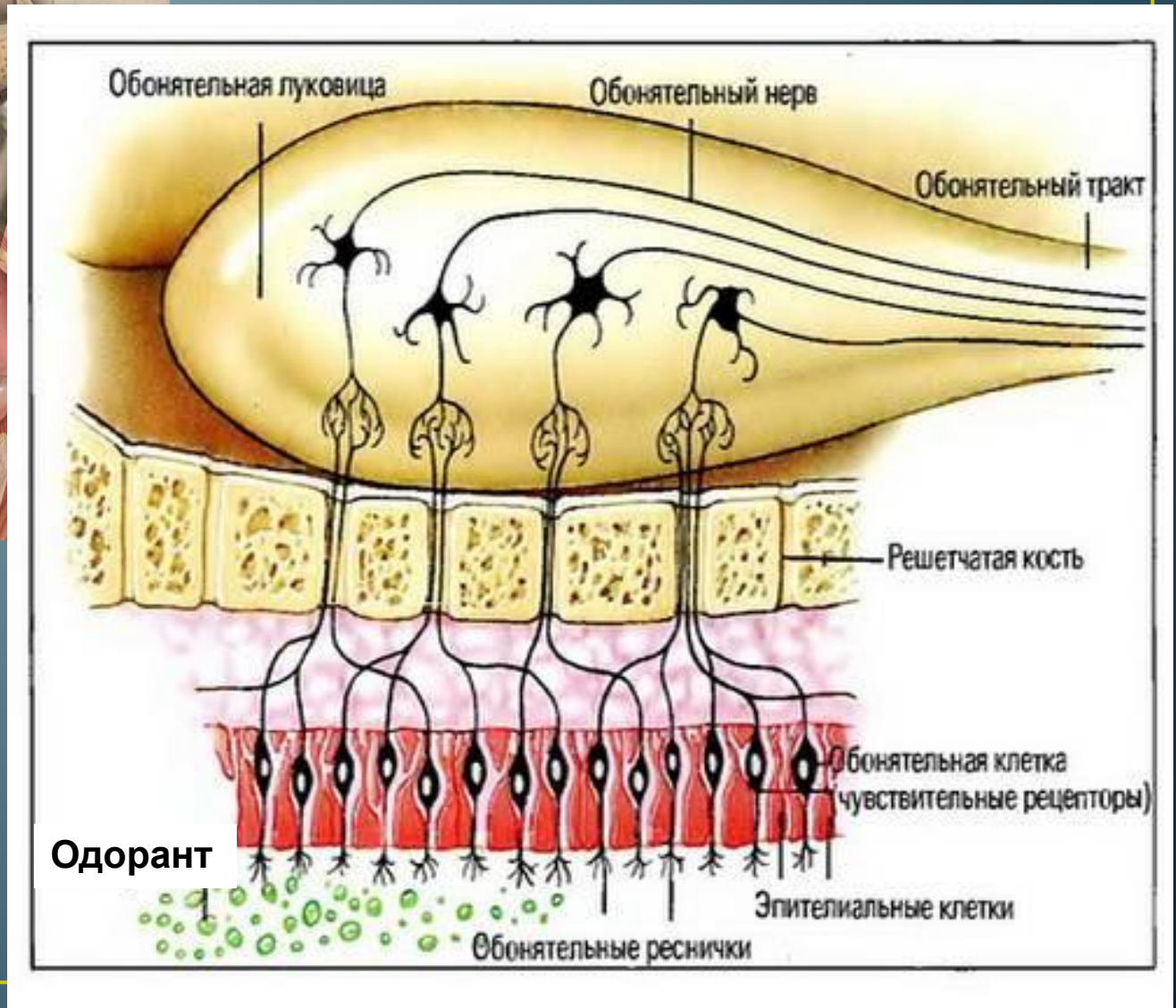

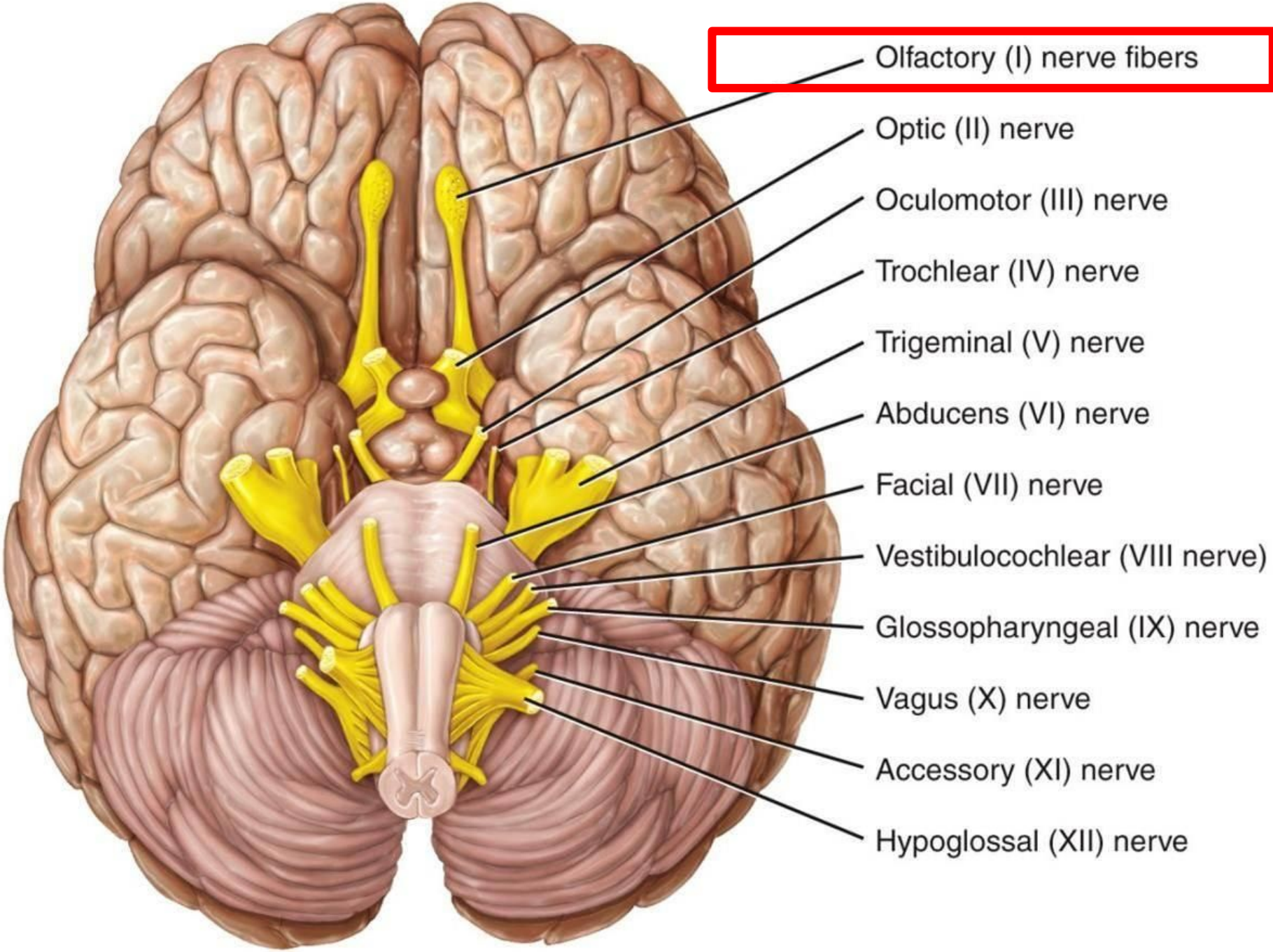
Olfactory (I) nerve fibers
Optic (II) nerve
Oculomotor (III) nerve
Trochlear (IV) nerve
Trigeminal (V) nerve
Abducens (VI) nerve
Facial (VII) nerve
Vestibulocochlear (VIII nerve)
Glossopharyngeal (IX) nerve
Vagus (X) nerve
Accessory (XI) nerve
Hypoglossal (XII) nerve

5. Вкусовой анализатор

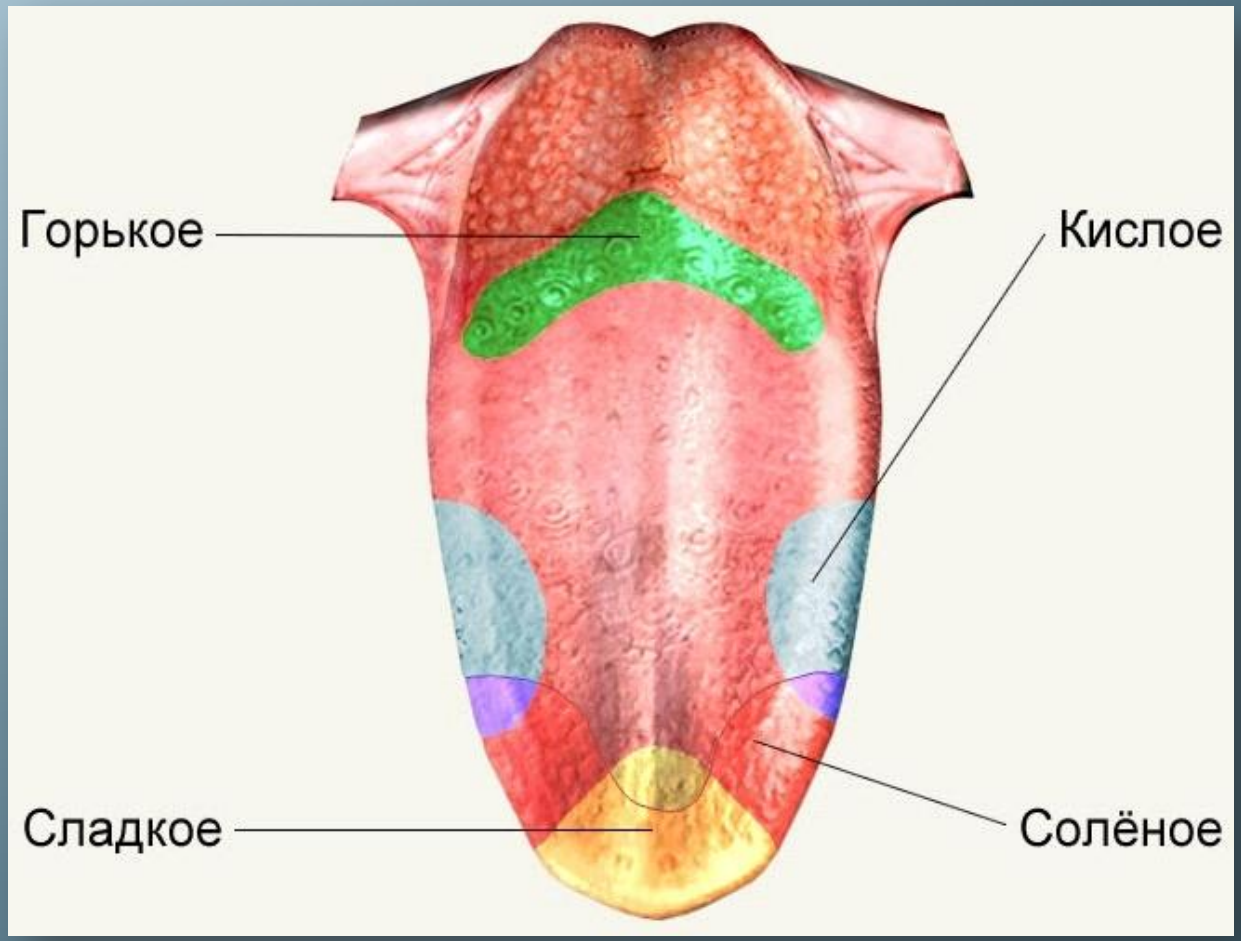

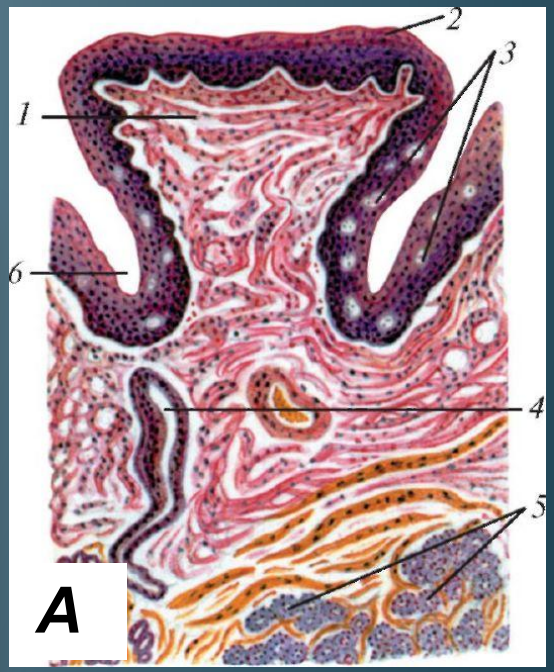

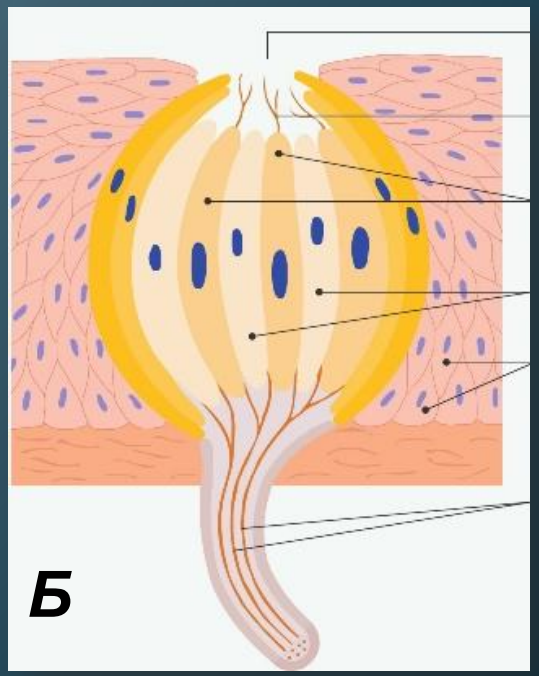

- ***Вкусовой сосочек - А***
- ***Вкусовая почка (луковица) - Б***