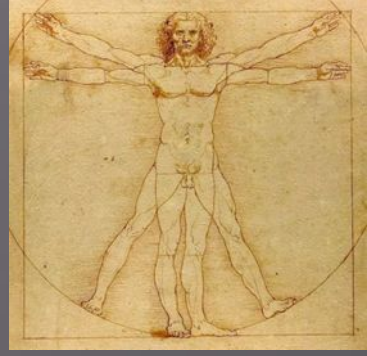

ЦЕНТРАЛЬНАЯ НЕРВНАЯ СИСТЕМА

Спинной мозг

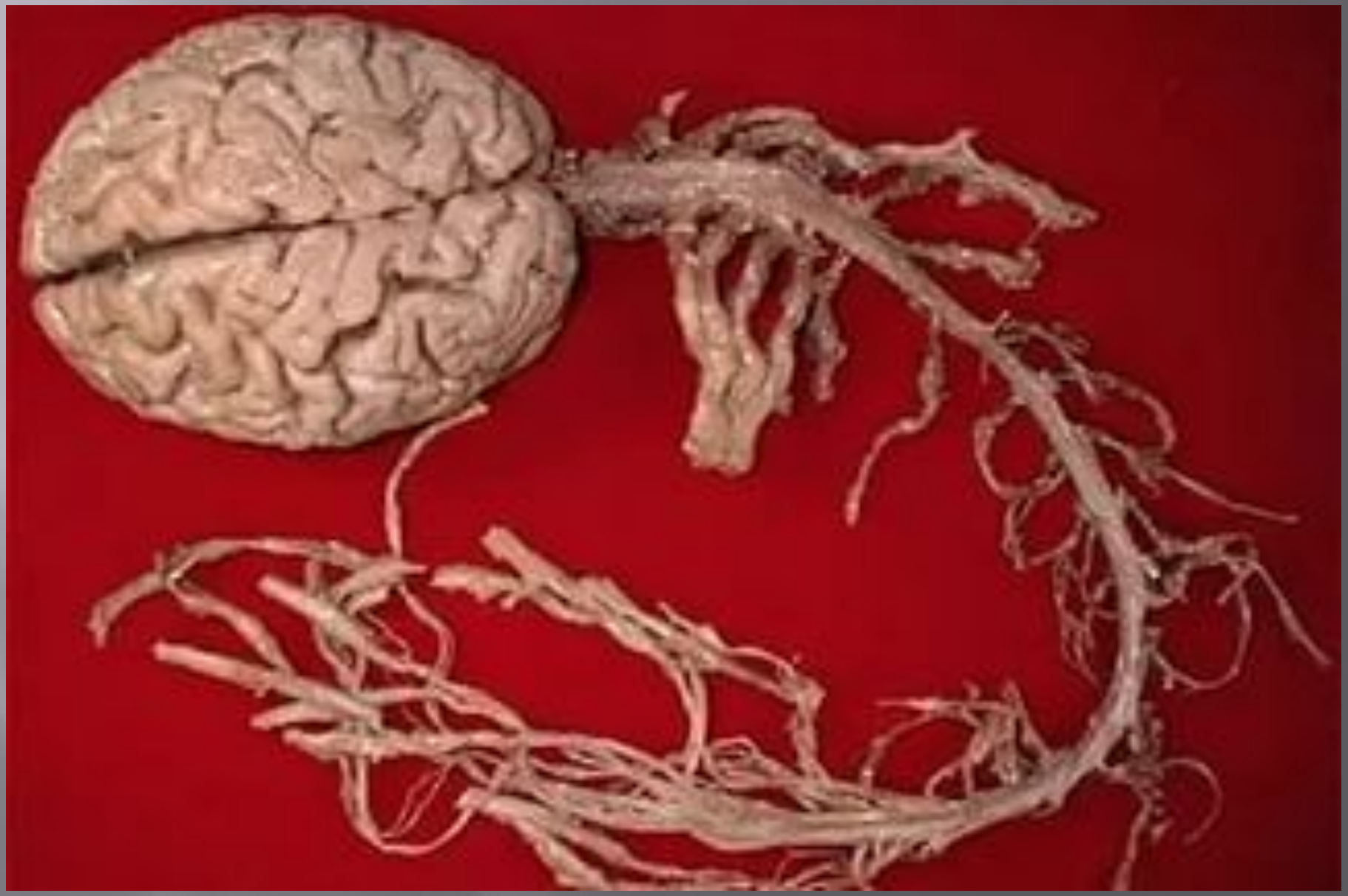

Отделы позвоночника

Строение позвонка

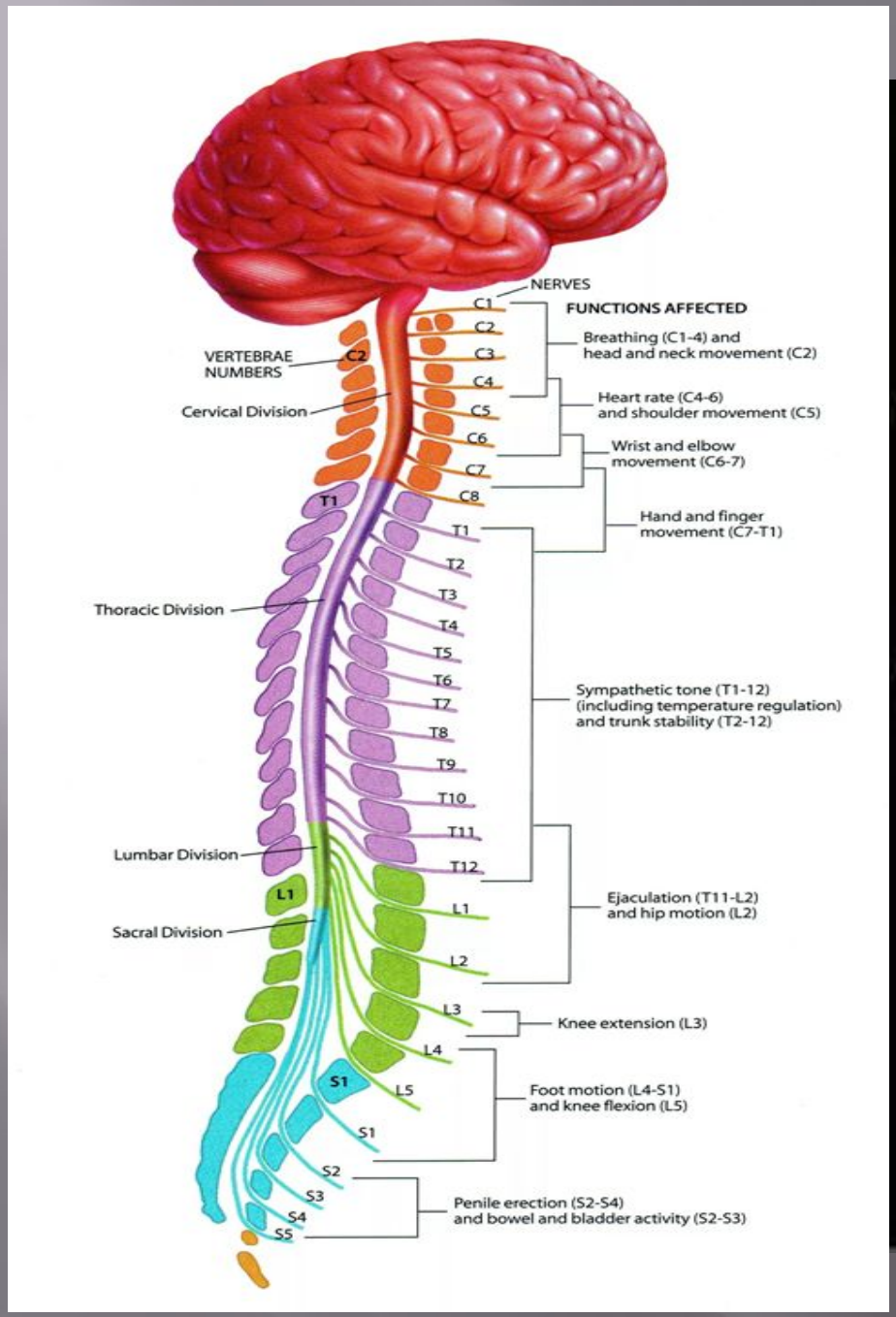

Спинной мозг (*medulla spinalis*)

- Участок спинного мозга с парой корешков - сегмент спинного мозга.
- Сегменты:
  - Шейные (8)
  - Грудные (12)
  - Поясничные (5)
  - Крестцовые (5)
  - Копчиковый (1)

Спинной мозг.
Передняя поверхность.

- **Обозначения**:
  1.Продолговатый мозг.
  2.Шейное утолщение спинного мозга.
  3.Передняя срединная щель.
  4.Переднелатеральная борозда.
  5.Пояснично-крестцовое утолщение.
  6.Мозговой конус.

MyShared

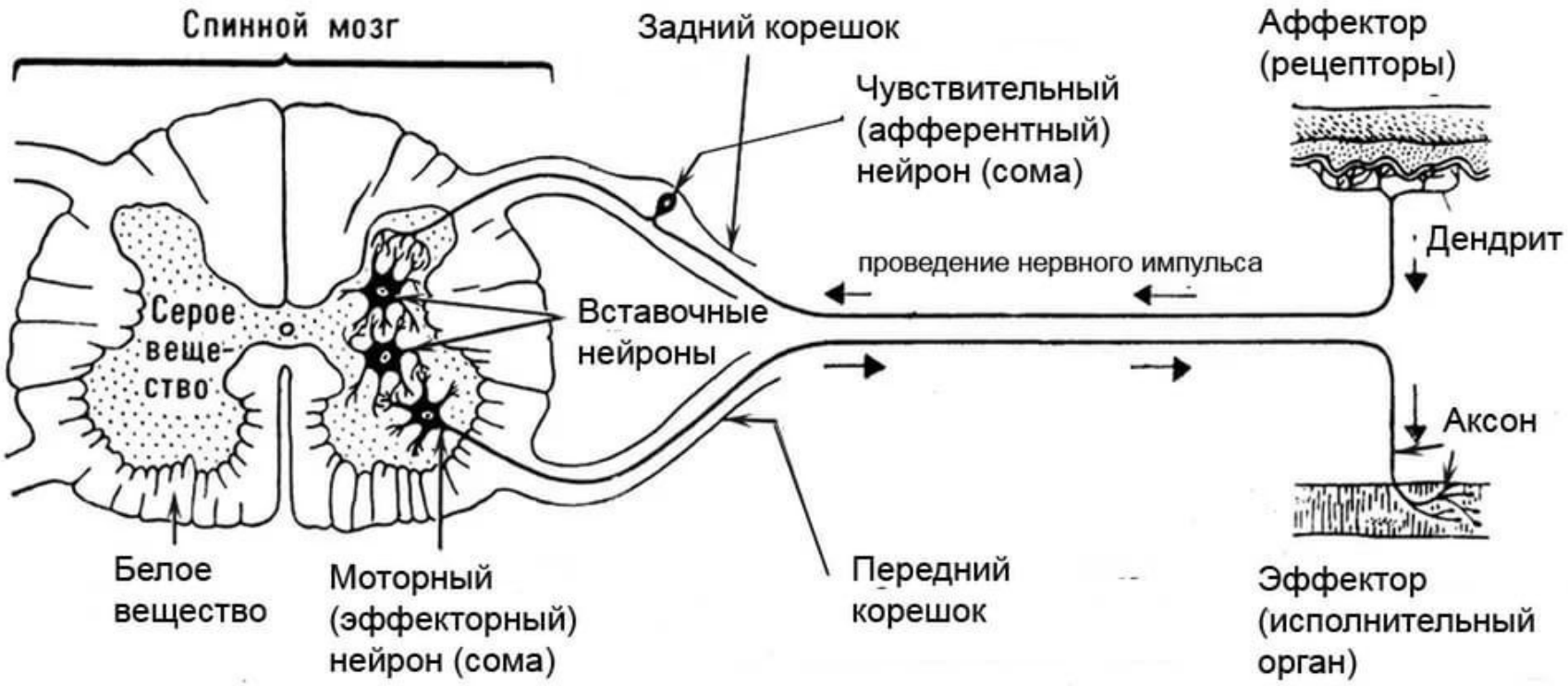
Спинной мозг
Задний корешок
Аффектор
(рецепторы)
Чувствительный
(афферентный)
нейрон (сома)
Дендрит
проведение нервного импульса
Серое
веще-
ство
Вставочные
нейроны
Аксон
Белое
вещество
Моторный
(эффекторный)
нейрон (сома)
Передний
корешок
Эффектор
(исполнительный
орган)

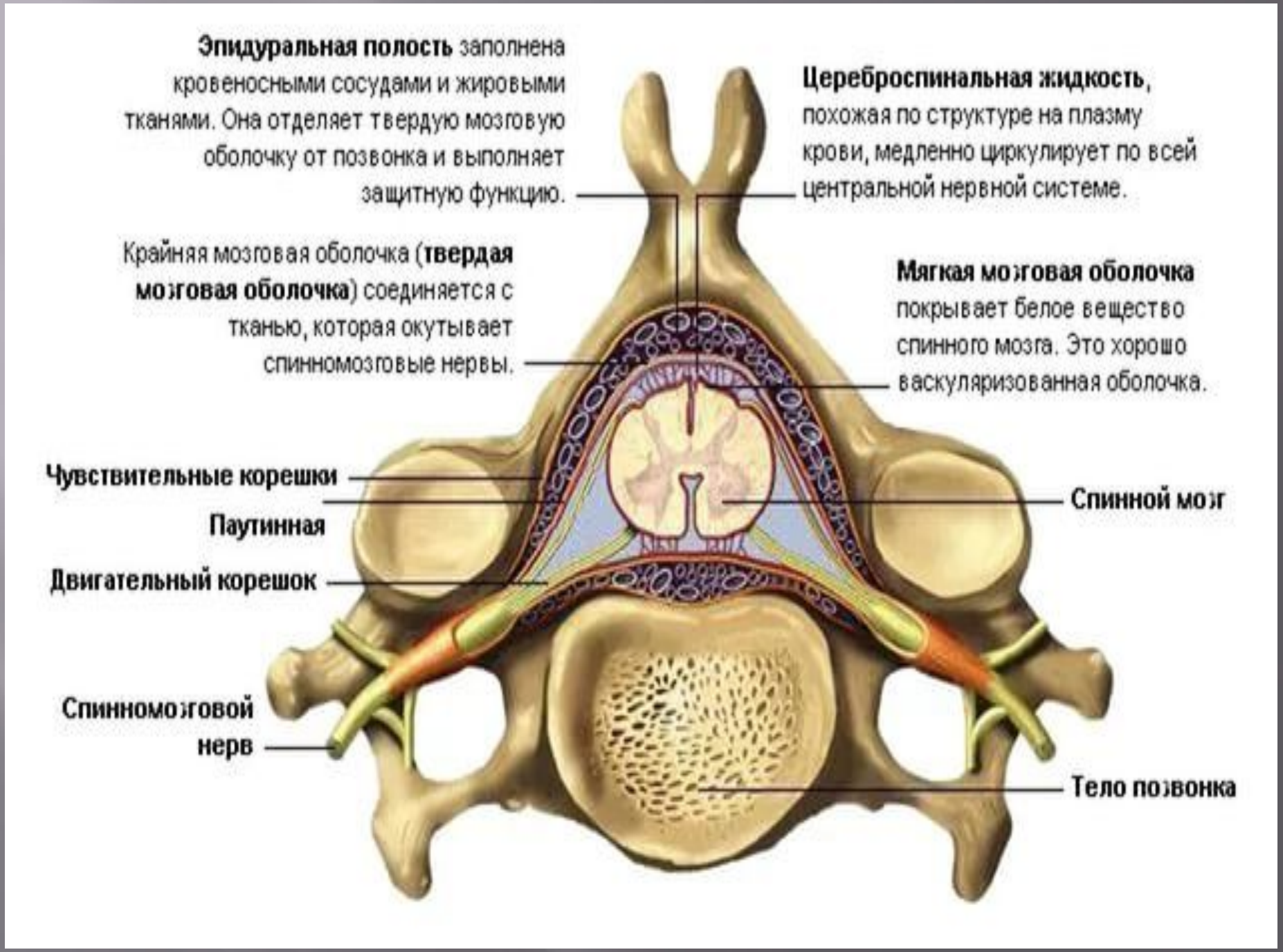
Эпидуральная полость заполнена кровеносными сосудами и жировыми тканями. Она отделяет твердую мозговую оболочку от позвонка и выполняет защитную функцию.
Цереброспинальная жидкость, похожая по структуре на плазму крови, медленно циркулирует по всей центральной нервной системе.
Крайняя мозговая оболочка (**твердая мозговая оболочка**) соединяется с тканью, которая окутывает спинномозговые нервы.
Мягкая мозговая оболочка покрывает белое вещество спинного мозга. Это хорошо васкуляризованная оболочка.
Чувствительные корешки
Паутинная
Двигательный корешок
Спинной мозг
Спинномозговой нерв
Тело позвонка

Спинномозговой нерв
Спинной мозг
Позвоночник

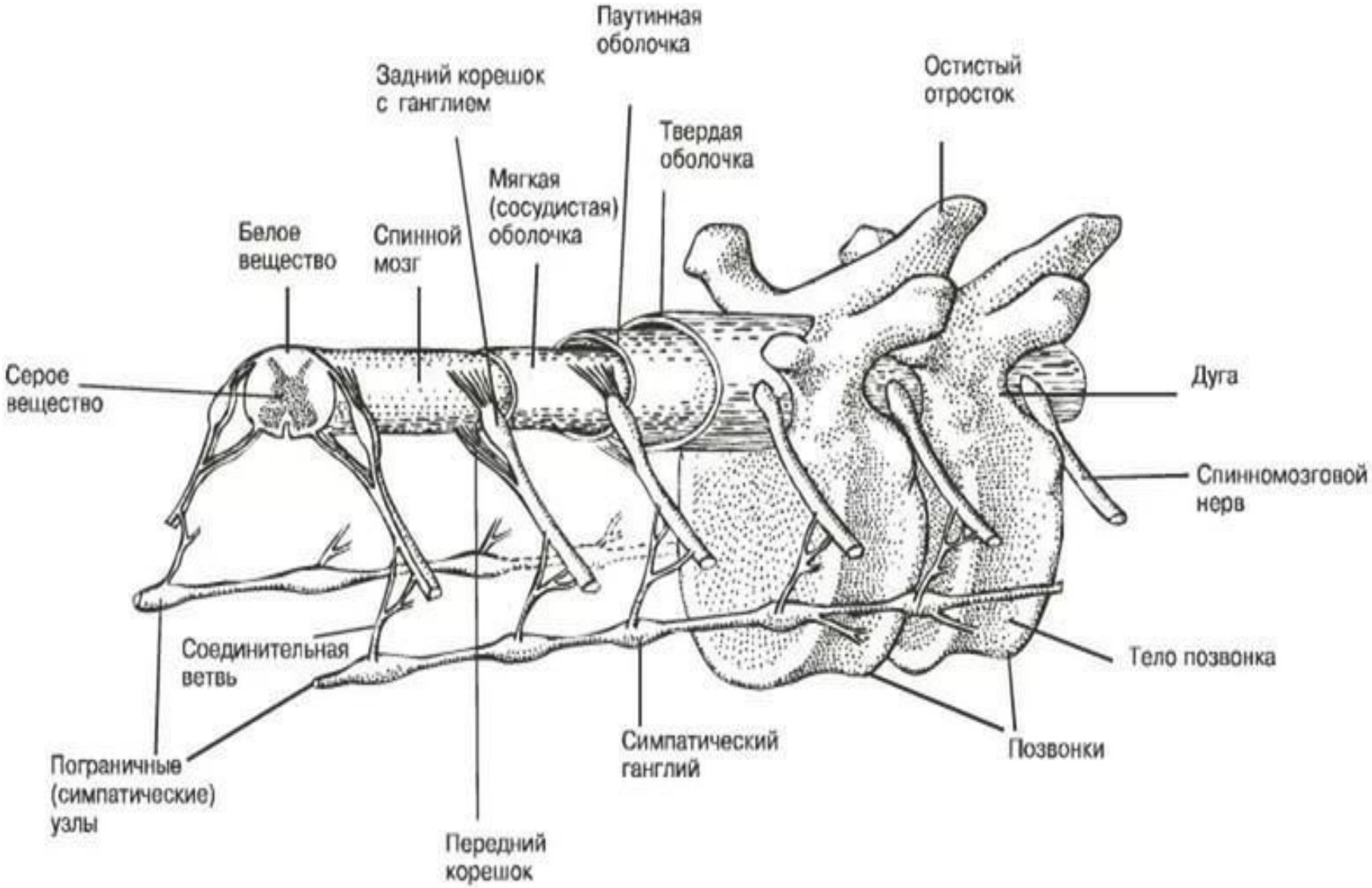
Паутинная оболочка
Задний корешок с ганглием
Остистый отросток
Твердая оболочка
Мягкая (сосудистая) оболочка
Белое вещество
Спинной мозг
Серое вещество
Дуга
Спинномозговой нерв
Соединительная ветвь
Тело позвонка
Симпатический ганглий
Позвонки
Пограничные (симпатические) узлы
Передний корешок

СТРОЕНИЕ СПИННОГО МОЗГА

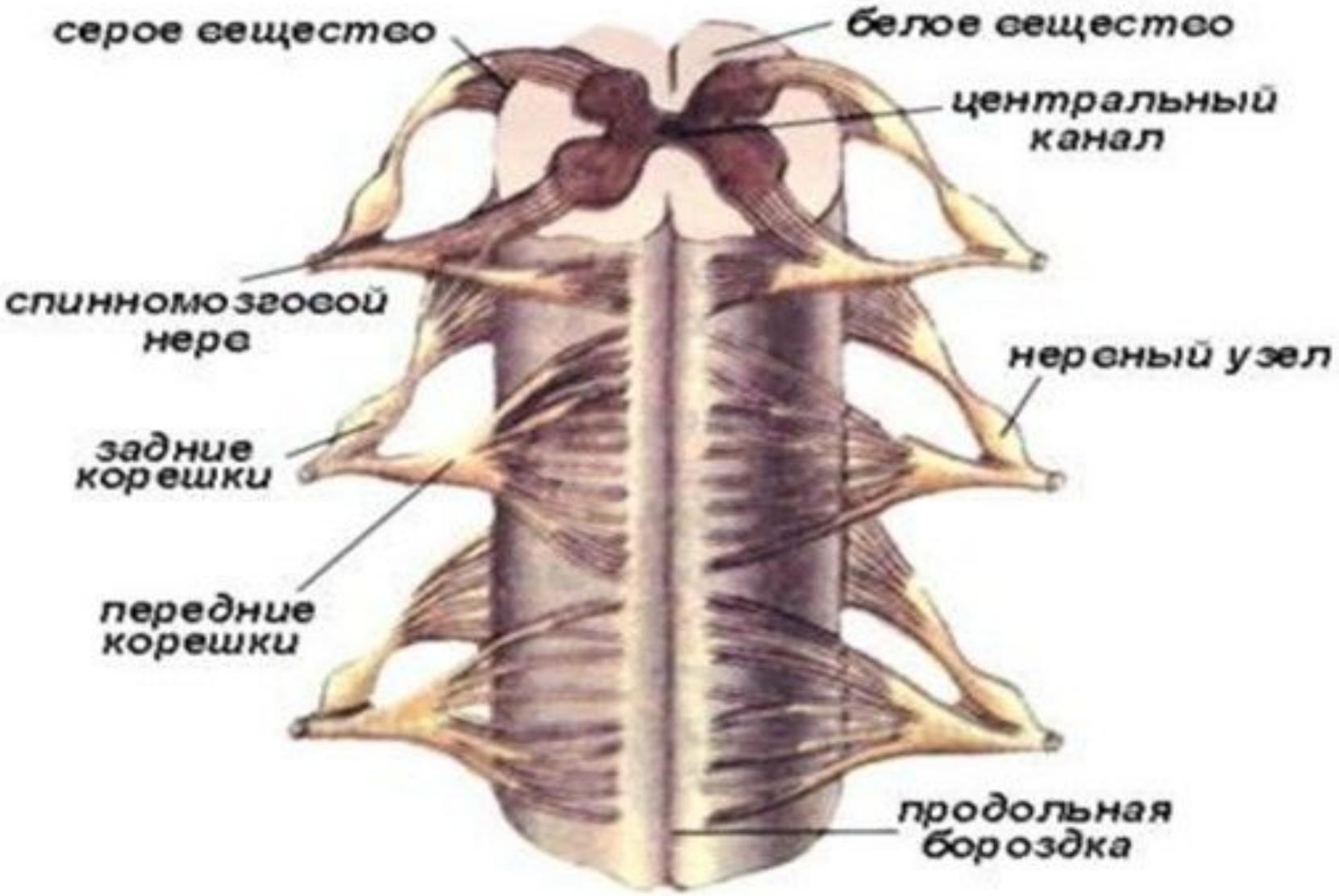

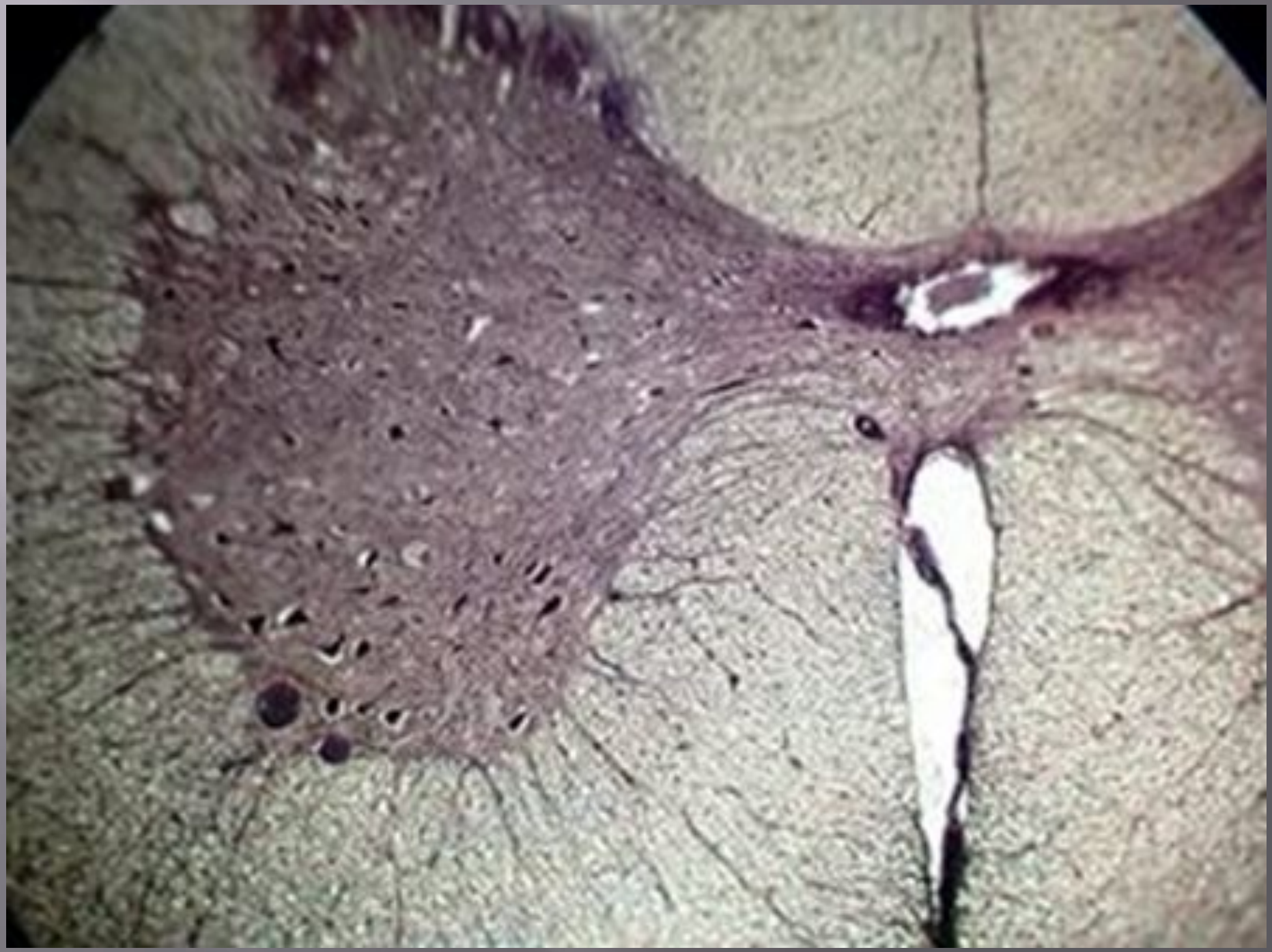

ВИД СПЕРЕДИ

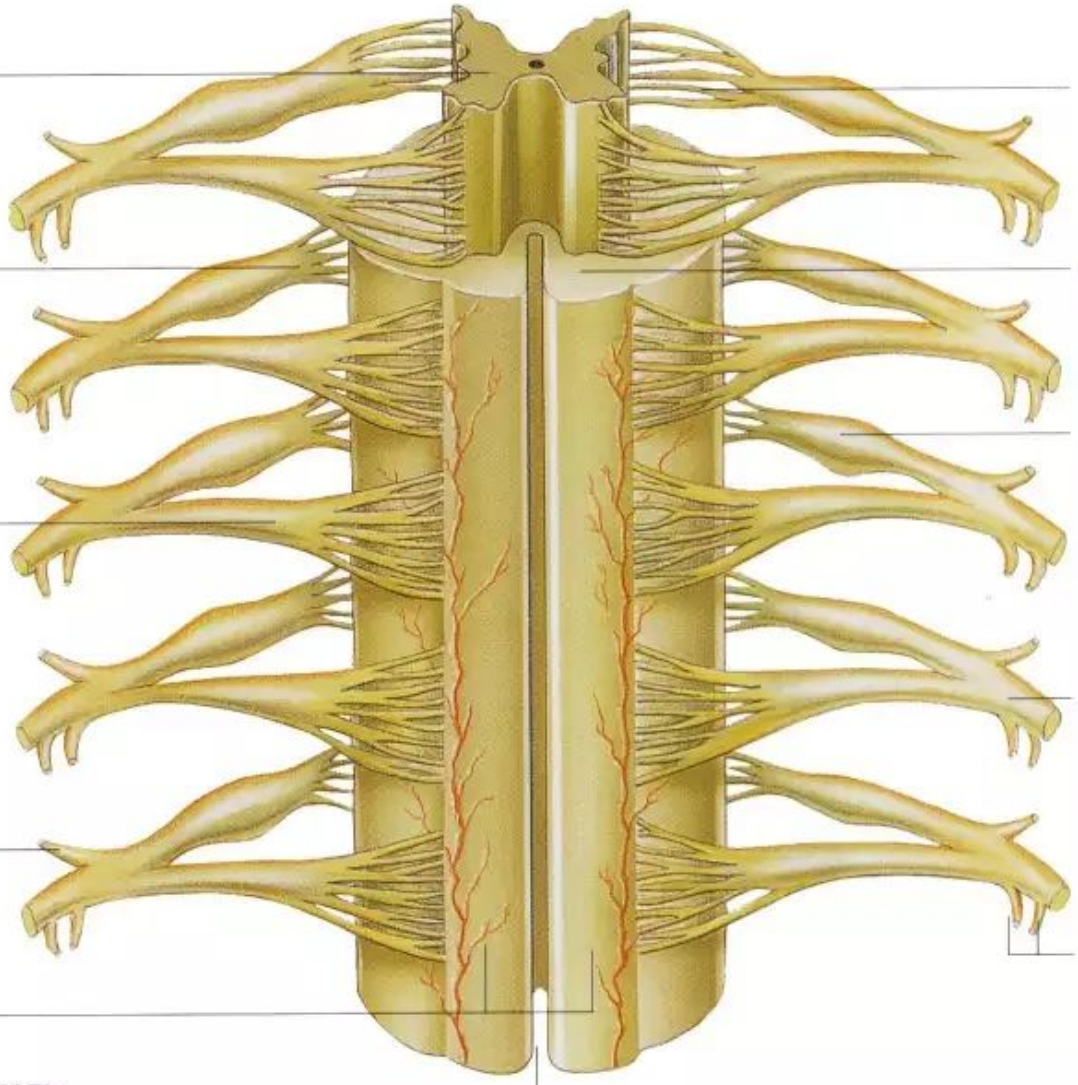

Серое вещество
Нервные клетки и поддерживающие их клетки невроглии

Задний корешок спинномозгового нерва
Проводит сигналы от рецепторов в спинной мозг

Передний корешок спинномозгового нерва
Проводит сигналы от спинного мозга

Задняя ветвь спинномозгового нерва
Иннервирует мышцы и кожу спины

Передние канатики

Передняя срединная щель
По ней проходит передняя спинномозговая артерия

Пучки заднего корешка
Отходят от спинного мозга и образуют задний корешок спинномозгового нерва

Белое вещество
Продольно расположенные нервные волокна

Задний спинномозговой узел
Набор тел нервных клеток чувствительных нервов

Передняя ветвь спинномозгового нерва
Иннервирует конечности и переднюю часть туловища

Сообщающиеся серая и белая ветви
Принадлежат автономной (вегетативной) нервной системе, регулирующей непроизвольные (автоматические) движения мышц

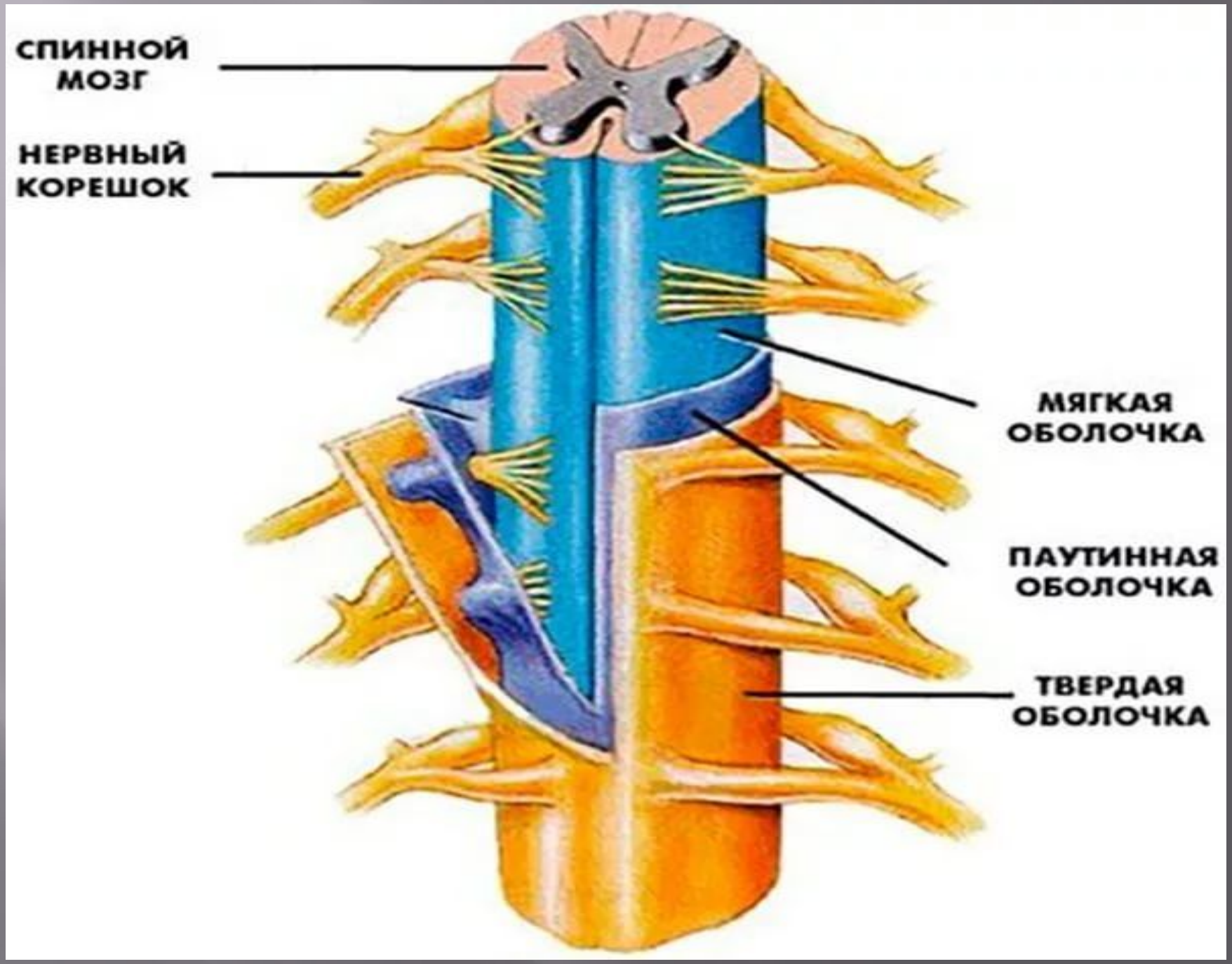
СПИННОЙ МОЗГ
НЕРВНЫЙ КОРЕШОК
МЯГКАЯ ОБОЛОЧКА
ПАУТИННАЯ ОБОЛОЧКА
ТВЕРДАЯ ОБОЛОЧКА

Строение и функции спинного мозга

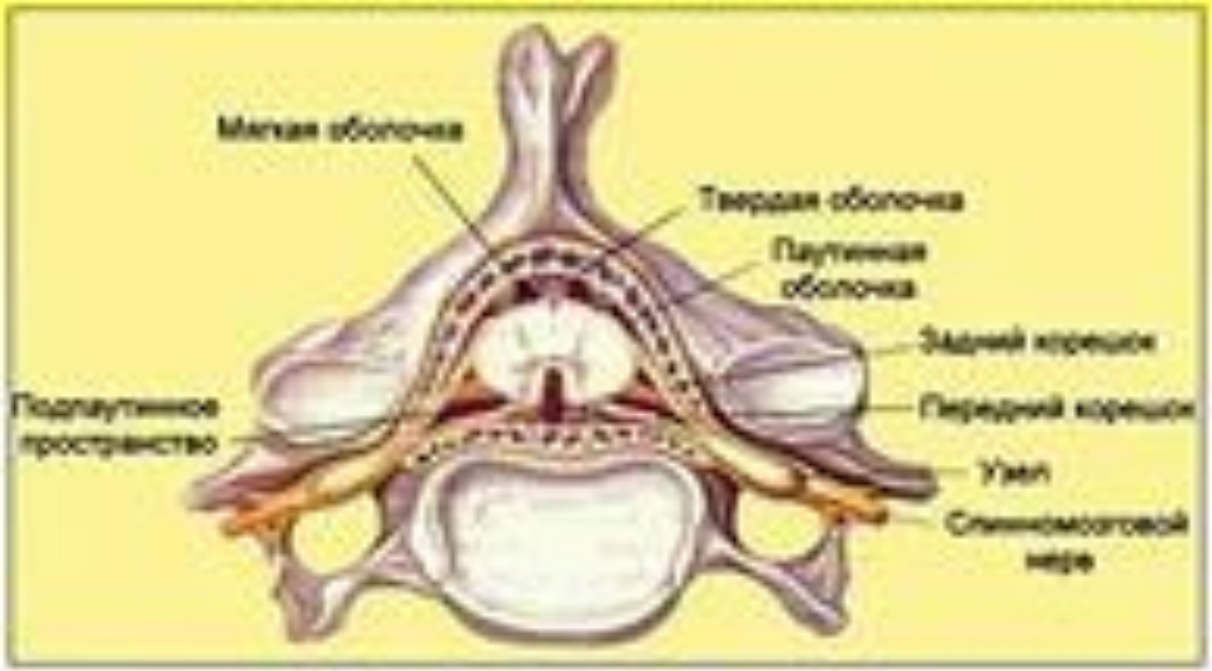

Спинной мозг покрыт *тремя оболочками*: снаружи соединительнотканная плотная, затем паутинная и под ней сосудистая.
От спинного мозга отходят *31 пара смешанных спинномозговых нервов*. Каждый нерв начинается *двумя корешками*, передним (двигательным), в котором находятся отростки двигательных нейронов и вегетативные волокна, и задним (чувствительным), по которому возбуждение передается к спинному мозгу.

MyShared

Функции спинного мозга

Проводниковая функция.

Восходящие пути

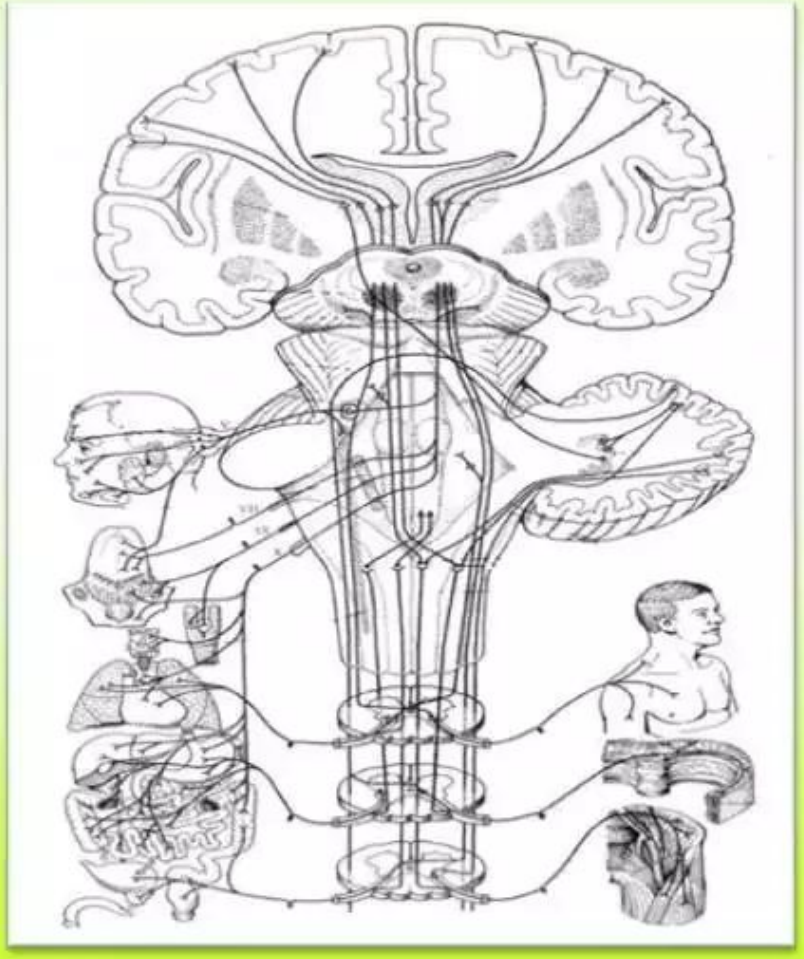

Нисходящие пути

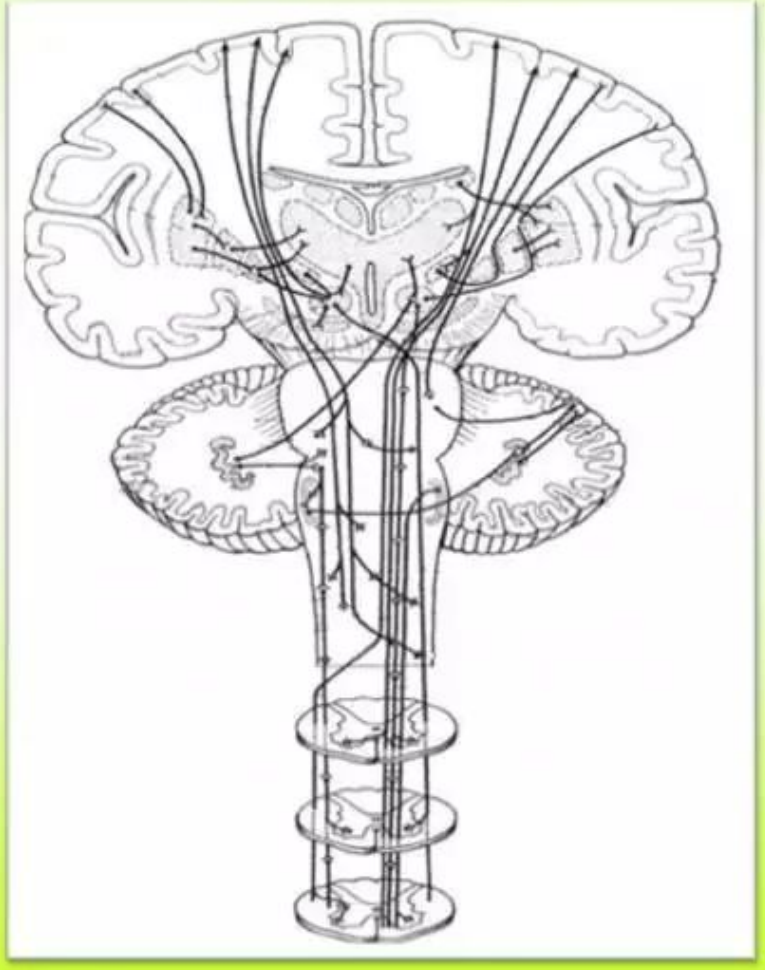

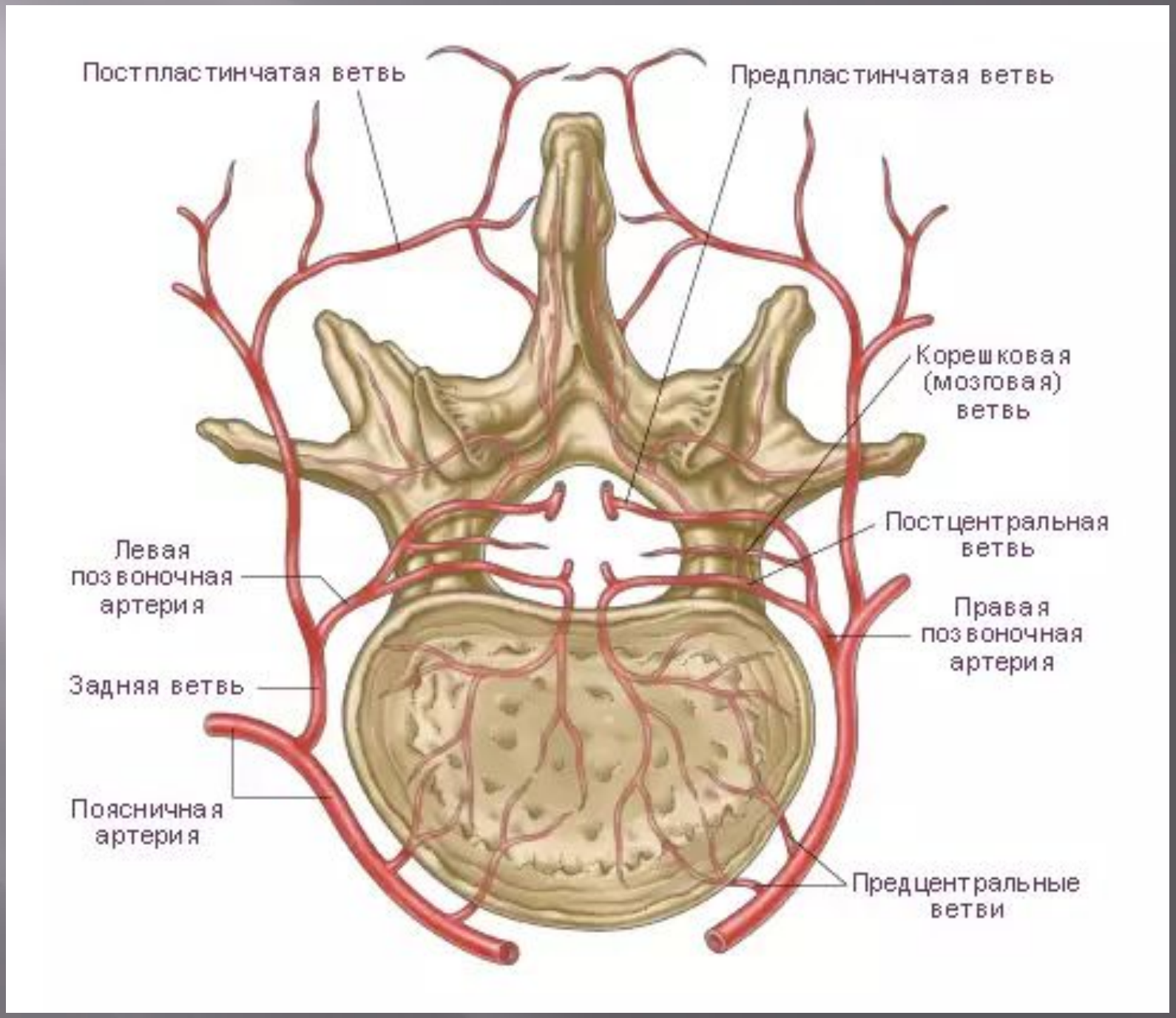
Постпластинчатая ветвь
Предпластинчатая ветвь
Корешковая (мозговая) ветвь
Постцентральная ветвь
Левая позвоночная артерия
Правая позвоночная артерия
Задняя ветвь
Поясничная артерия
Предцентральные ветви

Ножевое ранение спинного мозга

Сотрясение спинного мозга

Разрыв спинного мозга

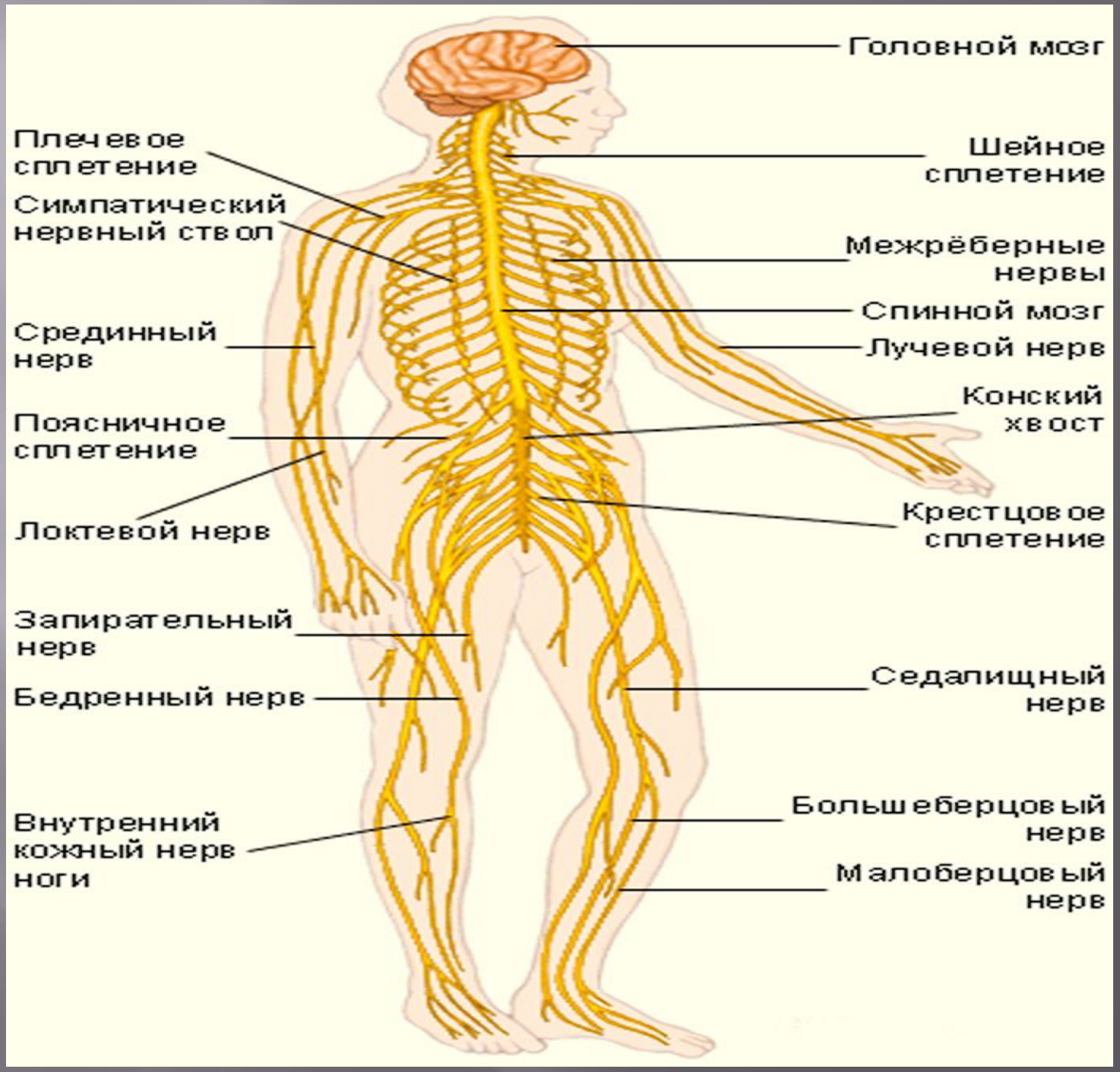
Головной мозг
Плечевое сплетение
Шейное сплетение
Симпатический нервный ствол
Межрёберные нервы
Спинной мозг
Срединный нерв
Лучевой нерв
Конский хвост
Поясничное сплетение
Крестцовое сплетение
Локтевой нерв
Запирательный нерв
Седалищный нерв
Бедренный нерв
Большеберцовый нерв
Внутренний кожный нерв ноги
Малоберцовый нерв

Спинномозговые нервы (*nervus spinalis*)

Ветви:

Передние ветви

Ветви шейных, поясничных, крестцовых, копчиковых сегментов образуют сплетения. Ветви грудных нервов сохраняют упорядоченность, идут в межреберных промежутках и иннервируют кожу и мышцы передней и переднебоковой стенок туловища

Оболочечные ветви

Иннервируют оболочки спинного мозга

Задние ветви

Проходят между поперечными отростками пары позвонков в область спины. Иннервируют кожу и глубокие мышцы спины (разгибатели туловища)

PPt4WEB.ru

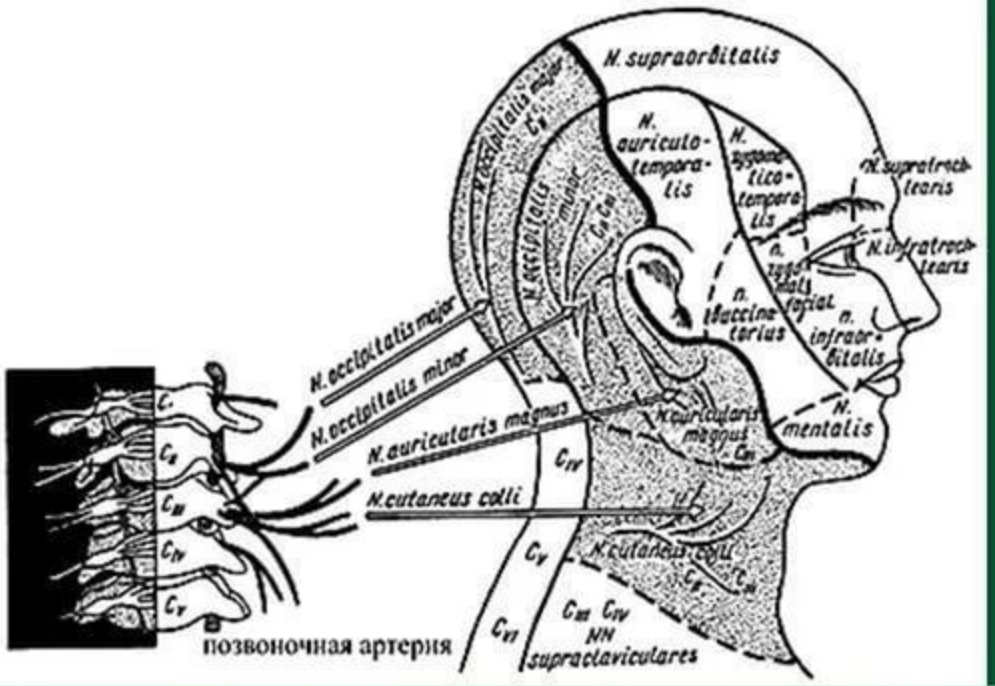

Шейное сплетение

Чувствительный пучок

Нервы	Область иннервации
Малый затылочный нерв	Кожа затылочной области
Большой ушной нерв	Ушная раковина, наружный слуховой проход
Поперечный нерв шеи	Кожа передней области шеи, чувствительная иннервация подкожной мышцы шеи
Надключичные нервы	Кожа боковой области шеи над ключицей и грудной стенки ниже ключицы

MyShared

Плечевое сплетение (*plexus brachiales*)

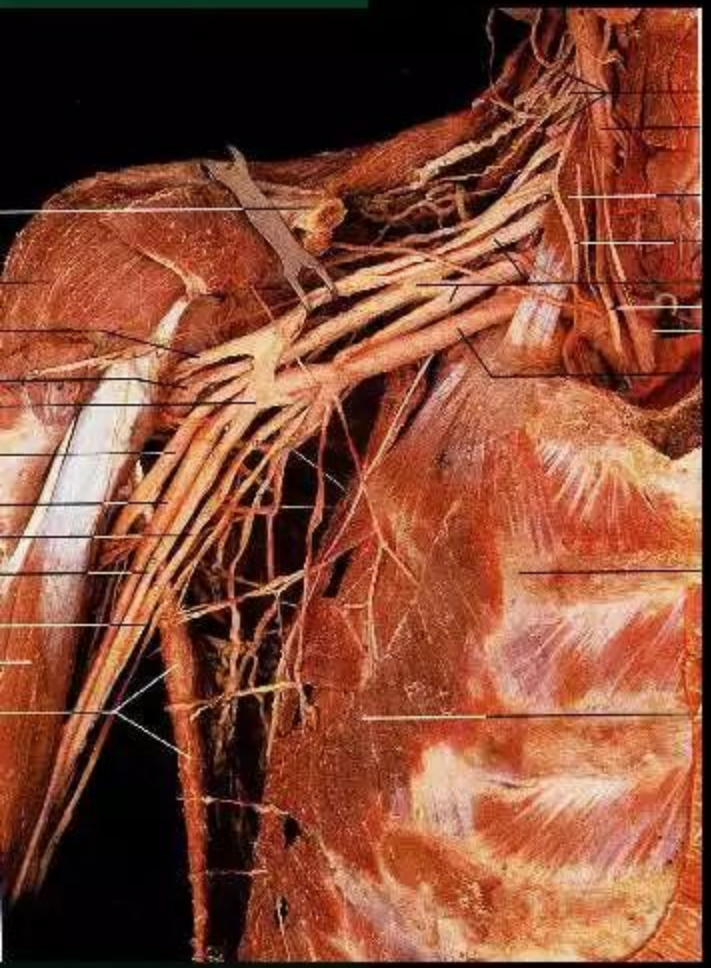

- Образовано передними ветвями 5-8 шейных СМН

Пучки плечевого сплетения

- Надключичные (короткие) нервы
- Подключичные (длинные) нервы
  - Медиальный пучок
  - Задний пучок
  - Латеральный пучок

Поясничное сплетение (*plexus lumbales*)

Нервы	Вид	Область иннервации
Подвзошно подчревный нерв	С	Д: Мышцы: поперечная, внутренняя и наружная косые живота, прямая живота. Ч: Кожа передней брюшной стенки над лобком и верхнелатеральной частью бедра
Подвзошно-паховый нерв	С	Ч: Кожа паховой области лобка, мошонки (у мужчин), большой половой губы (у женщин), верхнемедиальной поверхности бедра. Д: Наружная внутренняя косые мышцы живота, поперечная мышца живота
Бедренно-половой нерв	С	Кожа бедра ниже паховой связки Кожа мошонки, оболочки яичка, мышца, поднимающая яичко, круглая связка матки, кожа больших половых губ

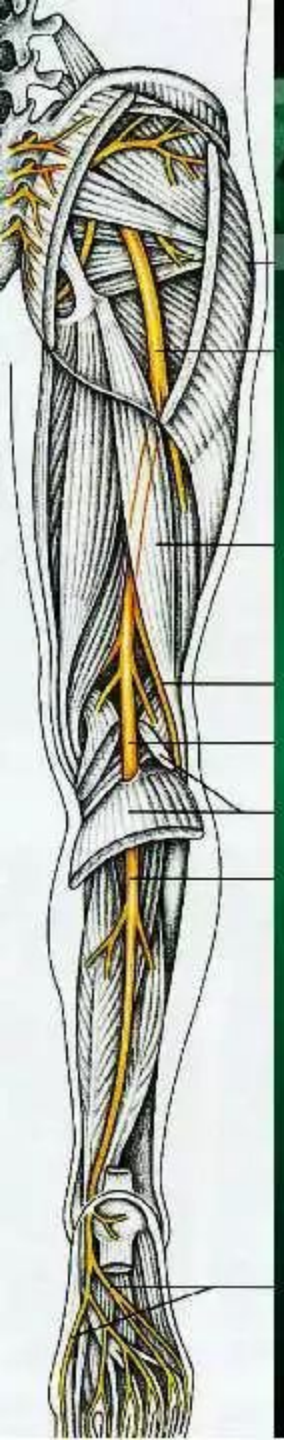

Крестцовое сплетение
Длинные нервы

Нервы	Вид	Область иннервации
Задний кожный нерв бедра	Ч	Кожа ягодичной области, промежности, задней поверхности бедра, включая подколенную ямку
Седалищный нерв	С	Мышцы: полусухожильная, полуперепончатая, двуглавая бедра, задняя часть большой приводящей.

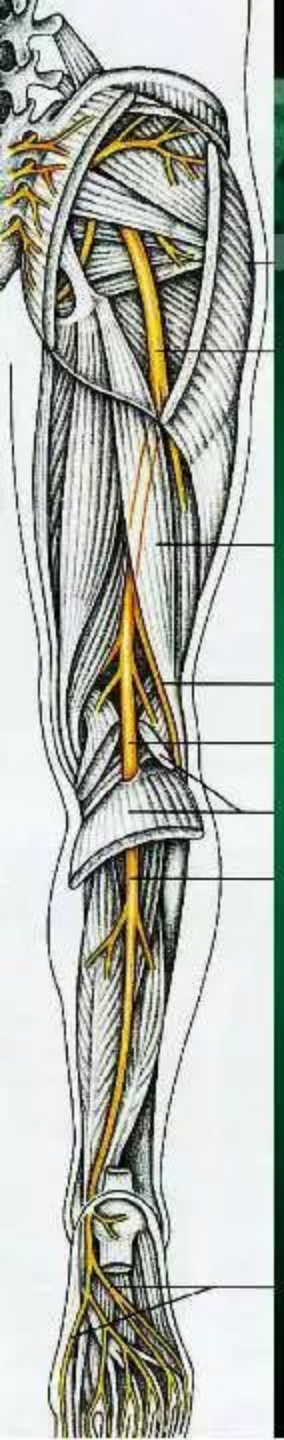

Крестцовое сплетение

Короткие нервы

Нервы	Вид	Область иннервации
Внутренний запирательный нерв	Д	Мышцы: грушевидная, внутренняя запирательная, верхняя и нижняя близнецовые, квадратная бедра
Грушевидный нерв	Д	
Нерв квадратной мышцы бедра	Д	
Верхний ягодичный нерв	Д	Мышцы: средняя и малая ягодичные, напрягающая широкую фасцию бедра
Нижний ягодичный нерв	Д	Большая ягодичная мышца, капсула тазобедренного сустава
Половой нерв	С	Мышцы промежности, сфинктер мочеиспускательного канала. Кожа промежности в окружности заднего прохода, задняя поверхность мошонки (больших половых губ), спинки и головки полового члена