

Список литературы

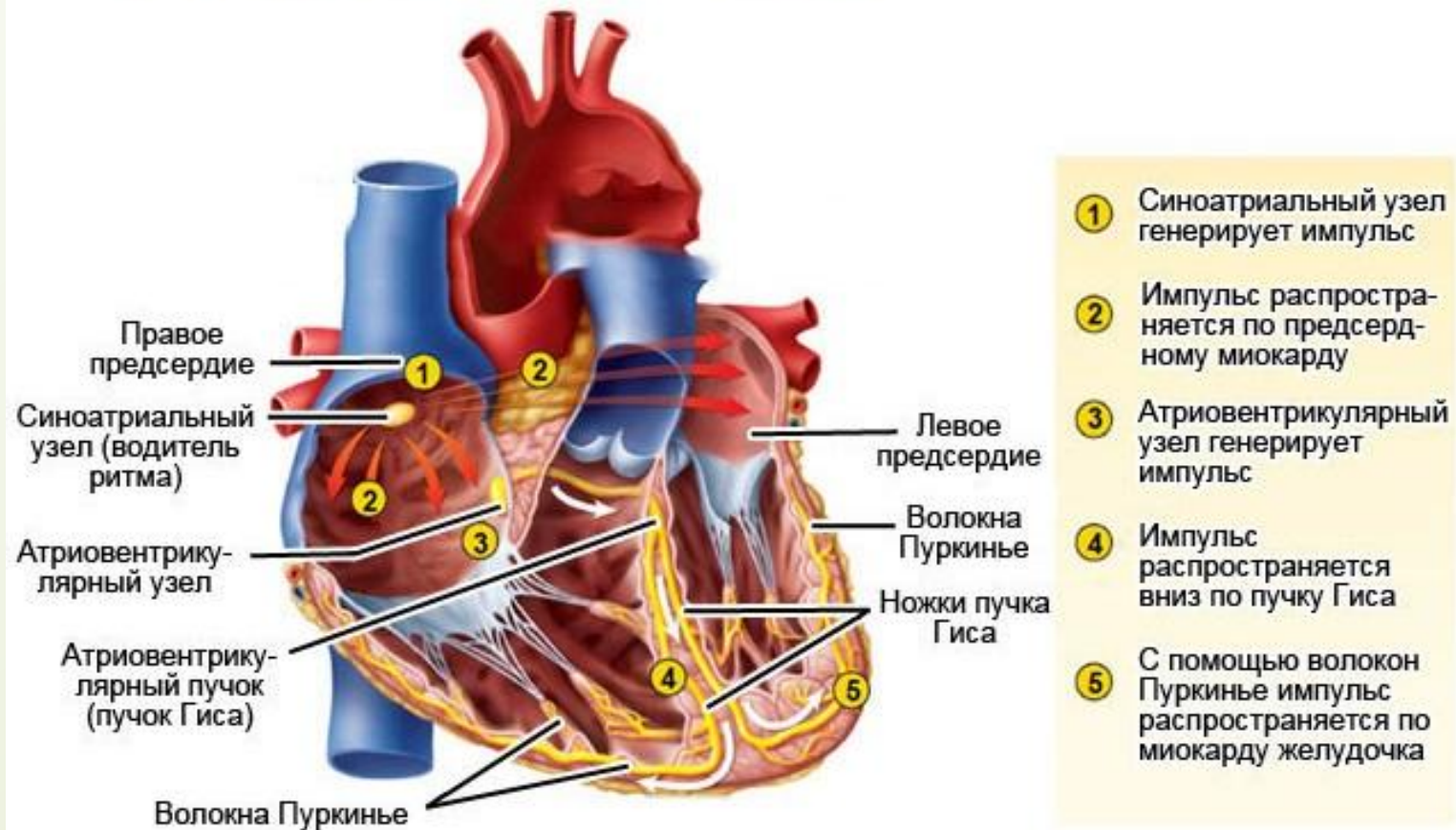
1. Схемотехника радиоизотопных кардиостимуляторов, Белов А. Ф., Леонов А. Ф., М., Энергоатомиздат, 1987 г.
2. Электрокардиотерапия. Технические аспекты, Шальдах М., Санкт-Петербург, «Печатный двор», 1992 г.
3. Программируемая электростимуляция сердца, Бридикис Ю. Ю., Дрогальцев А. Д., Сиртис П. П., «Медицина», 1989 г.
4. Электрокардиограмма при электростимуляции сердца, Григоров С. С., Вотчал Ф. Б., Костылева О. В., «Медицина», Москва, 1990 г.
5. Электромедицинская аппаратура. Ливенсон А. Р., Медицина, Москва, 1981 г.
6. Электронная аппаратура для стимуляции органов и тканей, Утямисева И., Воны Н., Энергоатомиздат, 1983 г.

Раздел «ЭЛЕКТРИЧЕСКАЯ СТИМУЛЯЦИЯ СЕРДЦА»

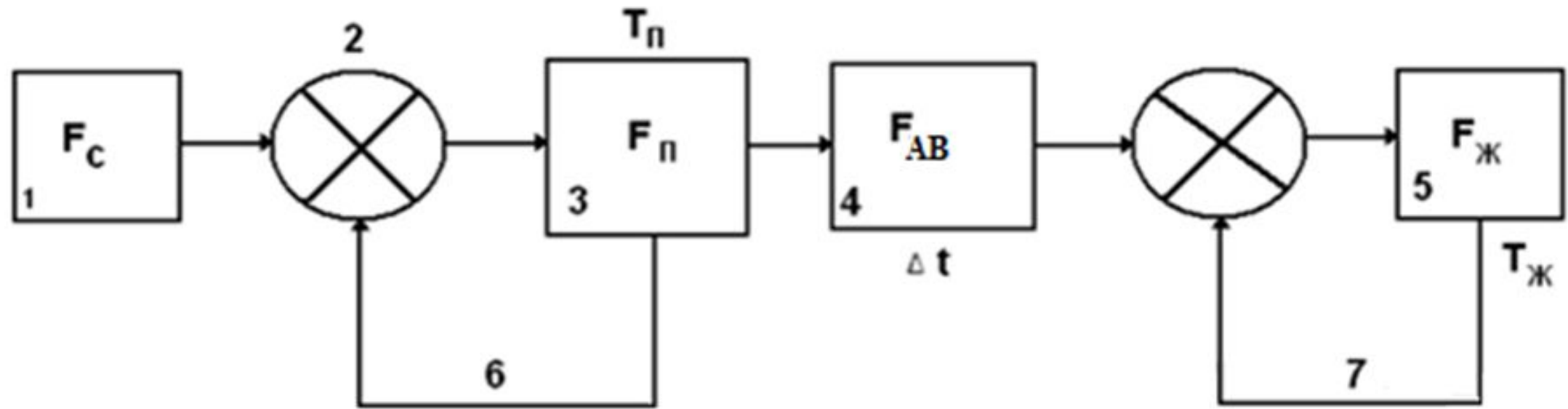
Обзор современных методов и средств электрической стимуляции сердца

1.1. Модель проводящей системы сердца

Проводящая система сердца



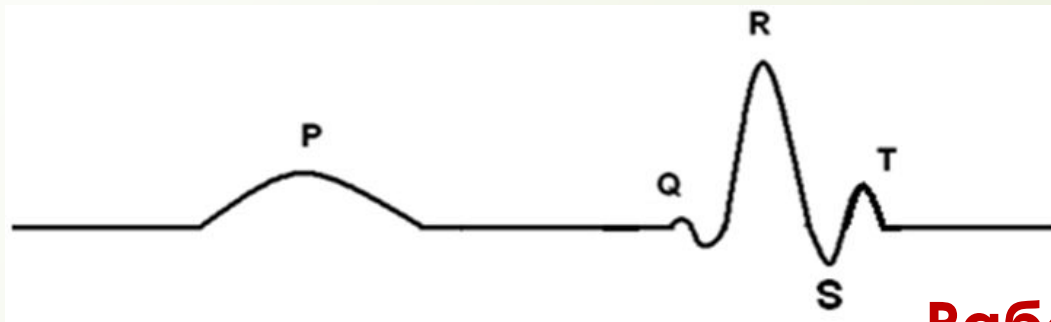
Структура модели проводящей системы сердца



В модели соблюдается условие:

$$F_n > F_{AB} > F_{Ж} > F$$

Представлена ЭКГ – работа всех узлов и связей (2) и (5) в проводящей модели сердца

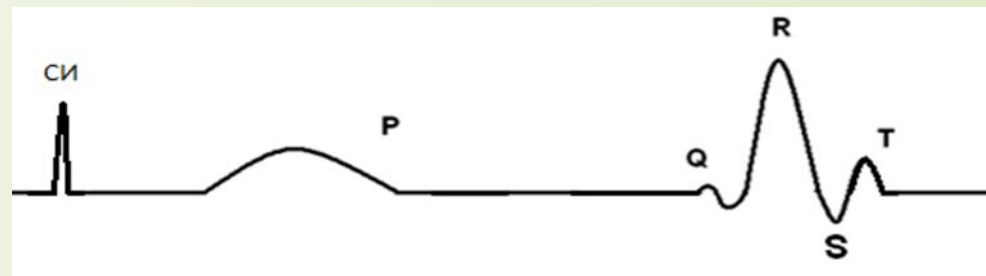


Электрокардиограмма сердца

Работа модели с кардиостимулятором:

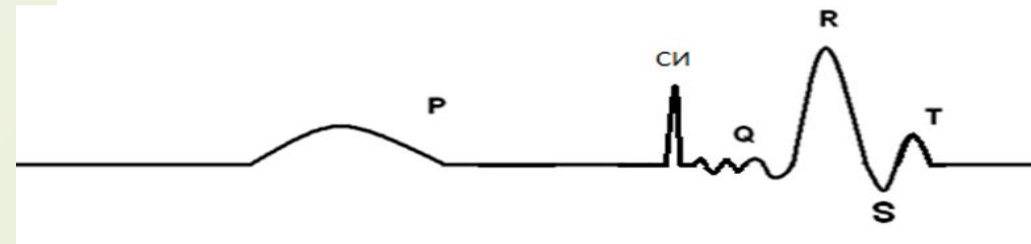
Нарушение работы предсердия

1.



Нарушение работы желудочка

2.



Нарушение работы и предсердия и желудочка

3.

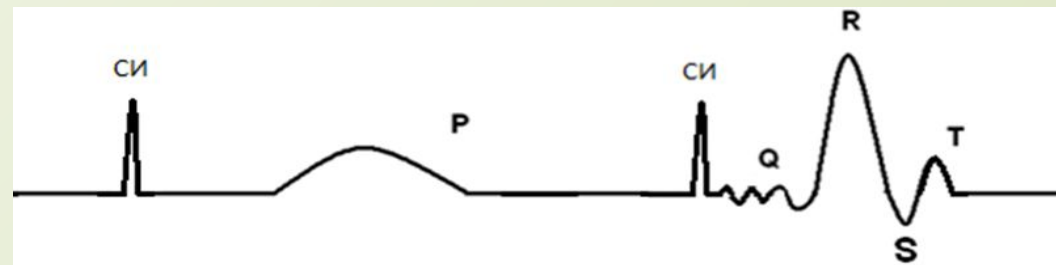


Таблица. Основные методы определения сердечной проводимости:

Метод	Характеристика
Электрокардиография	Позволяет оценить функциональное состояние сердца и выявить большинство сердечных патологий.
УЗИ сердца	Позволяет выявить изменения основных частей проводящей системы сердца, органические поражения миокарда.
Магнитно-резонансная томография (МРТ) сердца	Позволяет детально оценить особенности строения камер сердца и сосудов, исследовать внутрисердечную гемодинамику, функциональные показатели работы сердца, измерить скорость кровотока в крупных сосудах.

1.2. Основные виды электрической стимуляции сердца

Основной задачей электрической стимуляции сердца (ЭСС) является искусственное возбуждение и сокращение сердечной мышцы посредством сформированных электрических импульсов определенной амплитуды, частоты, длительности и формы. Электрическая стимуляция может носить временный характер или быть постоянной.

Существует три вида ЭСС:

- экстренная,
- временная,
- постоянная.

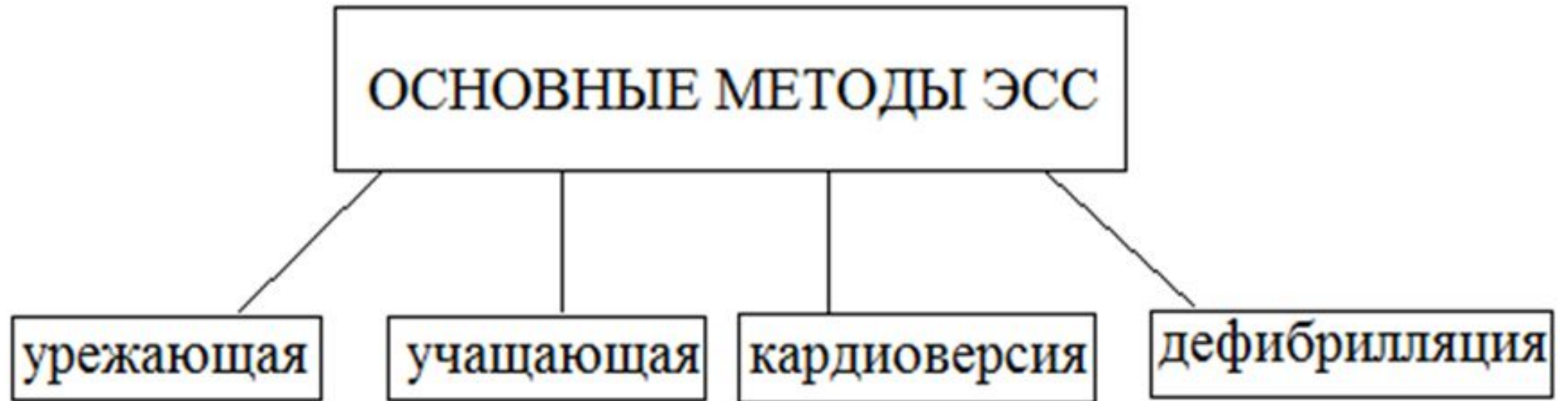Экстренная ЭСС применяется для купирования фибрилляции желудочков и трепетания предсердий. Для купирования используются два основных метода ЭСС дефибрилляция и кардиоверсия.


Временная ЭСС применяется для восстановления нормального функционирования естественного водителя ритма сердца при различных сердечных заболеваниях и осуществляется путем подключения сердца больного к внешнему (находящемуся вне организма пациента) кардиостимулятору. Для нормализации ритма используется основной метод ЭСС урежающий.

Экстренная ЭСС и Временная ЭСС используются в неотложной интенсивной терапии, часто в условиях скорой помощи, в кардиологических отделениях и в отделениях реанимации.

Постоянная ЭСС используется при хронических нарушениях и проводимости ритма сердца. Для этого оперативным способом в организм больного имплантируется кардиостимулятор (КС) и электроды. Для нормализации ритма используется основной метод ЭСС учащающий.

1.3. Основные современные методы ЭСС





Урежающий метод используют при временной ЭСС. В основу этого метода входит применение наружной электрокардиостимуляции (ЭКС).

Этот метод редко используется в клинической практике из-за сложности и опасности процедур.

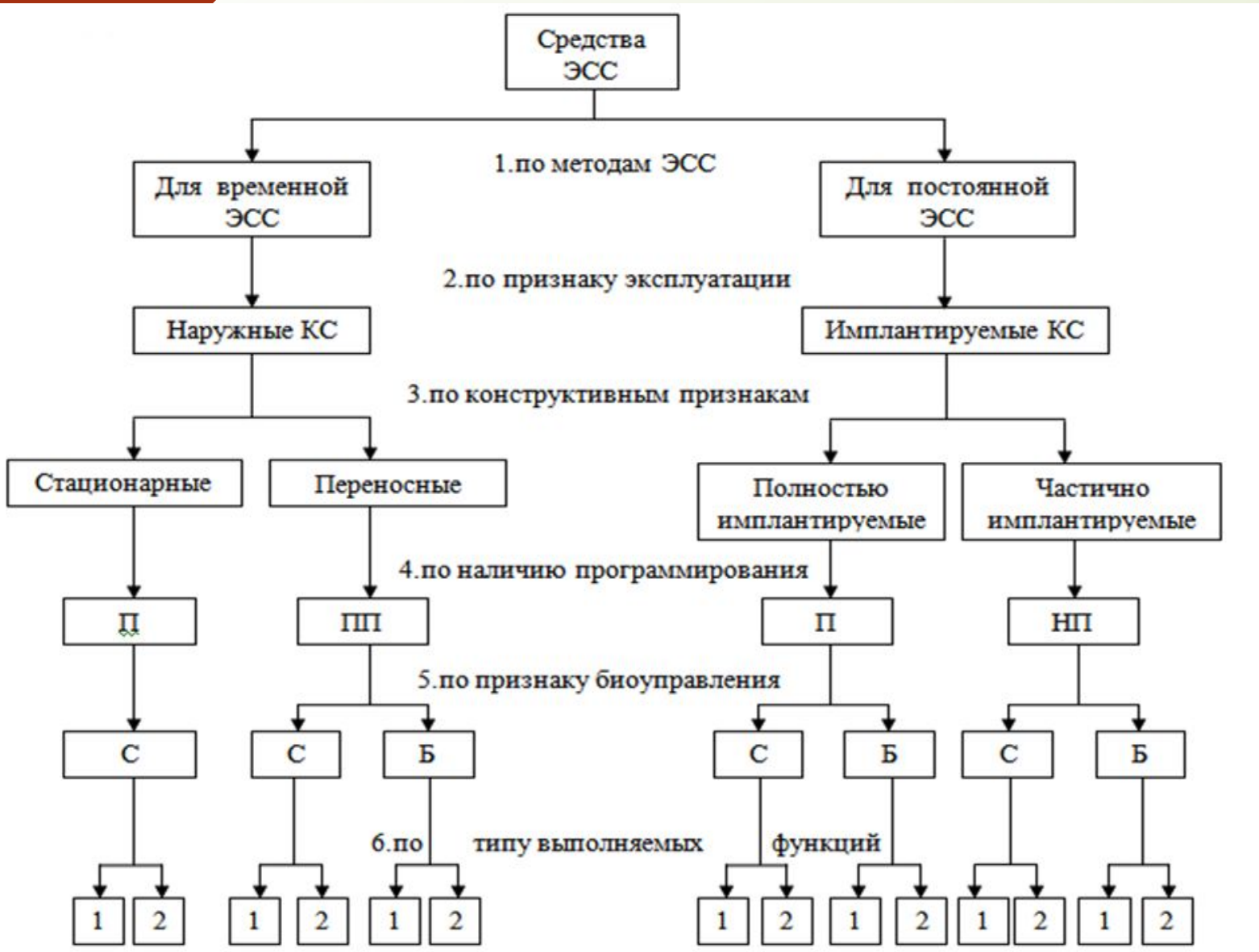
Учащающий метод используется при постоянной ЭСС. В основу метода входит имплантация кардиостимулятора и электрода в тело пациента.

Этот метод часто используется в клинической практике.

Дефибрилляция - этот метод используется при экстренной ЭСС. В основу метода входит применение стационарного (переносного) дефибриллятора для проведения нормализации ритма желудочков и предотвращения остановки сердца.

Кардиоверсия - этот метод используется при экстренной ЭСС для проведения нормализации ритма предсердий, при этом используется стационарный (переносной) или имплантируемый кардиовертер – дефибриллятор.

1.4. Систематизация средств ЭСС



Обозначения:

П – программируемые (только стандартные параметры КС),
ПП – перепрограммируемые,
НП – не перепрограммируемые
С – с биоуправлением,
Б – без биоуправления,
1 – монофункциональный,
2 – мультифункциональный).

1.5. Временные наружные КС



Стационарный
электрокардиостимулятор
ЭКС-02

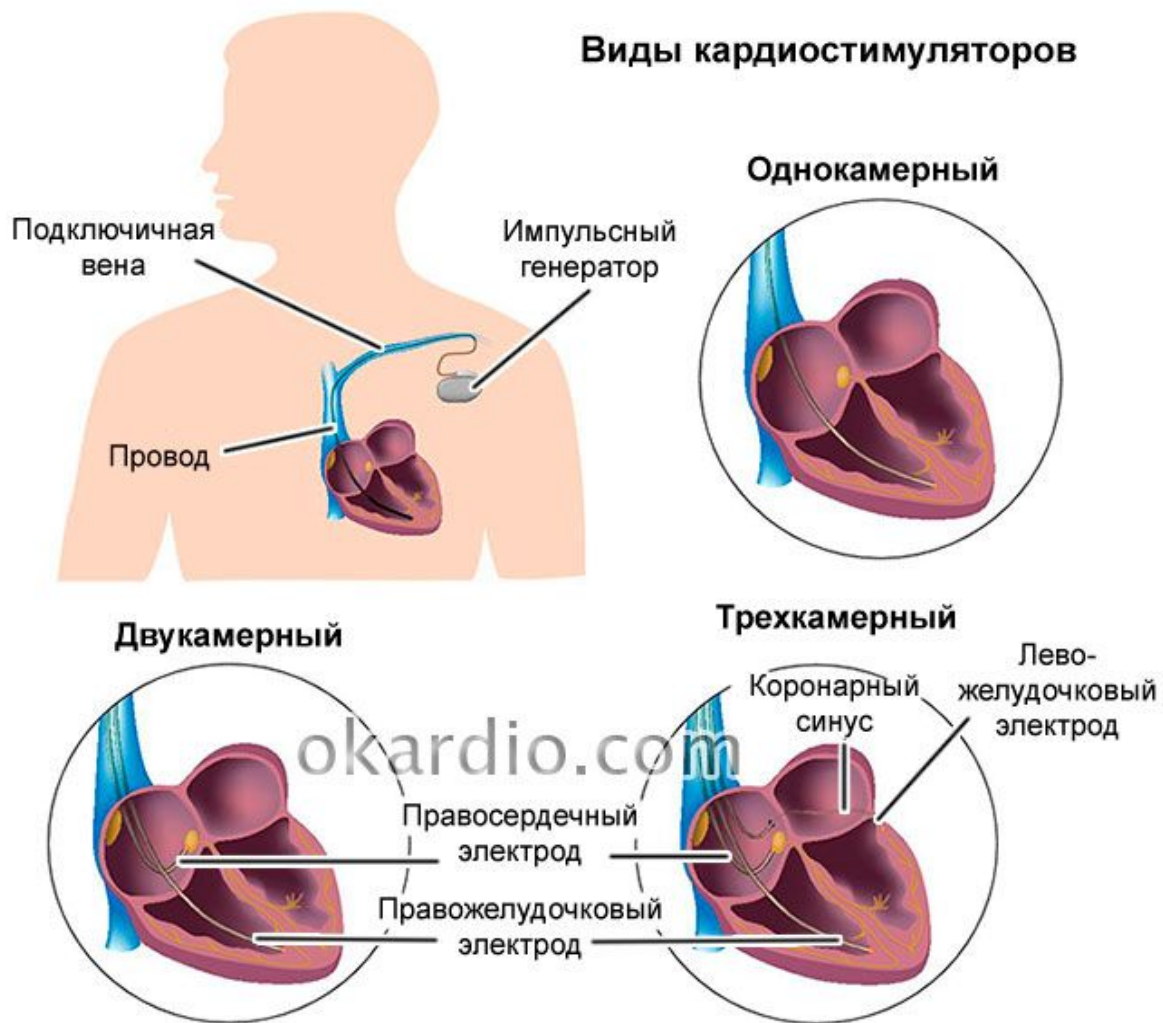


Переносной
электрокардиостимулятор
ЭКСН-1К

1.5. Постоянные имплантируемые КС

Имплантируемый КС – аппарат, предназначенный для введения в тело человека с помощью хирургического вмешательства, которое остается в организме человека на долгие годы. КС является активным устройством, работа которого обеспечивается автономным источником питания. При длительном использовании КС требуется неоднократное применение внешнего контрольно-программирующего устройства для выбора рабочей программы и последующей корректировки параметров КС.

Виды кардиостимуляторов



· **однокамерные** – кардиостимуляторы, имеющие один активный электрод, который расположен только в одной камере сердца, желудочке или предсердии. Стимуляция камеры сердца происходит вне зависимости от его активности. КС частотно-адаптивные, т. е. автоматически увеличивают частоту импульсов при физической нагрузке или без частотной адаптации (стимуляция сердца происходит с постоянной заданной частотой). Недостатки: предсердия работают в своем ритме и при совпадении их сокращений с желудочками возникает обратный ток крови, приносящий ее в сердце, что может привести к хаотической динамике ритма.

· **двухкамерные** – кардиостимуляторы, имеющие два электрода – в предсердии и в желудочке. Импульсы, стимулирующие предсердия и желудочки, согласованы и обеспечивают правильный ток крови, а также полноценное заполнение кровеносных сосудов как при здоровом сердце. Так же, как и однокамерные, они могут быть частотно-адаптивными, или без частотной адаптации. При использовании такого КС индивидуально подбирают режим частоты, что улучшает адаптацию пациента к физическим нагрузкам.

· **трехкамерные** – кардиостимуляторы, имеющие три электрода, за счет которых происходит стимуляция в определенной последовательности трех отделов сердца: предсердий, правого и левого желудочков, обеспечивая физиологическое движение крови по камерам сердца. Одна из самых новых и дорогостоящих разработок.

Методика стимуляции имплантированных КС:

Операция по имплантации ЭКС состоит из следующих этапов:

Подготовка к операции:

Начинается с обработки операционного поля и местной анестезии. Обезболивающий препарат вводится в кожные покровы.

Установка электродов:

Хирург делает в подключичной области небольшой надрез. Далее электроды под рентгенологическим контролем вводятся последовательно через подключичную вену в необходимую сердечную камеру.

Имплантация корпуса КС:

Корпус устройства имплантируется под ключицей, при этом он может быть установлен подкожно или углублён под грудную мышцу.

Электроды:

Подсоединяются уже к имплантированному прибору.

Программирование устройства:

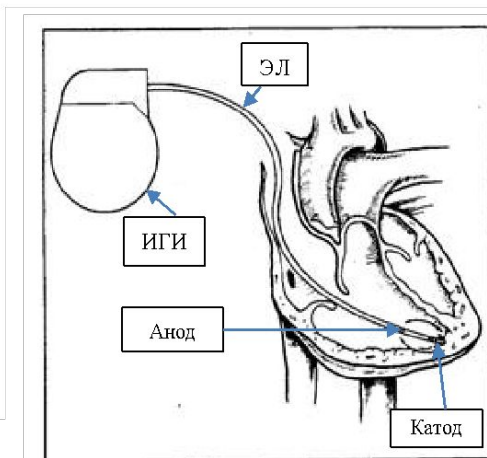
Производится индивидуально под потребности пациента, с учётом клинической ситуации.

<http://serdtse1.ru/bolezni-serdtsa/kardiostimulyator-serdca.html>

1.6. Принцип работы имплантируемых КС

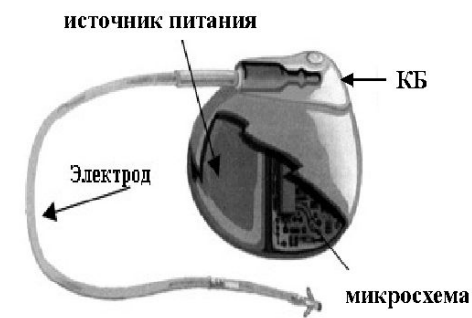Электрическая цепь системы электрокардиостимуляции

- Имплантируемый генератор импульсов (ИГИ):
 - Батарея.
 - Электронная схема.
 - Коннекторный блок.
- Электроды:
 - Катод (отрицательный электрод).
 - Анод (положительный электрод).
- Ткань организма.



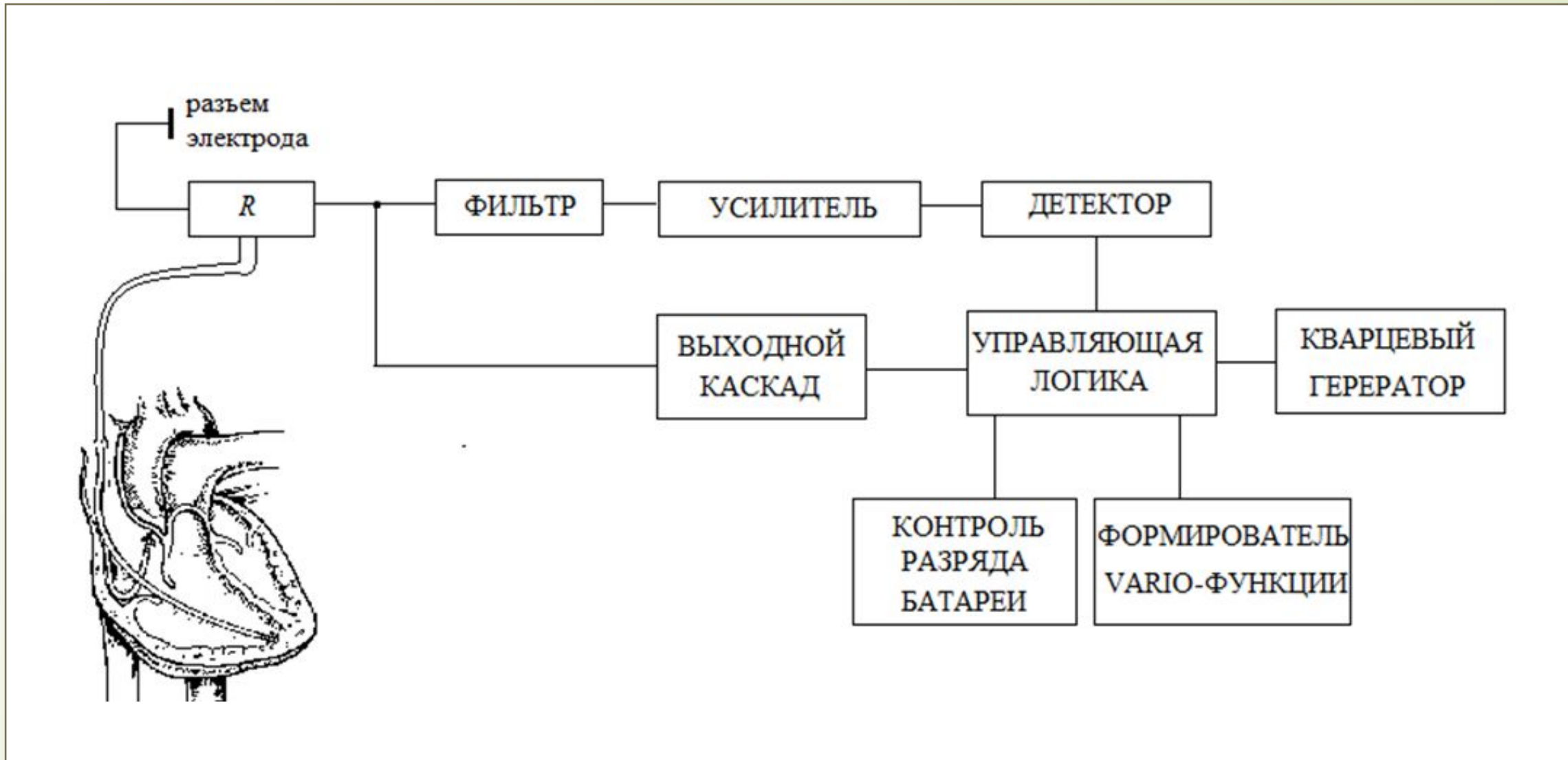
ИГИ помещен в герметичный корпус и состоит из трех частей:

- источника питания (батарея) - снабжает электрической энергией кардиостимулятор и рассчитана на многолетнюю бесперебойную работу (до 10 лет), при истощении ёмкости батареи производится замена кардиостимулятора на другой,



- электрическая схема (микросхема) - управляет работой кардиостимулятора, а именно проводит исследование активности сердца и генерирует посылаемые к сердцу импульсы, контролируя их синхронизацию.

- коннекторный блок (КБ) - прозрачный блок из пластика находится в верхней части кардиостимулятора, служит точкой соединения электродов и кардиостимулятора.



Функциональная схема ЭКС-530

1.7. Основные режимы КС при учащающей ЭСС

Для обозначения методов ЭСС используется упрощенный код, принятый в международной практике, или маркировка кардиостимуляторов.

Код состоит из трех букв:

- первая обозначает: стимулируемая часть сердца:

«V» – стимуляция желудочка;

«A» – стимуляция предсердия;

«D» – стимуляция желудочка и предсердия;

- вторая обозначает: часть сердца, от которой отводятся потенциалы спонтанной электрической активности:

«V» – от желудочка;

«A» – от предсердия;

«D» – от желудочка и предсердия;

- третья обозначает: способ управления:

«I» – выходной сигнал прибора запирается (блокируется) отводимыми потенциалами спонтанной активности;

«T» – выходной сигнал прибора запускается отводимыми потенциалами спонтанной активности.

Если на соответствующей позиции этого трехзначного кода нельзя поставить ни один из перечисленных символов, то на этой позиции используется буква

«O» – асинхронный режим стимуляции. В последнее время в коде может появляться четвертая буква, которая указывает на наличие частотно-адаптируемой функции КС:

«S» – частотно-адаптируемая функция;

«R» – частотно-адаптируемая функция с меняющейся частотой.

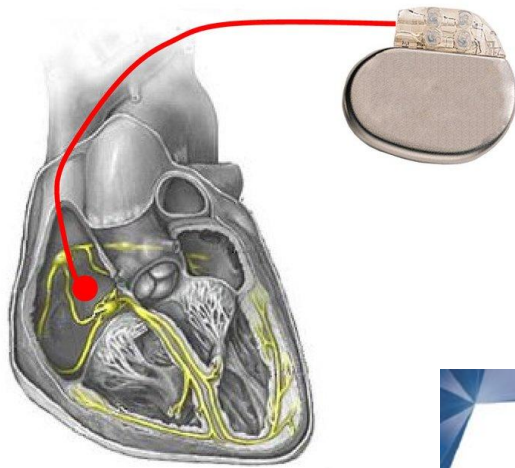
В режимах кардиостимулятора выделены

следующие признаки деления:

По количеству стимулируемых камер сердца
учащающая ЭСС делится на монофокальную
(стимулируется либо желудочек, либо предсердие) и
бифокальную (стимулируется и желудочек, и
предсердие).

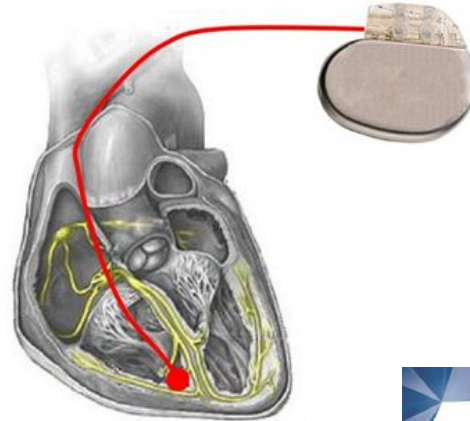
По локализации электрода монофокальная
электростимуляция делится на предсердную и
желудочковую стимуляцию, а при бифокальной –
предсердно-желудочковую стимуляцию.

Предсердная стимуляция



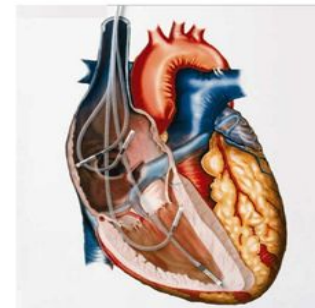
Используется с целью восстановления физиологической регуляции частоты предсердных сокращений (монополярный).

Желудочковая стимуляция



Используется с целью восстановления физиологической регуляции частоты желудочковых сокращений (монополярный).

ДВУХКАМЕРНАЯ СТИМУЛЯЦИЯ



Предсердно – желудочковая ЭСС - возбуждение стимулятором камер сердца в следующей физиологической последовательности: предсердия–желудочки после искусственного интервала А-В (биполярный).

По типу синхронизации учащаяся ЭСС подразделяется на два класса – биоуправляемые и не биоуправляемые.

- не биоуправляемая (асинхронная);
- биоуправляемая (синхронная).

Не биоуправляемые КС характеризуются асинхронным режимом работы, при котором частота генерируемых стимулирующих импульсов, не зависит от электрической активности сердца. Не биоуправляемые КС имеют один автоколебательный асинхронный режим с постоянной частотой стимуляции $f_{\text{ст}} = \text{const}$.

Для *биоуправляемых* КС характерны два режима работы: автоколебательный, стимулирующий работу желудочков (предсердий) сердца с установленной базовой частотой при отсутствии естественной электрической активности сердца, и запрещающий (ждуший), при котором блокируется формирование выходного стимулирующего импульса при восстановлении естественной электрической активности желудочков (предсердий) сердца.



К монофокальным относятся следующие режимы КС:

- Асинхронный режим: VOO, AOO;
- R-синхронный режим: VVT, AAT;
- P-синхронный режим: VAT;
- R и P – синхронный режим: VVI, AAI

К бифокальным относятся:


- асинхронный режим: DOO;
- P – синхронный R-запрещающий режим: DVI;
- последовательный предсердно-желудочковый режим с стимуляцией обеих камер сердца: DDI, DDD.

Асинхронная стимуляция VOO (AOO) - изменение частоты сердечных сокращений путем подачи на предсердие или желудочек импульсов фиксированной частоты. Структурная схема такого КС не имеет обратной связи и не предусматривает возможность восстановления собственных сокращений сердца.

На схеме звездочкой обозначена стимуляция желудочков, ИГИ – Имплантируемый генератор стимулирующих импульсов.

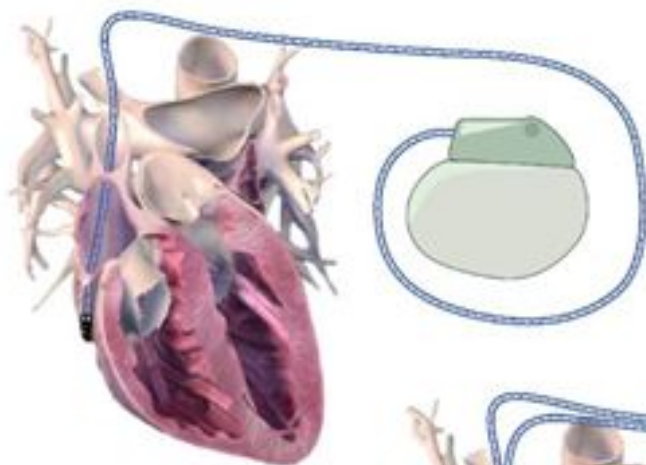
В последние годы асинхронная стимуляция используется мало, т. к. при спонтанном восстановлении нормального синусового ритма наблюдается интерференция ритмов КС и сердца, что сопровождается вызванной парасистолией и может привести к конкуренции ритмов, к хаосу и развитию опасных для жизни нарушений.

Рассмотрим основные режимы КС, которые наиболее часто используются в клинической практике!!!

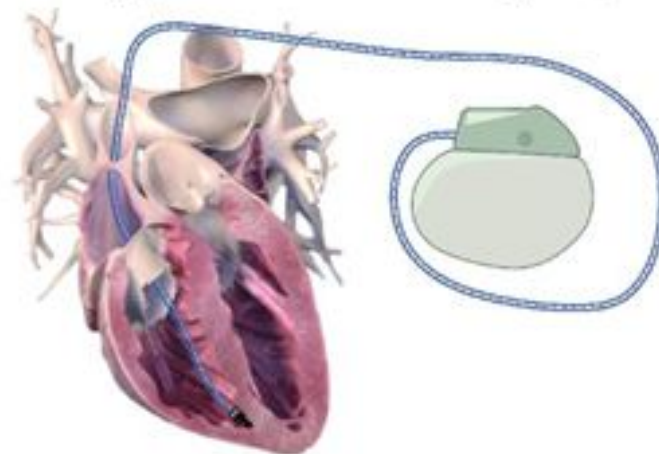


Виды кардиостимуляции. Режимы ЭКС.

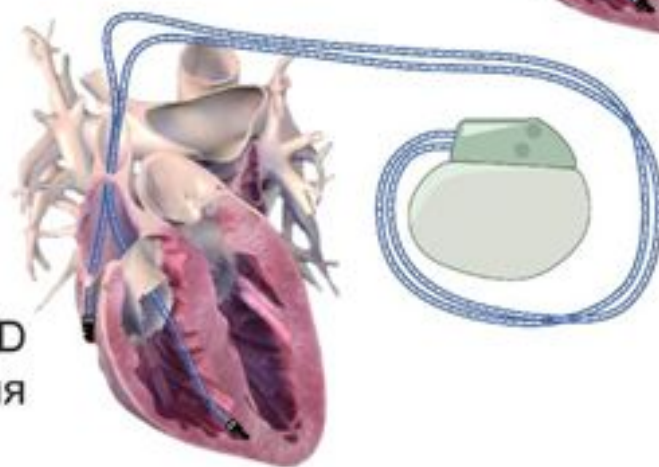
Предсердная ААI стимуляция



Желудочковая VVI стимуляция

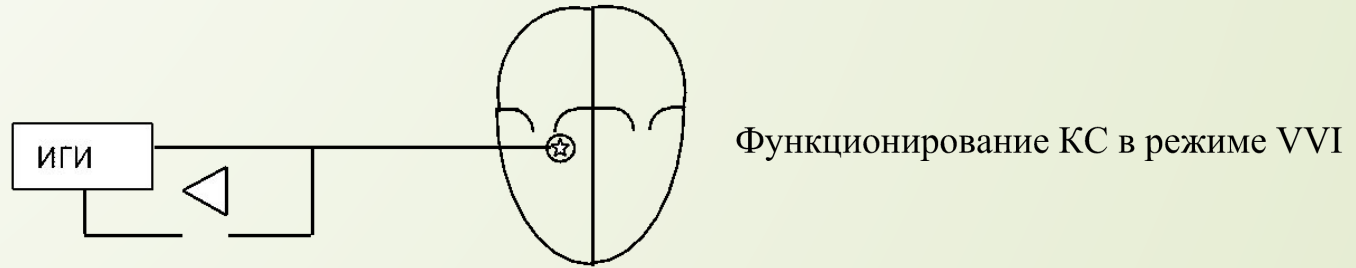


Двухкамерная DDD
стимуляция



Р и Р – синхронная стимуляция VVI – (означает «работающий по требованию и «запасной»). При работе КС в этом режиме реализации осуществляется путем искусственного ведение ритма с фиксируемой частотой в отсутствии нормальной активности и переход в режим ожидания при ее наличии.

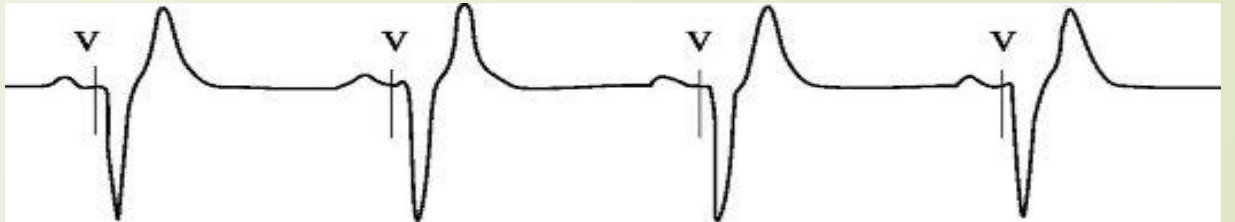
На схеме: звездочка в кружке обозначает восприятие управляющего сигнала и стимуляцию желудочка, ИГИ – имплантируемый генератор стимулирующих импульсов.



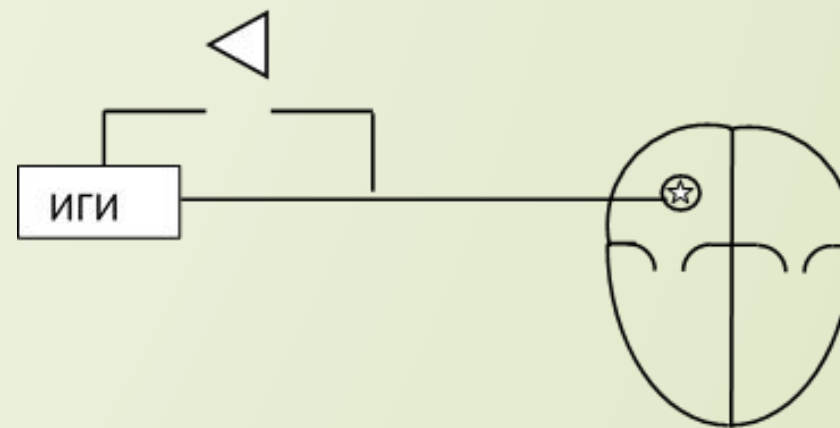
Время между стимулами называется межимпульсным интервалом или интервалом стимуляции.

В результате этого режима исключается возможность развития парасистолии и попадания импульсом в уязвимую фазу, что исключает возможность возникновения фибрилляции.

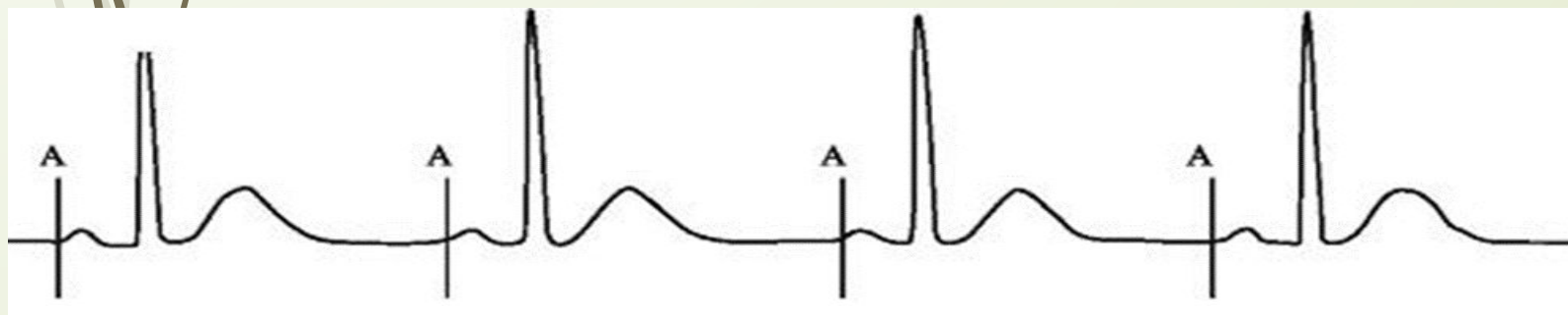
Желудочковая стимуляция в режиме VVI



R и P – синхронная стимуляция (AAI). Схема функционирования КС в режиме AAI аналогичная, как и в режиме VVI. На схеме: звездочка в кружке – восприятие управляющего сигнала и стимуляция предсердия, ИГИ – имплантируемый генератор стимулирующих импульсов.



Функционирование КС в режиме AAI



Предсердная стимуляция в режиме AAI