Болезни сосудистой оболочки глаза и их осложнения

Классификация увеитов

По течению:

- Острое
- Подострое
- Хроническое
- Рецидивирующее

По типу воспаления:

- Серозные
- Гнойные
- Фибринозные
- Геморрагические

По характеру воспалительного процесса:

- Эндогенные (метастатические, токсико-аллергические)
- Экзогенные (травмы глаза)

По форме воспаления:

- Очаговые
- Диффузные

По локализации:

- Ириты и иридоциклиты
- Хориоидиты
- Панувеиты

Причины увеитов

1. рефлекторные увеиты (вызваны раздражением тройничного нерва);
2. инфекционные увеиты:
   - *вирусные*: чума плотоядных, вирусный гепатит собак, герпесвирус собак и кошек (FeHV-1), инфекционный перитонит кошек (FIP), лейкоз кошек (FeLV), иммунодефицит кошек (FIV)
   - *риккетсиозные*;
   - *бактериальные*: лептоспироз, бруцеллез, бартонеллез, микобактериоз, болезнь Лайма, столбняк;
   - *микоплазменные, хламидийные*
   - *вызванные условнопатогенной микрофлорой* — пастереллез, сальмонеллез;
   - *грибковые*;
   - *паразитарные*: токсоплазмоз, лейшманиоз, неоспороз, различные гельминтозы — дирофиляриоз, ангиостронгулез и пр.
3. токсические (связаные с интоксикацией или сепсисом: пиометра, заболевания зубов);
4. травматические увеиты;
5. факолитические увеиты (в следствие перезревания катаракты)

Симптомы иритов, иридоциклитов

- Перикорнеальная инъекция глазного яблока
- Изменение цвета радужки
- Сужение зрачка
- Преципитаты на эндотелии роговицы
- Снижение реакции зрачка на свет
- Экссудат в передней камере глаз
- Болевая реакция
- Задние синехии
- Снижение зрения

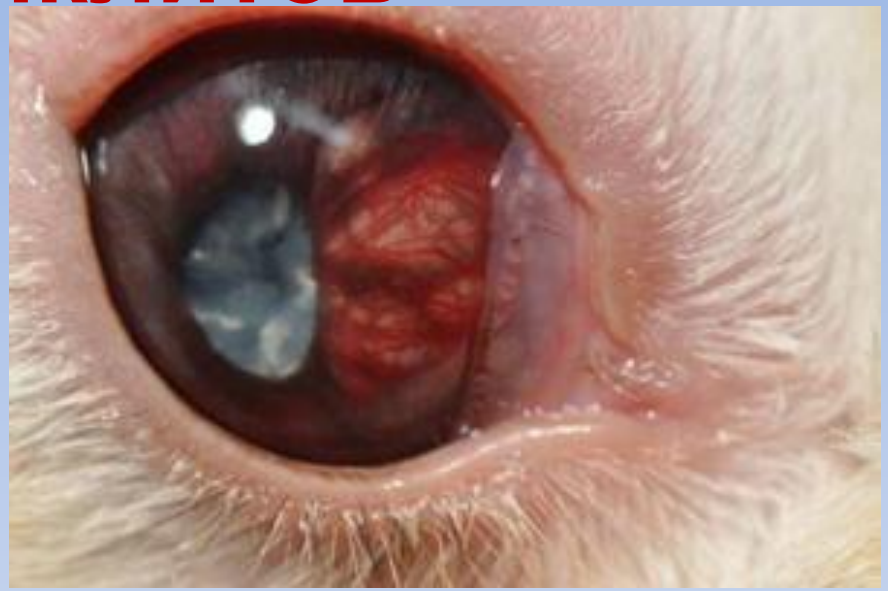

Симптомы хориоидитов

- Очаги перифокального воспаления (единичные или множественные отеки и гиперемии)
- Болевого синдрома нет
- Острота зрения снижается
- Часто протекает сочетано (хориоретинит, папиллит).

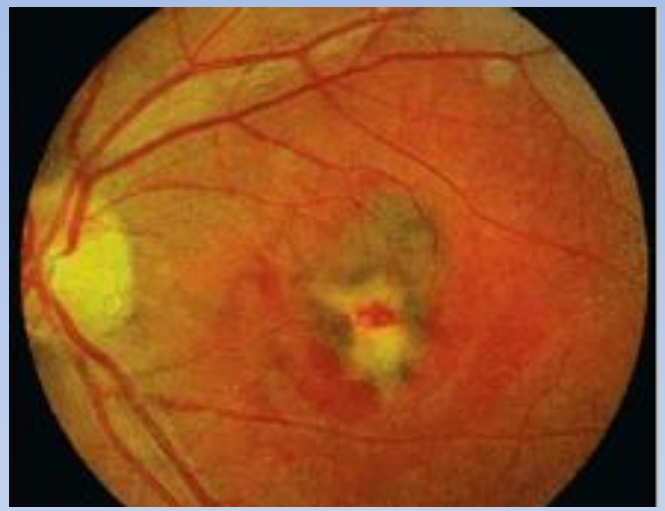

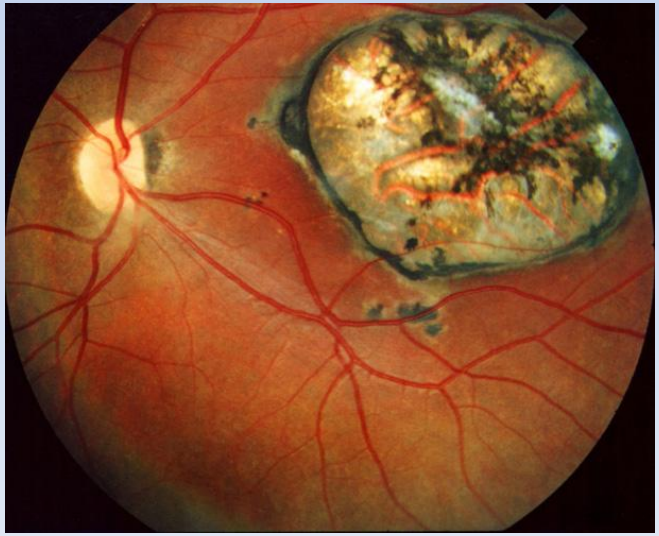

Принципы лечения увеитов (эндогенных)

- Антибиотики местно (фторхинолоны)
- ГКС местно (дексаметазон)
- НПВП системно (ацетилсалициловая к-та)
- Ноотропные препараты (пирацетам)
- Спазмолитики (дротаверин)
- Антигистаминные Н1 системно (димедрол, супрастин)
- Препараты кальция системно (кальция глюконат)
- Витамины, стимуляторы обменных процессов

Осложнения при увеитах

- Увеальная глаукома
- Панофтальмит
- Субатрофия глазного яблока
- Образование передних и задних синехий

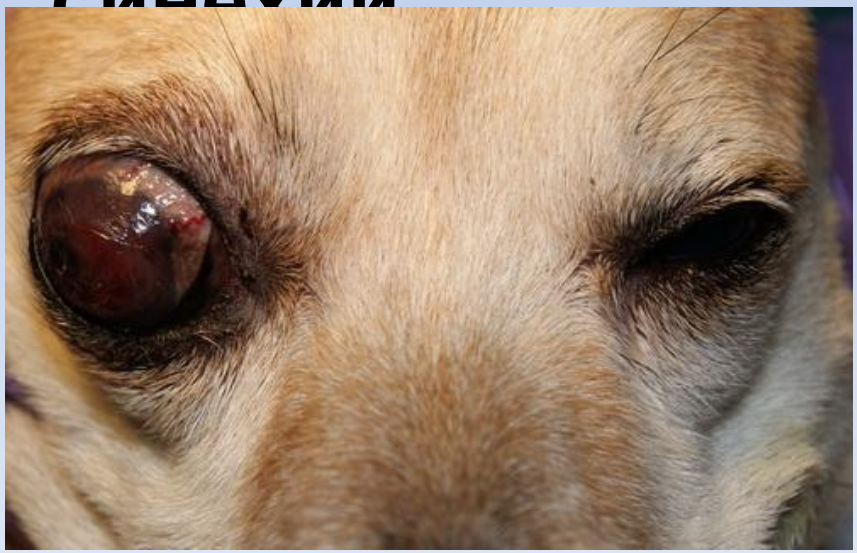

Лечение осложнений при увеитах

- Мидриатики местно (атропин 0,1%)
- Препараты снижающие внутриглазное давление местно (Селективные бета-блокаторы)
- ГКС местно (дексаметазон)
- Антиоксиданты местно (эмоксипин)

Экзогенные увеиты

1. Слабая степень воспаления: миоз, слабое свечение внутриглазной жидкости, фотофобия, умеренная отечность радужной оболочки, умеренная болезненность в области цилиарного тела.
2. Средняя степень воспаления: миоз, отечность радужной оболочки, болезненность в области цилиарного тела, наличие преципитатов в передней камере, отек роговицы.
3. Тяжелая степень воспаления: миоз, гифема или гемофтальм, фибрин во внутриглазной жидкости, неправильная форма зрачка, выраженный отек радужной оболочки, болезненность в области цилиарного тела, наличие преципитатов в передней камере, отек роговицы, люксация или сублюксация хрусталика в стекловидное тело, гипотония или глаукома, блефароспазм.

Аномалии сосудистого тракта:
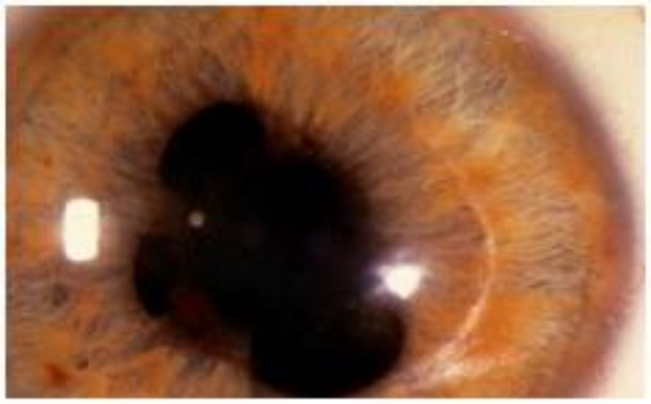
- Аниридия
- Колобома
- Поликория